現代産婦人科　Vol.74 No.1，2025 年，pp.149-153

妊娠30週の急性腹症に対し，Spontaneous hemoperitoneum in pregnancy（SHiP）と診断し開腹止血術を行って妊娠継続が得られた一例

古霜　冴夏・品川　征大・松井　風香・三原由実子・村田　晋・杉野　法広

山口大学医学部附属病院　産科婦人科

Successful continuation of pregnancy after preoperative diagnosis of spontaneous hemoperitoneum developed at 30 weeks of gestation

Saeka Furushimo・Masahiro Shinagawa・Fuka Matsui
Yumiko Mihara・Susumu Murata・Norihiro Sugino

Department of Obstetrics and Gynecology, Yamaguchi University Hospital

Spontaneous hemoperitoneum in pregnancy（SHiP）は，妊娠中から産褥42日目までに発症する外傷，子宮破裂，卵巣出血，異所性妊娠を除く急性腹腔内出血を指す。頻度は約１/10,000と稀だが，母体死亡率は1.7%，周産期死亡率は27%と高く，周産期予後不良となりうる重篤な疾患である。今回我々は妊娠30週に発症した急性腹症に対し，術前にSHiPと診断し開腹止血術を行い，妊娠継続が可能であった一例を経験した。症例は26歳，女性，３妊１産。妊娠30週３日，急性腹症のため救急搬送となった。受診時，頻呼吸の他vital signに異常を認めなかった。腹部は全体的にやや硬く，臍部に圧痛を認めた。胎児心拍陣痛図，経腹超音波検査では異常は認めなかった。血液検査で白血球数の上昇とHb 8.5g/dlの貧血を認めた。虫垂炎を疑い，造影CT検査を施行して上腹部まで広がる腹腔内液体貯留を認めた。経腟超音波検査でもダグラス窩にやや高輝度の液体貯留を認め，ダグラス窩穿刺で血液を回収したことからSHiPによる腹痛と診断した。緊急開腹止血術を施行し，子宮表面の内膜症様組織からの持続出血を認めた。止血処置を行い，経腹超音波検査で胎児徐脈がないことを確認して手術を終了した。術中出血量は580mlであった。術後は赤血球濃厚液６単位を輸血した。術後10日目に退院し外来管理へと移行した。妊娠40週３日に陣痛発来し，自然経腟分娩となった。児は出生体重3,563g，Apgar score ８点（１分）/９点（５分），臍帯動脈血液ガスpH 7.387であった。産後は母児ともに経過良好であった。
妊娠中の急性腹症の鑑別としてSHiPを念頭に置き，初期対応時に超音波検査，CT検査で腹腔内出血の有無を評価する必要がある。SHiPと診断した場合には妊娠週数や母体の状態を考慮して治療方針を決定する必要がある。

Spontaneous hemoperitoneum in pregnancy (SHiP) is a rare but potentially life-threatening condition defined as a nontraumatic intraperitoneal hemorrhage occurring during pregnancy or within 42 days postpartum, excluding causes such as uterine rupture, ectopic pregnancy, or ovarian hemorrhage. This report presents the case of a patient diagnosed with SHiP preoperatively, which allowed for successful pregnancy continuation. A 26-year-old woman presented with acute abdominal pain at 30 weeks and three days of gestation. Her vital signs were stable except for tachypnea. Laboratory tests revealed leukocytosis and anemia (Hb 8.5 g/dL). Imaging studies, including contrast-enhanced computer tomography and transvaginal ultrasonography, revealed significant intraperitoneal fluid, and culdocentesis confirmed the presence of intraperitoneal bleeding. On the basis of these findings, the patient was diagnosed with SHiP. Emergency laparotomy revealed persistent bleeding from endometriosis-like lesions on the uterine surface, which was successfully managed without cesarean delivery. Postoperative recovery was uneventful, and at 40 weeks and 3 days, the patient vaginally delivered a healthy infant weighing 3,563 g, with Apgar scores of 8 and 9. This case highlights the importance of considering SHiP for the diagnosis of acute abdominal pain during pregnancy. Prompt diagnosis and surgical intervention enable appropriate management and improve maternal and fetal outcomes.

キーワード：Spontaneous hemoperitoneum in pregnancy（SHiP），急性腹症，腹腔内出血，妊娠
Key words：Spontaneous hemoperitoneum in pregnancy（SHiP），hemoperitoneum, acute abdomen, pregnancy

緒　　言

Spontaneous hemoperitoneum in pregnancy（SHiP）は，妊娠中から産褥42日目までに発症する外傷，子宮破裂，卵巣出血，異所性妊娠を除く急性腹腔内出血を指す[1)]。頻度は約１/10,000と稀な疾患であるが，母体死亡率は1.7%，周産期死亡率は27%と高く[2)]，周産期予後不良となりうる重篤な疾患である。しかし稀であるため十分に周知されていないのが現状である。妊産婦の急性腹症では常位胎盤早期剥離や虫垂炎といった疾患を想起しがちであるがSHiPを鑑別に挙げ，超音波検査およびCT検査で腹腔内の液体貯留を評価して診断し，迅速に止血

術を行うことで母体死亡率および周産期死亡率の改善が期待できる。今回我々は妊娠30週に発症した急性腹症に対し，SHiPと診断した上で開腹止血術を行い，妊娠継続が可能であった一例を経験したため報告する。

症　　例

26歳，女性，３妊１産（経腟分娩１回，自然流産１回）。身長163.2cm，体重58.0kg。既往歴に偏頭痛，社交性不安症があるが常用薬はなし。家族歴に特記事項無し。

自宅で妊娠反応陽性となり当科を受診した。当院で妊娠と診断し，分娩予定日を決定した。以降当院で妊娠管理を行っており，特に異常はなく経過していた。妊娠30週３日に自宅で急性発症の心窩部から臍部にかけての疼痛を自覚したため救急要請し，当院へ救急搬送となった。

搬送時はJCS（Japan Coma Scale）０，血圧107/57mmHg，脈拍数100回/分，体温36.8℃，呼吸数36回/分で頻呼吸を認めたがその他vital signの異常は認めなかった。腹部は全体にやや硬く，臍部に圧痛を認めた。経腹超音波検査で胎児心拍を認め，胎盤肥厚，胎盤後血腫のいずれも認めなかった。胎児心拍陣痛図でreassuring fetal statusを確認した。血液検査（表１）を行い，白血球数の上昇とHb 8.5g/dlの貧血を認めたが，その他に特に異常は認めなかった。虫垂炎を疑い造影CT（Computed Tomography）検査を施行したところ，腹腔内に上腹部まで広がるやや高吸収を呈する液体貯留を認めた（図１）。経腟超音波検査でも同様にダグラス窩に高輝度エコー像を呈する液体貯留を認め（図２Ａ），腹腔内出血を疑った。この時点でSHiPを疑い，確定診断のためにダグラス窩穿刺を追加で施行した。穿刺液より，腹腔内の液体貯留が血液であることを確認した（図２Ｂ）。血液検査を再検したところHb 7.6g/dlと貧血の進行を認め，腹腔内への持続出血を疑った。出血源

表１　救急搬送時の血液検査所見

WBC	16,030 /ml ↑	ALP	78 U/L
RBC	374×10^4 /ml	γGTP	5 U/L
Hb	8.5g /dl ↓	T-bil	0.4 mg/dl
Ht	27.4 %	P-AMY	38.2 IU/L
Plt	23.9×10^4 /ml	CRP	0.30 mg/dl
総蛋白	6.0 mg/dl	PT-秒	10.7 sec
Alb	3.1 g/dl	PT-INR	0.96
AST	13 U/L	APTT-秒	25.7 sec
ALT	12 U/L	ﾌｨﾌﾞﾘﾉｰｹﾞﾝ	402 mg/dl
LDH	162 U/L	D-dimer	1.4 mg/L

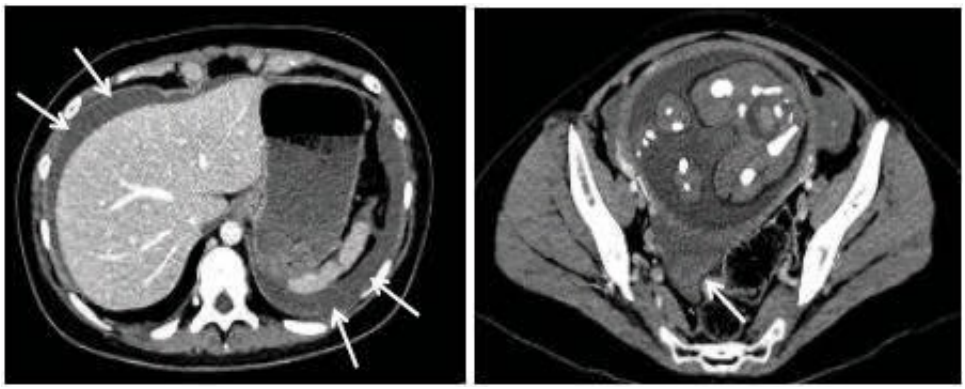

図１　造影CT検査
肝表面，ダグラス窩にやや高吸収を示す液体貯留を認め，血液貯留が疑われた。

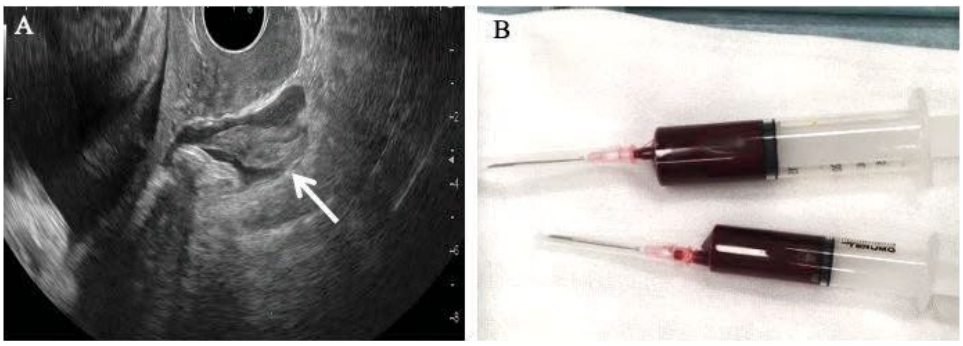

図２
（Ａ）経腟超音波検査。ダグラス窩に高輝度エコー像を認める。
（Ｂ）ダグラス窩穿刺にて吸引された腹腔内の液体。明らかな血液貯留であった。

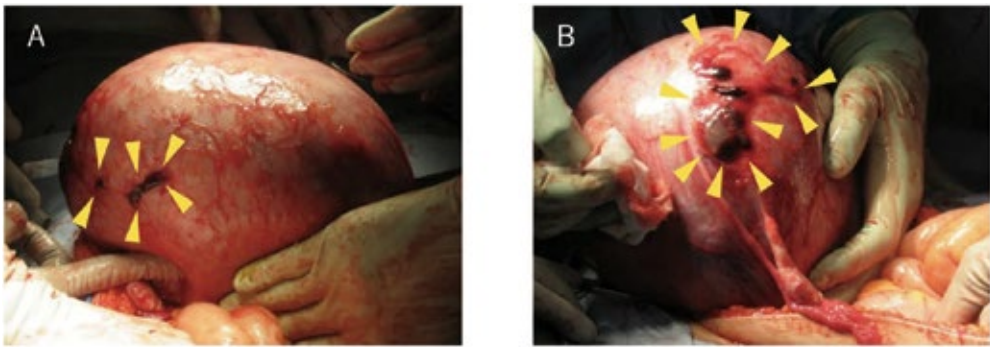

図３　腹腔内所見
（A）子宮前面。
（B）子宮後面。いずれも内膜症様の組織を認め，内膜症様組織から静脈性の出血を認めた。

の精査目的に再度Dynamic造影CT検査を施行したが，出血源は特定できなかった。持続出血の可能性が高く，出血源の精査と止血を目的に開腹止血術の方針とした。

同日，全身麻酔下に緊急開腹止血術を行った。開腹時，腹腔内に200mlの出血，280gの凝血塊を認めた。出血源の確認を行ったところ，子宮の表面に内膜症様の組織を認め，複数箇所から静脈性出血を認めた（図３）。動脈性出血は認めなかった。これらの所見からSHiPと確定診断した。凝固止血を行った後，シート状生物学的組織接着・閉鎖剤（タコシール®組織接着用シート），吸収性局所止血材（アリスタ®）を使用して止血を確認した。術中の経腹超音波検査で胎児徐脈がないことを確認し，左上腹部とダグラス窩にインフォメーションドレーンを留置して閉腹，手術を終了した。手術時間１時間46分，術中出血量は580mlだった。術後に赤血球濃厚液６単位を輸血したが，その後は貧血の進行を認めなかった。ドレーン排液は淡血性で再出血を疑う所見はなく，術後２日目に左上腹部ドレーン，術後３日目にダグラス窩ドレーンを抜去した。術後10日目に退院，外来管理とした。妊娠40週３日に陣痛発来し，自然経腟分娩となった。児は出生体重3,563g，Apgar score ８点（１分）/９点（５分），臍帯動脈血液ガスpH 7.387であった。産後の経過は良好であり，産褥６日目に母児ともに自宅退院となった。

考　　案

SHiPとは，妊娠中から産褥42日目までに発症する外傷，子宮破裂，卵巣出血，異所性妊娠を除く急性腹腔内出血を指し，その頻度は10,000分娩に１例の頻度と報告[1]されている。1950年のHodgkinson et al.による報告では母体死亡率49.3％と高率[1]であったが2017年のLier et al.による報告では1.7％（１/59例）[2]，2022年のGolfier et al.の報告では母体死亡例なし[3]と近年大きく改善が得られている。一方で新生児死亡率は1987年から2009年まで31～36％と報告されており[4-6]，2017年の報告でも27％[2]と依然高いままである。輸血医療や画像診断など，医学の進歩により母体死亡率の改善は得られているものの，依然として周産期死亡率の高い疾患である。

SHiPの主な所見は急性腹症94.9％（56/59例），Hb低下62.7％（37/59例），出血性ショック47.5％（28/59例）と非特異的[2]であり，原因不明の血性腹膜炎（37％），常位胎盤早期剥離（26％），子宮破裂（11％），急性虫垂炎（７％）などと術前診断され，術中所見でSHiPと診断されることが多い[2]。本症例では手術前にSHiPと診断することができたが，SHiPという疾患を認識していない場合，術前診断は困難である。Lier et al.の報告によると，術前にSHiPと診断した例は59例中37例であった。そのうち33例（89.2％）と多くの症例は超音波検査により術前診断されていた[2]。日本国内の報告では2013年から2017年の５年間に31例のSHiPが報告されており，そのうち妊娠中に発症した症例の53％（12/23例）は子宮収縮と胎児心拍異常より常位胎盤早期剥離と術前診断され，緊急帝王切開術が施行されていた[7]。術前に施行された超音波検査でSHiPと診断し，開腹止血術を施行された例も報告されているが数例の症例報告に留まっている[8,9]。超音波検査で診断が得られない場合，CT検査を追加で施行することを推奨する。CT検査は約100mlから腹水貯留を検出できるため[9]，超音波検査よりも少量の腹水を検出することが可能である。CT検査による胎児への平均放射線被ばく量は約９mGyと推定されており，胎児に推奨される最大許容線量を下回っていることからもCT検査の追加は許容される[10]。

SHiPの治療としては，保存的管理と外科的治療が選択肢となりうる。しかし，手術時に約91％の症例で活動性出血を認める[2]ことから，SHiPを疑った場合には速やかに止血術を施行することが望ましい。腹腔鏡下手術，開腹手術のいずれも選択肢となり得るが，腹腔鏡下手術の場合，出血による視野確保困難，出血部位の同定困難などで開腹手術へ移行した症例が６/９例と報告さ

れている[2]。腹腔鏡下手術，開腹手術のいずれを選択するかは施設の医療体制や出血部位，術者の技量より決定される。また，帝王切開術と止血術を同時に施行する方針と，本症例のように止血術のみを行い妊娠管理を継続する方針が考えられる。SHiPは妊娠後期での発症が50％を占めている[2]。妊娠中期で発症したSHiPにおいて，止血と同時に帝王切開術を施行した例では４／８例と半数が低酸素性脳症や未熟性から新生児死亡に至ったと報告されており，可能な限り妊娠継続を目指した止血術が推奨される[2]。出血源が同定でき止血可能，かつ胎児機能不全を認めない場合には妊娠継続が可能であり，早産に伴う合併症を減少させることが可能となると考えられる。一方で妊娠後期に発症したSHiPでは36/40例が妊娠継続よりも帝王切開が選択されている[2]。これには児の生育確率の上昇と妊娠子宮により止血のための視野確保が困難であることが影響していると考えられる。現在，SHiPの管理方法に関する指針はなく，発症週数や止血可能か否か，胎児機能不全の有無など母児の状態を総合的に判断して治療方針を決定することが重要である。本症例は妊娠30週と早産期であり妊娠期間を延長したいこと，また胎児心拍モニターでreassuring fetal statusを確認できており妊娠継続可能と考えられたことから緊急帝王切開術ではなく開腹止血術を施行した。術中にも超音波検査で胎児心拍数の異常がないことを確認した。

本症例では当初，白血球上昇から急性虫垂炎を疑い造影CT検査を施行した。そこで偶発的に腹水貯留を認めたことでSHiPを疑うことができた。来院時に経腹超音波検査を施行していたが腹腔内の広い観察が不十分であり，その時点でSHiPと診断できなかった。産婦人科医師は胎児・胎盤に注意して検査を行うが，腹腔内の観察が不十分になりがちである。そのため急性腹症の原因検索を行う際には意識して肝表面やMorison窩，腎周囲の液体貯留がないかを観察するべきであり，本症例でも腹腔内を広く観察していればより早期の診断が可能となり初回の造影CT検査を省略できていたと考えられた。また，本症例ではSHiPの診断後は速やかに開腹術を行い，止血が得られたため正期産まで妊娠継続可能であった。胎児機能不全のない早産症例については，積極的に止血術を考慮すべきであると考えられた。

SHiPのリスク因子として子宮内膜症及び生殖補助医療（Assisted reproductive technology: ART）との関連が指摘されている[5, 11, 12]。Brosens et al.によるSHiP25例に対する後方視的検討では52％（13/25例）に子宮内膜症を有していた[5]。また近年のオランダ国内で報告されたSHiPの70％に子宮内膜症を認めており関連が強く疑われている[11]。またSHiPの出血部好発部位は内膜症好発部位と関連し，子宮後面，子宮傍組織からの出血が90％と報告されていることからも子宮内膜症とSHiPの関連が考えられる[5]。またARTによる妊娠ではSHiP発症のリスク比 6.6と高いリスクを有していることが示されている[13]。

本症例では子宮内膜症，ARTのいずれの既往もなかったが，開腹時には内膜症様組織からの持続出血を認めた。しかし出血部の生検は行っておらず，確定診断はできていない。子宮内膜症の関与は示唆されるものの，SHiP自体が稀な疾患であり発症頻度を考慮しても子宮内膜症を有するすべての患者への予防的管理は現実的ではない。本邦ではARTの保険適応に伴い，今後もART妊娠は増加することが見込まれるため，SHiPの増加が危惧される。急性腹症を呈する妊婦に対応する際にSHiPという疾患概念を念頭に超音波検査，CT検査を行うことで，正確に診断し適切に治療することが重要である。

文　　献

1）Hodgkinson C, Christensen R. Hemorrhage from ruptured utero-ovarian veins during pregnancy; report of 3 cases and review of the literature. Am J Obstet Gynecol 1950; 59: 1112–1117.

2）Lier M, Romana F, Ket J, Lambalk C, Brosens I, Mijatovic V. Spontaneous hemoperitoneum in pregnancy（SHiP）and endometriosis - A systematic review of the recent literature. Eur J Obstet Gynecol Reprod Biol 2017; 219: 57–65.

3）Golfier F, Pleynet L, Bolze P. Spontaneous hemoperitoneum in pregnancy: A life-threatening maternal and fetal complication of endometriosis. J Gynecol Obstet Hum Reprod 2022; 51: 102415.

4）Ginsburg K, Valdes C, Schnider G. Spontaneous utero-ovarian vessel rupture during pregnancy: three case reports and a review of the literature. Obstet Gynecol 1987; 69: 474–476.

5）Brosens I, Fusi L, Brosens J. Endometriosis is a risk factor for spontaneous hemoperitoneum during pregnancy. Fertil Steril 2009; 92: 1243–1245.

6）桑原良奈，鍵元淳子，金子朋子，土谷治子．妊娠37週，卵管間膜内子宮静脈分枝が断裂し腹腔内出血を来たした一症例．現代産婦人科 2015；64：135–140.

7）Hagimoto M, Tanaka H, Osuga Y, Miura K, Saito S, Sato S, Sugawara J, Ikeda T. Nationwide survey（Japan）on spontaneous hemoperitoneum in pregnancy. J Obstet Gynaecol Res 2021; 47: 2646–2652.

8）梅宮槙樹，渡部光一，他．妊娠25週に子宮周囲血管破裂による腹腔内大量出血を来すも開腹止血術によ

り妊娠継続し正期産にて生児を得た一例．日周産期・新生児会誌 2019；55：836-840.
9）佐久間早希，関口将軌，大石愛菜，稲垣麻衣，栗原大地，関文恵，蓬田裕，中村玲子，辰巳崇征，宮坂尚幸．出血を反復したspontaneous hemoperitoneum in pregnancy（SHiP）の１例．東京産婦会誌 2020；69：235-239.
10）Thomas JR, von Gunten CF. Diagnosis and Management of Ascites. Oncohema key. Available at: https://oncohemakey.com/diagnosis-and-management-of-ascites/ [2025.08.13]
11）Anneke S, Evelien O, Marjon B, Lisette H, Marit L, Thomas A, Jerome C, Tatjana V, Ingrid B, Ageeth R, Jacques M, David H, Martijn F, Jan V, Nicole B, Timme S, Kitty B, Velja M. Spontaneous haemoperitoneum in pregnancy: Nationwide surveillance and Delphi audit system. BJOG 2023; 130: 1620-1628.
12）Glavind M, Møllgaard M, Iversen M, Arendt L, Forman A. Obstetrical outcome in women with endometriosis including spontaneous hemoperitoneum and bowel perforation: a systematic review. Best Pract Res Clin Obstet Gynaecol 2018; 51: 41-52.
13）Mazzocco M, Donati S, Maraschini A, Corsi E, Colciago E, Guelfi F, Cetin I. Spontaneous hemoperitoneum in pregnancy: Italian prospective population-based cohort study. Acta Obstet Gynecol Scand 2022; 101: 1220-1226.

【連絡先】
古霜　冴夏
山口大学医学部附属病院産科婦人科
〒755-8505　山口県宇部市南小串 1-1-1
電話：0836-22-2288　FAX：0836-22-2287
E-mail：saeka.85@yamaguchi-u.ac.jp