現代産婦人科　Vol.74 No.1，2025 年，pp.41-45

巨大子宮筋腫による子宮捻転を発症し，術中捻転解除時に肺血栓塞栓症を併発した１例

末田　充生・田村　博史・今川　天美・浅田　裕美
三輪一知郎・讃井　裕美・佐世　正勝・中村　康彦

山口県立総合医療センター　産婦人科

Uterine torsion caused by a giant uterine myoma complicated by pulmonary thromboembolism following intraoperative detorsion

Mitsuo Sueta・Hiroshi Tamura・Amami Imagawa・Hiromi Asada
Ichiro Miwa・Hiromi Sanai・Masakatsu Sase・Yasuhiko Nakamura

Department of Obstetrics and Gynecology, Yamaguchi Prefectural Grand Medical Center

巨大子宮筋腫が原因で発症した子宮捻転に対して緊急手術を行い，術中の捻転解除時に肺血栓塞栓症を併発した症例を経験した。症例は49歳女性，０妊０産，月経周期不整。背部から左下腹部にかけての痛み，および嘔吐を主訴に当院救急外来を受診した。単純CTで骨盤内腫瘤を指摘され，婦人科へ紹介となった。造影MRIで巨大子宮筋腫と診断し，手術療法（腹式単純子宮全摘術）の予定としていた。Dダイマー 15.1μg/mlと上昇を認めたが，下肢血管超音波検査では静脈血栓を認めなかった。初診から８日後の夜間に突然の下腹部痛，腰痛を認め受診し，疼痛改善しないため同日緊急手術の方針とした。腹腔内所見は，血性腹水を多量に認め，子宮底より突出する巨大な腫瘤（漿膜下筋腫）があり，全体的に黒色調であったが，周囲臓器への癒着は認めなかった。子宮頸部から体部にかけて反時計回りに２回転半（900度）捻転していた。右付属器は浮腫状に腫大しており黒色調，左付属器は正常外観であった。子宮全摘術および右付属器切除術を施行した。摘出標本は7.6kg，出血量 250g。術中に捻転を解除した直後から血圧低下，SpO_2低下を認め，経食道心臓超音波検査では右心系の圧負荷が認められ肺血栓塞栓症を疑い，全身管理目的で人工呼吸管理のままICUに入室した。術後の造影CTでは，両側肺動脈の二次分枝以降に複数の低吸収域を認め，肺血栓塞栓症と診断した。術翌日に，循環呼吸状態は安定しており抜管し，肺血栓塞栓症に対してヘパリン 12,000単位/日を開始した。術後６日目には酸素投与，ヘパリンを終了し，経口FXa阻害剤アピキサバン錠10mg/日を開始した。術後13日目に自宅退院となった。術後４ヶ月で，造影CT上は肺動脈血栓の消失を確認し，アピキサバン錠の内服を中止し，終診とした。

We report a rare case of uterine torsion caused by a giant uterine myoma, complicated by pulmonary thromboembolism (PTE) following intraoperative detorsion. A 49-year-old nulligravid woman (G0P0) with a history of irregular menstrual cycles presented with lower back and left-sided abdominal pain, accompanied by vomiting. Computed tomography revealed a pelvic mass, and magnetic resonance imaging confirmed a giant uterine myoma. Laboratory tests showed an elevated D-dimer level (15.1 μg/mL), although no thrombosis was detected on lower limb ultrasonography.
Eight days after initial presentation, the patient developed acute lower abdominal and lumbar pain, prompting emergency surgery. Intraoperatively, hemorrhagic ascites and a 900-degree counterclockwise uterine torsion were identified. A total abdominal hysterectomy and right salpingo-oophorectomy were performed. The resected specimen weighed 7.6 kg.
Immediately following detorsion, the patient experienced hypotension and oxygen desaturation. Transesophageal echocardiography revealed right heart strain, raising suspicion for PTE, which was subsequently confirmed by postoperative computed tomography showing multiple emboli in the pulmonary arteries. Anticoagulation therapy with intravenous heparin (12,000 units/day) was initiated. By postoperative day six, oxygen therapy and heparin were discontinued, and oral apixaban (10 mg/day) was started. The patient was discharged on postoperative day 13 and recovered fully, with follow-up CT confirming resolution of the thrombi after four months.

キーワード：子宮捻転，子宮筋腫，肺血栓塞栓症
Key words：uterine torsion, uterine myoma, pulmonary thromboembolism

緒　　言

子宮捻転は子宮の長軸に沿って45度以上回転したものと定義される比較的稀な疾患である[1,2]。大きな子宮筋腫や卵巣腫瘍など骨盤内の巨大な腫瘍性病変が原因となることが多く，加えて捻転に伴う腹痛などの症状を認めるが，非特異的であり診断に苦慮することも多い。今回，巨大子宮筋腫が原因で発症した子宮捻転に対して緊急手術を行い，術中捻転解除時に肺血栓塞栓症を併発した症例を経験した。

症　　例

49歳女性，身長 154cm，体重 44kg，既往歴に特記事項なし。妊娠歴なし。月経歴は，月経周期不整，過多月経あり，月経困難症あり。現病歴は，３日前より背部から左下腹部にかけての疼痛，および嘔吐を自覚し，症状が増悪したため当院救急外来を受診した。痛みはNRS（numerical rating score）で７/10，腹臥位で疼痛は軽減した。単純CTで骨盤内腫瘤を指摘され，婦人科を紹介受診となった。内診，経腟超音波検査，造影MRIを施行し，心窩部下にまで達する腫瘤を認め，巨大子宮漿膜下筋腫と診断し，手術療法（腹式単純子宮全摘術）の予定としていた。Dダイマー 15.1μg/mlと上昇を認めたため下肢血管超音波検査を施行するも明らかな静脈血栓を認めなかった。初診から８日後の夜間に突然の下腹部痛，腰痛を認めた。疼痛が増強するため（NRS ９/10），救急外来を受診したが，疼痛改善しないため入院となった。

入院時所見は，体温 36.7℃，血圧 107/74mmHg，脈 104/min，SpO_2 98%（room air），心窩部下までの腹部腫瘤を触知し，同部の自発痛および圧痛を認めた。血液検査は，WBC 7,100/μl（Neu 94%），Hb 6.8g/dl，Hct 20.7%，PLT 34.2万/μl，PT 12.9秒，APTT 28.1秒，Fib 237.9mg/dl，CRP 3.08mg/dl，CRE 0.47mg/dl，HbA1c（NGSP）6.5%，TP 5.6g/dl，ALB 3.9g/dl，AST 22U/l，ALT 10U/l，CA125 280.7U/ml，CA19-9 <2.1U/ml，CEA <1.7ng/ml，Dダイマー 79.7μg/ml，その他，生化学所見に著明な異常は認めなかった。単純CTでは下腹部から骨盤内に27×22×16cmの腫瘤があり，内部濃度不均一で一部石灰化を認めた。腹水少量，腹部骨盤リンパ節腫大はなかった。造影MRIでは，子宮底部から頭側に境界明瞭で辺縁平滑な26×22×15cmの巨大な腫瘤（図１）が突出し，内部はT2強調画像で低信号が主体で，不規則な軽度高信号が混在していた。周囲への浸潤所見や，拡散強調像で拡散制限は認めなかった。

入院後は，疼痛コントロールの方針であったが，臥位で増強する下腹部痛，腰痛（NRS ９－10/10），嘔吐が持続し疼痛緩和できず，同日緊急手術の方針とした。貧血（Hb 6.8g/dl）を認めたため術前にRBC ２単位を輸血

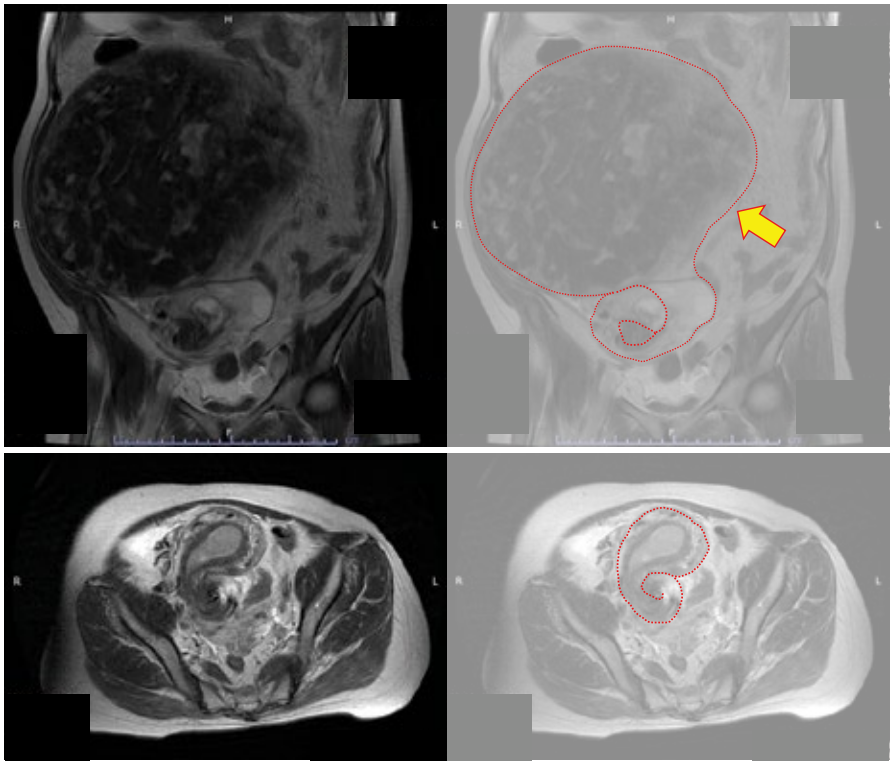

図１　術前の造影MRI画像　T2強調画像（上段：冠状断，下段：水平断）
子宮底から突出する巨大な腫瘤（矢印）があり，子宮頸部が反時計回りに捻転していた。

した。

手術は全身麻酔・硬膜外麻酔下に施行し，恥骨上から臍上10cmまでの正中縦切開を加えて腹腔に至った。腹腔内所見は，血性腹水を多量に認め，子宮底より突出する茎のない巨大な腫瘤（漿膜下筋腫）があり，全体的に黒色調であったが，周囲臓器への癒着は認めなかった。子宮頸部から体部にかけて反時計回りに２回転半（900度）捻転していた（図２）。右付属器は浮腫状に腫大しており黒色調，左付属器は正常外観であった。子宮頸部の捻転を解除した後は，子宮の色調は黒色からピンク色へ改善を認めた。右卵巣は捻転を解除した後も色調の改善がなかったため肉眼的所見から壊死していると考え，子宮全摘術および右付属器切除術を施行した。摘出標本の重量は7.6kg，出血量は250gであった。巨大子宮筋腫を持ち上げ捻転を解除した直後から血圧低下（収縮期80mmHg），SpO_2低下（92%），血液ガスでアシドーシス，高炭酸ガス血症を認め（pH 7.180，PaO_2 139.0mmHg，$PaCO_2$ 63.8，HCO_3^- 22.9mEq/L，BE −5.4mEq/L），虚血再還流症候群または肺血栓塞栓症を疑った。経食道心臓超音波検査では右心系の圧負荷が認められ肺血栓塞栓症と合致する所見であった。吸入酸素濃度を上昇させることで循環動態は安定し，血液ガス所見も改善傾向を認めたため，手術を継続し終了した。全身管理目的で人工呼吸管理のままICUに入室した。術後の造影CTでは，両側肺動脈の二次分枝以降に複数の低吸収域を認め，肺血栓塞栓症と診断した（図３）。また骨盤内の左卵巣静脈内にも低吸収域があり，左卵巣静脈血栓を認めた（図３）。術翌日に，循環呼吸状態は安定しており抜管し酸素投与を継続，肺血栓塞栓症に対してヘパリン12,000単位/日を開始した。術後６日目には酸素投与を終了，ヘパリンを終了し，経口FXa阻害剤アピキサバン錠10mg/日を開始した。術後８日目に造影CTにて肺動脈血栓の縮小を確認，アピキサバン錠を20mg/日へ増量した。子宮全摘術後の経過に問題を認めず，術後13日目に自宅退院となった。以後，定期的に外来で経過観察を行い，術後４ヶ月の時点で，造影CT上，肺動脈血栓の消失を確認し，アピキサバン錠の内服を中止し，終診とした。

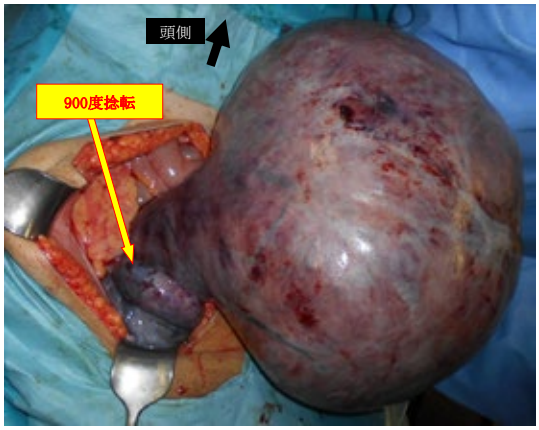

図２　子宮摘出時の術中写真
子宮底から突出する巨大な黒色調の腫瘤があり，子宮頸部から体部が反時計回りに２回転半（900度）捻転していた。

考　　案

子宮捻転とは子宮が長軸を中心に45度以上回転した状態と定義され，比較的稀な疾患である[1,2]。捻転の発生部位は，子宮の体部と頸部との間がほとんどであり，妊娠中に発症する子宮捻転では，子宮筋腫合併妊娠や横位などの胎位異常も誘因となる[3]。非妊娠時の子宮捻転では，子宮筋腫，卵巣腫瘍，骨盤内の高度癒着などが原因となるが，大きな子宮筋腫を有する閉経後女性の報告が散見される[4,5]。子宮筋腫の大きさを調べた報告では筋腫最大径の平均は18.1cmと大きく[5]，巨大な子宮筋腫のある閉経後女性は子宮捻転のリスク因子と考えられる。子宮は下部が子宮支持組織で比較的強固に骨盤内に固定・保持されているが，体部は円靱帯や子宮広間膜，固

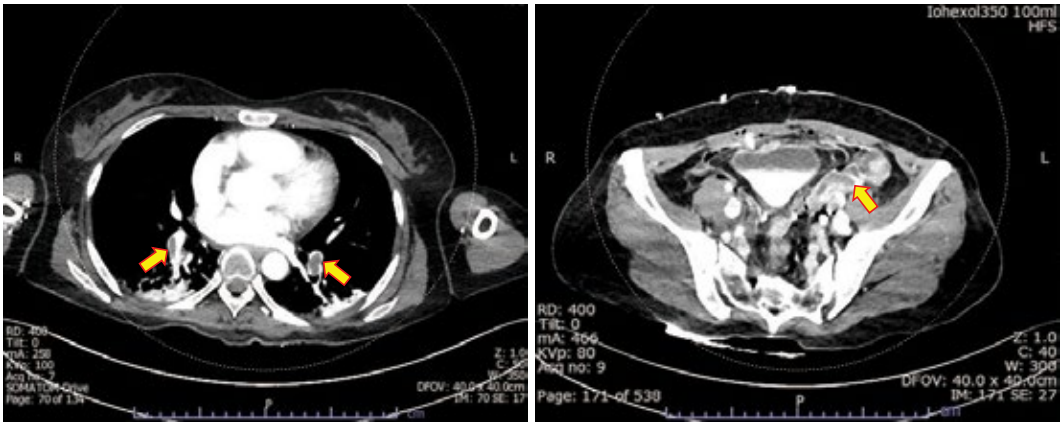

図３　術後の造影CT検査
両側肺動脈の二次分枝以降に複数の低吸収域を認め，肺血栓塞栓症と診断した。骨盤内の左卵巣静脈内にも低吸収域があり，左卵巣静脈血栓を認めた。

有卵巣靱帯と卵巣を介す形で骨盤漏斗靱帯によって緩く支えられている。加齢に伴い子宮支持組織が脆弱化することで子宮体部が捻転しやすくなるのかもしれない。本症例は，49歳の閉経前の女性であり，他の報告と比較すると若い年齢での発症であるが，子宮筋腫の最大径は27cmであり，他の報告と比較しても巨大なものであったため，ねじれの力が強く発症したものと思われる。

症状としては急激な強い腹痛を伴うことが多いが，捻転の程度，年齢によって軽度のものから ショック症状まで様々であり，不正性器出血や発熱，嘔気・嘔吐などの消化器症状，尿閉などの尿路症状を認めるものある[6)]。高齢者や慢性的な捻転では，症状が乏しいこともある。本症例では，突然の強い下腹部痛，腰痛と嘔気嘔吐を認めていた。初診時に子宮捻転を発症したが，症状が軽度であったか，一時的に捻転が解除されたためか，疼痛が軽減，消失した。その後，造影MRIを施行しているが，子宮捻転に特徴的な所見は認めなかった。X shapeやwhirlpool signが子宮捻転に典型的なMRI所見とされている[1,6－9)]。X shapeは，MRI検査上で組織のコントラストによって確認できる子宮漿膜側の壁面が，通常はH 型に見えるのに対して，子宮頸部で捻転が起こると頸部の壁がねじれてX型に見えるという所見であり，whirlpool signはうっ滞した血管が渦巻き状の血管構造を示す所見である。しかし，これらはあくまでも補助的なものであり確定診断には不十分なことが多い。本症例では，X shapeやwhirlpool signは明確には確認できていない。骨盤内腫瘍の精査目的で施行した造影MRI撮影時は強い腹痛を認めておらず，捻転は軽度であったと思われ，その後に，捻転がさらに増強し血流障害が著明となり強い症状が出現したものと考えられる。子宮体部が捻転したことで，卵巣動静脈が牽引，捻転され血流障害を起こしたため卵巣壊死に至ったと思われる。

本症例では，子宮捻転を解除した直後に循環・呼吸動態が悪化した。肺血栓塞栓症が発症したためと思われるが，術後の造影CTでは卵巣静脈内に血栓の残存を認めていることから，子宮捻転に伴い骨盤内の静脈がうっ滞したことにより血栓が形成され，捻転解除で血流が再開したことで肺血栓塞栓症が発症したと考えられる。初診の救急外来受診時にDダイマー 15.1 μg/mlと上昇を認めており，下肢血管超音波検査を施行するも明らかな静脈血栓を認めなかった。CT検査を施行しているが，単純CTであったため骨盤内の静脈血栓については評価できていない。巨大な骨盤内腫瘍を有する症例では，下肢のみならず骨盤内の静脈血栓についても造影CTなどを用いて評価をすることが必要と思われる。血栓が確認できた場合は，術前に下大静脈フィルターの留置も考慮される[10)]。下大静脈フィルターについては，その有効性のエビデンスが十分とは言えないことや，合併症の頻度の高さや重篤性から意見が分かれるところであるが[11)]，肺血栓塞栓症の発症予防の観点からは，考慮されるべき選択肢と考える。

巨大な子宮筋腫が原因と考えられる子宮捻転の１例を経験した。閉経後の高齢者に多いとされる子宮捻転であるが，本症例のように閉経前にも発症する可能性がある。そのため，急性腹症の鑑別疾患として，稀ではあるが子宮捻転の可能性も考慮すべきである。また，巨大な骨盤内腫瘤を有する症例ではDダイマー，下肢血管超音波検査，造影CTなどで下肢静脈血栓のみならず腹部骨盤内の静脈血栓の存在を評価することが重要である。

文　　献

1）Nicholson WK, Coulson CC, McCoy MC, Semelka RC. Pelvic magnetic resonance imaging in the evaluation of uterine torsion. Obstet Gynecol 1995; 85: 888-890.

2）Collinet P, Narducci F, Stien F. Torsion of a nongravid uterus: an unexpected complication of an ovarian cyst. Eur J Obstet Gynecol Reprod Biol 2001; 98: 256-257.

3）Cheong HT, Tan TJ, Wong KM. Torsion of Myomatous, Non-gravid Uterus: CT findings. J Radiol Case Rep 2018; 12: 6-14.

4）Luk SY, Leung JI, Cheung MI, So S, Fung SH, Cheng SC. Torsion of a nongravid myomatous uterus: radiological features and literature review: Hong Kong Med J 2010; 16: 304-306.

5）寺井悠朔，橋本阿実，佐伯綾香，牧尾悟，黒田亮介，原理恵，西村智樹，田中優，伊藤拓馬，清川晶，楠本知行，福原健，中堀隆，長谷川雅明，本田徹郎．巨大子宮筋腫を伴う子宮捻転が閉塞性大腸炎を生じた一例．現代産婦人科 2023；72：67-72.

6）Matsumoto H, Aoyagi Y, Morita T, Nasu K. Uterine torsion in non-gravid women: A case report and review of cases reported in the last 20 years. SAGE Open Med Case Rep 2021; 9: 1-7.

7）Jeong YY, Kang HK, Park JG, Choi HS. CT features of uterine torsion. Eur Radiol 2003; 13: L249-250.

8）Cheong EHT, Tan TJ, Wong KM. Torsion of a Myomatous, Non-gravid Uterus: CT Findings. J Radiol Case Rep 2018; 12: 6-14.

9）Sen A. Engorged myometrial vein sign in uterine torsion. Eur J Obstet Gynecol Reprod Biol 2016; 198: 176-177.

10）宮澤恵果，小林康磨，簗瀬史貴，仲冨岳，梶浦明，大塚祐史，石黒芳紀．術前より深部静脈血栓症・肺

血栓塞栓症を合併した婦人科腫瘍摘出術の２症例下大静脈フィルタ使用の検討．麻酔 2017；66：415-419.
11）佐々木充，中西慶喜，楠本真也，佐々木美砂，佐野祥子，中前里香子．肺血栓塞栓症を合併した巨大子宮筋腫の１例．現代産婦人科 2014；62：213-216.

【連絡先】
末田　充生
山口県立総合医療センター産婦人科
〒747-8511　山口県防府市大字大崎 10077 番地
電話：0835-22-4411　FAX：0835-38-2210
E-mail：mitz.com@icloud.com