現代産婦人科　Vol.73 No.2，2024 年，pp.233-237

宗教的背景が問診に影響を与えた全胞状奇胎の一例

平塚　由貴・髙石　清美・井上浩太朗・南　星旭
月原　悟・申神　正子・金森　康展

綜合病院山口赤十字病院　産婦人科

Case of a complete hydatidiform mole in which religious background influenced the medical history

Yuki Hiratsuka・Kiyomi Takaishi・Kotaro Inoue・Sung Ouk Nam
Satoru Tsukihara・Masako Sarugami・Yasunobu Kanamori

Department of Obstetrics and Gynecology, Japanese Red Cross Yamaguchi Hospital

日常診療の中で，文化や宗教が異なる患者においては，その違いに配慮した診療が求められる。今回，言語や宗教的背景によって問診に難渋した全胞状奇胎の一例を経験したので報告する。症例は21歳，０妊の未婚女性，インドネシア出身のイスラム教信仰者で，日本語は数個の単語のみ理解可能であった。嘔吐と下腹部痛を主訴に近医を受診し，腹部CT検査での子宮腫大と妊娠反応検査陽性にて当施設へ紹介となった。初診時は性交歴なしと断言していたが，最終月経より８週６日が経過していた。経腟超音波断層法で子宮内腔に75 mm大の高輝度な腫瘤性病変を認めたが，胎嚢はみられなかった。血中hCGは162,507.51 mIU/mlと異常高値で，骨盤造影MRI検査では子宮内腔に造影効果を有する70 mm大の腫瘤性病変を認めた。全身のCT検査では遠隔転移やリンパ節転移はみられなかった。同日入院し，問診を重ねたところ，最終月経より３週０日に性交渉をしたことが判明した。絨毛性疾患疑いにて子宮内容除去術を施行した。病理組織学検査では絨毛の浮腫状腫大，槽形成，栄養膜細胞の増生を認め，免疫染色では$p57^{Kip2}$染色が陰性であり，全胞状奇胎と診断された。術後は自覚症状が改善した。外来にて血中hCG測定を継続し，術後６週に基準値以下に到達し，再上昇なく経過している。
イスラム教では婚前交渉は禁止されており，インドネシアでは2022年，国内での婚前の同居・性交渉を禁止する刑法改正案が可決されている。本症例のように，言語の違いにより意思疎通が難渋し，宗教的背景が問診に影響を与える場合があることから，慎重に正確な情報を聞き出す必要がある。文化や宗教に限らず，様々な価値観を共有する多様性の時代と言われる昨今，日常診療の中で既成概念にとらわれることなく，人間一人ひとりの個を尊重しつつ配慮した診療が望まれる。

The patient was a 21-year-old Indonesian woman (gravida zero) who believed in Islam. She was able to understand only a few Japanese words. The patient was referred to our hospital for further evaluation. Pregnancy test results were positive; nevertheless, she claimed no history of sexual intercourse. The patient presented with genital bleeding. Transvaginal ultrasound tomography showed a 75 mm large mass in the uterus but no gestational sac. Her human chorionic gonadotropin level increased to 162,507.51 mIU/mL. Magnetic resonance imaging revealed thinning of the uterine myometrium and a mass in the uterus. Computed tomography of the entire body showed no distant or lymph node metastasis. After several days of questioning, we found a history of sexual intercourse at 3 weeks and 0 d after the last menstrual cycle. The patient was evacuated to confirm the diagnosis of gestational trophoblastic disease. Histopathological examination revealed an edematous swelling of the villi, cistern formation, and trophoblastic hyperplasia without nucleated erythrocytes. Immunostaining for $p57^{Kip2}$ yielded negative results. Therefore, the patient was diagnosed with a complete hydatidiform mole. Her human chorionic gonadotropin level reached the cutoff value 6 weeks after surgery and did not increase again.

キーワード：全胞状奇胎，$p57^{Kip2}$染色，イスラム教，婚前交渉
Key words：complete hydatidiform mole, immunostaining of $p57^{Kip2}$, Islam, premarital sexual intercourse

緒　　言

日常診療の中で，文化や宗教が異なる患者においては，その違いに配慮した診療が求められる。日本では婚前交渉は禁止されていないが，宗教によっては婚前交渉を禁じていたり，国によっては婚外交渉が法律で禁止されていたりする。今回，宗教的背景によって問診に難渋し，診断に支障をきたした全胞状奇胎の一例を経験したので報告する。

症　　例

症例は21歳，０妊の未婚女性である。既往歴，家族歴

に特記事項はない。インドネシア出身で就労目的に来日しており，第一言語はインドネシア語，日本語は数個の単語のみ理解可能であったため，意思疎通に難渋した。宗教はイスラム教であった。心窩部痛，排尿時痛を主訴に近医内科を受診し，ラベプラゾールナトリウム，セファレキシンを処方され症状軽快していた。翌日夕より嘔吐，心窩部痛，下腹部痛，発熱があり近医を再診した。再診時の血液検査にて炎症反応が軽度上昇し，腹部CT検査にて子宮腫大と子宮内部の出血が疑われ，さらに妊娠反応検査陽性であったため，精査目的に当施設へ紹介となった。

初診時は就労施設担当の女性とともに来院されたが，その彼女は中国国籍で，日本語での会話は可能であったが，インドネシア語は堪能でなかった。そのため，患者本人との会話には，必要時に連絡を取り合う女性通訳者を介した電話通訳や，翻訳アプリを使用した。女性医師のみ同席の問診で性交歴はなしと断言していたが，最終月経より８週６日が経過していた。自覚症状は頭痛，嘔気，間欠的な下腹部痛であった。診察所見では，心窩部および下腹部正中に圧痛を認め，腟鏡診では暗赤色の出血が混在した帯下があり，骨盤双合診にて子宮は手拳大に腫大していた。経腟超音波断層法では子宮内腔に75 mm大の高輝度な腫瘤性病変を認め，胎嚢および胎芽はみられなかった（図１）。付属器は両側共に腫大なく，腹水は認めなかった。血液検査ではWBC 15.6×10^3/μl，CRP 0.12 mg/dl，hCG 162,507.51 mIU/mlと，WBCが上昇し，hCGが異常高値であった。骨盤造影MRI検査では，子宮内腔に造影効果を有する充実部分を含んだ70 mm大の腫瘤性病変を認め，胞状奇胎が疑われた（図２）。胞状奇胎，侵入奇胎，絨毛癌を鑑別診断とし，遠隔転移精査目的に頭部～骨盤造影CT検査を施行したが，明らかな遠隔転移やリンパ節転移はみられなかった。疼痛管理および精査加療目的に同日より入院管理となった。

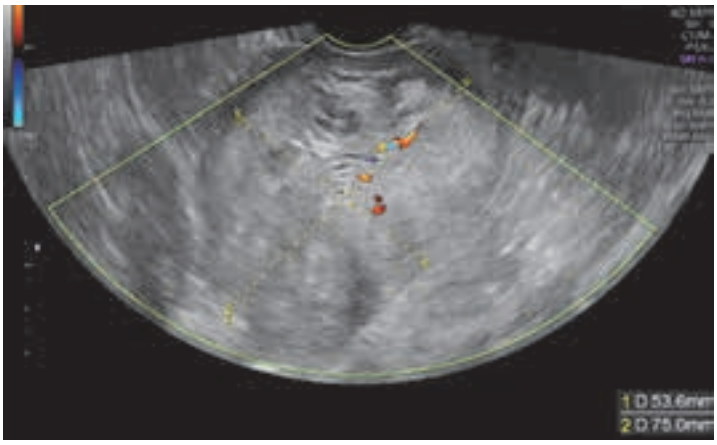

図１　経腟超音波断層法検査

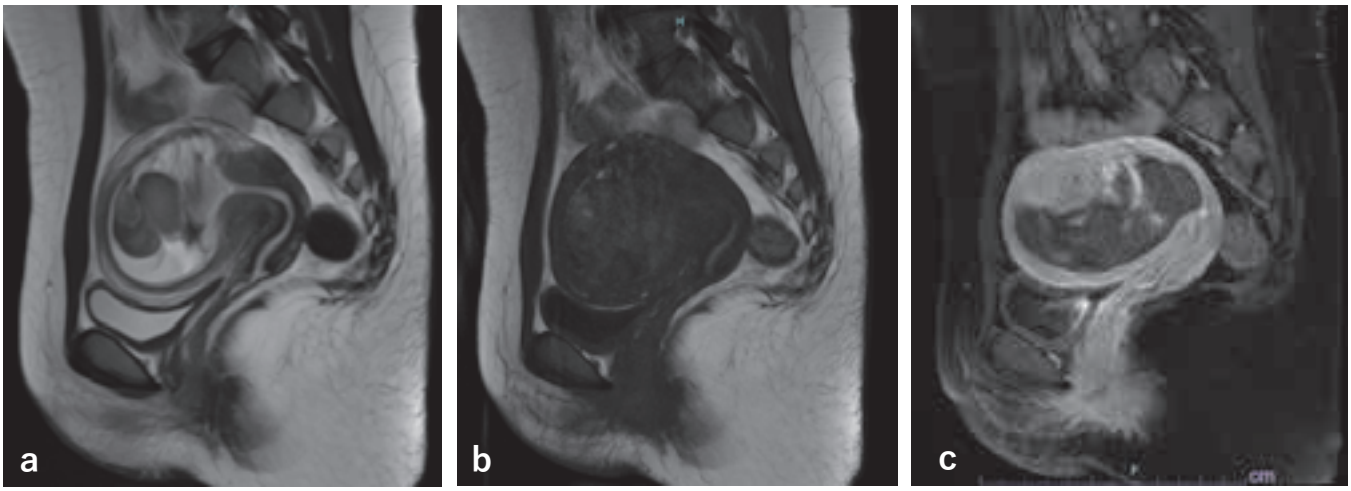

図２　a．T2強調矢状断像
b．T1強調矢状断像
c．脂肪抑制造影T1強調矢状断像

入院時は女性医師および女性看護師が担当した。意思疎通には主に翻訳アプリを使用したため会話には時間を要したが，本人が自分の意思を伝えやすいよう，主治医と２人で会話できる環境を増やし，守秘義務を徹底することを説明した。自覚症状が持続している原因に対し強い関心を持っていたため，妊娠が関連している疾患を疑っていることを伝えた。時間をかけて会話を重ねることで，入院３日目に，最終月経より３週０日に性交渉をしたと申告があった。また，性交渉の相手は交際中の男性であり，同意の上での性交渉であったこと，その他に性交渉の相手はいなかったことを確認した。入院４日目の血液検査では，血中hCGは190,000.51 mIU/mlとさらに上昇していた。診断確定および治療目的に子宮内容除去術の方針とした。病状および手術説明に際し，患者本人より女性の就労施設担当者の同席と女性通訳者による電話通訳を希望されたため，希望に沿って守秘義務の徹底を図ったうえで説明を行った。子宮穿孔や大量出血のため子宮動脈塞栓術や子宮全摘出術へ移行する可能性があることを十分に説明し，手術施行の同意を得た。入院６日目の妊娠９週４日に，胞状奇胎疑いにて全身麻酔下に子宮内容除去術を施行した。経腹超音波断層法下に吸引嘴管を用いて子宮内容物を吸引除去した。手術時間は16分，出血量は少量であった。子宮内容物は，肉眼的に短径２ mm以上に腫大した絨毛を含む膜様組織と血腫であった。術後は嘔気や下腹部痛などの自覚症状が改善し，少量の性器出血を認めるものの貧血なく経過した。血中hCGは術後１日目に56,929.12 mIU/ml，術後５日目に4,536.78 mIU/mlと低下した。術後７日目に経過良好にて自宅退院となった。

病理組織学的検査では，絨毛は不規則に浮腫状に腫大しており，槽形成も認めた。有核赤血球はみられず，栄養膜細胞の増生は高度でないものの一部で認められた（図３）。免疫組織化学的検査では，p57^{Kip2}染色で細胞性栄養膜細胞および絨毛間質細胞は陰性であった（図４）。

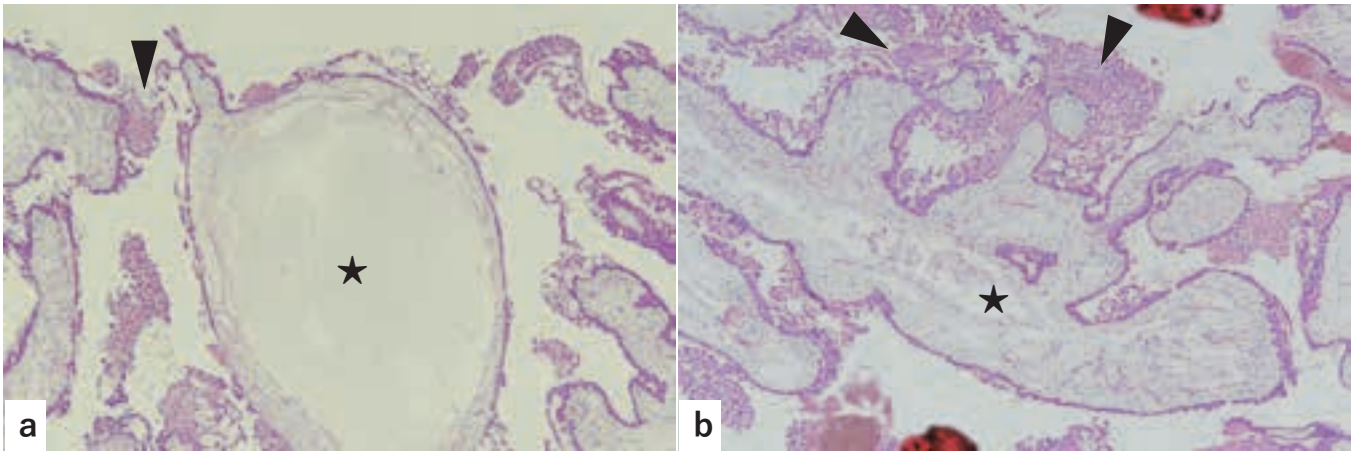

図３　病理組織学的所見（a，b　HE染色×５）
絨毛は不規則に浮腫状に腫大しており，槽形成（★），栄養膜細胞の増生（▼）が認められた。有核赤血球はみられなかった。

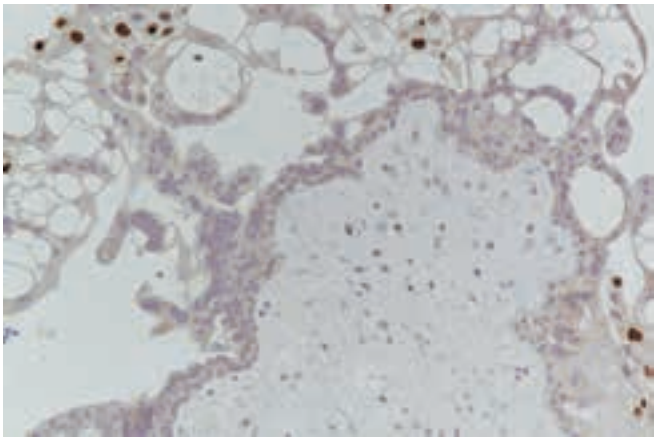

図４　免疫組織化学染色（p57^{Kip2}×20）
細胞性栄養膜細胞と絨毛間質細胞は陰性であった。

以上より，全胞状奇胎の診断に至った。

自宅退院後，外来にて血中hCG測定を継続した。術後２週で213.73 mIU/ml，術後４週で25.65 mIU/ml，術後６週で4.68 mIU/mlと順調に低下し，経過順調型に逸脱することなく基準値以下に到達した。性器出血は軽快し，術後29日目に月経が発来した。経腟超音波断層法でも子宮内膜は木の葉状となっていた。術後11か月現在，血中hCGの再上昇なく経過している。

考　　案

絨毛性疾患は胎盤栄養膜細胞の異常増殖をきたす疾患の総称であり，胞状奇胎，侵入奇胎，絨毛癌，胎盤部トロホブラスト腫瘍，類上皮性トロホブラスト腫瘍，存続絨毛症の６つに分類される。胞状奇胎は，絨毛における栄養膜細胞の異常増殖と間質の浮腫を特徴とする病変をいい，大部分の絨毛が水腫状変化を示すものを全胞状奇胎，正常と浮腫状に腫大した絨毛の２種類からなるものを部分胞状奇胎と分類する。また，全胞状奇胎，部分胞状奇胎と同様に間質の浮腫をきたすものとして，水腫様流産が存在し，３者の鑑別は治療やフォローアップの面において重要である[1,2]。

従来，絨毛の水腫状腫大は肉眼的に短径が２ mmを超えるものとされており，胞状奇胎の診断には組織学的検査は必ずしも必要とはされていなかった。しかし，短径が２ mmを超える妊娠早期の奇胎嚢胞は多くはなく，肉眼的所見のみでは看過されることがあり，水腫様流産や間葉性異形成胎盤を胞状奇胎と誤診する危険性も伴う[2]。そこで，病理組織学的に絨毛における栄養膜細胞の異常増殖と間質の浮腫を特徴とする所見を呈するものを胞状奇胎と定義し，診断は組織学的検査によることとなった。さらに近年，経腟超音波断層法の精度向上や迅速に血中hCG値が測定できるようになったことから，妊娠初期に発見される機会が増加したうえ，通常の流産として処置されてしまう場合も少なくなく，典型的な肉眼的所見を目にする機会は減少している。

本症例では，初診時の段階では最終月経から８週６日が経過していたが，経腟超音波断層法にて胎児像は認められず，血中hCGの異常高値と合わせて正常妊娠ではないことが明らかであった。また，典型的には子宮内腔に特徴的な多数の嚢胞像（multivesicular pattern）が描出されるが，本症例で嚢胞像はみられなかった。しかし，子宮内容除去術にて排出された内容物は，肉眼的に明瞭な絨毛の水腫状腫大が確認でき，近年においては珍しい症例といえる。

病理組織学的所見においては，全胞状奇胎では大部分の絨毛が水腫状変化を示し，輪郭は類円形あるいは貝殻模様や不整形で，その中央に槽を形成する。栄養膜細胞の増殖が広範囲にみられ，栄養膜細胞の封入も認められる。妊娠10週頃までは絨毛間質の浮腫や栄養膜細胞の増殖は軽度であることが多く，むしろ部分胞状奇胎で顕著なことが多い。また，部分胞状奇胎と異なり，通常胎児成分は認められず，児の赤血球を容れる血管も全胞状奇胎では確認されない。これらの組織学的所見のみで鑑別が困難な場合，免疫組織化学的検査が鑑別の一つとして有用である。$p57^{Kip2}$やTSSC3に対する抗体を用いた免疫組織化学染色において，細胞性栄養膜細胞と絨毛間質細胞は，全胞状奇胎では陰性，部分胞状奇胎や水腫様流産では陽性となる。なお，合胞体栄養膜細胞は３者ともに陰性である[2]。本症例では，組織学的所見として，絨毛の不規則な浮腫状腫大，槽形成を認めた。また，栄養膜細胞の増生は，高度でないものの一部で認められ，胎児成分である有核赤血球はみられなかった。免疫組織化学的検査として$p57^{Kip2}$染色を施行し，細胞性栄養膜細胞および絨毛間質細胞は陰性であったため，全胞状奇胎と確定診断を行うことが可能となった。

また，本症例の背景として，患者はインドネシア出身でイスラム教を信仰しており，日本語や英語は数個の単語のみ理解可能な状態で意思疎通に難渋した。使用言語の異なる患者に対応する機会は近年増加しているが，診療において問診や病状説明等，言葉を交わす場面は多いため，本症例のように翻訳アプリや電話通訳など会話に役立つ機能を駆使し，十分に時間をかけて会話を重ね信頼関係を築くことの必要性を改めて感じた。また，本症例では問診および諸検査から鑑別診断を挙げる中で，性交渉の有無や時期は重要であったが，初診当時に性交渉の事実を何度も否定しており，妊娠反応陽性であることや鑑別・治療において重要であることを説明するも否定を続けた。イスラム教では性交渉は神聖な行為と考えられており，婚前交渉は禁止されている[3,4]。仏教，キリスト教の一部では寛容だが，イスラム教と同様にカトリック教でも婚前交渉は認められておらず，宗教的背景の違いは大きい[5]。さらに，インドネシアでは2022年12月，国内での婚外交渉に加え婚前の同居・性交渉を犯罪化する刑法改正案が可決され，３年後に施行される予定となっている。被告となるカップルの子供，両親，配偶者のいずれかが告発することで発覚することがあり，６か月から１年の禁固刑となる可能性がある[3]。インドネシア以外の大多数がイスラム教徒である国の中には，婚前交渉が罪に問われたり，名誉殺人の被害に繋がったりすることもある[6,7]。本症例では，性交渉の申告を躊躇した理由として，羞恥心による黙秘，性犯罪の可能性の他に，宗教的背景が関連していた可能性があり，問診を円滑に進められなかった要因と考えた。なお，本症例では公開される診断書や公的記録は不要であったため，病状を把握する者は本人が承諾したごく一部に限ることが出来ており，母国に住む両親や交際相手には本人より病

状説明したとの申告があった。患者が信頼できる環境を作り，正確な情報を得るためには，宗教や母国などの背景が産科婦人科疾患の診療に大きく関与する可能性があることを把握し，診断書や関係者への説明などにおいても医療者側が守秘義務を徹底することを改めて明言することが必要であると再認識することができた。

結　　語

今回，宗教的背景が問診に影響を与えた全胞状奇胎の一例を経験した。文化や宗教に限らず，様々な価値観を共有する多様性の時代と言われる昨今，日常診療の中で既成概念にとらわれることなく，人間一人ひとりの個を尊重しつつ配慮した診療が望まれる。

利益相反

本論文に関連して，開示すべき利益相反はない。

文　　献

1）日本産科婦人科学会編．産科婦人科用語集・用語解説集　改訂第４版．東京：杏林舎，2018；338.
2）日本産科婦人科学会・日本病理学会編．絨毛性疾患取扱い規約　第３版．東京：金原出版株式会社，2011；10-20.
3）Frances Mao. Indonesia passes criminal code banning sex outside marriage. BBC 2022, https://www.bbc.com/news/world-asia-63869078［2024.12.23］
4）国際活動推進委員会．イスラム教―異文化看護データベース．公益社団法人　日本看護科学学会．2023，https://www.jans.or.jp/uploads/files/committee/ibunkadb_Islam.pdf［2024.12.23］
5）国際活動推進委員会．カトリック―異文化看護データベース．公益社団法人　日本看護科学学会．2023，https://www.jans.or.jp/modules/committee/index.php?content_id=60［2024.12.23］
6）外務省．バーレーン安全対策基礎データ．外務省　海外安全ホームページ．2024，https://www.anzen.mofa.go.jp/info/pcsafetymeasure_053.html［2024.12.23］
7）飯山陽．斬首，毒殺……イランで続発する「名誉殺人」という不名誉．ニューズウィーク日本版．2020，https://www.newsweekjapan.jp/iiyama/2020/07/post-9.php［2024.12.23］

【連絡先】
平塚　由貴
綜合病院山口赤十字病院産婦人科
〒753-8519　山口市八幡馬場 53-1
電話：083-923-0111　FAX：083-925-1474
E-mail：tottori.u.yuki@gmail.com