現代産婦人科　Vol.72 No.2，2023 年，pp.193-196

傍卵巣嚢腫内に妊娠した異所性妊娠の一例

細部　由佳[1）3）]・佐藤　幸保[2）3）]・吉田　晶琢[3）]・赤松　巧将[3）]
門元　辰樹[3）]・森　陽子[3）]・原田　龍介[3）]・後藤　真樹[3）]

1）公益財団法人大原記念倉敷中央医療機構　倉敷中央病院　産婦人科
2）医療法人社団ハシイ産婦人科
3）日本赤十字社高松赤十字病院　産婦人科

A case of ectopic pregnancy within a hydatid of Morgagni

Yuka Hosobe[1）3）]・Yukiyasu Sato[2）3）]・Akimi Yoshida[3）]・Yoshimasa Akamatsu[3）]
Tatsuki Kadomoto[3）]・Yoko Mori[3）]・Ryusuke Harada[3）]・Masaki Goto[3）]

1）Department of Obstetrics and Gynecology, Kurashiki Central Hospital
2）Department of Obstetrics and Gynecology, Hashii Women's Hospital
3）Department of Obstetrics and Gynecology, Japanese Red Cross Takamatsu Hospital

37歳女性。２妊１産。無月経と不正性器出血を主訴に前医を受診した。血中hCG値が高値であったにも関わらず子宮内に胎嚢を認めず，異所性妊娠を疑われて当科紹介となった。初診時（妊娠６週３日）子宮内および近傍に明らかな妊娠腫瘤は検出できなかった。妊娠６週５日に流産の除外目的で子宮内容除去術を行ったが，排出組織に明らかな絨毛成分は認められなかった。術直後に再度実施した経腟超音波検査で，左付属器領域に移動性の高い胎嚢様像が検出され，左卵管妊娠の疑いで同日緊急腹腔鏡手術を行った。
術中所見では，左付属器領域にクルミ大の暗赤色の妊娠腫瘤を認めた。腫瘤は左卵管采と細い管状組織でつながっており，それを切離することで腫瘤のみを摘出することができた。術後血中hCG値は低下し，４日目に退院となった。摘出腫瘤は絨毛成分を含み，それに隣接して卵管上皮が検出されたため，傍卵巣嚢腫への妊娠と診断した。
傍卵巣嚢腫内に妊娠した非常にまれな症例を経験した。傍卵巣嚢腫の中でもモルガーニ小胞への妊娠が最も考えられた。

A 37-year-old uniparous woman had consulted another physician due to amenorrhea and abnormal uterine bleeding. Despite elevated serum hCG levels, no gestational sac was observed in the uterine cavity. She was referred to our department under suspicion of ectopic pregnancy. During the initial examination at 6 weeks and 3 days of gestation, no obvious gestational sac was detected inside or near the uterus. To rule out miscarriage, a uterine curettage was performed at 6 weeks and 5 days. However, no obvious chorionic components were identified in the removed tissue. Subsequent transvaginal ultrasound revealed a mobile gestational sac-like structure in the left adnexal region, prompting emergency laparoscopic surgery on the same day.
Intraoperatively, a walnut-sized dark red mass that was connected to the fimbriated end of the left fallopian tube via a thin tubule was observed. It was possible to excise only the mass by cutting the tubule. Serum hCG levels decreased after surgery, and the patient was discharged on postoperative day 4. Chorionic components were found in the excised mass with adjacent tubal epithelium, leading to the diagnosis of a pregnancy within a paraovarian cyst. Among paraovarian cysts, pregnancy within a hydatid of Morgagni is the most likely finding.

キーワード：異所性妊娠，傍卵巣嚢腫，モルガーニ小胞
Key words：ectopic pregnancy, paraovarian cyst, hydatid of Morgagni

緒　　言

全妊娠の約１％を占める異所性妊娠は母体死亡の約３％を占める産婦人科救急疾患の一つであり，早期診断・治療を要する[1, 2]。異所性妊娠のほとんどは卵管に起こり，それ以外の部位に起こることは比較的まれである[3]。

傍卵巣（傍卵管）嚢腫は，胎生期の中腎管（ウォルフ管）あるいは中腎傍管（ミュラー管）の遺残が嚢胞化したもので，卵巣および卵管とは離れた位置に発生する。全付属器腫瘍の約10%を占める頻度の高い腫瘍ではあるが，術前診断は難しく手術時に見つかるものが少なくない[4]。

今回，傍卵巣嚢腫内に妊娠した極めてまれな異所性妊娠の１例を経験したので報告する。

症　　例

患者：37歳　女性
主訴：無月経，不正性器出血
既往歴：なし
妊娠出産歴：34歳時に結婚　２妊１産（経腟分娩１回）
月経歴：月経周期　29～40日周期，５日間持続
　　月経量　少量～中等量
　　月経痛・月経随伴症状　なし
家族歴：特記事項なし
アレルギー：なし
現病歴：

無月経を主訴に前医を受診，妊娠と診断された。最終月経から妊娠５週５日時点で，子宮内に胎嚢を認めず血中hCG は842.1 mIU/mLであった。妊娠６週０日，血中hCG は1438.6 mIU/mLと上昇したが，子宮内に胎嚢は認めなかった。妊娠６週１日凝血塊をともなう性器出血があり，血中hCGは1830.1 mIU/mLまで上昇していたが，子宮内に胎嚢は認めなかった。妊娠６週３日，血中hCGは3288.0 mIU/mLとさらに上昇するも子宮内に胎嚢は検出できず，異所性妊娠の疑いで同日当科を紹介され受診した。経腟超音波検査で子宮内膜の厚さは8.4 mmで子宮内に胎嚢は認めなかった。左卵巣内に黄体と思われるリング状の血流をともなう円状のエコー・フリー・スペースを認めたが，両付属器領域に胎嚢を疑わせる像は検出できなかった。異所性妊娠あるいは不全流産を疑い，妊娠６週５日に入院となった。

入院後経過：

妊娠６週５日，手動真空吸引法（MVA）を用いて子宮内容除去術を実施した。排出物は，肉眼的にも病理学的にも脱落組織のみで絨毛組織はなかった。処置後の血中hCGは4592.7 mIU/mLとさらに上昇した。再度入念に

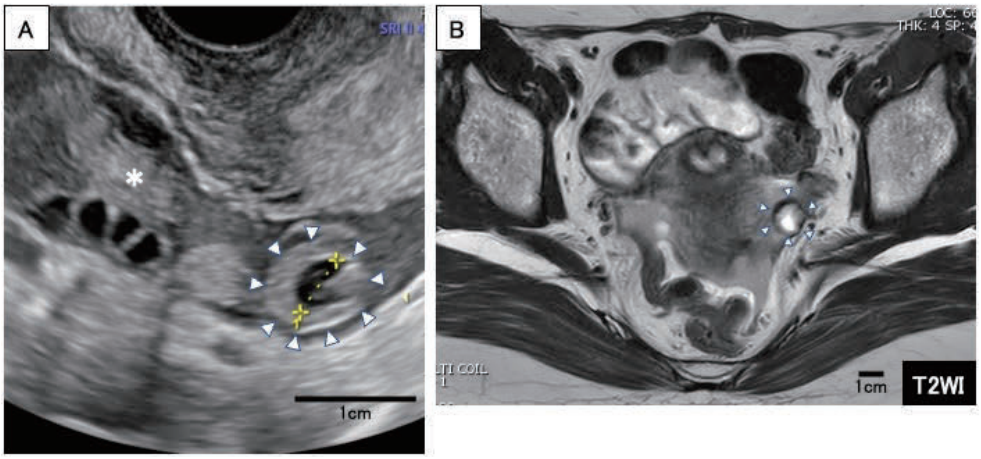

図１　術前の画像所見
A．経腟超音波画像
　左卵巣（＊）から離れた位置に，周囲に血性腹水を伴う８mm大の胎嚢様像（▶）を認める。
B．MRI（T2強調画像）
　子宮左側に低信号の厚い壁に囲まれた高信号の胎嚢様像（▶）を認める。

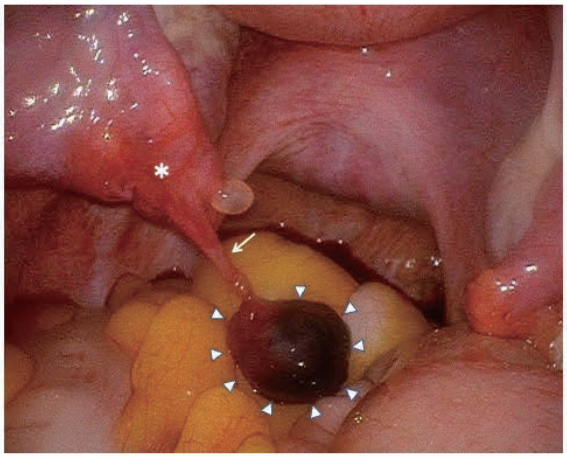

図２　術中所見
左付属器領域に暗赤色の腫瘤（▶）を認める。腫瘤は左卵管采（＊）と細い管状組織（→）でつながっている。

経腟超音波検査を行ったところ，左付属器領域の卵巣から離れた位置に周囲に血性腹水をともなう８ mm大の胎嚢様像を認めた（図１A）。胎嚢様像は経腟プローブでの圧排により容易に位置が移動した。MRI検査でも左卵巣の尾側に，厚い壁で囲まれた直径14 mm大の嚢胞性腫瘤を認め（図１B），胎嚢と考えられた。左卵管妊娠の疑いで，同日緊急腹腔鏡手術を行った。

術中所見では左付属器領域に暗赤色のクルミ大の腫瘤を認めた（図２）。腫瘤は左卵管采と細い管状組織でつながっており，それを切離することで容易に腫瘤のみを摘出することができた。摘出後に卵管通色素検査を行い，両側卵管の疎通性を確認した。摘出腫瘤の内部には肉眼的に絨毛の存在が確認された（図３A）。病理学的にも腫瘤は絨毛成分で占められており，それに隣接して卵管に類似した上皮組織が検出された（図３B）。以上より，傍卵巣嚢腫内への妊娠と診断した。妊娠腫瘤と卵管との位置関係から傍卵巣嚢腫内のうちモルガーニ小胞への妊娠の可能性が高いと考えられた。

血中hCGは術後１日目に2148.3 mIU/mL，術後４日目には312.8 mIU/mLと順調に低下したため，術後４日目に退院とした。術後約３週間目の血中hCGは3.3 mIU/mLにまで低下し，術後２か月でcut off値以下となった。

考　　案

胎生期には生殖管として中腎管（ウォルフ管）と中腎傍管（ミュラー管）の２つが存在している。女児では，ミュラー管が分化し子宮および卵管を形成する一方，ウォルフ管は退行変性する。この過程が不十分で胎生期の生殖管が遺残すると，さまざまな名称で呼ばれる痕跡器官となる。例えば，ウォルフ管が子宮外側壁に沿って子宮広間膜の間に管状構造として遺残すればガートナー管，それが嚢胞化すればガートナー管嚢腫，ウォルフ管の頭方端が残存すれば胞状垂，卵巣と卵管との間に残存する少数のウォルフ管由来の盲状細管は卵巣上体または卵巣傍体と呼ばれる。一方で，ミュラー管の卵管采側の痕跡嚢胞はモルガーニ小胞と呼ばれる[5]。傍卵巣嚢腫はこれらの痕跡器官が嚢胞化したものと考えられている。

傍卵巣嚢腫の上皮は，病理組織学的にmesothelial type，mesonephric type，paramesonephric typeの３種類に分類される[6]。Mesothelial typeは腹膜中皮由来の扁平な上皮に覆われており，mesonephric typeはウォルフ管由来の丈の低い立方上皮およびその外側の比較的厚い筋層に覆われている。一方で，paramesonephric typeは卵管と同様の繊毛を有する分泌細胞を含む一層の円柱上皮およびその外側の比較的薄い筋層に覆われている。今回摘出した妊娠腫瘤では，標本内の絨毛成分に隣接して卵管上皮が認められたことより，本症例はparamesonephric typeの一つであるモルガーニ小胞への妊娠と考えられた。子宮内膜症女性の11%では，モルガーニ小胞内にも内膜症病変が存在していたことが報告されており[7]，少なくとも一部のモルガーニ小胞の内腔は卵管腔と直接交通していると考えられる。本症例でも，妊娠腫瘤は卵管采と細い管状組織でつながっており，卵管腔と直接交通を有するモルガーニ小胞内まで受精卵が遊走し着床した可能性が想定された。

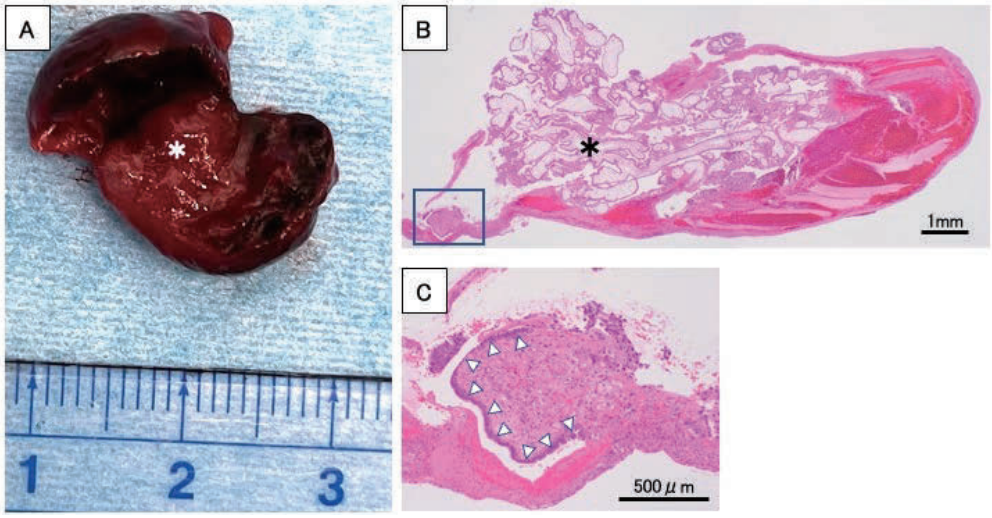

図３　手術摘出標本

A．肉眼所見
　摘出腫瘤の内部に絨毛成分（＊）を認める。
B．病理所見（弱拡大図）
　摘出腫瘤の大部分が絨毛組織（＊）で占められている。
C．Bで四角に囲んだ部分の拡大写真
　絨毛組織に隣接して卵管上皮（▶）を認める。

傍卵巣嚢腫の術前診断は一般に困難とされてきた[4]。理論的には嚢胞から離れた部位に正常卵巣を確認できれば傍卵巣嚢腫と診断できるはずであり，近年の超音波装置の画像解像度の改善により，その正診率は90%近くにまで上昇している[8]。本症例のMRI画像で正常な両側卵巣が妊娠腫瘤とは離れて描出されていたが，正常卵管を同定することはできず，異所性妊娠として頻度の高い卵管妊娠と判断した。経腟超音波検査において，経腟プローブで圧排することにより妊娠腫瘤が容易に偏位する所見に卵管妊娠として違和感を覚えたが，傍卵巣嚢腫への妊娠を疑うまでには至らなかった。非常にまれな疾患であり，術前診断は困難と考えられた。

結　　語

傍卵巣嚢腫内に妊娠した非常にまれな異所性妊娠の1例を経験した。卵管腔と直接交通をもつモルガーニ小胞内に遊走した受精卵が着床したと考えられた。

文　　献

1）Panelli DM, Phillips CH, Brady PC. Incidence, diagnosis and management of tubal and nontubal ectopic pregnancies: a review. Fertil Res Pract 2015; 1(15): 15.

2）Richardson A, Gallos I, Dobson S, Campbell BK, Coomarasamy A, Raine-Fenning N. Accuracy of first-trimester ultrasound in diagnosis of tubal ectopic pregnancy in the absence of an obvious extrauterine embryo: systematic review and meta-analysis. Ultrasound Obstet Gynecol 2016; 47(1): 28-37.

3）Bouyer J, Coste J, Fernandez H, Pouly JL, Job-Spira N. Sites of ectopic pregnancy: a 10 year population-based study of 1800 cases. Hum Reprod 2002; 17(12): 3224-30.

4）Barloon TJ, Brown BP, Abu-Yousef MM, Warnock NG. Paraovarian and paratubal cysts: preoperative diagnosis using transabdominal and transvaginal sonography. J Clin Ultrasound 1996; 24(3): 117-22.

5）岡田さおり，古賀修，吉武朋子．当院で経験した傍卵巣嚢腫症例の検討．日本産科婦人科内視鏡学会雑誌 2007；23(1)：198-201.

6）Samaha M, Woodruff JD. Paratubal cysts: frequency, histogenesis, and associated clinical features. Obstet Gynecol 1985; 65(5): 691-4.

7）Gupta S, Gavard JA, Kraus E, Yeung P, Jr. Endometriosis in hydatid cysts of Morgagni: A retrospective cohort study of another atypical manifestation of endometriosis. J Minim Invasive Gynecol 2017; 24(4): 653-8.

8）Gupta A, Gupta P, Manaktala U, Khurana N. Clinical, radiological, and histopathological analysis of paraovarian cysts. J Midlife Health 2016; 7(2): 78-82.

【連絡先】
細部　由佳
公益財団法人大原記念倉敷中央医療機構倉敷中央病院産婦人科
〒710-8602　岡山県倉敷市美和1-1-1
電話：086-422-0210　FAX：086-421-3424
E-mail：buuyuka46@gmail.com