現代産婦人科　Vol.72 No.2，2023 年，pp.187-192

当院における子宮筋腫に対する子宮動脈塞栓術の有用性の検討

澤田希代加[1)2)]・奈良井曜子[1)]・障子　章大[1)]・田中　綾子[1)]
坪倉かおり[1)3)]・森山　政司[1)]・岩成　治[1)]・湯浅　貢司[4)]

1）島根県立中央病院　産婦人科
2）益田赤十字病院　産婦人科
3）浜田医療センター　産婦人科
4）島根県立中央病院　放射線科

Clinical analysis of uterine artery embolization for uterine leiomyomas

Kiyoka Sawada[1)2)]・Yoko Narai[1)]・Akihiro Shoji[1)]・Ayako Tanaka[1)]
Kaori Tsubokura[1)3)]・Masashi Moriyama[1)]・Osamu Iwanari[1)]・Koji Yuasa[4)]

1）Department of Obstetrics and Gynecology, Shimane Prefectural Central Hospital
2）Department of Obstetrics and Gynecology, Masuda Red Cross Hospital
3）Department of Obstetrics and Gynecology, Hamada Medical Center
4）Department of Radiology, Shimane Prefectural Central Hospital

子宮動脈塞栓術（UAE）は，症候性子宮筋腫に対する手術療法の代替治療として治療選択肢の一つとなってきている。今回，島根県立中央病院で2018年11月から2021年１月までに症候性子宮筋腫に対してUAEを施行した23例について，その効果と有用性について後方視的に検討を行った。23症例の主な症状は，過多月経19例，月経困難症６例，腹部圧迫感６例であった（重複あり）。UAE施行後，過多月経で84%，月経困難症・腹部圧迫感では100%の症状改善を認めた。患者満足度については91%で満足との結果であった。UAE後の主子宮筋腫の体積比は，３ヶ月後で67%，12ヶ月後で42%であった。３例で主子宮筋腫が画像上ほぼ消失し，そのうち２例は粘膜下筋腫であった。また，主子宮筋腫体積の縮小率に影響を及ぼす因子について検討を行った。筋腫のサイズ，個数，位置，MRI T2強調像の信号強度についてそれぞれ比較検討を行った。どの因子でも縮小率に有意差は認めなかったが，縮小率が一番高いのは粘膜下筋腫の群であった。合併症については，UAE後に筋腫分娩となり子宮鏡下手術（TCR）を行った症例を１例認めた。その他大きな合併症は認めなかった。UAEは症候性子宮筋腫において，良好な症状改善率が得られ，患者満足度が高く，筋腫体積の縮小率も比較的大きく，有用な低侵襲治療と考える。

Uterine artery embolization (UAE) is an alternative to surgery for treating symptomatic uterine leiomyomas. This retrospective study included 23 patients who were treated for UAE between November 2018 and January 2021 at Shimane Prefectural Central Hospital. To evaluate the efficacy and complications of UAE in patients with symptomatic leiomyomas. The main symptoms were heavy menstrual bleeding in 19 patients, dysmenorrhea in 6, and abdominal bloating in 6. After UAE, heavy menstrual bleeding improved in 84% of patients, and dysmenorrhea and abdominal bloating improved in 100%. The overall patient satisfaction rate was 91%. The main uterine leiomyoma volume reduced to 67% at 3 months and 42% at 12 months. To identify factors associated with the efficacy of UAE, lesion size, number, and signal intensity on T2-weighted MRI were assessed. These factors did not significantly affect the volumetric reduction rate of leiomyomas. However, the rate tends to be higher in patients with submucosal leiomyomas. Regarding complications, one case resulted in myoma delivery after UAE. In this study, the symptomatic improvement rates and patient satisfaction were high. Therefore, UAE may be a useful treatment option for symptomatic uterine leiomyomas.

キーワード：子宮筋腫，子宮動脈塞栓術
Key words：uterine leiomyomas, uterine artery embolization

緒　　言

子宮筋腫は生殖年齢の女性に認める最も頻度が高い良性腫瘍で，約20～40%の割合で認める[1,2)]。子宮筋腫の主な臨床症状は，過多月経，月経痛，腰痛で，不妊の原因にもなりうる[3)]。

子宮動脈塞栓術（uterine artery embolization 以下UAE）は，症候性子宮筋腫に対して妊孕性温存の希望がなく手術を希望しない症例に対して推奨されている低侵襲治療である。子宮動脈塞栓術は1995年にRavina et al. により症候性子宮筋腫に対する治療法として有効性が初めて報告されて以来，欧米を中心に普及した[4)]。本邦では，1999年にKatsumori et al. によって初めて有効性が報告されたが[5)]，当時使用可能であった塞栓物質

は保険適用外のゼラチンスポンジであり，UAEは長らく保険適用外の治療であった。2014年に血管塞栓用マイクロスフィアが症候性子宮筋腫に対して保険適用となり，本邦でもUAEが治療選択肢の一つとして普及してきた。

島根県立中央病院（以下当院）でも2018年から症候性子宮筋腫に対してUAEを導入した。今回，症候性子宮筋腫に対してUAEを施行した23例を対象に，UAEの効果とその有用性について後方視的に検討した。

方　　法

当院において2018年11月から2021年１月の期間に，子宮筋腫に対してUAEを施行した23症例を対象とした。筋腫に伴う何らかの症状（過多月経，貧血，月経困難症，腹部膨満感など）を有し，挙児希望がない患者で，かつ手術希望がないまたは手術困難な場合にUAEを選択した。主子宮筋腫の体積はMRI画像の矢状断で腫瘍径が最大の子宮筋腫を選択し，矢状断の最大径と，水平断で測定した横径と縦径との積による仮想体積を算出した。術前の仮想体積を100%として，術後３ヶ月後と12ヶ月後の体積変化を評価した。統計処理はSPSS version25を使用し，一元配置分散分析およびt検定を用いて，$p<0.05$の場合に有意差ありと判断した。なお，本研究は院内IRBの承認を受けている。

診療は産婦人科医師と放射線科医師が連携し，産婦人科外来で診察，MRI撮影，治療選択肢の説明を行い，UAEの希望がある場合に放射線科へ紹介としている。UAEは全例当院の放射線科IVR専門医が施行した。局所麻酔下に右大腿動脈を穿刺し，骨盤動脈造影にて血流分布を評価後，左右子宮動脈に誘導したカテーテルからそれぞれ塞栓物質を注入した。塞栓後，筋腫の栄養血管の塞栓状態を再度評価した。塞栓物質としては，500－900μm径のマイクロスフィアを用いた。

鎮痛薬としては，血管造影室入室前にNon-Steroidal Anti-Inflammatory Drugs（NSAIDs）坐剤を使用し，大腿動脈穿刺前からフェンタニル持続静脈投与を行った。術翌日からはNSAIDs定期内服にて疼痛コントロールを行った。入院はUAE導入初期は前日入院で開始し，2021年からは当日入院とし，術後３日目退院としている。

UAE施行後は，３ヶ月後と12ヶ月後に婦人科外来で診察とMRI検査を行い，症状経過の確認とMRI画像で筋腫サイズの評価を行った。また12ヶ月後に放射線科外来で，治療満足度に関するアンケート調査を行った。アンケート内容は表１に示す。アンケート調査は診療の一環として全例で行っており，本研究はアンケート調査が終了した症例を対象として後方視的に検討を行ったものである。

成　　績

UAEを施行した23症例の年齢の中央値46歳（37－53），症状は過多月経が19例（82%）で最多であり，Hbの中央値は9.6g/dL（6.6－13.2）であった。その他は，月経困難症が６例（26%），腹部圧迫感が６例（26%）であった。主子宮筋腫の最大径の中央値は6.7cm（2.3－10）であった。主子宮筋腫の位置は，粘膜下５例（22%），筋層内15例（65%），漿膜下３例（13%）であり，筋腫の個数については，１個が７例（30%），２～

表１　満足度アンケート

UAE（子宮動脈塞栓術）アンケート

よろしければ下記アンケートにご協力ください　（記入日　　年　　月　　日）

■症状の改善度について

過多月経	□かなり改善	□やや改善	□変化なし	□増悪	□もともとなし
月経困難症	□かなり改善	□やや改善	□変化なし	□増悪	□もともとなし
腫瘤感	□かなり改善	□やや改善	□変化なし	□増悪	□もともとなし
その他	（　　）	□ かなり改善	□ やや改善	□ 変化なし	□ 増悪

■UAE当日・退院後の疼痛について

疼痛	□痛みなし	□痛いが自制内/1週間以内	□かなり痛い/2週間	□覚えていない
吐き気	□ なし	□ 軽度	□ 高度	□ 覚えていない
出血	□ なし	□ 少量	□ 多量	□ 覚えていない
その他の症状	□ あり（　　）			
仕事復帰時期	退院後　□ 2～3日	□ 1週間以内	□ 1週間以上	□ 覚えていない

■UAEについて

UAEを受けた満足度	□ 満足	□ やや満足	□ どちらともいえない	□ やや不満	□ 不満
UAEを人に勧めたいと思いますか	□ 勧めたい	□ 勧めたくない	□ わからない		

その他、ご意見・ご要望・ご感想などお聞かせください

９個が８例（35%），≧10個が８例（35%）であった。また，MRI検査のT2強調像（T2WI）における主子宮筋腫の信号強度は，高信号が５例（22%），等～低信号が18例（78%）であった（表２）。

UAE施行後の治療成績を表３に示す。UAE後の症状改善は，３ヶ月後の自覚症状の変化を示す。過多月経は19例中16例（84%）で改善を認めた。改善が乏しかった３例においては，１例がUAE後12ヶ月で子宮内黄体ホルモン放出システムを留置し，２例で貧血に対して鉄剤内服で経過観察とした。また，３－６ヶ月後のHbの中央値は11.7g/dL（8.4－13.9）であり，全例で改善傾向を認めた。月経困難症と腹部圧迫感については６例とも症状は軽快した。UAE後12ヶ月後に施行した患者満足度アンケートでは91%が満足であり他の人にも勧めたい，との回答であった。UAE後の合併症については，疼痛・嘔気・発熱など何らかの塞栓後症候群の症状を全例で認めた。また１例でUAE後に筋腫分娩となり不正出血が持続したため子宮鏡下筋腫摘出術（TCR: trans cervical resection）を施行した。その他，重大な合併症は認めなかった。主子宮筋腫の体積変化については，UAE施行後３ヶ月と12ヶ月でMRI検査を行い，体積変化を評価した。主子宮筋腫体積比はUAE後３ヶ月後で67%，12ヶ月後で42%であった（表３）。

UAEの反応性に影響を及ぼす因子について比較検討を行った。子宮筋腫のサイズ，個数，位置，MRI T2WIの信号強度において，それぞれUAE後12ヶ月での筋腫体積比を比較した。サイズについては，主子宮筋腫の最大径で，＜６cm（７例），６～９cm（12例），＞９cm（４例）の３群に分けた。12ヶ月後の体積比に３群間で有意差は認めなかった（図１）。子宮筋腫の個数については，１個（７例），２～９個（８例），≧10個（８例）の３群に分けた。12ヶ月後の体積比に３群間で有意差は認めなかった（図２）。主子宮筋腫の位置については，漿膜下（３例），筋層内（15例），粘膜下（５例）の３群に分けた。12ヶ月後の体積は粘膜下筋腫で最も縮小したが，有意差は認めなかった（図３）。また，MRI T2WIの信号強度においては，高信号（５例），等～低信号（18例）の２群に分けた。12ヶ月後の体積比に２群間で有意差は認めなかった（図４）。

また今回，UAE後12ヶ月以内に子宮筋腫が画像上ほ

表２　患者背景

		N＝23
年齢(歳)*		46 (37-53)
症状	過多月経	19 (82%)
	月経困難症	6 (26%)
	腹部圧迫感	6 (26%)
Hb値(g/dL)*		9.6 (6.6-13.2)
主子宮筋腫径(cm)*		6.7 (2.3-10)
主子宮筋腫の位置	粘膜下	5 (22%)
	筋層内	15 (65%)
	漿膜下	3 (13%)
筋腫個数(個)	1	7 (30%)
	2～9	8 (35%)
	≧10	8 (35%)
MRI T2WI	高信号	5 (22%)
	等～低信号	18 (78%)

＊：中央値（最小値-最大値）

表３　治療成績

患者満足度		91% (21/23)
症状改善率	過多月経	84% (16/19)
	月経困難症	100% (6/6)
	腹部圧迫感	100% (6/6)
Hb値*	3-6ヶ月後	11.7g/dL (8.4-13.9)
主子宮筋腫体積比*	3ヶ月後	67% (0-112)
	12ヶ月後	42% (0-110)
合併症	塞栓後症候群	100% (23/23)
	筋腫分娩	4% (1/23)

＊：中央値（最小値-最大値）

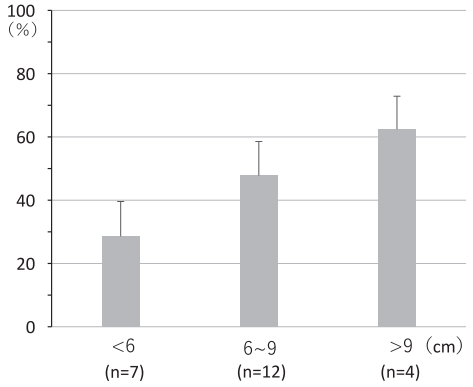

図１　主子宮筋腫体積比（12ヶ月後）　サイズ別

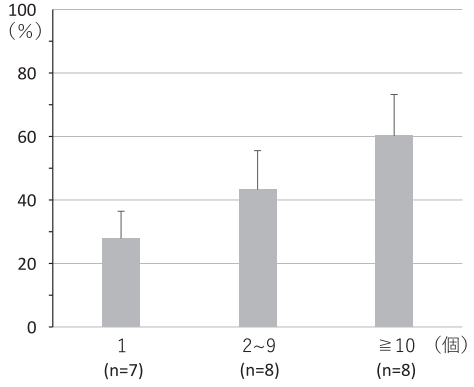

図２　主子宮筋腫体積比（12ヶ月後）　個数別

ぼ消失した症例を３例認めた。うち２例は粘膜下筋腫の症例（図５ａ，ｂ，ｃ，図６ａ，ｂ），１例は筋層内筋腫の症例であった。３例とも最大径が６cm未満であった。１例でT2WI高信号，他２例は低信号であった。一方で，UAE後に子宮筋腫のサイズがほぼ不変であった症例も３例認めた。３例とも主子宮筋腫が筋層内筋腫の症例であり，最大径が６cm以上，T2WIで低信号であった（表４）。

考　　案

UAEは妊孕性温存を希望しない，もしくは必要のない場合で筋腫による症状がある患者に対して，根本的治療である子宮摘出術の代替療法として推奨されている[6)]。UAE施行後の妊娠例も報告されているが，癒着胎盤や前置胎盤などの胎盤異常の報告があり[7)]，筋腫に対する治療としてのUAEは妊孕性温存を希望する場合には推奨されていない。UAEは手術療法と比較して，侵襲度が低く，手術創が残らないことや入院期間も短い

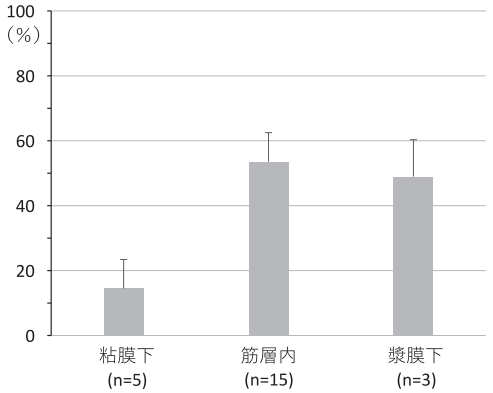

図３　主子宮筋腫体積比（12ヶ月後）　位置別

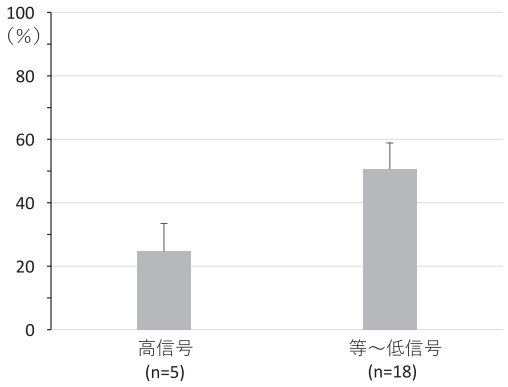

図４　主子宮筋腫体積比（12ヶ月後）　T2WI 信号強度別

表４　UAE後の主子宮筋腫消失例と不変例

症例	年齢(歳)	最大径(cm)	位置	個数(個)	MRI T2WI
消失					
1	40	4.5	粘膜下	5	低
2	46	5.5	粘膜下	1	低
3	43	5.2	筋層内	1	高
不変					
4	47	6.2	筋層内	≧10	低
5	46	6.7	筋層内	≧10	低
6	53	7.6	筋層内	3	低

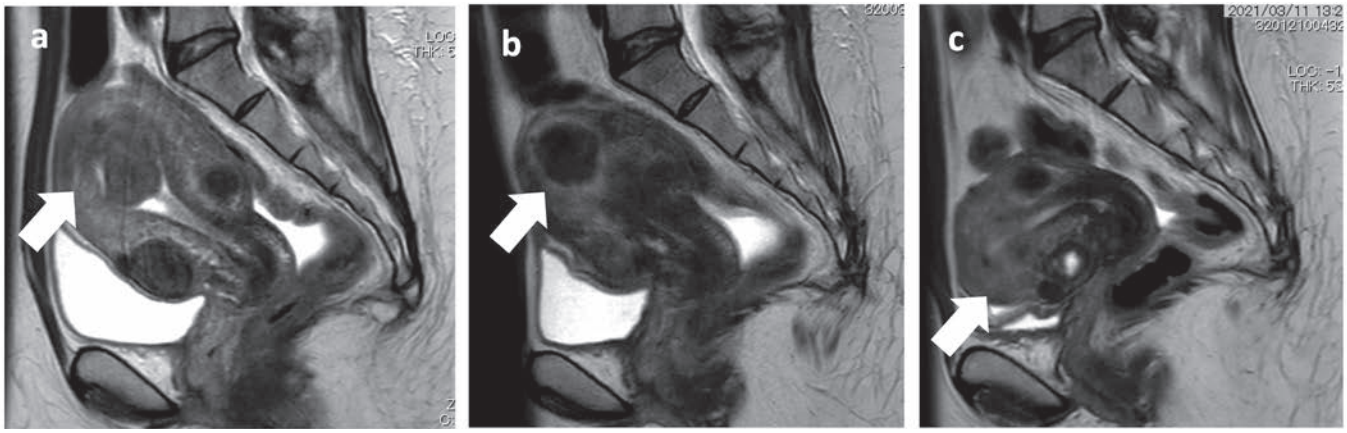

図５　症例：40歳　粘膜下筋腫　MRI T2WI
ａ．治療前　ｂ．UAE後３ヶ月　ｃ．UAE後12ヶ月

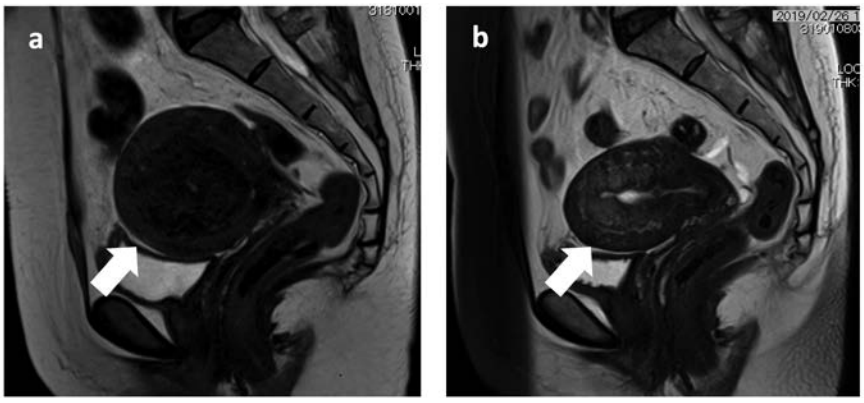

図６　症例：46歳　粘膜下筋腫　MRI T2WI
ａ．治療前　ｂ．UAE後３ヶ月

ことなどが利点となる治療法である。

今回の検討では，UAE後の症状改善率は過多月経で84%，月経困難症・腹部圧迫感は全例で改善を認めた。患者満足度も91%と良好であった。これまでの報告でもUAE施行後の，過多月経の改善率が84%，月経困難症の改善率が79%で，97%の患者がUAE後の結果に満足しており他の患者へも勧めたいと回答していた[8)]。またUAEと手術療法を比較した報告では，UAE群では腹式子宮筋腫核出術群よりも症状重症度スコアの改善が有意に高く（p=0.02），両群間で患者満足度,推奨度について有意差はなかった[3)]。また長期に検討した報告では，UAE群と手術群において，症状スコアは両群で有意かつ同等の改善を認めたが，２年後までの治療再介入の割合はUAE群で高かった[9)]。他の報告でも，UAE群と手術群で症状軽減スコアと患者満足度は同等に高かったが，治療５年後までの再介入リスクはUAE群の方が高かった[10)]。今回の検討では，症状改善率，患者満足度ともに高く，これまでの報告も踏まえると，UAEの治療効果は手術療法と同等に高いと考える。しかしUAEの長期予後については，今回は検討できておらず，手術療法よりも再介入のリスクが高いとの報告もあり，今後さらなる検討が必要である。

UAE後の主子宮筋腫の体積比は，３ヶ月後で67%，12ヶ月後で42%であった。これまでの報告では，UAE後約６ヶ月で，筋腫体積比が49%であったとの報告や[11)]，UAE後12ヶ月で筋腫体積比が43%であったとの報告がある[12)]。本検討でも12ヶ月後の治療成績は同等であった。また，UAEの反応性に影響を及ぼす因子について検討を行ったところ，有意差は認めなかったが，粘膜下筋腫で縮小率は最も高かった。UAE後に画像上筋腫がほぼ消失した症例も，３例中２例が粘膜下筋腫の症例であった。これまでの報告でも，UAEの反応性が高い因子として，粘膜下筋腫，MRI T2WIの信号強度が高いことがあげられている[11, 13, 14)]。粘膜下筋腫の良好な反応性は，子宮内膜および子宮内側３分の２への血流量が外側３分の１に比較して多いという解剖学的構造によって説明できる[15)]。今回の結果からも，粘膜下筋腫ではUAEの反応性が高く，筋腫の縮小率が大きいことが期待できると考える。

UAE後の合併症としては，子宮動脈の塞栓によって引き起こされる骨盤痛・嘔気嘔吐・発熱・倦怠感などを症状とする塞栓後症候群はほぼ必発である。本検討でも全例で何らかの塞栓後症候群の症状を認めた。その他の主な合併症としては，感染，筋腫分娩，卵巣機能不全などがあげられる。これまでの報告で，54文献，8159例のUAE治療例を解析したところ，感染2.5%，筋腫分娩4.7%，卵巣機能不全3.9%であった。合併症後に子宮摘出に至った症例が0.7%，死亡例は認めなかった[16)]。他の報告では，UAE後に緊急子宮摘出術を必要とする感染症が１%，卵巣機能不全が７%であったとの報告もある[8)]。今回の検討では，１例で筋腫分娩となり持続出血のためにTCRを施行した。その他は大きな合併症は認めなかった。これまでの報告でも合併症を起こす割合は数%程度と低い結果であり，UAEは比較的安全に行える低侵襲治療と考える。

結　　語

症候性子宮筋腫に対するUAEは，高い症状改善率，患者満足度を認めており,合併症も少なく手術療法の代替治療として有用な治療選択肢と考える。UAEがより奏功する症例や，長期予後については症例を蓄積しさらなる検討が必要である。

利益相反：本論文に関連して開示すべき利益相反状態はありません。

文　　献

１）Lefebvre G, Vilos G, Allaire C, Jeffrey J, Arneja J, Birch C, Fortier M, Wagner M. The management of uterine leiomyomas. J Obstet Gynaecol Can 2003;

25: 396-418.
2）Ryan GL, Syrop CH, Van Voorhis BJ. Role, epidemiology, and natural history of benign uterine mass lesions. Clin Obstet Gynecol 2005; 48: 312-324.
3）Narayan A, Lee AS, Kuo GP, Powe N, Kim HS. Uterine artery embolization vs. abdominal myomectomy: A long-term clinical outcome comparison. J Vasc Interv Radiol 2010; 21: 1011-1017.
4）Ravina JH, Herbreteau D, Ciraru-Vigneron N, Bouret JM, Houdart E, Aymard A, Merland JJ. Arterial embolisation to treat uterine myomata. Lancet 1995; 346: 671-672.
5）Katsumori T, Nakajima K, Hanada Y. MR imaging of a uterine myoma after embolization. AJR Am J Roentgenol 1999; 172: 248-249.
6）日本産科婦人科学会/日本産婦人科医会．産婦人科診療ガイドライン婦人科外来編2020．東京：日本産婦人科学会 2020：64-65.
7）Pron G, Mocarski E, Bennett J, Vilos G, Common A, Vanderburgh L. Pregnancy after uterine artery embolization for leiomyomata: the Ontario multicenter trial. Obstet Gynecol 2005; 105: 67-76.
8）Walker WJ, Pelage JP. Uterine artery embolisation for symptomatic fibroids: clinical results in 400 women with imaging follow up. BJOG 2002; 109: 1262-1272.
9）Manyonda IT, Bratby M, Horst JS, Banu N, Gorti M, Belli AM. Uterine artery embolization versus myomectomy: impact on quality of life--results of the FUME（Fibroids of the Uterus: Myomectomy versus Embolization）Trial. Cardiovasc Intervent Radiol 2012; 35: 530-536.
10）Moss JG, Cooper KG, Khaund A, Murray LS, Murray GD, Wu O, Craig LE, Lumsden MA. Randomised comparison of uterine artery embolisation（UAE）with surgical treatment in patients with symptomatic uterine fibroids（REST trial）: 5 year results. BJOG 2011; 118: 936-944.
11）Kalina I, Tóth A, Valcseva É, Kaposi PN, Ács N, Várbíró S, Bérczi V. Prognostic value of pre-embolisation MRI features of uterine fibroids in uterine artery embolization. Clin Radiol 2018; 73: 1060. e1-1060. e7.
12）Ukybassova T, Terzic M, Dotlic J, Imankulova B, Terzic S, Shauyen F, Garzon S, Guo L, Sui L. Evaluation of uterine artery embolization on myoma shrinkage: Results from a large cohort analysis. Gynecol Minim Invasive Ther 2019; 8: 165-171.
13）Chung YJ, Kang SY, Chun HJ, Rha SE, Cho HH, Kim JH, Kim MR. Development of a model for the prediction of treatment response of uterine leiomyomas after uterine artery embolization. Int J Med Sci 2018; 15: 1771-1777.
14）Kurban LAS, Metwally H, Abdullah M, Kerban A, Oulhaj A, Alkoteesh JA. Uterine artery embolization of uterine leiomyomas: Predictive MRI features of volumetric response. AJR Am J Roentgenol 2021; 216: 967-974.
15）Sampson J. The blood supply of uterine myomata. Surg Gynecol Obstet 1912; 14: 215-234.
16）Toor SS, Jaberi A, Macdonald DB, McInnes MDF, Schweitzer ME, Rasuli P. Complication rates and effectiveness of uterine artery embolization in the treatment of symptomatic leiomyomas: a systematic review and meta-analysis. AJR Am J Roentgenol 2012; 199: 1153-1163.

【連絡先】
澤田希代加
益田赤十字病院産婦人科
〒698-8501　島根県益田市乙吉町イ 103-1
電話：0856-22-1480　FAX：0856-22-3991
E-mail：kiyoka.0504@gmail.com