現代産婦人科　Vol.72 No.1，2023 年，pp.121-125

外尿道口周囲の病変を契機に見つかった尿道・膀胱内尖圭コンジローマの１例

高田　和香[1)]・谷口　佳代[1)]・橋元　粧子[1)]・泉谷　知明[1)]
久野　貴平[2)]・井上　啓史[3)]・前田　長正[1)]

１）高知大学医学部附属病院　産科婦人科
２）土佐市民病院　泌尿器科
３）高知大学医学部附属病院　泌尿器科

A case of urethral and bladder condyloma acuminatum detected at the urethral meatus

Waka Takata[1)]・Kayo Taniguchi[1)]・Shoko Hashimoto[1)]・Chiaki Izumiya[1)]
Takahira Kuno[2)]・Keishi Inoue[3)]・Nagamasa Maeda[1)]

1）Department of Obstetrics and Gynecology, Kochi Medical School
2）Department of Urology, Tosa Municipal Hospital
3）Department of Urology, Kochi Medical School

尖圭コンジローマの多くはヒト乳頭腫ウイルス（Human papilloma virus: HPV）６型，11型に起因し，外性器，肛門周囲，外尿道口に好発する。一方，尿道および膀胱内に発生することは稀とされている。今回，外尿道口周囲の病変を契機に見つかった尿道・膀胱内尖圭コンジローマの１例を経験したので報告する。症例は19歳女性，未妊。摂食障害で当院精神科入院中に，他院での梅毒，淋菌，性器クラミジア感染症治療後の治療効果判定を目的とし精神科より当科紹介受診した。前述の感染症は陰性化していたが，外尿道口を中心に小陰唇，膣壁，子宮膣部に広範囲に乳頭状腫瘤を認め，視診から尖圭コンジローマを疑った。子宮頸部細胞診はLSIL，子宮頸部コルポスコピー下生検はCIN1，HPV18，52，58型が陽性であった。外尿道口周囲の病変と尿勢低下を認めたため泌尿器科にて尿道膀胱鏡を施行し，尿道および膀胱内に多発するコンジローマを認めた。尿細胞診は陰性であった。診断及び治療として膣壁，子宮膣部，外尿道口，尿道内，膀胱内病変に対して外科的切除及びレーザー蒸散術を施行した。術後病理組織診断は尖圭コンジローマであった。小陰唇の病変は広範囲のため外科的治療はせず，イミキモドクリームを16週間塗布し著明に縮小した。尿道内，膀胱内は術後２か月で再発が見られたが，尖圭コンジローマ再発による自覚症状はなく，精神科治療に伴い精神状態及び栄養状態は改善傾向であったため，自然治癒を期待して積極的な治療は行わず再発から５か月後に自然治癒した。外尿道口周囲に尖圭コンジローマがある場合，尿道，膀胱内尖圭コンジローマの可能性を念頭においた対応が必要である。

Condyloma acuminatum is mostly caused by human papillomavirus types 6 and 11 and is predominantly found in the external genitalia, perianal area, and urethral meatus. However, its occurrence in the urethra and bladder is rare. Here, we report a case of condyloma acuminatum in the urethra and bladder that was discovered as a result of a lesion around the urethral meatus. The patient was a 19-year-old female. Widespread papillary masses were observed in the urethral meatus, labia minora, vaginal wall, and cervix, and condyloma acuminatum was suspected. Cystoscopy revealed multiple condylomas in the urethra and the bladder. The diagnosis and treatment included surgical excision and laser transpiration of lesions in the vaginal wall, cervix, urethra, and bladder. Labia minora lesions were treated with imiquimod cream. When condyloma acuminatum is present around the urethral meatus, its presence in the urethra and bladder should be considered.

キーワード：尿道・膀胱内尖圭コンジローマ，外尿道口
Key words：condyloma acuminatum of the urinary, urethral meatus

緒　　言

尖圭コンジローマはHPVの中で主に６型，11型の感染によって発症し，外性器，肛門周囲，外尿道口に好発する[1)]。一方，尿道や膀胱内に発生することは稀とされている[2)]。今回，外尿道口周囲の病変を契機に見つかった尿道・膀胱内尖圭コンジローマの１例を経験したので報告する。

症　　例

【患者】19歳　未経妊
【主訴】性感染症治療後の効果判定目的
【月経歴】初経12歳　月経周期不整
【既往歴】摂食障害
【家族歴】特記なし
【現病歴】元々Commercial sex workerで，他院で梅毒，

淋菌，性器クラミジア感染症の治療を受けたが，通院を自己中断していた。その後，摂食障害悪化のため当院精神科に入院となった。上記感染症の治療後の効果判定目的に精神科より当科紹介受診となった。

【初診時現症】

身体所見：身長；158cm，体重；44kg，BMI；17.6，血圧；81/66mmHg，脈拍数；45回/分

口腔咽頭内所見：粘膜に発赤や発疹なし，明らかな乳頭状病変なし

【診察所見】小陰唇から腟前庭，腟壁，子宮腟部，外尿道口周囲に広範囲に乳頭状腫瘤あり（図１）。

内診および経腟超音波検査：子宮と両側付属器に異常所見なし。

【検査所見】

血液生化学検査：RBC $406\times10^4/\mu$L，Ht 36.2%，Hb 12.3g/dL PLT $37.5\times10^4/\mu$L，WBC 8600/μL，TP 6.7g/dL，GLU 101mg/dL Alb 2.9g/dL，ALT 8U/L，AST 19U/L，CRE 0.46mg/dL，BUN 4.0mg/dL，Na 138mmol/L，K 3.2mmol/L，CL 100mmol/L

梅毒血清反応：RPR 法（定性）陽性，RPR 法（定量）7.5R.U.（前医 72.8R.U.）治癒状態と判定

子宮頸管内分泌物中の淋菌・クラミジアトラコマティス抗原 陰性

ウイルス検査：HIV 抗原/抗体 0.2C.O.I，HTLV１抗体 0.1 C.O.I

HBs 抗原濃度 <0.005IU/mL，HCV3 抗体 0.1C.O.I

尿検査：尿潜血 ２＋，白血球 ３＋

尿中淋菌・クラミジアトラコマティス抗原 陰性

子宮頸部細胞診：LSIL

子宮頸部コルポスコピー（図２）：子宮腟部に乳頭状隆起性病変あり。３％酢酸溶液で加工後は子宮腟部全周性に白色上皮（W1）あり，白色上皮から生検。

子宮頸部（生検）組織診：LSIL/CIN1

HPV タイピング検査：ハイリスク型（18，52，58型）陽性

上記初診時現症，診察所見，検査所見から小陰唇，腟前庭，腟壁，子宮腟部の乳頭状腫瘤は尖圭コンジローマが強く疑われた。また，外尿道口周囲の乳頭状腫瘤と，尿勢低下を認めたため，当院泌尿器科外来で尿道膀胱鏡検査を施行した。尿道内には乳頭状腫瘤が散在性に多発し（図３ａ），膀胱頸部には３cm大の乳頭状腫瘤を認めた（図３ｂ）。尿細胞診で悪性所見は認めず，経緯から尿道・膀胱内尖圭コンジローマが疑われた。

【術前診断】尖圭コンジローマ疑い

部位：小陰唇，腟壁，子宮腟部，外尿道口，尿道内，膀胱内

【治療】泌尿器科と合同で全身麻酔下に手術を行った。膀胱内病変に対しては膀胱鏡下に電気メスを用いて経尿道的膀胱腫瘍切除を行った。外尿道口周囲，尿道内，腟壁，子宮腟部，外陰部などの粘膜にある病変に対してはYAGレーザーを用いたレーザー蒸散術を行ったが，腟壁病変は大小様々な腫瘤が広範囲に存在し，電気メスでの切除とレーザー蒸散術を併用した。小陰唇の病変は広範囲であり，手術による瘢痕や疼痛が懸念されたため外科的処置は行わず，術後10日目から外来管理にてイミキモドクリームの外用で治療を行った。

【摘出標本の病理組織検査】膀胱から摘出した標本では，扁平上皮化生を起こした尿路上皮が重層に増生し，上皮内ではコイロサイトーシスが目立ち，乳頭腫様の形態を呈していた（図４ａ）。HPV関連による病変が示唆され，P16とHPV（HPV６，11，16，18，31，33，42，51，52，56，58型に反応する抗体（Clone: K1H8））による免疫染色を追加した。P16では扁平上皮化生の高度な尿路上皮の核に広く陽性となり，細胞増殖が盛んであることが示唆された（図４ｂ）。HPVでは扁平上皮化

図１　診察所見
小陰唇，腟前庭，腟壁，子宮腟部，外尿道口周囲と広範囲に乳頭状腫瘤を認めた

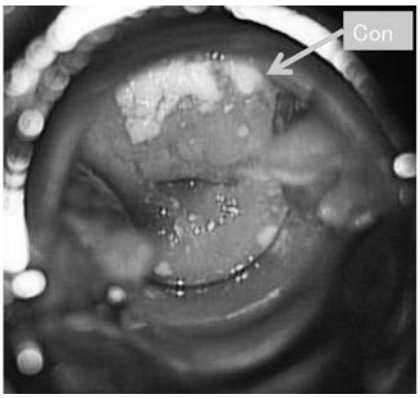

図２　子宮頸部コルポスコピー（３％酢酸溶液で加工後）
子宮腟部に乳頭状隆起性病変（Con）を認め，視診から尖圭コンジローマが疑われた。子宮腟部全周性に白色上皮を認めた

生の高度な尿路上皮の表層の核に陽性となった。HPVが感染した細胞の分布に一致して部分的に染色された（図４ｃ）。腟は膀胱と同様に乳頭腫様の形態を呈し，コイロサイトーシスの目立つ重層扁平上皮の増生を認めた（図４ｄ）。以上より膀胱，腟ともに尖圭コンジローマと診断した。

【治療経過】レーザー蒸散部位に数日浮腫がみられたものの，術後疼痛はほとんどなく術後１日目に退院した。約10日でレーザー蒸散部位が治癒したことを確認の上，小陰唇の病変はイミキモドクリームの外用を開始した。疣贅部位のみに１日１回就寝前に週３回（隔日）適量の塗布を行い，塗布した翌日起床後に薬剤を石鹸を用いて水又は温水で洗い流すことを指導した。薬剤による副作用はなく，16週間塗布し病変は消失した。また，術前にCIN1であったため術後１か月及び３か月で子宮頸部細胞診を施行し，NILMに正常化した。一方で，術後２か月で尿道内に一部再発を認めたが，尖圭コンジローマ再発による自覚症状はなく，精神科治療に伴い精神状態及び栄養状態は改善傾向であったため，自然治癒を期待して積極的治療は行わず経過を見たところ再発から５か月後に自然治癒した。

考　　案

尖圭コンジローマはHPVが皮膚や粘膜の微小な傷に侵入し，基底細胞を含む分裂可能な細胞に感染する。HPV６型，11型が約90％を占め，発癌性と関係のあるハイリスク型の HPV16型，18型などが他の部位に同時に感染していることもある[3)]。淡紅色から灰色，角化性，外方増殖性で有茎あるいは無茎性，表面は異端あるいは乳頭状に，数ミリの丘疹から拡大癒合した数cmに及ぶ疣贅を形成する。

女性では主に外性器，肛門周囲，外尿道口に好発する。一方で尿道や膀胱内尖圭コンジローマの発生頻度について明確な報告はないが，HPV感染に対する宿主の免疫学的制御が作動すれば臨床症状が発現せず，不顕性感染となる場合もあり[3)]，さらに尿道や膀胱内は HPVの感染機会に乏しいことから，前述の好発部位に比べて発生頻度が低いとされている[2)]。

本症例では外尿道口から上行性に尿道や膀胱内に多発的にHPV感染およびコンジローマが拡大していったこ

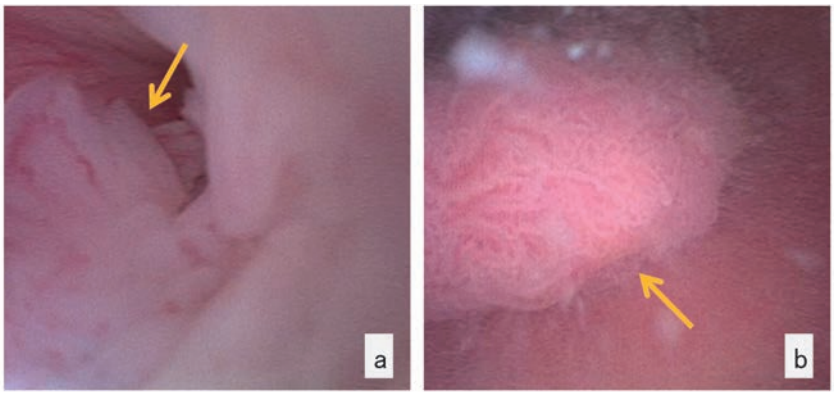

図３　尿道膀胱鏡検査
ａ．尿道内：乳頭状腫瘤が散在性に多発
ｂ．膀胱内：膀胱頸部に３cm大の乳頭状腫瘤を認めた

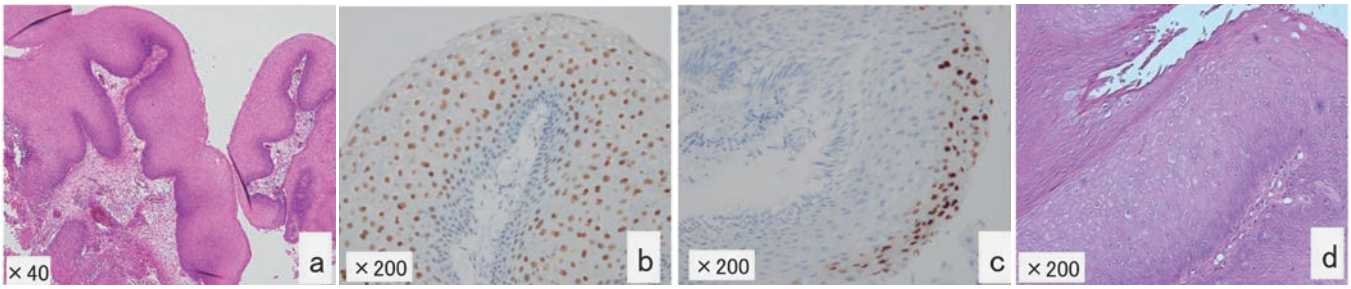

図４　摘出標本の病理組織検査
ａ．膀胱HE染色
扁平上皮化生を起こした尿路上皮が重層に増生し，上皮内ではコイロサイトーシスが目立ち，乳頭腫様の形態を呈している
ｂ．膀胱P16免疫染色
扁平上皮化生の高度な尿路上皮の核に広く陽性
ｃ．膀胱HPV免疫染色
扁平上皮化生の高度な尿路上皮の表層で核に陽性
ｄ．腟HE染色
乳頭腫様の形態を呈し，コイロサイトーシスの目立つ重層扁平上皮が増生している

とが予測されるが，膀胱内単発例の報告もある[4]。単発例では多くはHIV感染，免疫抑制剤使用，妊娠などの免疫低下状態，自己導尿などの機械的処置などがリスク因子とされている。本症例のように不特定多数との性的接触があり，多数の性感染症に罹患している場合は，HIV感染などの免疫低下状態を来す疾患の検索も必要となる。本症例ではHIV感染は認めず，免疫抑制剤使用歴はなかったが，慢性的な栄養障害に陥る摂食障害は細胞性免疫能の低下を来すと報告されているように[5]，摂食障害の状態悪化による免疫低下状態があったと推察でき，尿道および膀胱内尖圭コンジローマ発生の誘因となった可能性がある。また，本症例ではHPVタイピング検査で発癌性と関連のあるHPV16，52，58型が検出されているが，HPVハイリスク型により尖圭コンジローマが尿道内や膀胱内に進展しやすいという根拠のある報告は見られなかった。

尖圭コンジローマの診断と治療指針は性感染症診断・治療ガイドライン2020に記載されているものの，尿道および膀胱内尖圭コンジローマについての記載はない。文献報告によると，尿道や膀胱内尖圭コンジローマでは自覚症状として外尿道口部腫瘤感，出血，排尿障害，尿路感染症などがあるが無症状の場合もある[6][7]。また，尿道内尖圭コンジローマでは外尿道口や外性器にも同時に病変を認めることが多く，尿道鏡検査を考慮すべきとの報告がある[8]。本症例では尿勢低下があり，また外尿道口周囲に尖圭コンジローマを認めていたため尿排出路にコンジローマ病変がある可能性を疑い泌尿器科へコンサルトし，尿道膀胱鏡検査により病変を発見し尿閉に至る前に治療をすることができた。

しかし発生部位によっては無症状の場合もあり，より早期に病変を発見するためには簡便な検査も考慮される。尿細胞診でコイロサイトーシスを認め膀胱内尖圭コンジローマを発見できた症例が報告されており[7]，尿細胞診は低侵襲で簡便に行える検査として有用と考える。しかし自然尿から採取された尿細胞診では外陰部や腟病変からの混入の可能性もあり留意する必要がある。また，疣贅を形成している場合は経腹超音波検査や経腟超音波検査で検知できる可能性があり，外尿道口周囲に病変を認める場合は，無症状であっても膀胱内尖圭コンジローマの可能性を念頭におき，超音波検査で膀胱内病変の有無についてより注意して検索することが重要である。

一般的に，尿道・膀胱内の乳頭状腫瘤は，悪性腫瘍の鑑別を要し，初期診断として外来診療レベルでの膀胱鏡検査や経腹超音波検査により腫瘍の存在を確認することが重要とされている[9]。経腹超音波は簡便で非侵襲的だが，加えて膀胱鏡検査で腫瘍の肉眼的形態の確認を行うことが，腫瘍の生物学的特性把握のために重要とされている。膀胱腫瘍は腫瘍表面，基部の形態により，乳頭型，結節型，平坦型，潰瘍型，有茎性，広基性に分類され，乳頭型腫瘍が70％と報告されている。治療方針決定のために膀胱壁内筋層への浸潤の有無とその程度が重要であり，筋層浸潤度に対する確定診断は経尿道的膀胱腫瘍切除による病理学的評価が必須となる。膀胱腫瘍の中では尿路上皮癌を代表とする上皮性腫瘍が多く95％以上を占めている。近年では尖圭コンジローマの罹患が膀胱がんを含む泌尿，生殖器系の悪性腫瘍の発症に関連するという報告もある[10]。以上のことから，外尿道口周囲に尖圭コンジローマを認める場合や，尿細胞診や超音波検査で膀胱内腫瘍が疑われる際には，尿道膀胱鏡検査をすることが重要と考える。

尖圭コンジローマの治療は一般的に，イミキモドクリームの外用による薬物療法，凍結療法，レーザー蒸散や電気焼灼などによる外科的療法がある。イミキモドクリームは外性器や肛門周囲の病変に対して使用され，大きな疣贅にも適しており瘢痕が残りにくい点が長所であるが粘膜には使用できない。作用機序は局所でのサイトカイン産生促進によるHPV増殖抑制および細胞性免疫応答の賦活化によるHPV感染細胞障害作用であるため，免疫低下をもたらす原疾患がある場合は原疾患のコントロールが重要となる。尖圭コンジローマの初期治療後３か月以内の再発が多く，治療後も継続した観察が必要である。一方で，20～30%に自然治癒を認めるとの報告もある[11]。本症例では術後２か月で尿道内に再発を認めたが，摂食障害の状態は改善傾向であったため自然治癒の可能性があると考え，本人と相談の上経過観察を行い自然治癒した。再発時には，症状や全身状態を勘案して，治療の介入方法や時期を検討する必要があると考えられた。

結　　語

外陰部，特に外尿道口周囲に尖圭コンジローマがある場合，尿道および膀胱内尖圭コンジローマの可能性を念頭においた対応が必要である。

文　　献

１）公益財団法人日本産科婦人科学会／日本産婦人科医会（編）：産婦人科診療ガイドライン．婦人科外来編 2020．東京：日本産科婦人科学会事務局，2020；9-10.

２）Jeje EA, Ogunjimi MA, Alabi TO, Awolola NA, Ojewola RW. Condyloma acuminate of the bladder in benign prostatic obstruction. Niger Postgrad Med J 2015; 22(3): 189-193.

３）日本性感染症学会．性感染症　診断・治療ガイドライン 2020．東京：診断と治療社，2021；71-76.

4）Wang N, Deftos M, Reese J. Isolated bladder condyloma in an immunocompetent female. J Urol Surg 2019; 6(1), 68-70.
5）沖田美佐子．免疫能からみた栄養評価．臨床栄養 1995：86(5)：470-475.
6）Wen YC, Howard HH, Chen K. Pan-urethral wart treated with 5-fluorouracil intraurethral Instillation. J Chin Med Assoc 2006; 69(8)：391-392.
7）橋田宗祐，藤原聡枝，寺井義人，大道正英．尿細胞診が発見の契機となった膀胱内に発生した尖圭コンジローマの１例．日臨細胞誌 2018；57(4)：213-216.
8）Kaplinsky RS, Pranikoff K, Chasan S. Indications for urethroscopy in male patients with penile condylomata. J Urol 1995; 153: 1120-1121.
9）赤座英之．膀胱腫瘍の疫学と診断．吉田修，岡田裕作，荒井陽一，寺地敏郎，松田公志，筧善行，羽渕友則（編）：ベッドサイド泌尿器科学　改訂第４版．東京：南江堂，2013；659-664.
10）Kawaguchi S, Sagawa T, Kuribayashi M, Akira J, Hasegawa T, Maeda Y, Namiki M. A case study of human papilloma virus-associated bladder carcinoma developing after urethral condyloma acuminatum. JJ AO 2012; 42: 455-458.
11）Massing AM, Epstein WL. Natural history of warts. Arch Dermatol 1963; 87: 306-310.

【連絡先】
高田　和香
高知大学医学部附属病院産科婦人科
〒783-8505　高知県南国市岡豊町小蓮 185-1
電話：088-880-2383　FAX：088-880-2384
E-mail: jm-waka.ta@kochi-u.ac.jp