現代産婦人科　Vol.71 No.2，2022 年，pp.175-179

稽留流産経過観察中に子宮頸部細胞診を契機に発症した侵襲性A群β溶連菌感染症の一例

菰下　智貴・上野　尚子・久保　倫子・篠崎真里奈・保崎　憲人
岩間かれん・田中奈緒子・築澤　良亮・森川　恵司・植田麻衣子
玉田　祥子・関野　和・依光　正枝・石田　理・児玉　順一

地方独立行政法人　広島市立病院機構　広島市立広島市民病院　産科婦人科

A case of invasive group-A β-hemolytic streptococcal infection after cervical cancer screening during observation of miscarriage

Tomoki Komoshita・Naoko Ueno・Rinko Kubo・Marina Shinozaki・Kento Hosaki
Karen Iwama・Naoko Tanaka・Yoshiaki Tsukizawa・Keiji Morikawa・Maiko Ueda
Shoko Tamada・Madoka Sekino・Masae Yorimitsu・Makoto Ishida・Junichi Kodama

Department of Obstetrics and Gynecology, Hiroshima City Hiroshima Citizens Hospital

A群β溶血性連鎖球菌（Group-A streptococcus; GAS）は，上気道炎や化膿性皮膚感染症などの原因菌としてよくみられるグラム陽性球菌で，菌の侵入部位や組織によって多彩な臨床症状を引き起こす。特に妊娠末期の妊婦において，上気道等からの血行性子宮筋層感染により，急激に敗血症性ショックが進行して胎児，母体の死亡をもたらす劇症分娩型のGAS感染症が非常に稀ではあるが予後不良の疾患として知られている。一方で子宮体癌検診後，骨盤内炎症性疾患（pelvic inflammatory disease; PID）を契機とした劇症型GAS感染症の報告もある。今回我々は，稽留流産と診断されたが受診中断となっていたところ，子宮頸部細胞診を契機に発症した侵襲性GAS感染症を経験したため報告する。
症例：44歳女性，半年前に他院にて稽留流産と診断されたが，受診中断となっていた。健康診断で子宮頸部細胞診施行，その後多量出血，腹痛，発熱，悪寒を認め，当院救急搬送となった。診察時，意識清明，ショックバイタルはなく，子宮の圧痛，クリーム状の血性帯下，高度炎症所見を認め，子宮内感染として緊急入院，抗菌薬療法を開始した。来院時，採取した血液培養でGASが検出されたため侵襲性GAS感染症と診断し，抗菌薬をAMPC/SBT，CLDMに変更，10日間投与を行い症状改善，退院となった。
GAS感染症は，流産例への合併や子宮癌検診を契機とした発症も非常に稀ではあるが報告されており，発熱，腹痛，出血等急激に進行する通常の経過より強い症状を認める場合は，GAS感染症も念頭において迅速に対応する必要がある。

Group-A streptococcus (GAS) is a common cause of upper respiratory tract and suppurative skin infections, resulting in a spectrum of clinical symptoms depending on the site and tissue invaded. GAS can cause myometritis, especially in pregnant women, and may cause maternal and fetal mortality. Fulminant GAS infections following uterine cancer screening have been reportedly triggered by pelvic inflammatory disease (PID). Herein, we describe a case of an invasive GAS infection that developed after cervical cancer screening while observing for miscarriage.
Case: A 44-year-old woman was brought to our hospital for heavy bleeding, severe abdominal pain, fever, and chills. Empirical antimicrobial therapy was initiated. GAS was detected in her blood culture; therefore, the antimicrobial agents were changed to AMPC/SBT and CLDM for 10 days. Thereafter, the patient was discharged.
Conclusion: GAS infection may occur when miscarriage is being observed for. Early intervention is required when there are aggressive signs of infection.

キーワード：A群β溶血性連鎖球菌感染症，子宮頸部細胞診，稽留流産
Key words：group-A β-hemolytic streptococcal infection, cervical cancer screening, miscarriage

緒　　言

A群β溶血性連鎖球菌（Group-A streptococcus; GAS）は，上気道炎や化膿性皮膚感染症などの原因菌としてよくみられるグラム陽性球菌で，菌の侵入部位や組織によって多彩な臨床症状を引き起こす。日常よくみられる疾患として，急性咽頭炎の他，膿痂疹，蜂巣織炎，特殊な病型として猩紅熱がある。これら以外にも中

耳炎，肺炎，化膿性関節炎，骨髄炎，髄膜炎などを引き起こす。さらに発症機序，病態生理は不明であるが，軟部組織壊死を伴い，敗血症性ショックを来たす劇症型溶血性レンサ球菌感染症（streptococcus toxic shock syndrome; STSS）は重篤な病態として問題となっている[1,2]。妊婦に発症する分娩型は末期に多く，先行する上気道炎などから血行性に子宮筋層に感染し，急激な分娩の進行と胎児死亡や胎児心拍数異常，敗血症性ショック，DICから高率に胎児・母体死亡を引き起こす疾患である。一方，子宮体癌検診後にSTSSを引き起こした症例は少数ではあるが報告がある。今回，稽留流産と診断され，受診中断となっていたところ，健康診断で行った子宮頸部細胞診を契機に劇症型GAS感染症となった症例を経験したため報告する。

症　　例

症例：44歳，女性
妊娠歴：７妊４産
既往歴：うつ病，咳喘息
現病歴：X－６ヶ月，他院にて稽留流産と診断。その後受診中断となっていた。X日，近医健診センターにて子宮頸部細胞診施行，帰宅中より出血・腹痛が出現，急速に症状増悪し，臥床する状態となった。X+１日，出血増量し，４cm大の凝血塊が多量に排出，悪寒を認め，意識混濁，臥床状態が持続した。X+２日も症状の改善はなかったが医療機関を受診しなかった。X+３日，症状持続するため救急要請，当院へ救急搬送となった。
入院時現症：身長155cm，体重48kg，体温39.8℃，血圧122/65mmHg，心拍95bpm，呼吸数22回/分，意識清明
腟鏡診：黄白色帯下と少量出血あり。
子宮双合診：子宮に圧痛あり。
経腟超音波検査：子宮前屈，超鶏卵大，内腔に子宮内遺残なし。両側付属器に異常所見なし。
来院時検査所見（表１）：血液検査上，CRP 22.34mg/dLと高度炎症所見を認め，血中hCGは5.9IU/mlと軽度高値をしていた。尿検査からは尿路感染は否定的であった。経腟超音波検査では，子宮内に遺残物を認めず（図１），単純CT検査では，子宮内に少量の液体貯留と骨盤内子宮周囲に腹水貯留を認めた（図２）。
入院後経過（図３）：流産後の子宮内感染の診断で入院とし，セフトリアキソン１g/dayによる抗生剤加療を開始したが，入院１日後に，来院時に採取した血液培養，腟分泌物培養よりGAS陽性が判明したため，抗菌薬をペニシリン系のアンピシリン・スルバクタム９g/dayに

表１　入院時検査所見

WBC	7.3	×10³/μL	Na	129.7	mmol/dL
RBC	354	×10⁴μL	K	3.4	mmol/dL
Hb	11.1	g/dL	Cl	98.5	mmol/dL
Hct	31.4	%	PT	13	秒
PLT	13.3	×10⁴μL	PT-INR	1.13	
CRP	22.3	mg/dL	APTT	33.8	秒
T-BIl	0.4	mg/dL	Lac	1.1	mmol/dL
AST	20	U/L	hCG	5.9	mIU/mL
ALT	12	U/L			
LD (IFCC)	153	U/L			
ALP(IFCC)	36	U/L	尿定性		
CK	28	U/L	蛋白	3+	
γ-GTP	10	U/L	白血球	+/-	
UN	9	mg/dL	亜硝酸	-	
Cr	0.67	mg/dL	潜血	3+	
eGFR	75	ml/min/1.73	ケトン体	3+	

図１　入院時経腟超音波検査
子宮内に明らかな遺残物は認めなかった。

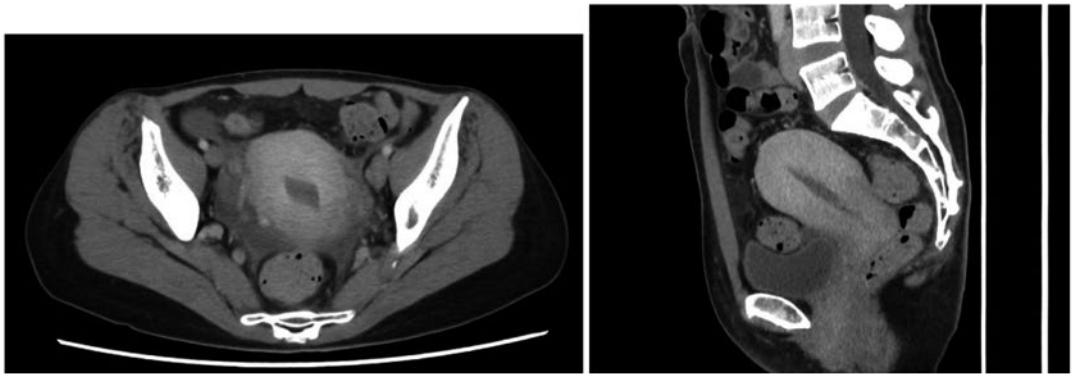

横断像　　矢状断像

図２　骨盤部造影CT
子宮内少量液体貯留，子宮周囲少量腹水を認めた。

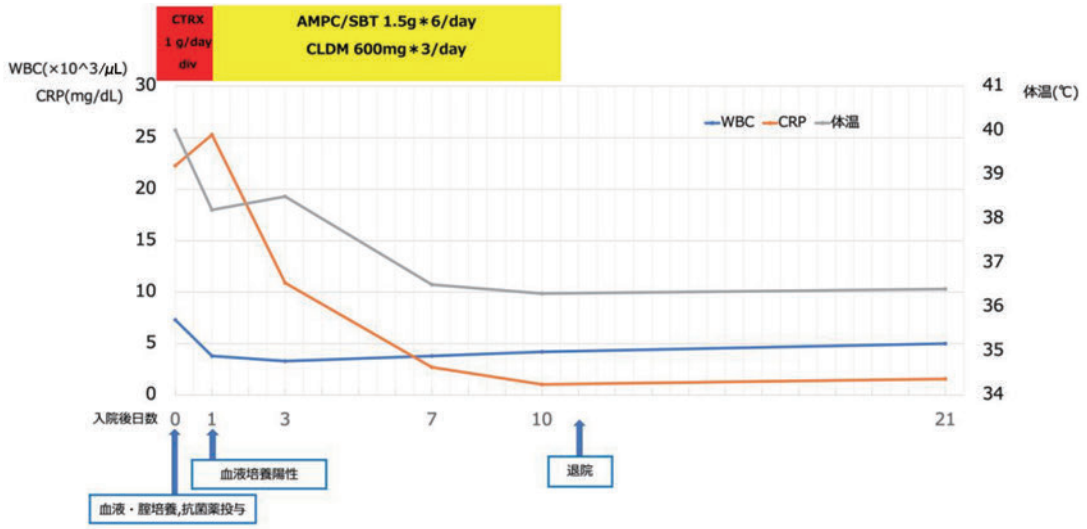

図３　入院後経過

変更，クリンダマイシン1800mg/dayを併用した。熱型は一時40.0℃まで上昇し，スパイク型を呈していたが，抗菌薬変更後より急速に改善，入院４日後より解熱を得た。CRPは，入院３日後に10.9mg/dLに改善し，10日後に1.0mg/dLまで改善した。hCGは入院２日後に陰性化を確認した。入院３日後に採取した血液培養は陰性となり，臨床所見が改善したことを確認して入院12日後に退院となった。腟分泌物培養では，退院後もGAS陽性が持続している。

考　　案

2010年から2018年の本邦における妊産婦死亡405例のうち，劇症型GAS感染症（streptococcal toxic shock syndrome; STSS）が原因となったのは16例（4.0%）であった[3]。

GAS感染症は，STSSとなり，発病から数10時間以内にショック症状，急性腎不全，成人型呼吸窮迫症候群，多臓器不全，壊死性筋膜炎などを呈し重篤な状態となりうる。STSSの治療には，ペニシリン系薬剤とクリンダマイシンの大量投与が推奨されている[4]。クリンダマイシンは，外毒素とM蛋白の産生抑制，PBP（ペニシリン結合蛋白）産生抑制，サイトカイン産生調整作用があるとされている。クリンダマイシンの併用が推奨されている理由としてeagle効果がある。eagle効果とはペニシリンなどのβラクタム剤は分裂している菌には効果が高いが，病巣に多量の菌がいる場合，菌に対して大量のβラクタム剤が投与されてしまうと抗菌活性が落ちてしまう現象のことをいう。最小殺菌濃度をはるかに超える量の抗菌薬が菌を攻撃したとき菌が分裂を止めてしまい抗菌薬の効果が落ちるという仮説が考えられている[5]。こういったeagle効果がβラクタム系であるペニシリンにある一方でクリンダマイシンには認めないとされているためである。

本症例は子宮頸部細胞診を契機に発症している。我々の検索では，子宮内膜細胞診後にGAS感染症に至った報告は散見されるが[6,7]，子宮頸部細胞診後にGAS感染症となった報告は過去国内で１例しか認めなかった。この症例は，66歳女性で，前日に子宮頸癌検診として子宮頸部細胞診を施行された。その直後より左下腹部痛，嘔気，下痢が出現し，悪寒戦慄を認めたため医療機関を受診した。炎症反応上昇，CT検査で腸管壁肥厚を認め，ショック状態であった。敗血症性ショックを伴った腹膜炎としてセフォタキシム，メトロニダゾールを開始した。血液培養・腟分泌物培養からA群β溶血性連鎖球菌が検出されたためペニシリンGに変更，第14病日まで抗菌薬投与が行われ退院となった[8]。

GAS感染症は妊娠後期の妊婦に多いとされているが，初期流産での感染や死亡に至った報告もある。本邦で初期流産後に劇症型GAS感染症を発症した報告を示す（表２）[9)-16)]。そのうちの多くが上気道に先行感染をしているが，一方，腟分泌物培養でもGAS陽性がみられる例が多く，上行性感染の関与も考えられる。GASによる子宮内感染の侵入経路としては，皮膚45%，腟10%，咽頭10%と，咽頭からの感染は比較的少ないといった報告もあり，子宮内感染に至る経緯は様々であると言える[17]。

本症例では，発症６ヶ月前に稽留流産の診断を受けていたが，その後受診していなかったという経緯があった。診断後より子宮内容物が自然排出されたという様なエピソードはなく，不正出血はあったものの月経再開は見られなかった。今回入院時の血液検査で血中hCGが軽度高値であり，頸部細胞診採取時にはまだ子宮内に遺残物が存在した可能性が予測される。また発症前，周囲に溶連菌性咽頭炎のような症状を呈する者はおらず，来院

表２　本邦における流産に合併した劇症型GAS感染症報告例

報告年	年齢（歳）	出産歴（回）	妊娠週数（週）	先行症状	先行症状から劇症化までの日数	劇症化時症状	治療	溶連菌検出部位	妊娠経過	転帰
赤坂[9]	39	3	6	発熱，上気道症状	3日	発熱，出血	抗菌薬，抗DIC治療，D&C	血液，腟分泌物	双胎　不全流産	不明
漆川[10]	32	3	15	発熱，上気道症状	4日	発熱，出血，腹痛，血圧低下，意識障害	抗菌薬，グロブリン製剤，抗ショック療法 輸血，循環作動薬，人工呼吸管理	咽頭，腟分泌物，胎盤	自然流産	死亡
藤原[11]	35	1	17	発熱，咽頭痛，嘔吐 内科でGASと診断，抗菌薬治療	4週	発熱，咽頭痛，嘔吐，腹痛，血尿	ABPC，抗DIC治療 循環作動薬，人工呼吸管理	血液，他複数部位	子宮内胎児死亡	死亡
澤内[12]	26	1	13	発熱（家族が溶連菌感染）	1-2週	発熱，下痢，嘔吐	PIPC/TAZ+CLDM グロブリン製剤，循環作動薬	血液	自然流産	治癒
荒井[13]	26	1	13	不明	不明	腹痛，心肺停止	心肺蘇生	腟分泌物	自然流産	死亡
荒井[13]	37	0	21	発熱，関節痛	0日	腹痛，嘔吐，呼吸障害，非凝固性出血，血尿	心肺蘇生	腟分泌物	自然流産	死亡
小針[14]	33	0	12	発熱，上気道症状	7日	発熱，悪寒，出血，腹痛，嘔吐，下痢	ABPC+CLDM，グロブリン製剤 抗ショック療法，抗DIC治療，CHDF，PMX	咽頭，腟分泌物	自然流産	治癒
小池[15]	33	3	不明	発熱，上気道症状	7日	発熱，腹痛，多量出血	PCG+CLDM，腹式単純子宮全摘術	腟分泌物，血液	帝王切開後瘢痕部妊娠 発症前に稽留流産の診断	治癒
伊藤[16]	39	2	不明	発熱，上気道症状	8日	発熱，出血，血圧低下	ABPC+CLDM，D&C	咽頭	不全流産	治癒

PIPC/TAZ：タゾバクタム・ピペラシリンナトリウム
CLDM：クリンダマイシン
ABPC：アンピシリン
CHDF：持続的血液濾過透
PMX：エンドトキシン吸着療法

時の腟分泌物培養からもGASが同定されており，感染経路としては腟からの上行性感染が最も考えられた。本症例では当院へ搬送される２日前から多量出血を認めていたエピソードがあり，子宮内遺残物への感染巣が急速にドレナージされたこと，来院時の培養の結果から比較的早期に適切な治療介入が行えたことが最重症の経緯をとらなかった要因とも考えられた。子宮頸部細胞診後の子宮への上行性感染は非常に稀だが，本症例は，稽留流産の子宮内遺残物に子宮頸部細胞診を契機に上行性感染を来し，劇症型GAS感染症に至ったと考えられた極めて稀な症例である。流産経過観察中や，子宮癌検診施行後に発熱，腹痛，出血等急激に進行する通常の経過より強い症状を認める場合は，GAS感染症も念頭において迅速に対応する必要がある。

結　　語

GAS感染症は，流産例への合併や子宮癌検診を契機とした発症も非常に稀ではあるが報告されており，発熱，腹痛，出血等急激に進行する通常の経過より強い症状を認める場合は，GAS感染症も念頭において迅速に対応する必要がある。

文　　献

1）A群溶血性レンサ球菌咽頭炎とは．国立感染症研究所．2011，https://www.niid.go.jp/niid/ja/kansennohanashi/340-group-a-streptococcus-intro.html［2022.6.26］

2）Lappin E, Ferguson AJ. Gram-positive toxic shock syndromes. Lancet Infect Dis 2009; 9: 281-290.

3）妊産婦死亡症例検討評価委員会 日本産婦人科医会．母体安全への提言2019 vol.10　2020；41-46.

4）2006～2011年に分離された劇症型/重症溶血性レンサ球菌感染症患者由来株の薬剤感受性．国立感染症研究所．2012，https://www.niid.go.jp/niid/ja/allarticles/surveillance/2121-iasr/related-articles/related-articles-390/2474-dj3903.html［2022.6.26］

5）難波栄子，奥村亮，千葉めぐみ，星野一樹，舘田一博．A群溶血性連鎖球菌に対するsitafloxacinならびに他抗菌薬の抗菌活性および短時間殺菌力．日本化学療法学会 2013；66：293-304.

6）小笹勝巳，住友理浩，川田悦子，角明子，中塚えりか，高井浩志，古武陽子，金本巨万，林道治．子宮内膜細胞診後にA群溶連菌による敗血症性ショックを来たした２例．天理医学紀要　2014；17：34-38.

7）佐藤賢一郎，福島安義．子宮内膜細胞診後に発症し，侵襲性A群β溶血性連鎖球菌感染症を併発した骨盤内炎症性疾患の１例．産科と婦人科 2019；86：389-394.

8）西脇拓郎，鴻江蘭，竜彰，小林宏雄，伴浩和，八重樫牧人，細川直登．子宮頸癌検診後に発症したA群溶血性連鎖球菌腹膜炎の１例．第648回日本内科学会関東地方会 2019；30.

9）赤坂めぐみ，海老原肇，斎藤要，五十嵐雄一，飯島宙，飯田智博，田口泰之，竹内久清，林和彦，雨宮章．劇症型溶連菌感染症を発症した感染流産の１例．日本産科婦人科学会関東連合地方部会会報 1997；34：239.

10）漆川邦，藤木豊，天神林友梨，兒玉理，竹島絹子，中村佳子，山田直樹．妊娠15週流産にて発症し発症後９時間で死亡した劇症型A群溶血性連鎖球菌感染症の一例．関東連合産科婦人科学会誌 2013；50：464.

11）藤原ありさ，穴見愛，湯元康夫，藤田恭之，矢幡秀昭，福嶋恒太郎，加藤聖子．妊娠中期に劇症型A群β溶血性連鎖球菌感染をきたし母体死亡に至った１例．日本産科婦人科学会雑誌 2013；65：95.

12）澤内純子，片山浩子，林雅美，榎本小弓，柳井咲花，栗原康，羽室明洋，中野朱美，三朽卓也，尾崎

宏治，橘大介，古山将康．妊娠早期に劇症型A群溶連菌感染症に至り救命し得た１症例．産婦の進歩 2016；68：186.
13）荒井智大，鮫島浩輝，松永茂剛，小野義久，長井智則，高井泰，斉藤正博，馬場一憲，関博之．当院で経験した妊娠関連劇症型A群溶血性連鎖球菌感染症の２例．関東連合産科婦人科学会誌 2018；55：579-586.
14）小針諄也，鈴木一誠，佐藤友里恵，宮野菊子，櫻田尚子，松本大樹，我妻理重．A群β溶血性連鎖球菌による敗血症をきたした稽留流産の一例．北日本産科婦人科学会総会・学術講演会プログラム・抄録集 67回 2019；62.
15）小池亮，松岡隆，新垣達也，小谷野麻耶，後藤未奈子，瀧田寛子，仲村将光，関沢明彦．妊娠初期の流産に合併した劇症型A群溶連菌感染症の１例．東京産科婦人科学会会誌 2019；68：26-30.
16）伊藤千紗，平嶋洋斗，薄井里英，香川景子，渡辺尚，馬場洋介，高橋宏典，大口昭英，松原英樹．帝王切開瘢痕部妊娠に発症したA群溶連菌感染症．栃木県母性衛生学会雑誌 2019；45：5-7.
17）Stevens DL, Tanner MH, Winship J, Swarts R, Ries KM, Schlievert PM, Kaplan E. Severe group A streptococcal infections associated with a toxic shock-like syndrome and scarlet fever toxin A. N Engl J Med 1989; 321: 1-7.

【連絡先】
菰下　智貴
独立行政法人国立病院機構東広島医療センター産婦人科
〒739-0041　広島県東広島市西条町寺家 513 番地
電話：082-423-2176　FAX：082-423-5200
E-mail：tomo.19950306@gmail.com