現代産婦人科　Vol.70 No.1，2021 年，pp.227-231

術前に卵巣原発胚細胞性腫瘍を疑ったが，傍卵巣の平滑筋肉腫であった一例

篠原　文香[1)]・峯田あゆか[1)]・乾　宏彰[1)]・香川　智洋[1)]・阿部　彰子[1)]
西條　康代[3)]・西村　正人[1)]・苛原　稔[2)]・岩佐　武[1)]

1）徳島大学大学院医歯薬学研究部　産科婦人科学分野
2）徳島大学大学院医歯薬学研究部
3）徳島大学病院　病理部

A case of leiomyosarcoma, although a primary ovarian embryonic cell tumor was suspected before surgery: a case report

Ayaka Shinohara[1)]・Ayuka Mineda[1)]・Hiroaki Inui[1)]・Tomohiro Kagawa[1)]・Akiko Abe[1)]
Yasuyo Saijo[3)]・Masato Nishimura[1)]・Minoru Irahara[2)]・Takeshi Iwasa[1)]

1）Department of Obstetrics and Gynecology, Tokushima University Graduate School of Biomedical Sciences
2）Tokushima University Graduate School of Biomedical Sciences
3）Division of Pathology, Tokushima University Hospital

症例は26歳女性，０妊０産。下腹部膨満感で近医受診しCTにて骨盤内腫瘤を認め当科紹介。LDH 675U/lと高値，骨盤部MRIより右卵巣の高悪性度の胚細胞性腫瘍（未分化胚細胞腫）が疑われた。術中迅速では肉腫様形態を示す高悪性度の腫瘍の診断で，年齢を考慮し妊孕性温存手術（腫瘍摘出術＋右付属器摘出＋大網切除）を施行した。腫瘍は腸間膜と強固な癒着を認め，病理診断は傍卵巣に位置する平滑筋肉腫であった。腸間膜に広範囲に癒着していたことを考慮し後療法として化学療法を行う方針とした。妊孕性，治療効果を考えAdriamycin単剤で治療を行った。計３コース終了後７か月で，腹腔内再発を認め化学療法を施行中である（Gemcitabine＋Docetaxel併用療法）。
平滑筋肉腫は稀少疾患であり，本症例は解剖学的位置関係より腸間膜，腸間膜血管，後腹膜原発が考えられた。子宮付属器以外の可能性が術前に診断できれば外科などにコンサルトの対応が可能となる。また原発不明の骨盤内腫瘤について造影CTでの栄養血管の評価は卵巣原発か否かの術前評価の一助となる可能性がある。

A 26-year-old woman visited the clinic reporting a feeling of fullness of the abdomen. A computed tomography (CT) scan revealed an intrapelvic mass. The patient's LDH was high and a pelvic MRI suggested a high-grade germ cell tumor (dysgerminoma) in the right ovary. Surgery was performed, and the intraoperative pathological diagnosis suggested a high-grade sarcomatoid tumor. A tumor resection, right adnexal resection, and omentectomy followed. The tumor showed adhesions to the mesentery, and the pathological diagnosis was paraovary located leiomyosarcoma. Postoperative therapy was decided to be Adriamycin coupled chemotherapy (three courses) due to the extensive adherence to the mesentery. Seven months later, intra-abdominal recurrence was observed, and chemotherapy was administered with gemcitabine and docetaxel.
Leiomyosarcoma is a rare disease, and the anatomical positional relationship suggests that the tumor arose from the mesentery, mesenteric blood vessels, or retroperitoneum. If we consider that the tumor might not have arisen preoperatively from the gynecological organs, it will be possible to provide surgical consultation. In addition, evaluating the pelvic mass-feeding blood vessels using contrast-enhanced CT may help during the preoperative evaluation to determine whether the organ of origin is the ovary or not.

キーワード：骨盤内腫瘍，平滑筋肉腫，画像評価，栄養血管
Key words：pelvic tumor, leiomyosarcoma, image evaluation, feeding blood vessels

緒　　言

平滑筋肉腫は平滑筋細胞より発生する腫瘍であり，主に子宮，消化管，血管より発生する希少疾患である。今回我々は術前に卵巣原発胚細胞性腫瘍を疑ったが，傍卵巣に位置する平滑筋肉腫であった一例を経験した。また骨盤内腫瘤の原発臓器に関する画像的評価について，文献的考察を加え報告する。

症　　例

患者：26歳女性。
主訴：下腹部膨満感。
既往歴：14歳時に骨腫瘍，経過観察で治癒。
妊娠歴：０妊０産。

現病歴：下腹部膨満感のため近医を受診，腹部造影CTを施行されたところ，腹部～骨盤部にかけてそれぞれ26cm大，10cm大の腫瘍性病変を指摘されたため精査加療目的に当科紹介受診となった。

初診時現症：身長157cm，体重54.5kg，血圧112/61mmHg，脈拍 92回/分，腹部は軽度膨隆し全体に硬い腫瘤を触れる，下腹部痛なし。

初診時検査所見：血液検査にてLDH 675U/l，D-dimer 4.6μg/mlと上昇し，腫瘍マーカーはCA125 142U/ml，CA19-9 91U/mlと異常高値を認めた。その他の血液一般検査，腎機能，肝機能，AFP，CEAは正常範囲内であった。

胸腹骨盤部造影CT：下腹部～上腹部にかけて16×10×23cmの巨大腫瘍を認めた。内部に不均一な濃染部位があり，内部壊死の所見を呈していた。骨盤部左側に内部に水，脂肪成分を含む９×６cmの腫瘍を認めた（図１）。傍大動脈近傍に１cm前後のリンパ節を認めた。

腹骨盤部造影MRI：腹部～骨盤部にかけて26×19cmの充実性腫瘤を認めた。辺縁優位に造影早期相から強い高信号，内部壊死を思わせる不整形の不染域や出血性変化が目立って見られ，右卵巣の高悪性度の胚細胞性腫瘍が疑われた。腫瘤の左側に接して内部に脂肪成分を含む10cm程度の腫瘤を認め，成熟嚢胞性奇形腫が疑われた（図２）。骨盤内に腫大リンパ節は認めなかった。

下肢静脈超音波検査：明らかな血栓は認めなかった。

以上より，右卵巣腫瘍（未分化胚細胞腫疑い），左卵巣嚢腫（成熟嚢胞性奇形腫疑い）と診断し，右付属器切除＋左卵巣嚢腫摘出術を施行する方針となった。

手術所見：腹腔内は黄色調の腹水少量を認めた。大型腫瘍は一塊となり腸管および後腹膜と広範囲に癒着していた。凝固止血しつつ腫瘍と癒着部分を剥離し，腫瘍を遊離した。右側の卵管，卵巣固有靭帯，骨盤漏斗靭帯を切断し腫瘍を摘出した。左付属器に肉眼的に明らかな異常は認めなかった。腫瘍の術中迅速診断は肉腫様形態を示す高悪性度腫瘍の疑いで，年齢を考慮し妊孕性温存手術として腫瘍摘出術＋右付属器摘出術に加えて大網切除を追加した。回腸末端の腸間膜が10cm程度欠損したため血流を確認後縫合した。肉眼的完全切除であった。

病理組織診断：摘出された25×19×11cm大の充実性腫瘍は灰白色調の割面像を呈し，出血や壊死を伴っていた（図３－１）。組織学的に，紡錘形～短紡錘形核を有する腫瘍細胞が束状に増殖し，細胞密度は中等度以上で，腫瘍内壊死を伴っていた。多形細胞や多核細胞もみられ，分裂像は10高倍率視野で10個以上であった（図３－２）。免疫染色では，腫瘍細胞にdesmin，SMA，h-caldesmon，HHF-35陽性像が認められ（図３－３），CD34やc-kit，DOG1，myogenin，S100，MDM2，CDK4は陰性であった。増殖活性を示唆するKi-67陽性率は46.8%と高値であった。また腹水細胞診の診断はNegativeであった。以上の所見から，平滑筋分化を示す高悪性度の紡錘形腫瘍と考えられ，平滑筋肉腫と診断された。右卵巣には10.5×８×６cm大の成熟嚢胞性奇形腫が認められ，腫瘍の表面には切断された虫垂組織が付着して見られた。しかし，平滑筋肉腫は奇形腫や右卵巣以外から発生しており，虫垂や血管との連続性も見られなかった。以上より，傍卵巣領域に発生した平滑筋肉腫と診断された。

術後経過：術後５日目より嘔吐症状があり，腸閉塞の診断で保存的加療を行ったが改善せず，術後32日目に開腹にてイレウス解除術を施行し，症状は改善した。

図１　胸腹骨盤部造影CT
骨盤内に16×10×23cmの巨大腫瘤を認める。内部に不均一な濃染部位があり，内部壊死が示唆された。骨盤部左側に内部に水，脂肪成分を含む９×６cmの腫瘤（矢印）を認め左卵巣嚢腫（成熟嚢胞性奇形腫）疑い。

図２　腹骨盤部造影MRI（T2強調矢状断像）
腹部～骨盤部にかけて26×19cmの充実性腫瘤を認める。辺縁優位に造影早期相から強い高信号，内部壊死を思わせる不染域や出血あり。右卵巣の未分化胚細胞腫疑い。

肉眼的に完全切除であったが腫瘍が腸管，後腹膜に強く癒着していたため術後化学療法を行う方針とした。軟部肉腫のレジメを参考にAdriamycin＋Ifosfamide併用療法，Adriamycin単剤，Gemcitabine+Docetaxel併用療法を検討し，卵巣毒性と生存期間への効果を考慮してAdriamycin単剤を選択した。Adriamycin 60mg/m^{2}で３コース（３週間ごと）投与後７か月で，原発腫瘍の発生部位と思われる右付属器領域上方の後腹膜上に再発

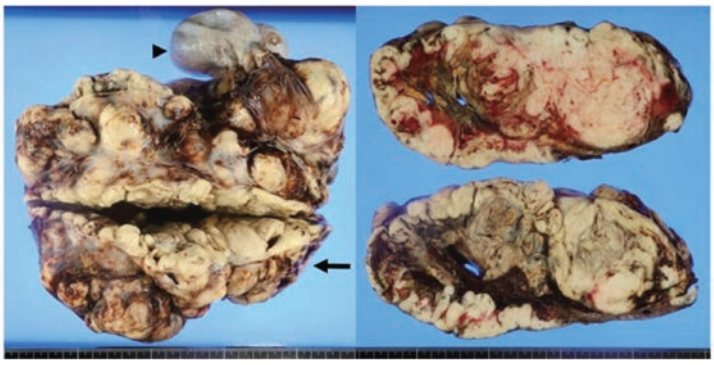

３－１　マクロ：傍卵巣領域の平滑筋腫（矢印）と右卵巣の成熟嚢胞性奇形腫（矢頭）。平滑筋肉腫は灰白色調の割面像を呈し，出血や壊死を伴っていた。平滑筋肉腫と成熟嚢胞性奇形腫との連続性はなかった。

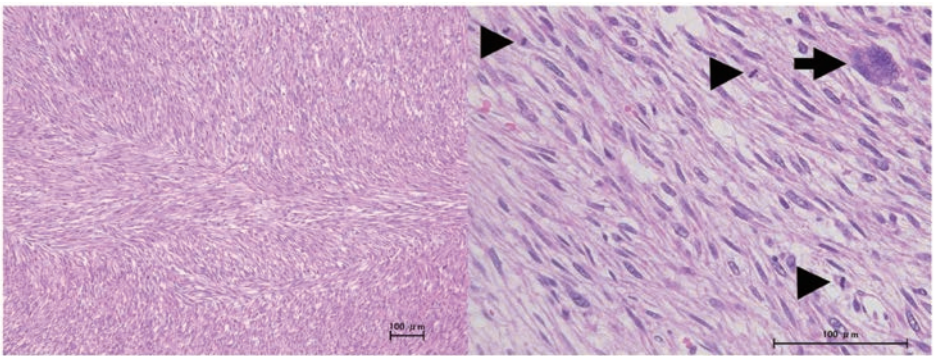

３－２　HE染色（平滑筋肉腫）：紡錘形態を示す腫瘍細胞が束状に増殖しており，多核細胞（矢印）や核分裂像（矢頭）が容易に認められた。

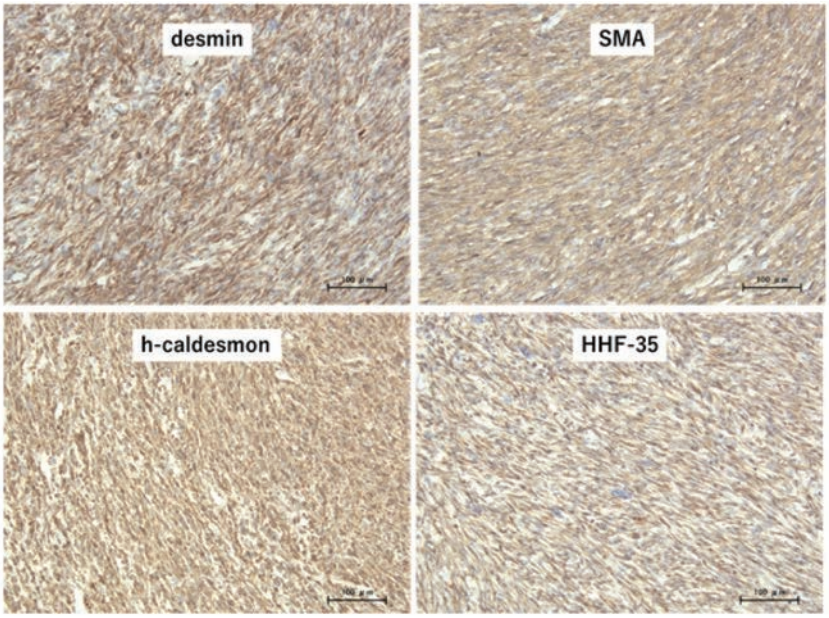

３－３　免疫染色：腫瘍細胞はdesminやSMA，h-caldesmon，HHF-35などの平滑筋マーカーに陽性を示した。

図３　病理所見
（3-1：マクロ像　3-2：HE染色　3-3：免疫染色）

を認め，現在化学療法を施行中である（Gemcitabine＋Docetaxel併用療法，Gemcitabine 800mg/m² Docetaxel 60mg/m²）。

考　　案

平滑筋肉腫は平滑筋細胞を起源とする悪性軟部腫瘍の一種である。悪性軟部腫瘍は悪性腫瘍全体の1.5％を占め[1]，平滑筋肉腫はそのうち８％とされている[2]。発生部位としては平滑筋を有するすべての臓器より発生しうるが大部分が子宮や消化管である[3]。

軟部肉腫の治療は手術による摘出が第一選択であり，補助化学療法は有効性が完全には明らかになっていない。NCCN2021のガイドラインによると，肉腫の術後化学療法としてはAdriamycin単独などが推奨されている[4]。切除可能な軟部肉腫に対して補助化学療法の有効性を評価する18のシステマティックレビューにおいて，アントラサイクリン薬（Adriamycinまたはepirubicin）とIfosfamide併用による術前および術後補助化学療法の追加は，手術単独または手術＋放射線療法併用と比較してハザード比（HR）0.56（95% CI，0.36－0.85；$p=0.01$）と有意に死亡率の低下を認めている[5]。しかし，本症例のような若年発症の場合，Ifosfamideによる卵巣毒性が懸念される[6]。Judson et al.の報告では局所進行，切除不能，または転移性の高悪性度軟部肉腫の患者455人に対するランダム化比較試験においてAdriamycin単剤とAdriamycin＋Ifosfamide併用療法を比較して全生存期間に有意な差を認めなかった[7]。このことを踏まえ，本人の卵巣機能温存の希望が強かったことを考慮し，本症例ではAdriamycin単剤による術後化学療法を行った。2008年の軟部肉腫に対する術後化学療法のメタ解析によるとAdriamycinを400－600mg/m²投与した12のランダム化比較試験にてHR 0.75（95% CI，0.56－1.01；$p=0.055$）と局所再発の有意な低下は認めていないが，遠隔転移はHR 0.69（95% CI，0.56－0.86；$p=0.001$）と有意な低下を認めている。Adriamycin＋Ifosfamideの併用においてもHR 0.66（95% CI，0.39－1.12；$p=0.12$）と有意な局所再発の低下は認めていない[5]。本症例ではAdriamycinを60mg/m²で３コースに留めたため，投与量が十分ではない可能性があるが，Adriamycin５－６コースあるいはAdriamycin＋Ifosfamide併用で行ったとしても，局所再発が制御できたかは不明である。術後化学療法のレジメと総投与量については今後も検討が必要と思われる。

また本症例は術前の画像診断において術前診断は右卵巣腫瘍（未分化胚細胞腫疑い）と左卵巣嚢腫（成熟嚢胞性奇形腫疑い）であったが，実際は右傍卵巣の平滑筋肉腫と右卵巣の成熟嚢胞性奇形腫であり術前診断が困難であった。平滑筋肉腫の原発臓器は，癒着部位より腸間膜，腸間膜血管，後腹膜などが推定されるが，摘出標本の病理診断ではそれらの臓器との連続性は確認できず，原発臓器の診断には至らなかった。

骨盤内腫瘍の画像診断の多くは腫瘍の位置，解剖学的ランドマークまたは画像の特徴等で評価を行うが，骨盤内の大きな腫瘤（５cmを超えるもの）は解剖学的構造のゆがみにより位置的評価が難しい[8]。骨盤内腫瘍を卵巣原発と診断する際にLee et al.の報告では造影CTにて卵巣を出入りする卵巣動静脈が腫瘤に直接流入している像，いわゆるovarian vascular pedicle signが有用であると述べている。卵巣または子宮の漿膜付近の腫瘤を有する131人の患者の前向き試験で，ovarian vascular pedicle signが陽性の場合に腫瘤が卵巣原発である確率は感度92％，特異度87％，陽性的中率97％，陰性的中率69％であったと報告している[9]。さらにLi et al.の報告では栄養血管の評価を行うことが骨盤内腫瘍の原発部位の同定に有用と述べている。卵巣由来であれば栄養血管は子宮動脈の卵巣枝や卵巣動脈が多く，腸管由来であれば腸間膜動脈の枝の流入を認めることが多い。6.5cm以上の骨盤内腫瘍を有する患者131人に対してCTでの腫瘍栄養血管と卵巣静脈の評価を行った後ろ向き試験で，腫瘍栄養動脈が子宮動脈卵巣枝または卵巣動脈であることかつ卵巣静脈の流入を認めることを卵巣原発腫瘍の陽性所見として使用した場合，感度97.8％，特異度84.2％，

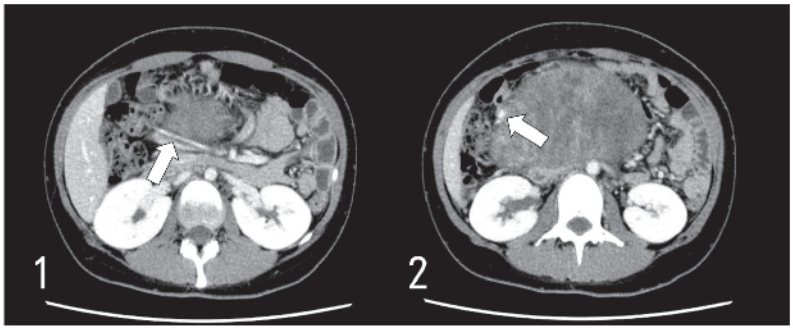

図４　胸腹骨盤部造影CT
上腸間膜動脈の枝からの流入血管を認め（４－１矢印，４－２矢印），巨大腫瘤では左右いずれもovarian vascular pedicle signは認めず。

陽性的中率93.8％，陰性的中率94.1％，診断精度93.9％で卵巣原発腫瘍の診断が可能であった[10]。

本症例で同様の検討をしたところ，術前の造影CTにおいて巨大腫瘤は上腸間膜動脈の枝からの流入血管を認め（図４），左右いずれもovarian vascular pedicle signは認めなかった。術中所見で腫瘍摘出時に腸間膜に10cm程度の損傷を認めたことからも実際に腸間膜からの栄養血管があったものと推測される。

術前に上記の診断ができていれば，巨大腫瘤は卵巣原発でない可能性を考慮し，事前に外科へのコンサルトができたと思われる。外科との連携があれば腸管や腸間膜からの発生を考えながらの手術が可能であったと考えられる。

結　　語

若年発症でLDH高値のため未分化胚細胞腫を疑ったが，傍卵巣に位置する平滑筋肉腫であった一例を経験した。巨大骨盤内腫瘍の場合，原発臓器の術前診断が困難なことがあるが，子宮付属器以外の疾患が想定できれば事前に外科にコンサルトなどの対応が可能となると考える。原発不明の骨盤内腫瘍について造影CTでの栄養血管の評価は卵巣原発か否かの術前評価の一助となる可能性がある。

文　　献

1）Ferrari A, Sultan I, Huang TT, Rodriguez-Galindo C, Shehadeh A, Meazza C, Ness KK, Casanova M, Spunt SL. Soft tissue sarcoma across the age spectrum: a population-based study from the Surveillance Epidemiology and End Results database. Pediatr Blood Cancer 2011; 57: 943–949.

2）Kransdorf MJ. Malignant soft-tissue tumors in a large referral population: distribution of diagnoses by age, sex, and location. Am J Roentgenol 1995; 164: 129–134.

3）Singh Z. Leiomyosarcoma: A rare soft tissue cancer arising from multiple organs. Journal of cancer research and practice 2018; 5: 1–8.

4）NCCN Clinical Practice Guidelines in Oncology（NCCN Guidelines), Soft Tissue Sarcoma Version 2.2021.

5）Pervaiz N, Colterjohn N, Farrokhyar F, Tozer R, Figueredo A, Ghert M. A systematic meta-analysis of randomized controlled trials of adjuvant chemotherapy for localized resectable soft-tissue sarcoma. Cancer 2008; 113: 573–581.

6）Williams D, Crofton PM, Levitt G. Does ifosfamide affect gonadal function? Pediatr Blood Cancer 2008; 50: 347–351.

7）Judson I, Verweij J, Gelderblom H, Hartmann JT, Schöffski P, Blay JY, Kerst JM, Sufliarsky J, Whelan J, Hohenberger P, Krarup-Hansen A, Alcindor T, Marreaud S, Litière S, Hermans C, Fisher C, Hogendoorn PC, Dei Tos AP, van der Graaf WT. Doxorubicin alone versus intensified doxorubicin plus ifosfamide for first-line treatment of advanced or metastatic soft-tissue sarcoma: a randomised controlled phase 3 trial. Lancet Oncol 2014; 15: 415–423.

8）Szklaruk J, Tamm EP, Choi H, Varavithya V. MR imaging of common and uncommon large pelvic masses. Radiographics 2003; 23: 403–424.

9）Lee JH, Jeong YK, Park JK, Hwang JC. “Ovarian vascular pedicle” sign revealing organ of origin of a pelvic mass lesion on helical CT. Am J Roentgenol 2003; 181: 131–137.

10）Li Y, Zheng Y, Chen J, Chen X, Lin J, Cai A, Zhou X. Determining the organ of origin of large pelvic masses in females using multidetector CT angiography and three-dimensional volume rendering CT angiography. Eur Radiol 2015; 25: 1032–1039.

【連絡先】
篠原　文香
徳島大学大学院医歯薬学研究部産科婦人科学分野
〒770-8503　徳島県徳島市蔵本町３丁目18-5
電話：088-633-7177　FAX：088-631-2630
E-mail：amori0923@gmail.com