現代産婦人科　Vol.70 No.1，2021 年，pp.215-219

# 治療に難渋した巨大子宮筋腫に対する筋腫核出術

川西　貴之[1)2)]・石原　剛[1)]・藤原　晴菜[1)]
牧　尉太[2)]・平松　祐司[1)3)]・増山　寿[2)]

1）三豊総合病院　産婦人科
2）岡山大学病院　産科婦人科
3）岡山市立市民病院　産婦人科

# Myomectomy for a giant uterine fibroid: A therapeutic challenge

Takayuki Kawanishi[1)2)]・Go Ishihara[1)]・Haruna Fujiwara[1)]
Jota Maki[2)]・Yuji Hiramatsu[1)3)]・Hisashi Masuyama[2)]

1）Department of Obstetrics and Gynecology, Mitoyo General Hospital
2）Department of Obstetrics and Gynecology, Okayama University Hospital
3）Department of Obstetrics and Gynecology, Okayama City Hospital

子宮筋腫は婦人科の日常診療において最も遭遇する頻度の高い疾患ではあるが，近年婦人科検診の普及により巨大子宮筋腫を診る機会は稀となってきている。本邦において巨大子宮筋腫の定義は一定していないが３kgを超える巨大子宮筋腫に対する子宮筋腫核出術の報告例は散見される程度である。今回我々が報告するのは，４kgを超える巨大子宮筋腫を有し，妊孕性温存を切望する女性患者に対して，本人と家族へ十分に説明を行い，手術操作の対策を慎重に熟考した上で，子宮筋腫核出術を施行した症例である。最終的には子宮を温存することができたが，初回手術後に重度の腹腔内出血と出血性貧血，開腹止血術，腸閉塞，開腹腸切除術といった合併症を来し，長期療養を要する結果となった。本稿では，本症で生じた周術期合併症を避けるために反省すべき点を考察するとともに，可能な限り早期に受診することや手術が安全に施行できる時期に医療介入することがいかに重要かについて論じる。

Uterine fibroids are the most common benign tumors observed in women in routine gynecological practice. Gynecological examinations are being widely performed, and detection of giant uterine fibroids is rare in recent times. Although a standardized definition of giant uterine fibroids is not available in Japan, a few studies have reported myomectomy for giant uterine fibroids that weigh >3 kg. We report a case of myomectomy in a woman with a giant uterine fibroid (weight >4 kg). The patient desired fertility preservation, and we proceeded with the operation only after she and her family were provided complete details regarding the surgical maneuver. The uterus was preserved; however, following the initial surgery, the patient developed complications, including severe intra-abdominal hemorrhage, hemorrhagic anemia, laparotomy for hemostasis, bowel obstruction, and laparotomy for bowel excision, which required long-term care. In this article, we discuss the strategies to avoid the aforementioned perioperative complications and the importance of prompt consultation and immediate medical intervention as soon as surgery can be safely performed.

キーワード：巨大子宮筋腫，子宮筋腫核出術，インフォームド・コンセント，合併症
Key words：giant uterine fibroid, myomectomy, informed consent, complication

## 緒　　言

子宮筋腫は婦人科の日常診療において最も遭遇する頻度の高い疾患ではあるが，近年婦人科検診の普及により巨大子宮筋腫を診る機会は稀となってきている。本邦において巨大子宮筋腫の定義は一定していないが３kgを超える巨大子宮筋腫に対する筋腫核出術の報告例は散見される程度である[1)2)]。今回我々が報告するのは，４kgを超える巨大子宮筋腫を有し，妊孕性温存を切望する女性患者において，本人と家族へ十分に説明を行い，手術操作の対策を熟考した上で子宮筋腫核出術を施行し，最終的には子宮を温存することができた症例である。しかし，本症は初回手術後に重度の腹腔内出血と出血性貧血，開腹止血術，腸閉塞，開腹腸切除術といった合併症を来し，長期療養も要する結果となった。

## 症　　例

患者：45歳　女性　未婚
主訴：大量性器出血，腹部膨満感
妊娠分娩歴：０妊０産

既往歴：特記事項なし
家族歴：特記事項なし
月経歴：初経11歳，28日周期，過多月経なし，月経痛なし
現病歴：数年前から腹部腫瘤感を自覚していたが放置していた。受診前夜より大量の性器出血を認めたため当科受診となった。
身体所見：身長151cm，体重53kg。心窩部に達する硬い腫瘤を腹部全体に触知した。
血液検査所見：WBC 6280/μl，RBC 248万/μl，Hb 4.5g/dl，Hct 17.2%，AST 19U/l，ALT 16U/l，LDH 172U/l，Cr 0.61mg/dl，Dダイマー 0.5μg/ml，SCC 0.6ng/ml，CEA 1.6ng/ml，CA19-9 3.1U/ml，CA125 15.4U/ml

血液検査では重度の貧血を認めた。LDHやCA125は正常域であり子宮肉腫など悪性腫瘍を示唆する所見は認めなかった。また，Dダイマーの上昇はなく血栓症の可能性は低いと考えた。
腹部超音波検査：腹部に辺縁平滑で低エコーの巨大な腫瘤を認めた。子宮内膜を描出することはできなかった。
腹部MRI：長径25cmの変性した子宮筋腫と思われる巨大な腫瘤を腹部に認めた（図１－A）。子宮体部は腫瘤により右下腹部に強く圧排され，筋腫は子宮壁から発生し，子宮頸管，内腔が伸展され，筋腫核出は非常に難易度の高い手術になると予測された（図１－B）。
経過：初診時，重度の貧血を認めたため入院。濃厚赤血球８単位の輸血を行い，Hbは9.4g/dlまで改善し退院とした。退院後，治療法についてインフォームド・コンセントを行った。腫瘍の大きさ，画像所見より単純子宮全摘術の適応と考えたが，未婚かつ本人の妊孕性温存の希望が強く子宮筋腫核出術の方針とした。説明時には，子宮全摘術になる可能性，尿管・膀胱損傷，大量出血，DIC，腸閉塞，再開腹術などの合併症と，子宮が温存できた場合であっても妊孕能が損なわれる可能性があることについて本人，家族に複数回にわたり十分な説明を行った。術前にGnRHアゴニスト，GnRHアンタゴニストなどのホルモン療法も提示したが本人の承諾が得られず行わなかった。出血量は2000mlを見込んでいた。自己血採取困難であり，濃厚赤血球８単位，新鮮凍結血漿６単位を準備して手術に臨んだ。

【手術所見】麻酔導入後，子宮筋腫と子宮内腔の術中位置関係の把握を容易にするために，気管内スプレー用チューブを経腟的に子宮内腔へ挿入できるか試みたが，把持した子宮腟部からの出血が多く断念した。

恥骨上から臍上10cmまで縦切開し開腹。子宮の本体は頸部・体部が伸展し右に圧排され，その左壁全体から巨大筋腫が発生し，表面は怒張血管で網目状に覆われていた（図２－A）。腫瘤とS状結腸の間に認められた癒着を剥離することから手術を開始した。左円靭帯を切断し，左卵管，左卵巣固有靭帯を切離。腫瘍が左後腹膜腔方向に進展していたため左尿管を分離しテーピングした。左子宮動脈流入部の位置は巨大筋腫により偏位し，その周囲には怒張血管が豊富であったため，子宮動脈の同定・単離・結紮は断念した。

このため，左内腸骨動脈を露出し，左外腸骨動脈との分岐部より５cm末梢の部位で絹糸を用いて二重結紮し（図２－B），子宮動脈等の腫瘍栄養動脈への血流を遮断した。その後，後腹膜に進展した腫瘤を周囲組織から徐々に剥離し挙上させることができた。

本例では，筋腫核出時に伸展した子宮頸管を狭窄・閉鎖する可能性が高いため，子宮底部に小切開を加え，その部より子宮内腔にヘガール拡張器を挿入し（図２－C），手術を進めた。続いて，子宮頸部をネラトンカテーテルで結紮し，子宮頸部から子宮体部に向かう血流を遮断した。子宮筋層内に100倍希釈のピトレシ

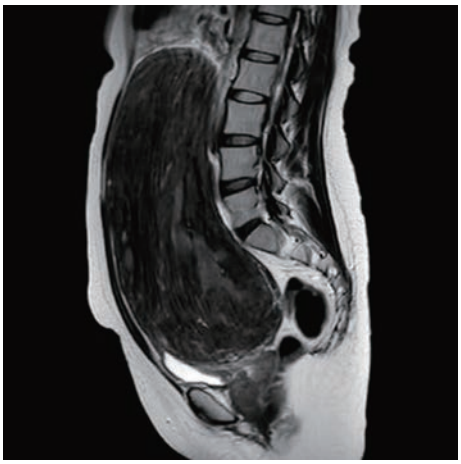

図１－A　MRI T2強調像　矢状断
長径25cmの巨大な腫瘤を腹部に認める。

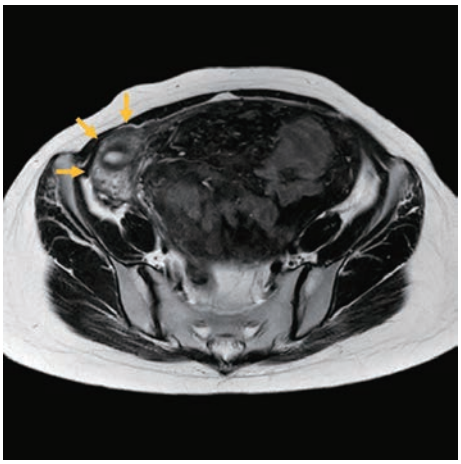

図１－B　MRI T2強調像　水平断
子宮体部（矢印）は腫瘤により右下腹部に強く圧排されている。

ンを局所注射後に腫瘤と子宮筋層の間に切開を加え巨大腫瘤を核出した。

核出後，子宮筋層縫合については，１層目は１号バイクリルで単結紮縫合，２層目は１号バイクリルで連続縫合，３層目は２－０バイクリルで連続縫合し修復した（図２－Ｄ）。また子宮底部のヘガール挿入用の切開部も縫合閉鎖した。癒着剥離面の止血を十分に行い止血確認後，腹腔内を洗浄。ダグラス窩，子宮切開縫合部に癒着防止剤を貼付し，閉創し手術を終了した。

手術所要時間は３時間57分。術中出血量1900ml。濃厚赤血球４単位，新鮮凍結血漿４単位の術中輸血を行った。

摘出後の巨大子宮筋腫の写真を示す（図３）。大きさは27cm×21cm×20cm。重量は4300gであった。

【病理所見】紡錘形平滑筋細胞の束状・錯綜増生よりなる平滑筋腫の所見であり悪性所見は認めなかった。

【術後経過】子宮筋腫核出術の手術侵襲の大きさと出血量を鑑みて，術後は集中治療室（ICU）に入室し，止血確認した部分でその後出血が顕在化する可能性を念頭に置いて厳重管理とした。ICU入室３時間後，血圧が57/22mmHgまで低下した。腹部超音波検査で上腹部まで達する腹腔内出血を認めたため緊急再開腹術を施行した。再開腹直前，Hb 8.2g/dlであった。再開腹時，動脈性の出血源は確認できなかったが左尿管の剥離面，膀胱の剥離面より静脈性と思われる出血が持続していた。出血部位を同定し２－０バイクリルで縫合止血し，さらに圧迫止血を十分に加え止血を確認。ダグラス窩にドレーンを挿入後，手術を終了した。結果的に子宮の縫合修復部からの出血は認めず，子宮は温存することができた。手術所要時間は２時間９分。術中出血量4300ml。濃厚赤血球８単位，新鮮凍結血漿10単位，濃厚血小板10単位

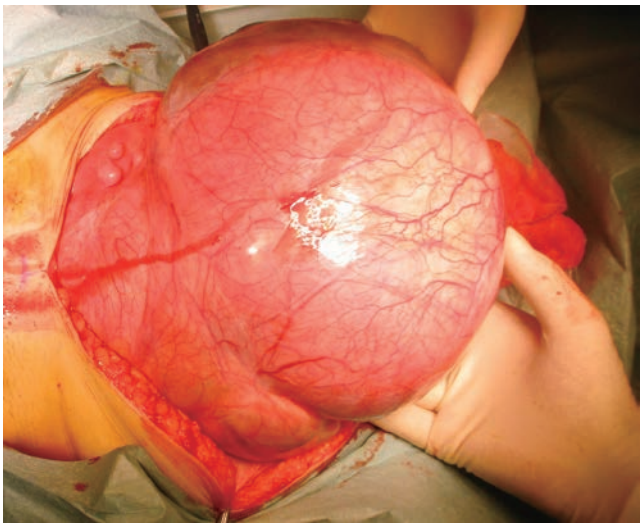

図２－Ａ　手術所見
子宮の本体は頸部・体部が伸展し右に圧排され，その左壁全体から巨大筋腫が発生。

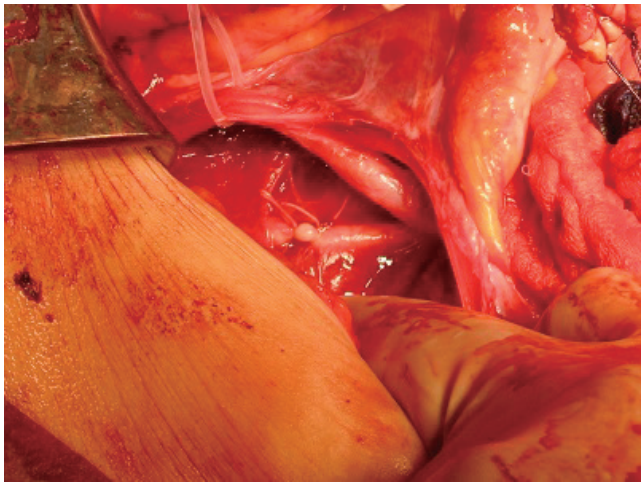

図２－Ｂ　手術所見
左尿管をテーピングし，左内腸骨動脈を結紮。

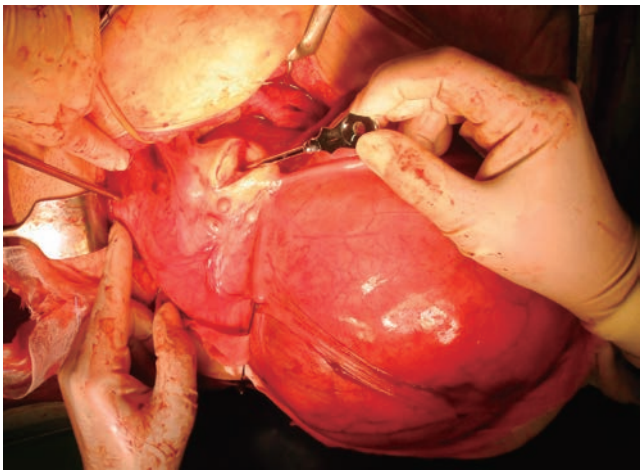

図２－Ｃ　手術所見
子宮体部を切開し，子宮内腔から頸管にヘガール拡張器を挿入。

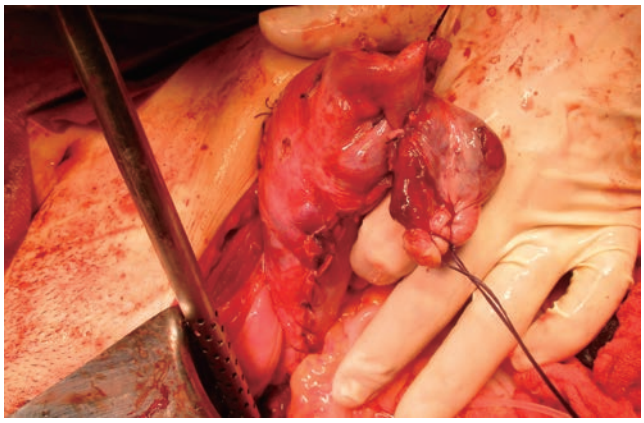

図２－Ｄ　手術所見
筋腫を核出し，子宮壁の修復終了。

の術中輸血を要した。術後１日目，Hb 9.4g/dlで腹腔内の再出血を認めず，ICU退出とした。周術期にDICは来たさなかった。

術後３日目より排ガスを認めたが，翌日より嘔気，腹部膨満感が増強し腹部単純Ｘ線撮影でニボー像を伴う腸閉塞所見を認め（図４），増悪傾向となった。術後10日目にイレウス管を挿入し，保存的加療を行ったが腸閉塞所見の改善を認めず，術後24日目に開腹手術を施行した。開腹時，創部と小腸の間に比較的広汎な癒着を認めた。癒着剥離の際に，硬く複雑な癒着で腸管損傷も生じ，良好な状態での剥離は非常に困難であった。通過障害や小腸瘻形成も懸念されたため，腸管損傷部位，狭窄部位を切除することとし，110cmほどの小腸を切除した。初回手術後38日目に状態が軽快し退院とした。再開腹止血術，再々開腹腸閉塞手術，長期間の療養を要したが，本患者の最大の希望であった子宮温存を成し遂げることができ，満足度は良好であった。

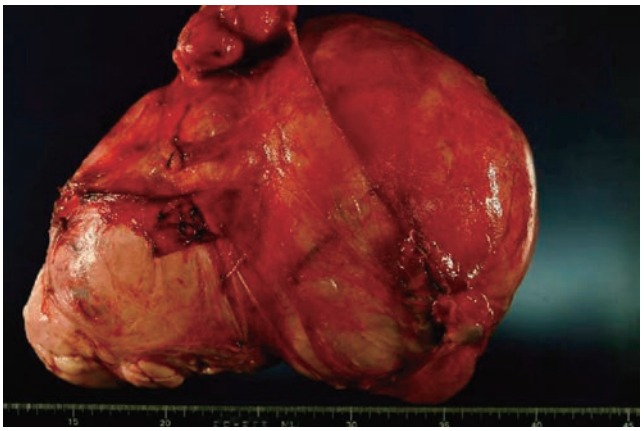

図３　摘出筋腫
大きさは27cm×21cm×20cm。重量は4300g。

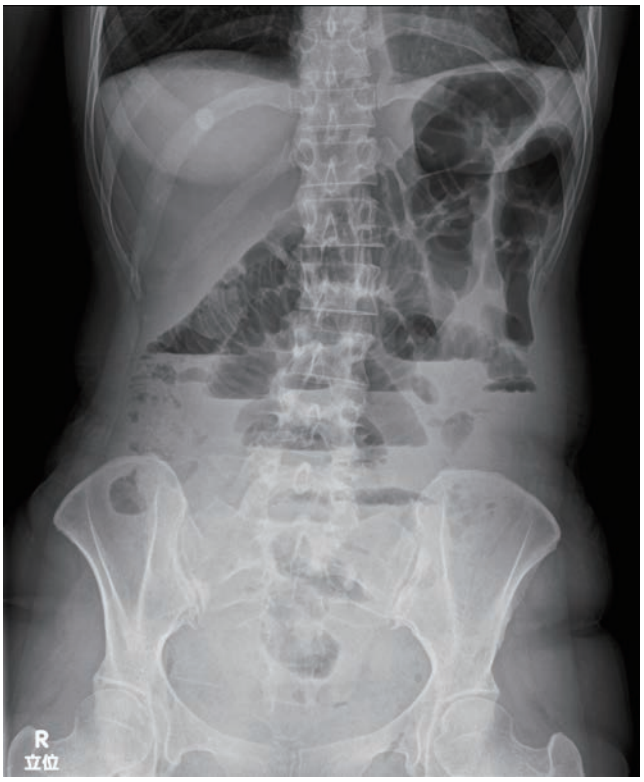


図４　術後４日目，腹部単純Ｘ線像
ニボー像を伴う腸閉塞所見を認める。

## 考　　察

子宮筋腫は婦人科良性疾患の中で最も頻度が高く，生殖年齢の女性の30%前後に認められるといわれている[3]。近年婦人科検診の普及や同疾患に関する知識が豊富になってきたことにより，巨大子宮筋腫が放置されたままでいることは珍しい[4]。

過多月経，月経困難症，圧迫症状等の症状を有する子宮筋腫の一般的な治療法は妊孕性温存の有無により異なる。妊孕性温存の希望・必要がない場合には，原則子宮摘出術を行うことが推奨されている一方，妊孕性温存の希望・必要がある場合は子宮筋腫の部位，大きさ，個数，成長速度，妊娠・分娩の時期も考慮して核出術の要否を決めるとされている[5]。本症例においては当初，術前精査において認められた子宮筋腫は１個であったがその長径は25cmと巨大であり，単純子宮全摘術の適応と考えた。しかし本人は未婚で妊孕性温存の強い希望があったため，インフォームド・コンセントで上述の通り丁寧な説明を行い，最終的には子宮筋腫核出術の方針とした。

本症例のように後腹膜腔に発育した巨大子宮筋腫では，手術時に以下の問題点を想定して手術に臨む必要がある。すなわち，（１）術中に子宮頸管を開放，切断，狭窄，閉塞する可能性，（２）子宮動脈等の大血管を損傷させ大量出血させる可能性，（３）術後合併症の可能性，についてである。

（１）に対して，手術開始前に気管内スプレー用チューブやネラトンカテーテル，子宮卵管造影用カテーテルなどを子宮頸管から子宮内腔にかけて挿入するという方法がある[2]。この操作を行うと，子宮頸管や子宮内腔の位置関係が把握しやすくなるだけでなく，子宮頸管を開放してしまった際にも，解剖学的な構造の確認と層と層の縫合が容易になるからである。本症例でも，麻酔導入後に気管内スプレー用チューブの子宮内腔挿入を試みたが，把持した子宮腟部からの出血が多く断念せざるを得なかった。そこで術中に，子宮底部を切開して子宮内腔にヘガール拡張器を挿入することで対応した。結果，子宮頸管を開放したり切断，狭窄，閉鎖したりする危険を軽減させ，回避することができた。

（２）に対しては，術前に両側総腸骨動脈にバルーンを留置し，必要時にバルーンを拡張させて両側総腸骨動脈を閉塞する方法や，術中に内腸骨動脈の結紮や，大動脈，総腸骨動脈の一時的な挟鉗で血流遮断を行う方法が

知られている[6]。後者の術中の処置は，熟練した産婦人科にとってさほど難しい手技ではないとされている[6]。また，内腸骨動脈結紮術は有効性や安全性に関して多くの報告があり[7][8]，術後の妊孕性に関しても多数の報告がある[7][9][10]。本症例においては，左子宮動脈流入部の位置は巨大筋腫により偏位し，その周囲には怒張血管が豊富であったため，その同定・単離・結紮は断念した。しかし左内腸骨動脈は比較的容易に同定できたため術中出血量を低減させることができ，術後の妊孕性も期待できることから，左内腸骨動脈の結紮を行った。

（3）については，術後の腸管癒着症に起因する腸閉塞により40日弱の療養を強いる状況となった。腸管の癒着は，鏡視下手術でさえ90%の頻度で癒着が起こるリスクがあるとされており[11]，腸管癒着は手術時に予防を行うのが重要である。その予防策は，①腹腔内異物，細菌による腹腔汚染，局所循環不全などをできるだけ防止・除去すること，②最小限の剥離・出血・時間で手術を行うよう心掛けること，③組織の損傷や欠損に注意して愛護的に操作することである[12]。本症では，手術が長時間となったこと，出血量が合計で6000ml超となったこと，剥離操作が極めて多く子宮漿膜組織の挫滅や損傷が多い手術となったこと，などが理由で腸管癒着のリスクは高い状況であった。このような状況になり得ることを術前のインフォームド・コンセントにおいて患者に説明していたこともあり，これら合併症を受容されていた。

子宮筋腫核出手術の閉腹時には，出血は動脈性のものも静脈性のものも認めないことを確認して閉腹した。一方，血圧低下で再開腹した際には，静脈性と思われる出血を来たしていた。これは，一度は止血されていた部分がその後に再度活動性出血を始めたもので，防ぎようがなかったものと考える。しかし，術後に腹腔内出血が顕在化する可能性を念頭に置き厳重管理していたため，即座に腹腔内出血の徴候を察知できた。術後に出血が顕在化することはいかなる手術においても起こり得ることなので，その可能性は常に忘れてはならないと考える。

## 結　　語

本症は，長期未受診であった結果，筋腫核が巨大に発育し，重度の出血性貧血の他，大変なリスクを伴う手術となった。これらを避けるためにも，早期受診を啓発し，手術が安全に施行できる時期に医療介入することが重要であると考える。

## 文　　献


1）平松祐司，中務日出輝，高本憲男，舛本明生，増山寿，本郷淳司．6.1kgの巨大子宮筋腫核出術の経験．産婦手術 2006；17：169-169.

2）中藤光里，根津優子，桐野智江，新家朱理，小橋勇二，徳毛敬三，平松祐司．後腹膜腔に発育し子宮頸管が著明に伸長した巨大子宮筋腫に対する筋腫核出術．現代産婦人科 2019；68(1)：55-59.

3）熊谷晴介，杉山徹．子宮筋腫疫学．日臨 2009；67(5)：41-43.

4）國富衛，河西邦浩，澤井倫子，岸本廉夫，秋本晄久．巨大子宮筋腫の一例．日産科中国四国会誌 2001；49(2)：120-123.

5）日本産科婦人科学会/日本産婦人科医会．産婦人科診療ガイドライン婦人科外来編2020．東京：日本産科婦人科学会事務局，2020；64-67.

6）白石昭彦，岡田慎悟，桑鶴良平．巨大子宮筋腫・頸部筋腫に対する術前バルーン閉塞法．映像情報Med 2013；11：966-969.

7）藤岡泉，宮内彰人，尾崎倫子，西舘野阿，渡邊理子，中川潤子，山田学，笠井靖代，安藤一道，杉本充弘．内腸骨動脈結紮術後の骨盤内血流回復に関する検討．日周産期・新生児会誌 2012；48(3)：601-605.

8）Papathanasiou K, Tolikas A, Dovas D, Fragkedakis N, Koutsos J, Giannoylis C, Tzafettas J. Ligation of internal iliac artery for severe obstetric and pelvic haemorrhage: 10 year experience with 11 cases in a university hospital. J Obstet Gynaecol 2008; 28(2): 183-184.

9）Nizard J, Barrinque L, Frydman R, Fernandez H. Fertility and pregnancy outcomes following hypogastric artery ligation for severe postpartum haemorrhage. Hum Reprod 2003; 18(4): 844-848.

10）Sentilhes L, Trichot C, Resch B, Sergent F, Roman H, Marpeau L, Verspyck E. Fertility and pregnancy outcomes following uterine devascularization for severe postpartum haemorrhage. Hum Reprod 2008; 23(5): 1087-1092.

11）Schnüriger B, Barmparas G, Branco BC, Lustenberger T, Inaba K, Demetriades D. Prevention of postoperative peritoneal adhesions: a review of the literature. Am J Surg 2011; 201(1): 111-121.

12）森畠康策，加藤順，一瀬雅夫．腸管癒着症．医と薬学 2012；68(6)：961-965.



**【連絡先】**
川西　貴之
岡山市立市民病院産婦人科
〒700-8557　岡山県岡山市北区北長瀬表町三丁目20番1号
電話：086-737-3000　FAX：086-737-3019
E-mail：me20025@s.okayama-u.ac.jp