現代産婦人科　Vol.70 No.1，2021 年，pp.209-213

卵巣がんの破裂を契機に腹部コンパートメント症候群をきたした１症例

谷　佳紀・依田　尚之・岡本　和弘・松岡　敬典・久保光太郎
春間　朋子・小川千加子・中村圭一郎・増山　寿

岡山大学大学院医歯薬学総合研究科　産科・婦人科学教室

Abdominal compartment syndrome after ruptured ovarian cancer: A case report

Yoshinori Tani・Naoyuki Ida・Kazuhiro Okamoto・Hirofumi Matsuoka・Kotaro Kubo
Tomoko Haruma・Chikako Ogawa・Keiichiro Nakamura・Hisashi Masuyama

Department of Obstetrics and Gynecology, Okayama University Graduate School of Medicine, Dentistry and Pharmaceutical Sciences

【背景】腹部コンパートメント症候群（Abdominal compartment syndrome: ACS）とは腹腔内圧の上昇により臓器障害/臓器不全を生じる病態であるが，婦人科悪性腫瘍に関連したACSの報告は極めて稀である。今回，我々は卵巣がんの破裂を契機に発症したACSの１例を経験したため報告する。【症例】59歳女性，２妊２産。もやもや病の既往がありクロピドグレルとアスピリンを内服していた。２ヶ月前から腹部緊満感を自覚しており，突然の腹痛，嘔気を認め近医を受診した。腸閉塞の疑いで前医紹介となったが，CTで巨大卵巣腫瘍，血性腹水を指摘され緊急入院となり，血圧低下を伴ったためICU管理となった。外科的治療介入を要する可能性があり，集学的管理目的に当院ICUに転院となった。進行する腹部緊満感と多臓器不全からACSが疑われ，卵巣腫瘍の慢性経過による腹腔内圧の緩徐な上昇と腹腔内出血を契機とした急激な血性腹水の増加が病態と考えられた。保存的治療で管理が困難なため止血や減圧を目的に開腹両側付属器切除術を施行した。卵巣腫瘍は破綻し内容液と腹水は明らかに膿性であった。組織学的診断は類内膜癌，菌塊を認めた。多臓器不全は術後速やかに改善，ICUで全身管理を継続し術後57日目に退院となった。廃用症候群のため後療法は施行せず経過観察の方針とした。10ヶ月経過するが，再発なく自立生活が可能な全身状態である。【考察】本症例は内服歴や画像所見から，出血を契機としたACSを疑ったが，臨床経過から不顕性に腫瘍内感染していた卵巣がんが破綻することで急激に敗血症が発症，さらに輸液管理も腹腔内への急激な体液移動を助長し腹腔内圧が上昇した結果ASCを発症したと考えられた。また，CT画像で腹水の性状の鑑別が困難であることも診断に難渋した要因であった。【結語】卵巣腫瘍の破裂を契機にACSをきたした際には，腹腔内出血以外の原因も鑑別に挙げ，詳細な臨床所見の収集，腹水試験穿刺などの侵襲的精査も施行し，迅速な診断，治療を行うべきである。

Abdominal compartment syndrome (ACS) refers to a condition that occurs secondary to a sudden increase in intra-abdominal pressure; ACS associated with gynecologic malignancies is extremely rare. We report a case of ACS caused by ruptured ovarian cancer in a 59-year-old woman who was admitted to the hospital with significant abdominal distention, a large ovarian tumor, and massive ascites. We suspected ACS due to intra-abdominal hemorrhage associated with a ruptured ovarian tumor. Conservative treatment was challenging in this patient; therefore, we performed laparotomy with bilateral adnexal resection for hemostasis and decompression. The ovarian tumors were destroyed, and the contents and ascites were clearly purulent. Histopathological evaluation confirmed diagnosis of endometrial carcinoma and a bacterial mass. Failure of the ovarian carcinoma resulted in subclinical intratumoral infection, which rapidly progressed to sepsis, and fluid management caused rapid fluid transfer into the abdominal cavity, with consequent onset of ACS. In addition to intra-abdominal hemorrhage, gynecologists should consider other etiologies in the differential diagnosis in patients who present with ACS secondary to ovarian tumor rupture. Accurate and prompt diagnosis and treatment are warranted following detailed clinical evaluation and invasive tests including ascitic puncture.

キーワード：腹部コンパートメント症候群，卵巣がん，敗血症
Key words：abdominal compartment syndrome, ovarian cancer, sepsis

緒　　言

腹部コンパートメント症候群（Abdominal compartment syndrome: ACS）とは腹腔内圧（intra-abdominal pressure: IAP）の上昇によって多臓器不全を引き起こす病態である[1) 2)]。多発外傷や消化器外科領域に関わるACSの報告は多いが，婦人科疾患，特に婦人科腫瘍に関連したACSの報告は極めて稀である。また，婦人科腫瘍の中では粘液性嚢胞腺腫を中心とした報告が散見されるが，悪性腫瘍や敗血症が主病態となった報告はこれまでにない。今回，我々は卵巣がんの破裂を契機に発症したACSの１例を経験したため報告する。

【症例】59歳女性，２妊２産

【既往歴】

併存症：高血圧，もやもや病
既往症：子宮内膜症
手術歴：扁桃腺摘出
【内服歴】クロピドグレル，アスピリン
【生活歴】飲酒なし　喫煙なし
【アレルギー歴】特記事項なし
【家族歴】母：悪性リンパ腫　姉：もやもや病
【現病歴】約２ヶ月前から腹部緊満感を自覚していた。当院搬送１日前に急に腹痛・嘔気・めまいを認め，近医診療所Ａを受診した。腸閉塞の疑いと診断されＢ病院に紹介となった。CTにて卵巣腫瘍・血性腹水疑いを指摘され同日C病院に転院となった。Ｃ病院への搬送時には，倦怠感を認めるものの血圧120/80mmHg・脈拍90bpmとバイタルは安定していたが，夜間より急激に腹痛が増悪し血圧が低下した。速やかに輸液負荷を開始したが改善なくショックバイタルとなった。CTから血性腹水を指摘されており，まずは出血を考え，輸液負荷を行っていたが，血液は濃縮傾向であり循環血液量減少・腎前性腎不全の疑いでICU入室となった。この時点で，敗血症も鑑別に挙げ，輸液負荷およびカテコラミン，抗生剤はPIPC/TAZを開始した。しかし，腹部膨満はさらに増悪し，腎機能も増悪傾向となった。これ以上のＣ病院での全身管理は困難と判断し，集学的管理目的に当院搬送となった。
【入院時現症】
身長160.0cm，体重51.4kg，BMI20.1。意識清明，体温37.5℃（腋窩温），心拍数110回/分，血圧100/70mmHg（ノルアドレナリン0.15γ），SpO_2 99%（ネーザルハイフロー50%30L/分），呼吸回数38回/分（努力様呼吸）。腹部は膨隆，硬，緊満感は極めて強い（図１）。四肢の末梢冷感あり
【血液検査所見】
（表１）
【初診時方針】
強い腹部緊満感を認め，呼吸障害，肝障害，急性腎不全は前医より増悪傾向であった。身体所見や検査所見から腹腔内圧の上昇が予想され，腹部緊満感も強くなっていることから臨床的に腹部コンパートメント症候群が強く疑われた。膀胱内圧測定を試みたが，内圧反映がされず断念した。前医の診療情報と血液検査所見より感染症も合併していると考えられていたが，CTで血性腹水の指摘があったことから，ACSの急激な進行は巨大卵巣腫瘍の破裂による内容液流出や腹腔内出血が考えられた。ACSにより多臓器障害を認める一方で，腹腔内圧の上昇によって活動性の出血が抑制されている可能性があり，腹腔ドレナージは行わなかった。また，抗血小板薬を２剤服用していたことも腹腔ドレナージを行わなかった副因である。アスピリンの中和目的に血小板輸血，凝固異常に対し新鮮凍結血漿剤を投与，ほぼ無尿の状態であったため持続的血液ろ過透析（Continuous hemodiafiltration: CHDF）導入し，ひとまず待機的に全身管理をする方針となった。翌日の造影CTで明らかな動脈性出血を認めなかったが，保存的治療ではこれ以上のACSによる多臓器不全を管理することは困難であると判断し，外科的治療の方針となった。
【入院後CT所見】
多量の血性腹水あり，動脈性出血は認めず。骨盤内には両側卵巣癌と思われる腫瘤性病変あり。腹膜の肥厚がみられ癌性腹膜炎の疑いあり。明らかな遠隔転移や有意なリンパ節腫脹なし（図２）。
【手術所見】
腹腔内には悪臭を伴う膿性腹水を7000mL認めた。左卵巣腫瘍は新生児頭大に腫大しており破綻していた。腸

表１　血液検査所見

血算	
WBC	9640/μl
Se	78.0%
St	11.0%
Eo	0%
Ba	0%
Ly	9.0%
RBC	3.63x10⁶/μl
Hb	11.2g/dl
Ht	30.2%
Plt	15.7x10⁴/μl

凝固系	
APPT	52.5sec
PT-INR	1.44
AT3	49%
FDP	7.9μg/dl
D-dimer	4.1μg/ml

腫瘍マーカー	
CEA	8.9ng/mL
CA19-9	84 U/mL

生化学	
TP	6.5g/dl
Alb	4.5g/dl
T-Bil	0.48mg/dl
D-Bil	0.20mg/dl
AST	1245U/l
ALT	648IU/l
ALP	187 IU/l
γGTP	9U/l
LDH	1938 IU/l

Na	142mEq/l
K	4.9mEq/l
Cl	108mEq/l
Ca	8.3mg/dL
IP	7.8mg/dL

BUN	30.3mg/dl
Cre	3.3mg/dl
UA	7.8mg/dl
CK	2561U/L
AMY	2445U/L
eGFR	12mL/min/1.73m²
BNP	34.9 pg/mL
PCT	82.9ng/mL
CRP	17.6mg/dl

図１　術前の写真
腹部は膨隆，硬，緊満感は極めて強い

管膜を全体的に覆うように壊死病変が付着していた。用手的に壊死病変を除去した。両側付属器切除術を施行し，生理食塩水20Lで腹腔内を十分に洗浄し閉腹した。

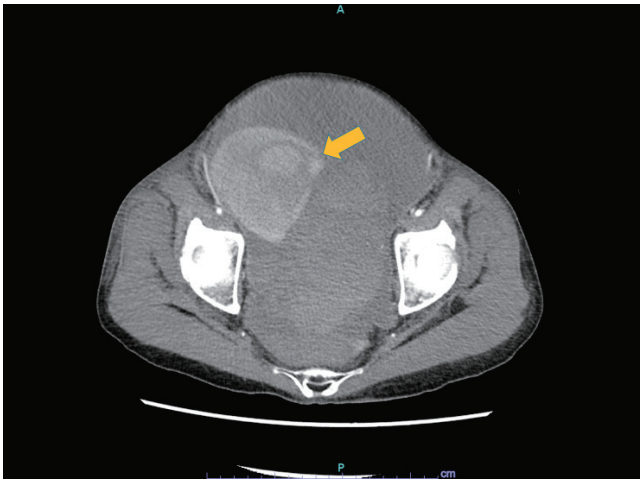

図２　CT所見

骨盤内には卵巣癌と思われる腫瘤性病変（矢印）と多量腹水を認めた

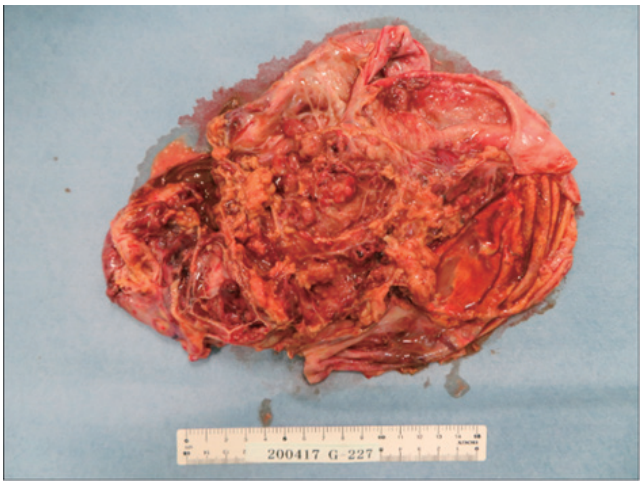

図３　摘出標本

左卵巣嚢胞は多房性嚢胞性病変で，嚢胞内部の多くに壊死組織を認めた

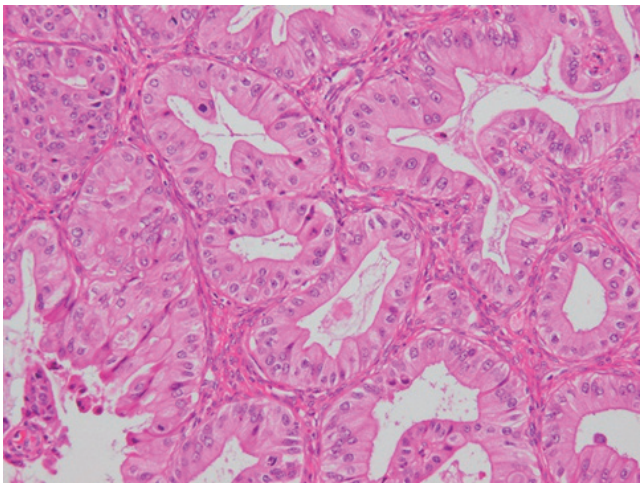

図４　病理学的所見　HE染色（200倍）

腹腔内には明らかな播種性病変を認めなかった。

【病理所見】

組織所見：左卵巣嚢胞は多房性嚢胞性病変で，嚢胞内部の多くは壊死組織を認めた（図３）。免疫染色でcytokeratin ７陽性，cytokeratin 20陰性であることからendometrioid carcinoma（図４）と診断。右卵巣は1.5cm大の嚢胞を認め，内部には血液と菌塊を認める。右卵巣・卵管に悪性所見はなし。

腹水細胞診：陽性

【培養結果】

血液培養：陰性

腹水培養：陰性

【治療経過】

術中所見から急激な腹水貯留と腹腔内圧上昇は敗血症が原因であったと考えられた。術後挿管鎮静下でICU帰室し抗生剤加療と全身管理を継続した（図５ａ）。多量腹水の除去に伴って換気能は改善し，酸素化は問題なく経過した。昇圧剤と輸液負荷を行い血圧低下と頻脈も改

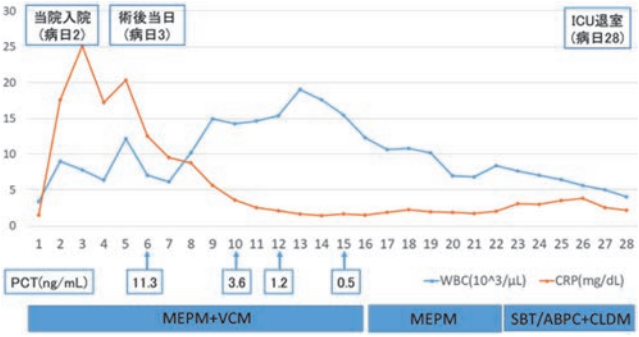

図５　治療経過（ａ）

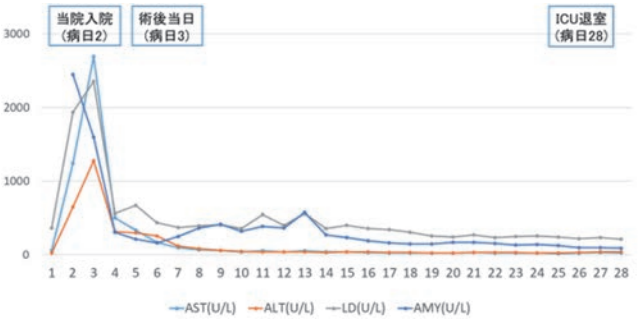

図５　治療経過（ｂ）

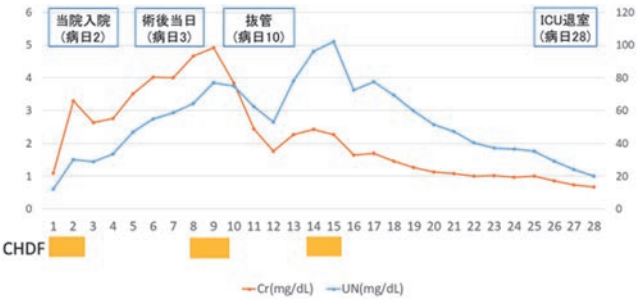

図５　治療経過（ｃ）

善し循環動態も安定化がみられ，肝膵系酵素は術後速やかに低下した（図５ｂ）。ループ利尿剤とα型ヒト心房性ナトリウム利尿ポリペプチド製剤の持続投与で術後当日より１mL/kg/hrの自尿は得られていたが，腎不全の回復には時間を要した。術当日より腹水再貯留がみられたため，ループ利尿薬やドレナージなどを行いながら，体液バランスの維持を継続した。血清クレアチニン値の高値や溶質除去もあり，CHDFによる腎補助も併用しながら術後８日目に抜管となった（図５ｃ）。腎機能低下や腹水はその後改善がみられ術後26日目一般病棟に転棟，術後57日目リハビリ転院となった。廃用症候群が強度であり，後療法は施行しない方針とした。その後，外来フォローし10ヶ月経過しているがADLは自立し，再発を認めない。

考　　案

腹腔内圧（IAP）の正常値は通常５～７mmHgである。IAPが持続的に12mmHg以上である状態を腹腔内高血圧（IAH）と定義し，IAPが20mmHg以上かつ臓器障害/臓器不全をきたすものをACSと定義する。腹腔内圧の測定は穿刺針やカテーテルを用いた直接法もあるが侵襲性を考慮して膀胱内圧を利用した間接法が広く利用されている。ACSはその原因によりprimary ACSとsecondary ACS及びrecurrent ACSに分類される。腹部外傷，腹腔内出血，急性膵炎，続発性腹膜炎，後腹膜出血，肝移植など骨盤内の損傷や疾患の結果，比較的短時間で急性または亜急性のIAHに続発するものはprimary ACSと定義される。敗血症，毛細血管漏出，重症熱傷，多量輸液など骨盤内臓器に起因せず亜急性または慢性IAHに続発するものはsecondary ACSと定義される。recurrent ACS はprimary あるいは secondary ACSに対し外科的あるいは内科的治療を実施した後に再びACSに陥ったものを指す[1) 2)]。腹腔内圧の慢性的上昇の原因には，妊娠，肝硬変，肥満，腹腔内悪性腫瘍，および腹膜透析が含まれる。IAH/ACSは救急領域での多発外傷や消化器外科領域での報告が多く，婦人科疾患に関連したものは少ない。卵巣刺激に起因する卵巣出血[3)]や婦人科手術後の腸管浮腫に続発した[4)]もの，卵巣腫瘍関連では巨大卵巣のう腫や多量腹水を合併している症例が多い。卵巣腫瘍の組織型の点では粘液性嚢胞腺腫[5－7)]や漿液性嚢胞腺腫[8)]，奇形腫[9)]，顆粒膜細胞腫瘍[10)]，卵巣小細胞癌[11)]が報告されている。Meigs症候群を背景にした症例[12)]の報告もある。しかし，本症例のように卵巣がんと敗血症が主病態となった症例は検索できなかった。IAPの上昇が軽度な場合には非外科的治療により効果が得られることもあるが，ACSに対する根本治療は減圧開腹術によりIAPを低下させることである[2)]。減圧開腹術を行うことでIAPは有意に減少し，多臓器不全，特

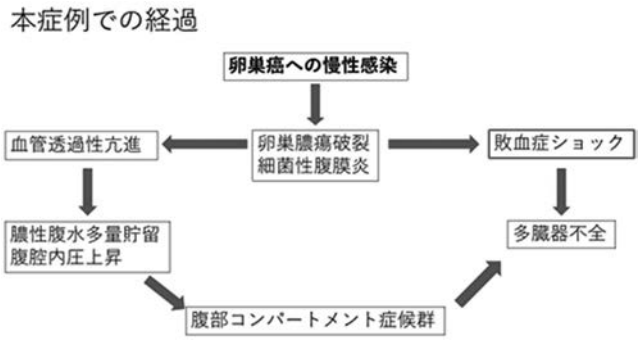

図６　ACSの発症機序

に呼吸機能と腎機能の大きな改善が期待できるが，成人患者におけるACS術後の死亡率は49.7%と極めて高い[13)]。

本症例では，膀胱内圧測定による評価ができなかったためIAP20mmHg以上であることは確認できなかったが，明らかな腹部緊満感の増悪と多臓器不全の所見が術後速やかに改善みられたため，臨床経過よりACSと診断した。CRP高値とプロカルシトニン上昇から敗血症性ショックを疑いつつも，抗血小板薬の内服歴や急性腹症後の全身状態の悪化という臨床経過から卵巣腫瘍破裂に伴う出血が主病態であるprimary ACSと考えた。しかし，術中所見で出血ではなく多量の膿性腹水を認めたため，敗血症が主病態であったと判明した（図６）。患者の状態や凝固の有無にもよるが，血性腹水のCT値は35－70HUと報告されており[14)]，術前CTでも血性腹水の疑いが指摘されていた。しかし，本症例では壊死物質や炎症による修飾で30－50HUとCT値が上昇し鑑別が困難であった。また，腸管全体に付着していた壊死病変と癌性腹膜炎も画像所見だけでは鑑別困難であった。CT所見と臨床所見を照らし合わせて診断する必要がある。ACS発症から減圧までの時間が死亡率に有意に相関しない[13)]とする報告もあるが，早期に腹水性状を明らかにすることにより迅速な外科的治療介入や早期回復ができた可能性がある。本症例は卵巣がんの壊死部位に慢性感染が元々存在しており，卵巣腫瘍破綻を契機に急激に敗血症が進行，さらに，多量の輸液負荷によって腹腔内に急激な液移動が生じ，その結果，ASCを発症したと考えられた。

結　　語

卵巣腫瘍の破裂を契機にACSをきたした際には，腹腔内出血以外の原因も鑑別に挙げ，詳細な臨床所見の収集，腹水試験穿刺などの侵襲的精査も施行し，迅速な診断，治療を行うべきである。

文　　献

１）Malbrain ML, Cheatham ML, Kirkpatrick A, Sugrue M, Parr M, De Waele J, Balogh Z,

Leppäniemi A, Olvera C, Ivatury R, D'Amours S, Wendon J, Hillman K, Johansson K, Kolkman K, Wilmer A. Results from the International Conference of Experts on Intra-abdominal Hypertension and Abdominal Compartment Syndrome. I. Definitions. Intensive Care Med 2006; 32(11): 1722-32.

2) Kirkpatrick AW, Roberts DJ, De Waele J, Jaeschke R, Malbrain ML, De Keulenaer B, Duchesne J, Bjorck M, Leppaniemi A, Ejike JC, Sugrue M, Cheatham M, Ivatury R, Ball CG, Reintam Blaser A, Regli A, Balogh ZJ, D'Amours S, Debergh D, Kaplan M, Kimball E, Olvera C. Pediatric Guidelines Sub-Committee for the World Society of the Abdominal Compartment Syndrome. Intra-abdominal hypertension and the abdominal compartment syndrome: updated consensus definitions and clinical practice guidelines from the World Society of the Abdominal Compartment Syndrome. Intensive Care Med 2013; 39(7): 1190-206.

3) Cil T, Tummon IS, House AA, Taylor B, Hooker G, Franklin J, Rankin R, Carey M. A tale of two syndromes: ovarian hyperstimulation and abdominal compartment. Hum Reprod 2000; 15 (5): 1058-60.

4) Von Gruenigen VE, Coleman RL, King MR, Miller DS. Abdominal compartment syndrome in gynecologic surgery. Obstet Gynecol 1999; 94 (5 Pt 2): 830-2.

5) Chao A, Yen YS, Huang CH. Abdominal compartment syndrome secondary to ovarian mucinous cystadenoma. Obstet Gynecol 2004; 104 (5 Pt 2): 1180-2.

6) Sabri N, Athavale R. Abdominal compartment syndrome: a rare complication of an ovarian tumour. J Obstet Gynaecol 2013; 33(7): 744-5.

7) Giuliani A, Basso L, Demoro M, Scimo' M, Galati F, Galati G. Bilateral ovarian mucinous cystadenoma in an adolescent presenting as abdominal compartment syndrome. Eur J Obstet Gynecol Reprod Biol 2008; 140(2): 278-9.

8) Merlicco D, Roggia G, Lombardi M, Lattanzio L, Marzaioli R, Nacchiero M. Abdominal compartment syndrome due to a giant multilobulated ovarian serous cystadenoma. Case report and review of the literature. Ann Ital Chir 2012; 83(6): 563-6.

9) Zavras N, Christianakis E, Ereikat K, Mpourikas D, Velaoras K. Alexandrou J. Intracranial hypertension secondary to abdominal compartment syndrome in a girl with giant ovarian cystic mass. Indian J Pediatr 2012; 79(4): 541-2.

10) James H, Johnson, Steven B, Scalea T. Ovarian tumor causing abdominal compartment syndrome. The Journal of Trauma Injury, Infection, and Critical Care 2007; 62: 768-9.

11) Sieloff EM, Baumgartner M, Schauer M, Shattuck B. A case of lethal abdominal compartment syndrome due to rapidly expanding ovarian small cell carcinoma pulmonary type. Cureus 2020 19; 12(8): e9879.

12) Peparini N, Di Matteo FM, Silvestri A, Caronna R, Chirletti P. Abdominal hypertension in Meigs' syndrome. Eur J Surg Oncol 2008; 34(8): 938-42.

13) Van Damme L, De Waele JJ. Effect of decompressive laparotomy on organ function in patients with abdominal compartment syndrome: a systematic review and meta-analysis. Crit Care 2018 25; 22(1): 179.

14) Lubner M, Menias C, Rucker C, Bhalla S, Peterson CM, Wang L, Gratz B. Blood in the belly: CT findings of hemoperitoneum. Radiographics 2007; 27(1): 109-25.

【連絡先】
谷　佳紀
公立学校共済組合中国中央病院産婦人科
〒720-0001　広島県福山市御幸町上岩成 148-13
電話：084-970-2121（代表）　FAX：084-972-8843
E-mail：tani.yoshinori.329@gmail.com