現代産婦人科　Vol.70 No.1，2021 年，pp.203-208

卵巣腫瘍茎捻転に対する腹腔鏡手術後に診断された悪性卵巣甲状腺腫の一例

中川　達史・平林　啓・中島　博予・中島　健吾
平田　博子・澁谷　文恵・山縣　芳明・沼　文隆

徳山中央病院　産婦人科

Malignant struma ovarii diagnosed during laparoscopy for ovarian tumor torsion: A case report

Tatsushi Nakagawa・Kei Hirabayashi・Hiroyo Nakashima・Kengo Nakashima
Hiroko Hirata・Fumie Shibuya・Yoshiaki Yamagata・Fumitaka Numa

Department of Obstetrics and Gynecology, Japan Community Healthcare Organization, Tokuyama Central Hospital

悪性卵巣甲状腺腫は非常に稀な卵巣腫瘍であり，その症例数の少なさから治療法として確立されたものはない。今回，若年女性に発症した卵巣腫瘍の茎捻転を契機に診断された一例を経験したので報告する。症例は20歳，未妊。突然の右下腹部痛を主訴に前医を受診した。腹部単純CT検査では骨盤内に長径12cmの嚢胞性腫瘍を認め，一部に脂肪成分と石灰化を伴う２cm大の嚢胞が存在した。卵巣腫瘍茎捻転疑いの診断で当院に救急搬送された。腹部超音波検査では子宮前面に低エコーの内容液を含む隔壁を伴った多房性腫瘍を認め，その辺縁に中～高エコーの内容物を含む小腫瘤を認めた。主な腫瘍マーカーはすべて陰性であった。臨床症状および画像所見から右卵巣腫瘍茎捻転を疑い，腹腔鏡下右付属器腫瘍摘出術を施行した。腫瘍は多房性で周囲への癒着はなく，４回転の付属器茎捻転を認めた。術中に腫瘍被膜は破綻し内容液は淡黄色漿液性であった。嚢腫の中には脂肪成分と石灰化成分を含んだ成熟嚢胞性奇形腫も認めた。多房性腫瘍の術後病理診断は悪性卵巣甲状腺腫であった。診断後に施行した甲状腺ホルモン値は正常範囲内であった。本人と家族に病状説明したところ強い妊孕性温存希望があったため，リスクを十分に説明したうえで開腹による右付属器摘出術，大網部分切除術，ダグラス窩腹膜生検を追加施行した。術後摘出標本に残存腫瘍を認めず，FIGO分類IC１期と診断した。追加手術，化学療法は行わない方針となり，現在までのところ再発兆候なく管理中である。

Struma ovarii, a type of mature teratoma, occurs in 2% of all cases of ovarian teratomas and undergoes malignant transformation in <5% of all cases. Owing to its rarity, there is lack of consensus regarding definitive treatment for this tumor. We report a case of malignant struma ovarii diagnosed in a patient who underwent laparoscopy for right ovarian tumor torsion. A 20-year-old woman (gravid 0 para 0) developed acute right-sided abdominal pain and was transferred to our hospital following computed tomography, which revealed a pelvic tumor with suspected adnexal torsion. Ultrasonography also revealed a calcified fat-containing cystic tumor (12cm). Major serum tumor markers were not elevated. We performed laparoscopy, which revealed four twists of a right ovarian tumor that contained a light yellow serous fluid and mature teratoma, and we performed right cystectomy. Histopathological evaluation showed mature colloid-containing thyroid follicles consistent with struma ovarii and a focal area with nuclear features characteristic of papillary carcinoma. The patient's thyroid hormone levels were within the reference range. The patient and her family desired ovarian preservation; therefore, we performed only right adnexectomy and partial omentectomy. Postoperative histopathological evaluation of resected specimens revealed no residual malignancy, and the patient was diagnosed with malignant struma ovarii (the International Federation of Gynecology and Obstetrics stage IC1). She has received no additional treatment and shown no recurrence.

キーワード：悪性卵巣甲状腺腫，付属器茎捻転，胚細胞腫瘍
Key words：malignant struma ovarii, adnexal torsion, germ cell tumors

緒　　言

卵巣甲状腺腫は全奇形腫の約２％を占める比較的稀な腫瘍であり，組織学的には大部分が甲状腺組織よりなる奇形腫と定義されている[1)]。肉眼的所見は一般的に片側性の充実性腫瘍であり，その臨床的特徴は成熟奇形腫に類似している[2)]。茎捻転などの急性腹症を契機に発見されることもあるが，卵巣甲状腺腫での報告は少ない。卵巣甲状腺腫の中で悪性化を認めるものは0.5～５％程度とされており，悪性卵巣甲状腺腫は非常に稀な腫瘍である[3)]。悪性卵巣甲状腺腫はその症例数の少なさから治療法として確立されたものはない。今回われわれは，卵巣

腫瘍茎捻転に対する腹腔鏡手術後に診断された悪性卵巣甲状腺腫の一例を経験したので報告する。

症　　例

患者：20歳
主訴：右下腹部痛
既往歴：３歳から10歳　気管支喘息，17歳以降てんかん
家族歴：特記事項なし
産科歴：未妊
現病歴：突如発症した右下腹部痛を主訴に前医受診した。前医で施行された腹部単純CT検査で骨盤内を占拠する嚢胞性腫瘍を認めた。卵巣腫瘍茎捻転疑いの診断で当院に救急搬送となった。疼痛に対してペンタゾシン筋注するも痛みが強く受け答えが困難な状態であり，NRS（Numerical Rating Scale）は10であった。
入院時所見：身長153cm，体重55kg，BMI 23，血圧101/66 mmHg，脈拍84 bpm，体温37.0℃
腹部所見：平坦・軟，右下腹部に圧痛，反跳痛あり
血液検査：WBC 7640/μl，CRP 0.02mg/dl，Hb 13.8g/dl，PLT 19.5万/μl
腫瘍マーカー：CA125 16.7U/ml，CA19-9 25.2U/ml，SCC 0.8ng/ml，CEA 1.8ng/ml，AFP 0.8ng/ml
尿中hCG定性検査：陰性
腹部超音波検査（図１）：子宮の前面に約10cm大の隔壁を伴った多房性嚢胞性腫瘍を認めた。多房性腫瘍の内容液は低エコーで，辺縁に２cm大の中から高エコーの内容物を含む血流に乏しい腫瘤を認めた。明らかな充実性組織は認めなかった。
腹部単純CT検査（図２）：子宮の腹側に長径12cmの脂肪成分の乏しい多房性嚢胞性腫瘤を認めた。一部に脂肪成分や微小石灰化を含んだ嚢胞を認めた。両側とも正常卵巣の同定は困難であった。腹水を少量認めた。
臨床経過：MRI検査も検討したが疼痛が強かったため省略し，緊急手術の方針とした。臨床症状および画像所見から右卵巣腫瘍茎捻転と診断し，腹腔鏡下右付属器腫瘍摘出術を施行した。腹腔鏡手術は，オープン法で臍部に12mm径のカメラ用トロッカーを挿入し，左右および正中下腹部の３か所に５mm径のトロッカーを挿入した４孔式ダイヤモンド法のポート配置とした。腹腔鏡システムは1488 HDカメラシステム（Stryker），スコープは５mm径の０度硬性鏡IDEAL EYES（Stryker）を使用した。腹腔内所見は右卵巣由来の多房性腫瘍を認め，４回転の付属器茎捻転を認めた（図３A）。茎捻転解除のための鉗子操作の際に腫瘍被膜の術中破綻を認め，その

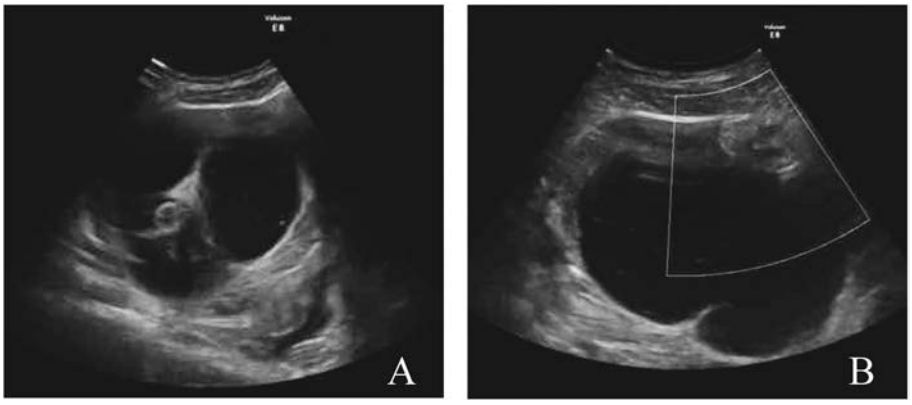

図１　腹部超音波検査
子宮の前面に約10cm大の隔壁を伴った多房性嚢胞性腫瘤を認める（A）。
内容液は低エコーで，辺縁に２cm大の血流に乏しい腫瘤を認める（B）。

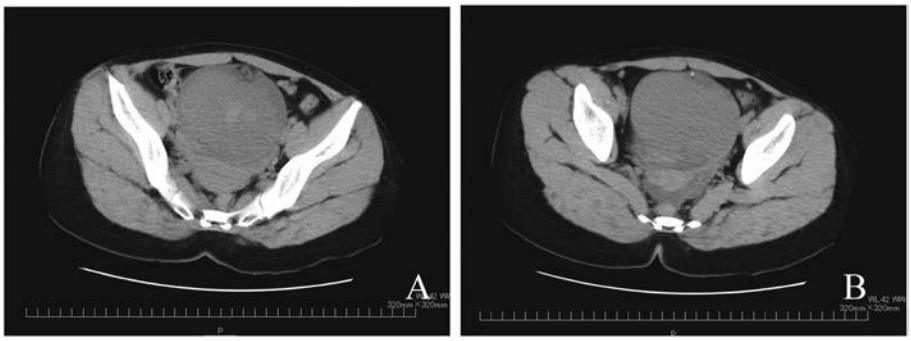

図２　腹部単純CT検査
子宮の腹側に長径12cmの脂肪成分の乏しい多房性嚢胞性腫瘤を認める。
一部に脂肪成分（A）や微小石灰化（B）を含んだ嚢胞を認める。

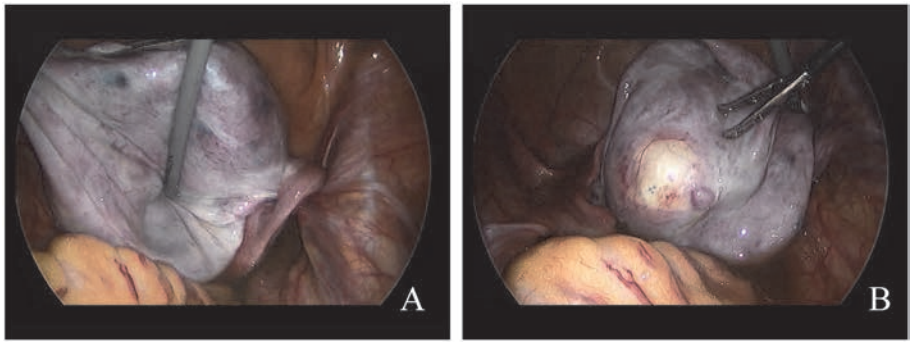

図３　腹腔内所見

右卵巣由来の淡黄色漿液性の内容液を含有する腫瘍を認め，４回転の付属器茎捻転を認めた（A）。一部の嚢腫は２cm大の黄色調の成熟奇形腫様であった（B）。

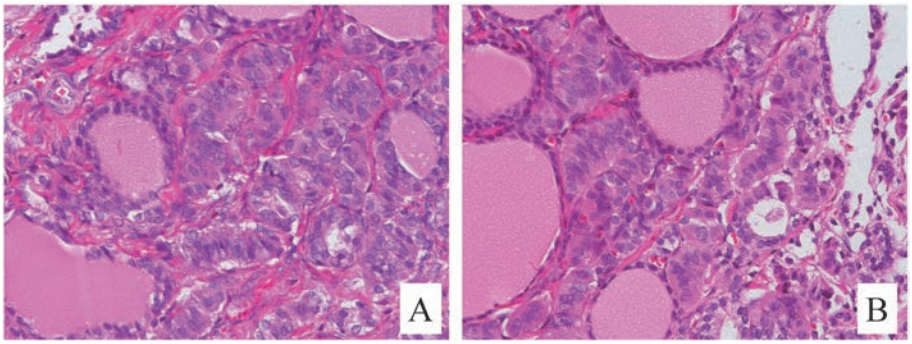

図４　病理組織像（HE染色，400倍）

大小不同の濾胞を伴う成熟した甲状腺組織を認める。一部の濾胞上皮の核にクロマチン増量，不整，核溝を認め（A），核内細胞質封入体が観察される（B）。

内容液は透明な淡黄色漿液性であった。吸引した内容液は450mlであった。捻転解除後うっ血した右卵管の色調はすぐに正常化した。多房性腫瘍の中に２cm大の黄色調の成熟奇形腫様の嚢腫を認めた（図３B）。その嚢腫は破綻なく摘出し，内部に脂肪成分と石灰化成分を認めた。摘出した右付属器腫瘍は組織収納サック（200ml）に回収し，臍部の12mm径トロッカー部より体外へ搬出した。手術時間61分，気腹時間55分，出血量10gであった。

術後病理診断（図４）：悪性卵巣甲状腺腫（Struma ovarii with focus of papillary carcinoma）および成熟嚢胞奇形腫（Mature cystic teratoma）

術後甲状腺マーカー：Free T3 3.0ng/ml，Free T4 1.01μg/dl，TSH 1.03μU/l，サイログロブリン 12.3ng/ml

術後PET-CT検査（図５）：ダグラス窩に軽度のFDG集積を認める軟部影を認めた（SUVmax：早期相4.8，遅延相4.6）。その他に異常集積は認めなかった。

術後経過：患者本人と家族に術後病理診断と追加治療の必要性について説明したところ，強い妊孕性温存希望があったため，リスクを十分に説明し同意を得たうえで患側の右付属器摘出術を行う方針とした。下腹部正中切開による開腹術にて右付属器摘出術，大網部分切除術を施行した。ダグラス窩には肉眼上明らかな病変を認めず，

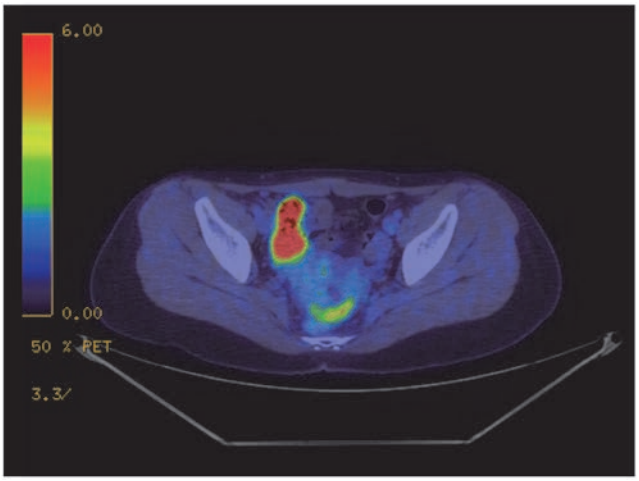

図５　術後PET-CT検査

ダグラス窩に脂肪が混在する軟部影を認め，軽度のFDG集積がみられる。

ダグラス窩腹膜を一部生検した。手術時間71分，出血量10gであった。腹腔洗浄細胞診は陰性であった。術後病理結果ではいずれの組織からも悪性所見を認めず，悪性卵巣甲状腺腫IC１期（pT1c1NXM0）と診断した。術後の精査で甲状腺に明らかな腫瘍性病変を認めなかった。術後治療には確立したものがないため追加治療は行わず経過観察の方針となった。現在までのところ再発兆候なく経過している。

考　　案

胚細胞腫瘍は全卵巣腫瘍の約15～20%を占め若年者に好発する。そのほとんどが成熟奇形腫であり，卵巣甲状腺腫はその約２%を占める。卵巣甲状腺腫の悪性化の頻度は稀であり，５%以下といわれている[3)]。つまり，悪性卵巣甲状腺腫は成熟奇形腫の0.1%以下と非常に稀な腫瘍である。成熟奇形腫の悪性転化は60歳以上に多く，悪性卵巣甲状腺腫の好発年齢は40～50歳といわれているが，本症例のような20歳代の症例報告も比較的多いのが特徴である[4) 5)]。

代表的な臨床症状としては腹痛や腹部膨満感，月経異常が多く，偶発的な画像診断で見つかるケースもある。急性腹症を契機に発見された卵巣甲状腺腫に関する本邦からの報告は2000年以降３例あり，うち２例が付属器茎捻転によるものであった[6)-8)]。卵巣甲状腺腫は一般的にsolidであり臨床的特徴は成熟奇形腫の患者と似ているため[2)]，茎捻転を起こす可能性は決して低くないと予想される。Siegel et al.の文献的レビューによると，現症として下腹部痛の記載がある悪性卵巣甲状腺腫の症例は132例中40例の約30%であった[4)]。今回の症例のように急性発症で激しい腹痛をコントロールできない場合には緊急手術を行う必要があり，時間的理由により造影MRIによる画像診断が行えないことがある。卵巣甲状腺腫に特徴的な画像所見は，粘液性嚢胞性腫瘍でよくみられるステンドグラス状である[9)]。このパターンは充実性組織とともに多数の嚢胞が集簇した嚢胞性腫瘍でみられる所見である。また，甲状腺コロイドがヨードを含有するため，同部位は単純CTで高吸収を示す。今回MRIは撮影できなかったが，他のモダリティでは多房性嚢胞性腫瘍ではあったものの典型的なステンドグラス状は呈しておらず，腹部単純CTにおいても明らかな充実性組織の同定は困難であった。しかし，改めて腹部単純CTをレビューすると腫瘍の中心部に高吸収域をわずかに認めるため，これが甲状腺コロイドを反映している可能性があると考えられた（図２A参照）。充実性組織が豊富ではない嚢胞性病変であっても，一部に奇形腫を疑う腫瘍が共存していた場合には卵巣甲状腺腫の可能性も視野に入れておく必要がある。

卵巣甲状腺腫はときに腹水やCA125の上昇を伴うことがあるが，特異的な腫瘍マーカーの存在は知られていない。一方，動悸，振戦，発汗などの甲状腺機能亢進症を伴った症例や[10)]，甲状腺クリーゼを契機に発見された悪性卵巣甲状腺腫の症例が報告されている[11)]。これらの症例では甲状腺ホルモン値やサイログロブリン値の上昇がマーカーとなる可能性がある。しかし，悪性転化により甲状腺機能亢進症が出現する頻度は５%以下といわれており非常に少ない[12)]。卵巣甲状腺腫における甲状腺機能亢進症の病態生理学はいまだ不明である。卵巣甲状腺腫が自律的なホルモン産生腫瘍である，もしくは卵巣の甲状腺組織が甲状腺刺激ホルモン受容体抗体によって刺激されることが示唆されている。

卵巣甲状腺腫は「すべて，あるいは大部分が甲状腺組織よりなる奇形腫である」と説明されているが[1)]，海外では甲状腺組織が50%以上占める奇形腫のことを指すことが多い。本症例の多房性腫瘍の病理組織像は，コロイドを含む大小不同の濾胞構造からなる甲状腺組織を含み，甲状腺以外の奇形腫成分は混在していなかった。その腫瘍の中に小さな成熟嚢胞性奇形腫が共存していた。卵巣甲状腺腫の約半数に成熟嚢胞性奇形腫を合併し，ほとんどが片側性であるという特徴と合致していた[2) 9)]。悪性卵巣甲状腺腫の病理診断は甲状腺癌の基準に従って行う。重なり合うすりガラス状の核を有する腫瘍細胞が乳頭状形成し，しばしば核溝を伴うことが乳頭癌の特徴である。本症例は卵巣甲状腺腫の一部の濾胞上皮の核にクロマチン増量，核溝や核内細胞質封入体が観察され，卵巣甲状腺腫から発生する乳頭癌と診断した。免疫組織化学染色では，甲状腺組織に特異的なサイログロブリンや転写因子の１つであるTTF1（thyroid transcription factor）の発現の有用性が示されている[13)]。前者は甲状腺細胞の細胞質内に，後者は核内に存在する。

卵巣の甲状腺組織から発生する悪性腫瘍として最も頻度が高い組織型は乳頭癌であり，次いで濾胞癌といわれている。卵巣甲状腺腫96例における悪性転化の検討では，10例が乳頭癌，１例が濾胞癌であったと報告している[14)]。これらのタイプの予後は比較的良好であり，10年間で90%という高い生存率を特徴としている[15)]。悪性卵巣甲状腺腫の転移パターンは卵巣癌に似ているといわれている。血行性に骨，肺，肝に発生する可能性があるがその頻度は低く，大動脈周囲リンパ節，腹膜，対側卵巣，大網などへの転移は５～６%にみられる[4) 15)]。悪性卵巣甲状腺腫瘍が判明した場合には，原発性・続発性の観点から甲状腺を精査することは重要である。同時系列に甲状腺癌が見つかるケースやその後の発症リスクが高いことが報告されており[16)]，フォローアップ期間中においても留意する必要がある。

悪性卵巣甲状腺腫に対する術式および術後治療についてはその症例数の少なさから確立されていない。一般的に他の悪性卵巣胚細胞腫瘍に準じて，両側付属器摘出術，子宮全摘術，大網切除術が実地臨床で施行されている。また，妊孕性温存の希望がある場合には，個々の症例に応じて患側付属器摘出術にとどめることが可能である。海外においても同様の術式が推奨されている。術後治療に関しては，甲状腺癌の治療に準じて再発・転移の予防を目的に甲状腺全摘術および放射性ヨード治療を推奨する報告が多い[13) 16)]。放射性ヨード治療は再発病変

に対する有効性についても報告されており，今後選択肢の一つになる可能性がある。本症例は，初回手術時に腫瘍の被膜破綻を認めたものの追加手術では明らかな残存腫瘍を認めなかったこと，術後治療の必要性に関するエビデンスが少ないこと，若年者に対する甲状腺全摘術は侵襲が大きいことから術後治療は行わない方針とした。進行・再発癌に対する化学療法について言及した報告は少なく，有効なレジメンは見当たらない。悪性胚細胞腫瘍の治療に準じたBEP療法（ブレオマイシン＋エトポシド＋シスプラチン）の有効性を示した報告も少ない。放射性ヨード治療が有効であることと化学療法の効果が限定的であることは，悪性卵巣甲状腺腫の生物学的特性が悪性胚細胞腫瘍ではなく原発甲状腺癌に類似していることを示唆しているのかもしれない。Ukita et al.は，悪性卵巣甲状腺腫の進行・再発癌に対する経口抗がん剤の有効性を報告している[15]。肋骨転移を伴うIV期症例の維持療法にテガフール・ウラシルを使用し，４年後肺転移を認めるもTC療法（パクリタキセル＋カルボプラチン）に引き続く経口エトポシドが進展の遅い腫瘍の休眠状態を維持するのに効果的であったとしている。経口抗がん剤によって20年以上の長期生存を可能にしていることは興味深い。

卵巣腫瘍に対する腹腔鏡手術は，一般的に良性腫瘍と考えられる症例に対して選択される。その診断は画像所見や腫瘍マーカーなどから総合的に判断するが，術後の病理診断で悪性腫瘍と診断される症例は一定数存在する。腹腔鏡手術後に境界悪性または悪性腫瘍が判明する頻度は１～２％といわれており，画像診断にも限界がある。卵巣甲状腺腫の典型的な内部構造は，豊富な充実性組織を有する多房性分葉状の腫瘤であり，しばしば悪性腫瘍との鑑別を要する。本症例の腹部超音波検査および単純CT検査では明らかな充実性組織を指摘できず，卵巣甲状腺腫や悪性腫瘍を想定することが困難であった。主な腫瘍マーカーはすべて陰性であり，LDH，AFPやhCGの上昇を認めなかった。若年者が右下腹部痛を急性発症し，茎捻転を起こしても不思議ではないサイズの骨盤内嚢胞性腫瘍を認めたため，付属器茎捻転を疑い腹腔鏡手術を選択した。卵巣腫瘍に対する腹腔鏡手術においては，病理結果次第で悪性腫瘍と診断される可能性があることを術前に十分説明しておくことが重要である。今回，腹腔鏡下に付属器茎捻転を解除する際の鉗子操作により被膜破綻を引き起こした。すぐに内容液を吸引し，捻転解除後に被膜破綻部より切開を延長し卵巣実質から嚢腫壁の剥離を行った。術者は悪性の可能性を想定した施術が求められ，術中破綻に注意し，腫瘍を残さないように摘出することが大切である。

卵巣腫瘍茎捻転を契機に診断された若年女性の悪性卵巣甲状腺腫の一例を経験した。本症例のように術後病理診断で悪性腫瘍が判明した場合には，術中所見，年齢，妊孕性温存の有無，画像診断から治療方針を決定する。緊急性を要する場合には術前の評価が不十分になることが予想されるため，術前から悪性腫瘍の可能性を念頭に置いて説明しておくことが肝要である。悪性卵巣甲状腺腫の治療およびフォローアップのゴールドスタンダードは存在しないため，今後さらなる知見が得られることを期待する。

本論文に関連して開示すべき利益相反はありません。

文　献

１）日本産科婦人科学会・日本病理学会．卵巣腫瘍・卵管癌・腹膜癌取扱い規約　病理編　第１版．東京：金原出版，2016；50-51.

２）Kurman RJ, Carcangiu ML, Herrington CS, Young RH (eds). WHO Classification of Tumours of Female Reproductive Organs. 4th edition, IARC Press, Lyon, 2014; 63.

３）Brusca N, Del Duca SC, Salvatori R, D'Agostini A, Cannas P, Santaguida MG, Virili C, Bianchi L, Gargano L, Centanni M. A case report of thyroid carcinoma confined to ovary and concurrently occult in the thyroid: is conservative treatment always advised? Int J Endocrinol Metab 2015; 13: e18220.

４）Siegel MR, Wolsky RJ, Alvarez EA, Mengesha BM. Struma ovarii with atypical features and synchronous primary thyroid cancer: a case report and review of the literature. Arch Gynecol Obstet 2019; 300: 1693-1707.

５）川崎正憲，大下孝史，佐藤優希，佐々木美砂，中前里香子，高本春子，中西慶喜，井町海太，岡本淳子，永田郁子，上國愛，臺丸裕．捺印細胞診で悪性の可能性が示唆された悪性卵巣甲状腺腫の１例．広島県臨床細胞学会誌 2018；39：61-65.

６）Terada T, Takeoka K. Ovarian cystic tumor composed of Brenner tumor and struma ovarii. Int J Clin Exp Pathol 2012; 5: 274-277.

７）小原範之，寺本憲司，塚本澄子，鷹井敏子，近藤さおり，村尾眞一．茎捻転をおこしたまれな卵巣甲状腺腫の１例．産婦人科の実際 2001；50：1261-1263.

８）若松修平，田中京子，村上功，櫻井彩，奥村典子，藤井多久磨，青木大輔，吉村泰典，杜ぶん林，亀山香．急性腹症にて緊急手術となった悪性甲状腺腫の１例．日本産科婦人科学会東京地方部会会誌 2010；59：593-597.

９）門場智也，松木充．充実部と嚢胞部が混在する卵巣

腫瘍の鑑別診断　卵巣甲状腺腫の画像診断．産婦人科の実際 2019；68：764-766.
10）横沢協子，前濱俊之，東政弘，金澤浩二．甲状腺機能亢進症を呈したmalignant struma ovariiの一例．日本産科婦人科学会沖縄地方部会雑誌 2000；22：44-46.
11）舟橋夕貴子，岡田由紀子，渡邊梨紗子，松田淳一，佐々木洋光．甲状腺クリーゼを契機に発見されたStruma ovarii肝転移の一例．日本内分泌学会雑誌 2020；96：171-173.
12）Zhu Y, Wang C, Zhang GN, Shi Y, Xu SQ, Jia SJ, He R. Papillary thyroid cancer located in malignant struma ovarii with omentum metastasis: a case report and review of the literature. World J Surg Oncol 2016; 14: 17.
13）Khatchapuridze K, Kekelidze N, Tsitsishvili Z, Mchedlishvili M, Kordzaia D. Papillary thyroid carcinoma in struma ovarii. Gynecol Endocrinol 2020; 36: 749-72.
14）Wei S, Baloch ZW, LiVolsi VA: Pathology of struma ovarii. A report of 96 cases. Endocr Pathol 2015; 26: 342-348.
15）Ukita M, Nakai H, Kotani Y, Tobiume T, Koike E, Tsuji I, Suzuki A, Mandai M. Long-term survival in metastatic malignant struma ovarii treated with oral chemotherapy: A case report. Oncol Lett 2014; 8: 2458-2462.
16）Goffredo P, Sawka AM, Pura J, Adam MA, Roman SA, Sosa JA. Malignant struma ovarii: a population-level analysis of a large series of 68 patients. Thyroid 2015; 25: 211-215.

【連絡先】
中川　達史
徳山中央病院産婦人科
〒745-8522　山口県周南市幸田町 1-1
電話：0834-28-4411　FAX：0834-29-2579
E-mail：takkunnparis@gmail.com