現代産婦人科　Vol.70 No.1，2021 年，pp.187-192

早期子宮体癌に対する腹腔鏡下子宮悪性腫瘍術後に下腿コンパートメント症候群を発症した１例

正木　理恵・米谷　直人・宮谷　友香・三谷　龍史・前川　正彦

徳島県立中央病院　産婦人科

A case of lower limb compartment syndrome following laparoscopic uterine oncologic surgery

Rie Masaki・Naoto Yonetani・Yuka Miyatani・Ryuji Mitani・Masahiko Maegawa

Department of Obstetrics and Gynecology, Tokushima Prefectural Central Hospital

【緒言】コンパートメント症候群は，筋肉内に生じた出血や浮腫が筋区画（コンパートメント）の内圧を上昇させ，血行障害をきたす疾患である。今回，腹腔鏡下子宮悪性腫瘍手術を行い，術後左腓腹部にコンパートメント症候群を発症した症例を経験したので報告する。
【症例】53歳，２妊１産。身長153cm，体重91kg，BMI 38kg/m^2。既往歴：５年前に左乳癌手術を受け，タモキシフェンを１年間内服した。４年前に子宮体部細胞診で疑陽性のため当科を紹介受診した。経過観察中に細胞診異常が持続したため内膜掻爬を行ったところ，endometrioid carcinoma, grade1 and atypical endometrial hyperplasiaの結果であった。子宮体癌stage ⅠAと診断し，全身麻酔＋硬膜外麻酔下に腹腔鏡下子宮悪性腫瘍手術を施行（TLH, BSO）した。手術時間は５時間15分，出血量157mlであった。手術４時間後，左腓腹部に痛みの訴えがあったが，ストレッチによって疼痛は軽減した。約20時間後には疼痛は軽度であったが，左下肢の腫脹，圧痛を認め，血清CK 21040U/Lと高値であった。造影CT検査では筋肉内血腫を認めたためコンパートメント症候群を疑い，整形外科に診察依頼した。左下肢外側内圧が 80mmHgと高値であったため減張切開術の適応と判断し緊急手術を施行した。開いた創部は，陰圧閉鎖療法を用い，14日後に閉創し得た。
【考察】レビテーターを用いての砕石位・頭低位を要する長時間の腹腔鏡下手術ではコンパートメント症候群の発症に注意が必要である。

Lower limb compartment syndrome is caused by an increase in the internal pressure of the muscle compartment due to edema and bleeding in the muscles. It results in sequelae, such as permanent neuropathy and paralysis due to ischemia of the muscular tissue. We report a case of lower limb compartment syndrome after laparoscopic uterine oncologic surgery performed in the lithotomy position. The patient was a 53-year-old woman with a body mass index (BMI) of 38 who was diagnosed with endometrial cancer stage IA. The operation time was 5 h and 15 min, and the amount of bleeding was 157 mL. After the operation, she complained of pain and swelling in her left leg, and her serum creatine kinase level was 21,040 U/L. The intramuscular compartment pressure of the left leg was 80 mm Hg. We diagnosed compartment syndrome of the left lower limb and performed an emergency fasciotomy. The patient recovered without paralysis or paresthesia. The main risk factors for lower limb compartment syndrome are long operation time, lithotomy position, bleeding, hypovolemia, hypotension, and obesity. In conclusion, the patient must be carefully monitored for the onset of compartment syndrome in cases of prolonged laparoscopic surgery in the lithotomy position.

キーワード：腹腔鏡下子宮悪性腫瘍手術，コンパートメント症候群，減張切開術
Key words：laparoscopic uterine oncologic surgery, lower limb compartment syndrome, fasciotomy

緒　　言

コンパートメント症候群は，筋肉内に生じた出血や浮腫が筋区画（コンパートメント）の内圧を上昇させ，血行・神経障害をきたす疾患である。治療が遅れた場合は永久的な神経障害や四肢切断，腎不全など致死的な病態に進行する場合があり，早期の診断・治療が患肢の機能維持につながる。コンパートメント症候群は骨折や外傷に伴って発症することが多いが，砕石位などでの手術後に健常な四肢にも発症することが報告されている[1)]。

周術期のコンパートメント症候群のリスク因子としては，砕石位や頭低位，長時間の手術（４時間以上），肥満などが挙げられる[2) 3)]。近年低侵襲手術が普及し，良性疾患のみならず，子宮悪性腫瘍に対してもその適応が

拡大され，砕石位や頭低位で行う手術が増加している。特に腹腔鏡下子宮悪性腫瘍手術では，砕石位での長時間手術が避けられない場合も多い。さらに肥満は子宮体癌の危険因子であり，子宮体癌に対する腹腔鏡下手術ではコンパートメント症候群のリスク因子を複数有する場合がある。これまで腹腔鏡下子宮悪性腫瘍手術後にコンパートメント症候群を発症した報告は散見され[4) 5)]，周術期合併症として注意が必要である。

今回，腹腔鏡下子宮悪性腫瘍手術後左下腿にコンパートメント症候群を発症し，術後持続硬膜外麻酔による鎮痛作用のため23時間後に診断され，24時間後に減張切開術を施行したが，患肢の機能維持が可能であった症例を経験したので報告する。

症　　例

年齢：53歳

妊娠分娩歴：２妊１産（帝王切開１回）

既往歴：５年前に左乳癌手術および術後放射線治療を施行された。タモキシフェンを１年間内服していた。

現病歴：４年前に子宮体部細胞診で疑陽性のため，精査加療目的に当科を紹介受診した。当科で施行した子宮体部組織診では，Endometrial hyperplasia, complexの診断であり定期的に経過観察を行っていた。１年前の子宮体部組織診ではEndometrial hyperplasia without atypiaであった。その後も子宮体部細胞診classⅢが持続するため，子宮内膜全面掻爬を行ったところ，Endometrioid carcinoma, G1 and atypical endometrial hyperplasiaの診断であった。造影MRI検査では明らかな子宮筋層浸潤は認めず（図１），造影CT検査で明らかなリンパ節腫大や遠隔転移はなかった。子宮体癌stageⅠAと診断し，腹腔鏡下子宮悪性腫瘍手術を選択した。術前の診察では，経産婦であったが帝王切開術後のため腟が狭く，摘出子宮の経腟的な回収が困難であった場合には帝王切開創部に小切開を加える方針とした。

身体所見：身長 153cm，体重 91kg，BMI 38kg/m^2。

手術所見：全身麻酔下に，砕石位として手術を開始した。両下腿には下肢静脈血栓症予防として弾性ストッキングと間欠的空気圧迫装置を装着し，下肢固定にはレビテーターを使用した。頭低位として，腹腔鏡下単純子宮全摘術，両側付属器切除術を実施した。子宮マニピュレーターは使用せず，外子宮口をZ縫合し閉鎖した。摘出子宮は，腟が狭く経腟的な回収が困難であったため，下腹部に６cmの縦切開を加え（帝王切開創部に一致），回収バッグに入れて体外に取り出した。摘出子宮重量は210gであった。術中迅速病理検査にてAtypical endometrial hyperplasiaの診断であり，子宮筋層浸潤は認めなかったため，リンパ節郭清術は追加しなかった。高度肥満のため術野の確保に時間を要し，子宮後面と直腸との間に癒着もあったことから，手術時間は５時間15分となった。術中出血量は157mlであった。術後は持続硬膜外麻酔による鎮痛を行った。

術後経過：術後４時間で左腓腹部に疼痛を訴えたが，ストレッチにより軽減したため経過観察した。術後16時間で左下腿に軽度のしびれを訴え，術後20時間の観察では左下腿の疼痛は軽度であったが，腫脹と圧痛を認めた。左下腿の深部静脈血栓症またはコンパートメント症候群を疑い，造影CT検査を行ったところ，静脈内血栓はなく左下腿筋肉内の広範囲に低吸収域を認めた（図２）。血液検査では，CK 21040IU/Lと著明に上昇しており，AST 376IU/L，LDH 565IU/Lと他の筋原性酵素も上昇していた。尿検査ではミオグロビン尿は認めなかった。コンパートメント症候群と考え，整形外科に診察依頼した。手術より23時間後，動脈圧ラインの先端に18G針を装着し，左下腿外側コンパートメント内圧を局所穿刺にて測定したところ，80mmHgと高値であった。左下腿

図１　造影MRI（T2強調像）
明らかな子宮筋層浸潤は認めなかった

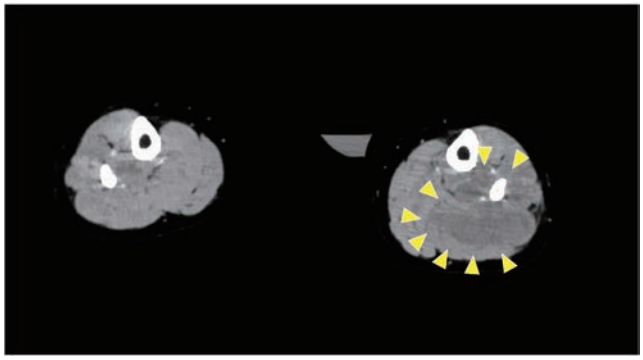

図２　下肢造影CT
静脈内血栓は認めず，左下腿筋肉内に広範囲に低吸収域（矢頭）を認めた

コンパートメント症候群と診断し，減張切開術の適応と判断し，術後24時間より緊急手術を行った。左下腿外側に22cmの皮膚切開を１か所行い，下腿の４つの筋区画をすべて開放した（single-incision fasciotomy）。術中，肉眼的には明らかな筋組織の壊死はなかった。減張切開術の創部は開放とし，陰圧閉鎖療法を行った（図３）。感染症などの合併症は認めず，ベッド上でのリハビリテーションを開始した。減張切開術後14日で陰圧閉鎖療法を中止し，左下腿の創部を縫合した。以後は安静解除とし，離床をすすめ，リハビリテーションを継続した。血清CK値は術後順調に低下し，退院時には正常範囲となった（図４）。松葉杖を使用しての歩行が可能となったため，減張切開術後22日で自宅に退院した。その後も他院でリハビリテーションを継続し，１か月後の受診時には下腿のしびれは認めず，自立歩行も安定した。現時点で子宮体癌の再発も認めていない。

考　　察

コンパートメント症候群は打撲や骨折などの外傷をきっかけに起こることが多く，筋肉内に生じた浮腫や出血が筋区画の内圧を上昇させ，血行障害を引き起こす。循環障害により筋組織や神経組織に不可逆性の壊死が起こると，歩行障害や感染，下腿の切断などの重篤な後遺症を残すことがある。近年腹腔鏡手術やロボット支援下手術の導入により，砕石位やトレンデレンブルグ体位などの頭低位で行う手術が増加している。1979年にLeff et al. が砕石位手術後にコンパートメント症候群が生じたことを初めて報告し[1]，砕石位手術に伴う合併症として知られるようになった。

コンパートメント症候群の発生頻度は砕石位手術のうち，約3500例に１例（0.028%）であったと報告されているが[6]，それより発症頻度が高い報告も多く，Bauer et al. は2014年に婦人科手術での発症頻度は0.067から0.28%であったと報告し[7]，Hara et. al. は2013年から2016年の間の砕石位手術での発症頻度は0.8%と報告している[8]。日本医療機能評価機構による医療事故情報収集等事業 第41回報告書（2015年１月～３月）では，手術中の砕石位に関連した事例が34件報告され，うち20件がコンパートメント症候群であった[9]。

コンパートメント症候群発症のリスク因子としては，術中の低血圧，出血，脱水，低体温，長時間の手術（４時間以上），トレンデレンブルグ体位，砕石位，下腿筋肉の発達，肥満（BMI＞25kg/m^2）などが挙げられる[2)3)]。また，通常下肢静脈血栓症予防のために使用される弾性ストッキングや間欠的空気圧迫法などが，コンパートメント症候群発症との関連を示唆する報告も多い[10)-13)]。本症例では，手術時間４時間以上，トレンデレンブルグ体位，砕石位，肥満，弾性ストッキングおよび間欠的空気圧迫装置の着用という点が該当し，高リスクであったと考える。

現在，当科では自験例および文献を参考に[8)14)15)]，砕石位手術でのコンパートメント症候群発症予防のため

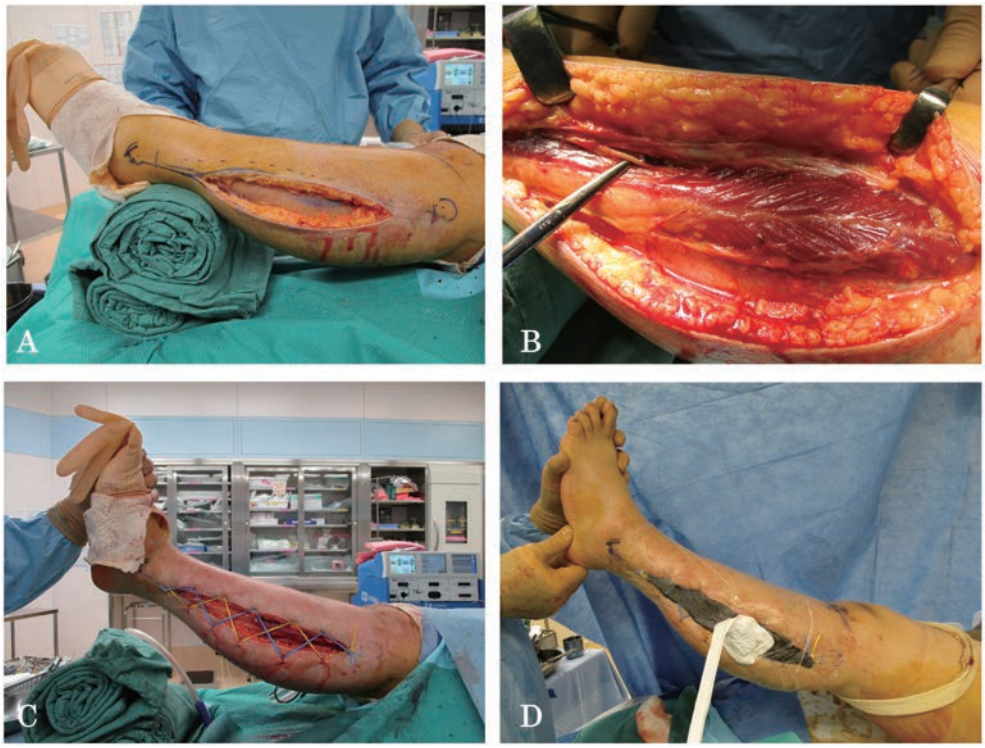

図３　減張切開術　術中所見
A　皮膚切開時　　B　筋膜切開時
C　Shoelaceテクニックによる縫合　　D　陰圧閉鎖療法の装着

以下のような対策を行っている。①深部静脈血栓症予防として，弾性ストッキングの装着はせず，間欠的空気圧迫法のみ行う。②下肢固定の際，股関節の屈曲は45度以下，外転は45度以下とし，膝関節の屈曲は50度以下とする。③手術中は骨盤高位の角度を最小限とする。④手術中は看護スタッフが１時間毎にレビテーターと足の間に手を入れ除圧するとともに，異常な圧迫がないか確認する。⑤BMI 25kg/m^{2}以上の場合は頭低位による背部のずれを予防するために体幹固定用ウレタンフォームを患者の背面に敷く。これらを遵守することで，本症例以後は当科術後のコンパートメント症候群の発症は認めていない。

コンパートメント症候群の臨床症状は，蒼白（Paleness），疼痛（pain），拍動消失（Pulseless），知覚異常（Paresthesia），麻痺（Paralysis）であり，阻血の５徴候（５P）といわれている。最も早く生じるのは緊満感，知覚障害と異常疼痛であり[16]，これらを早期に検知することで診断につながる。筋区画内圧上昇による血行障害により神経組織が壊死を起こすと不可逆的な機能障害が残存するが，それを防ぐためには早期診断と早期の減張切開術が有効とされている。早ければ発症から３時間以内に筋組織の壊死は始まり，12時間を経過すると下肢の機能が正常に回復する割合は著明に低下する[17]。

本症例では，筋区画の内圧が著明に上昇していたにも関わらず左下腿の疼痛は軽度であり，持続硬膜外麻酔により疼痛の症状がマスクされていた可能性がある。Simms et al.の報告でも，術後持続硬膜外麻酔により疼痛が軽減され，コンパートメント症候群の発見が遅れたとされる症例があり，下肢切断例や死亡例もあった[2]。砕石位での手術後に持続硬膜外麻酔を使用する場合は，自覚症状がなくとも注意深い下肢の観察が重要であると考える。

コンパートメント症候群の診断には筋区画内圧の測定が有用であるが，どのような値で減張切開術の適応とするかにはさまざまな意見がある。Mubarak et al. は筋区画内圧が30mmHg以上となれば減張切開術の適応とし[18]，McQueen et al. は拡張期血圧と筋区画内圧の差が30mmHg以下となれば減張切開術の適応としている[19]。また，村田らは，筋区画内圧50mmHg以上またはそれ以下でも激烈な疼痛がある場合を緊急減張切開術の適応としている[20]。下腿の減張切開術には，下腿の内外側に２つの皮切をおき４つの筋区画を開放する方法（dual-incision fasciotomy）と，下腿の外側に１つの皮切を行い４つの筋区画を開放する方法（single-incision fasciotomy）がある[21]。Single-incisionとdual-incisionで術後の感染に差を認めなかったとの報告があるが[22]，Single-incisionのほうが，術中の神経血管の損傷や感染が少なく，植皮せずに創閉鎖が可能であったとの報告もある[23]。本症例では当院整形外科医がsingle-incisionに習熟していたため本法による減張切開術を行った。

本症は発症より６～８時間以内で判断し治療を進めることが望ましいとされ[20] [21]，早急な対応が求められる一方で，減張切開術後の創部感染などの合併症も報告されており[24]，保存的加療が選択される例もある。保存的に管理する場合は，局所安静，圧迫の解除，冷却，ステロイド投与等が行われるが，頻回の診察や筋区画内圧の測定が必要となる[20]。組織灌流圧（拡張期血圧と筋区画内圧の差）が保たれている場合に，注意深く観察しながら保存的に管理し，後遺症なく退院した症例も報告されている[25]。

今回の症例では，術後硬膜外麻酔による鎮痛のため，コンパートメント症候群発症から診断および治療開始までには時間が経過していた。しかしながら，診断時には神経症状は軽度であり，緊急に減張切開術を行うことで永久的な機能障害を回避できた。臨床症状，筋区画内圧の値をそれぞれ評価し，個別に治療方針を検討することが重要と考える。また，前述のようなリスク因子が当て

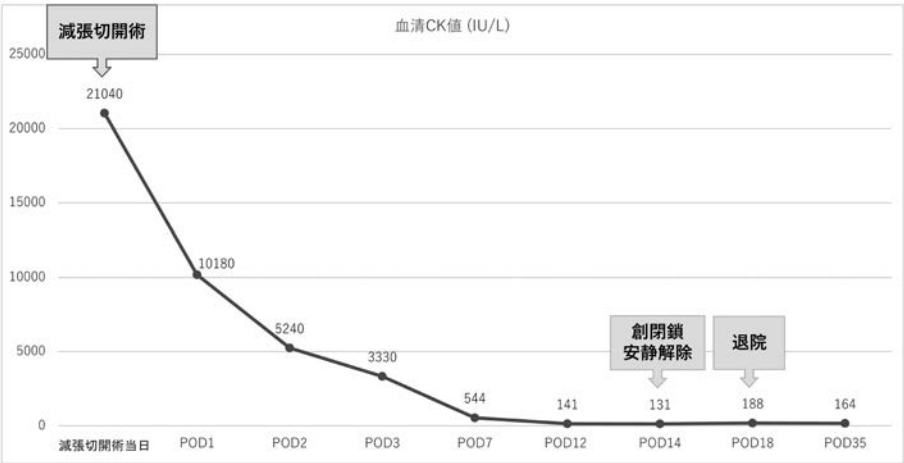

図４　血清CK値の推移

はまる患者に対しては，コンパートメント症候群の発症を念頭に置き，手術中からの予防と術後の慎重な観察が重要と考える。

結　　語

今回，早期子宮体癌に対する腹腔鏡下子宮悪性腫瘍手術を実施し，術後に左下腿コンパートメント症候群を発症した症例を経験した。レビテーターを用いての砕石位・頭低位を要する腹腔鏡下手術では，コンパートメント症候群の発症に注意が必要である。

謝　　辞

本症例の診療にご尽力いただきました当院整形外科濱口隼人先生に深謝いたします。

文　　献

1）Leff RG, Shapiro SR. Lower extremity complications of the lithotomy position : prevention and management. J Urol 1979; 122: 138–139.
2）Simms MS, Terry TR. Well leg compartment syndrome after pelvic and perineal surgery in the lithotomy position. Postgrad Med J 2005; 81: 534–536.
3）Boesgaard-Kjer DH, Boesgaard-Kjer D, Kjer JJ. Well-leg compartment syndrome after gynecological laparoscopic surgery. Acta Obste Gynecol Scand 2013; 92: 598–600.
4）兼城英輔，堀絵美子，貴島雅子，安武伸子，小玉敬亮，八木裕史，磯邉明子，権丈洋徳，大神達寛，安永昌史，小野山一郎，奥川馨，浅野間和夫，八幡秀昭，加藤聖子．腹腔鏡下子宮体癌手術後に緊急筋膜切開術を要した下腿コンパートメント症候群の１例．福岡産科婦人科学会雑誌 2020；44：12–16.
5）秦さおり，菅智美，多賀敦子，山本瑠美子，小薗祐喜，辻なつき，関山健太郎，樋口壽宏．腹腔鏡下子宮悪性腫瘍手術後に重度下肢障害が残存した下肢コンパートメント症候群を併発した２例．日産婦内視鏡学会 2019；35：131–137.
6）Halliwill JR, Hewitt SA, Joyner MJ, Warner MA. Effect of various lithotomy positions on lower-extremity blood pressure. Anesthesiology 1998; 89: 1373–1376.
7）Bauer EC, Koch N, Erichsen CJ, Juettner T, Rein D, Janni W, Bender HG, Fleisch MC. Survey of compartment syndrome of the lower extremity after gynecological operations. Langenbecks Arch Surg 2014; 399: 343–348.
8）Hara K, Kuroki T, Kaneko S, Taniguchi K, Fukuda M, Onita T, Sawai T. Prevention of wel-leg compartment syndrome following lengthy medical operations in the lithotomy position. Surg Open Sci 2020; 3: 16–21.
9）日本医療機能評価機構．医療事故情報収集等事業 第41回報告書．2015, https://www.med-safe.jp/contents/report/ [2021.6.1.].
10）Verdolin MH, Toth AS, Schroeder R. Bilateral lower extremity compartment syndromes following prolonged surgery in the low lithotomy position with serial compression stockings. Anesthesiology 2000; 92: 1189–1191.
11）上村亮介，山口春子，横山健．弾性ストッキングの装着が両下腿コンパートメント症候群発症に関与したと思われた１症例．日集中医誌 2016；23：349–350.
12）Lachmann EA, Rook JL, Tunkel R, Nagler W. Complications associated with intermittent pneumatic compression. Arch Phys Med Rehabil 1992; 73: 482–485.
13）Pfeffer SD, Halliwill JR, Warner MA. Effects of lithotomy position and external compression on lower leg muscle compartment pressure. Anesthesiology 2001; 95: 632–636.
14）山本勢津子，楳木美智子，新田愼，荒金太．腹腔鏡下子宮筋腫核出術後に下肢コンパートメント症候群を生じた１例．日産婦内視鏡学会 2019；35：199–205.
15）小沢慶彰，村上雅彦，渡辺誠，冨岡幸大，吉澤宗大，五藤哲，山崎公靖，藤森聡，大塚耕司，青木武士．直腸手術後に下肢コンパートメント症候群を合併した２例とその予防対策について．昭和学士会誌 2015；75：696–700.
16）土田芳彦．急性期における治療２．整形外科 Surgical technique 2015；5：95–99.
17）Guo J, Yin Y, Jin L, Zhang R, Hou Z, Zhang Y. Acute compartment syndrome: cause, diagnosis, and new viewpoint. Medicine 2019; 98: e16260.
18）Mubarak SJ, Owen CA, Hargens AR, Garetto LP, Akeson WH. Acute compartment syndromes: diagnosis and treatment with the aid of the wick catheter. J. Bone Joint surg 1978; 60: 1091–1095.
19）McQueen MM, Court-Brown CM. Compartment monitoring in tibial fractures. The pressure threshold for decompression. J Bone Joint Surg Br 1996; 78: 99–104.
20）村田雅和，古市格，宮田倫明，森口昇，依田周，塚本正紹，江頭秀一．下肢コンパートメント症候群

に対する減張切開術の適応．整形外科と災害外科 2010；59：77-81.
21）黒住健人．整形外傷の合併症③―コンパートメント症候群―．関節外科 2016；35：86-93.
22）Bible J, McClure DJ, Mir HR. Analysis of single-incision versus dual-incision fasciotomy for tibial fractures with acute compartment syndrome. J Orthop Trauma 2013; 27: 607-611.
23）Gerard C, Brianna F, James CK. Single-incision 4-compartment fasciotomy of the lower leg: safe, effective, and advantageous. Orthopedics 2020; 43: e225-e230.
24）Fitzgerald AM, Gaston P, Wilson Y, Quaba A, McQueen MM. Long-term sequelae of fasciotomy wounds. Br J Plast Surg 2000; 53: 690-693.
25）小西康貴，長谷洋和，出口亮，高田真二，宇野幸彦，澤村成史．保存的に管理した術後下腿コンパートメント症候群の１例．日臨麻会誌 2016；36：280-285.

【連絡先】
正木　理恵
徳島県立中央病院産婦人科
〒770-8539　徳島県徳島市蔵本町１丁目 10-3
電話：088-631-7151　FAX：088-631-8354
E-mail：masaki.r@tph.gr.jp