現代産婦人科　Vol.70 No.1，2021 年，pp.181-185

子宮内反を伴った巨大なポリープ状異型腺筋腫（Atypical polypoid adenomyoma: APAM）の一例

竹谷　俊明・坂井　宣裕・爲久　哲郎・岡田　真希・末岡幸太郎・杉野　法広

山口大学大学院医学系研究科　産科婦人科学講座

Huge atypical polypoid adenomyoma associated with uterine inversion: A case report

Toshiaki Taketani・Takahiro Sakai・Tetsuro Tamehisa・Maki Okada・Kotaro Sueoka・Norihiro Sugino

Yamaguchi University Graduate school of Medicine, Obstetrics and Gynecology

ポリープ状異型腺筋腫（Atypical polypoid adenomyma，以下APAM）は子宮内膜癌を合併するリスクを有する稀な良性子宮体部腫瘍である。その多くは性成熟期である30～40代の若年に好発し，その腫瘍径は約２cm程度とされている。今回我々は，高齢者で腟内に脱出した巨大子宮腫瘤に対して手術を行い，APAMと診断した症例を経験したので報告する。症例は71歳，１妊０産。既往歴として40年前より統合失調症があり意思疎通困難，PSは４。４年前に前医で子宮腫瘤（最大径８cm）を指摘されるも無症状であり経過観察されていたが，10ヶ月前より不正性器出血を認め，次第に増加傾向にあるため精査および加療目的に当院に紹介となった。経腹超音波検査にて腟内に子宮と連続する最大径13cmの境界明瞭で内部血流がある低～高エコー腫瘤を認めた。内診にて腟内に突出する腫瘤を認め同部より出血していることを確認，一部組織生検するも結果はnecrotic tissueであった。子宮腫瘍の診断にて組織型の同定および出血コントロールのため緊急で子宮全摘術を施行した。術中所見にて子宮は正常大であったが底部は陥没していた。摘出した子宮を観察したところ腫瘤は子宮底部より発生し内反して腟内に脱出していたことがわかった。組織の大部分は壊死しており，病理所見にて異型のある内膜腺上皮が複雑な腺管構造をなし，周囲に線維筋性の間質の増生を認め，APAMと診断された。APAMが閉経後に増大していたことは病態解明の一助になり得る可能性が示唆された。

Atypical polypoid adenomyoma (APAM), a rare benign uterine body tumor, is associated with a risk of endometrial cancer. Most APAMs occur in women of reproductive age and measure approximately 2 cm in diameter. We report a case of vaginal prolapse of a huge APAM in an elderly (71-year-old) woman with schizophrenia and communication difficulty, who was diagnosed with a uterine mass (maximum diameter 8 cm), 4 years prior to presentation; however, she was asymptomatic and was only being observed. She developed atypical genital bleeding over 10 months before her visit and was referred to our hospital for further evaluation and treatment. Transabdominal ultrasonography revealed a hypo- and hyperechoic vaginal mass (maximum diameter 13 cm). Internal examination revealed a mass protruding into the vagina, accompanied by bleeding. We performed simple total abdominal hysterectomy for accurate histopathological diagnosis and adequate hemostasis of the uterine tumor. Intraoperatively, the uterus was normal in size. However, the uterine body was inverted and the mass, which originated from the uterine body prolapsed into the vagina. Most tissues were necrotic, and histopathological evaluation revealed atypical endometrial line epithelium arranged as a complex glandular tubular structure with surrounding fibromuscular stromal growth. The patient was histopathologically diagnosed with APAM. APAM increases after menopause, which may suggest the pathogenesis of the disease.

キーワード：ポリープ状異型腺筋腫，巨大子宮腫瘤，子宮内反
Key words：atypical polypoid adenomyoma（APAM), huge uterine mass, uterine inversion

緒　　言

ポリープ状異型腺筋腫（Atypical polypoid adenomyoma，以下APAM）は子宮に発生する稀な良性腫瘍であり[1]，子宮体癌取扱い規約第４版においては上皮性・間葉性混合腫瘍に分類される[2]。異型のある子宮内膜型腺上皮が複雑な腺管をなして，線維筋性間質を伴い，ポリープ状の腫瘤をなすのが特徴で，一般的には生殖年齢である30～40代に多く[3]，腫瘍サイズは平均約２cm程度とされ[4]，子宮内膜異型増殖症や子宮内膜癌を合併するリスクが約10％と高いことが知られている[4) 5]。

今回我々は，高齢者で腟内に脱出した巨大子宮腫瘤に対して手術を行い，非典型的な臨床像を伴うAPAM症例を経験したので報告する。

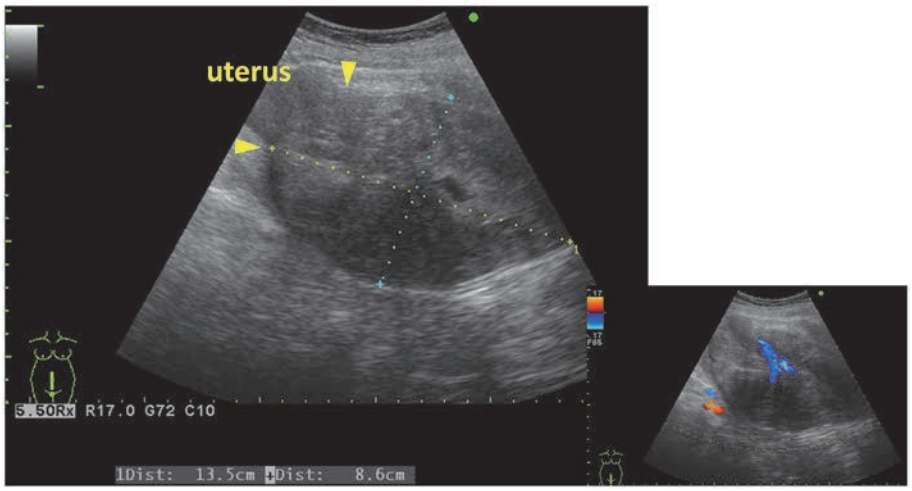

図１　経腹超音波検査所見（来院時）：
腟内に子宮と連続する境界明瞭で内部血流がある低～高エコー腫瘤を認める（φ13cm）。

症　　例

71歳，１妊０産。既往歴として30歳より統合失調症があり意思疎通困難で，近年はほぼ寝たきりの状態で施設に入所されていた。身長152cm，体重40.8kg，Performance Statusは４。４年前に前医で経腹超音波検査にて約８cm大の子宮腫瘤を指摘されるも無症状であり経過観察されていたが，10ヶ月前より不正性器出血が出現，次第に増加傾向にあるため精査および加療目的に当院に紹介となった。経腹超音波検査にて腟内に突出するように子宮と連続する約13cm大の境界明瞭で内部血流がある低～高エコー腫瘤を認めた（図１）。内診にて腟内に突出する腫瘤を認め同部より出血していることを確認，一部組織生検を行い，病理組織診断結果を待って手術を行う方針とした。腫瘍マーカーはCA125 64U/mL，SCC 3.7ng/mLが上昇を認め，CA19-9 36.9 U/mL，CEA 1.8ng/mL，またLDHは197g/dLと正常域であった。前医で４年前に施行されたCT検査では子宮から腟内に向かって突出する腫瘤を認めており（図２），来院時に施行したCT検査では腫瘤サイズは増大を認めていた（図３）。尚，MRI検査は患者体位が静止不可であったため施行できなかった。入院後も多量の不正性器出血が持続し貧血が進行したため輸血を施行し，また腟内にヨードホルムガーゼを挿入し圧迫止血を行った。入院後４日目に病理検査結果が判明するもnecrotic tissueであり確定診断はつかず，入院後７日目に子宮腫瘍の診断にて組織型の同定および出血コントロールのため子宮全摘術を施行した。術中所見にて子宮は正常大であったが底部は陥没しており（図４），また摘出した子宮を観察したところ，腫瘤は子宮底部より発生し内反して腟内に脱出していた。また組織の大部分は壊死していた（図５）。病理組織学的所見では，腫瘤の10カ所を切り出した全てにおいて異型のある内膜腺上皮が複雑な腺管構造をなし，周囲に線維筋性の間質の増生を認めているが，類内膜癌と診断されるほど腺密度は高くなく，高度の構造異型は認められなかった（図６）。また免疫組織学的染色では腺管周囲の間質はαSMA陽性，CD10が陰性であり，内膜間質に乏しく平滑筋の増生が認められ，またMIB-1は陰性であり肉腫は否定的でAPAMと診断された（図７）。術後経過であるが，１週間後に腸閉塞，骨盤内膿瘍を認め，イレウス管留置や抗生剤投与など保存的治療を行うも改善に乏しく，１ヶ月後にイレウス解除術および腹腔内洗浄を施行した。その後も発熱を繰り返したため抗生剤投与を行い２ヶ月後に軽快退院となった。

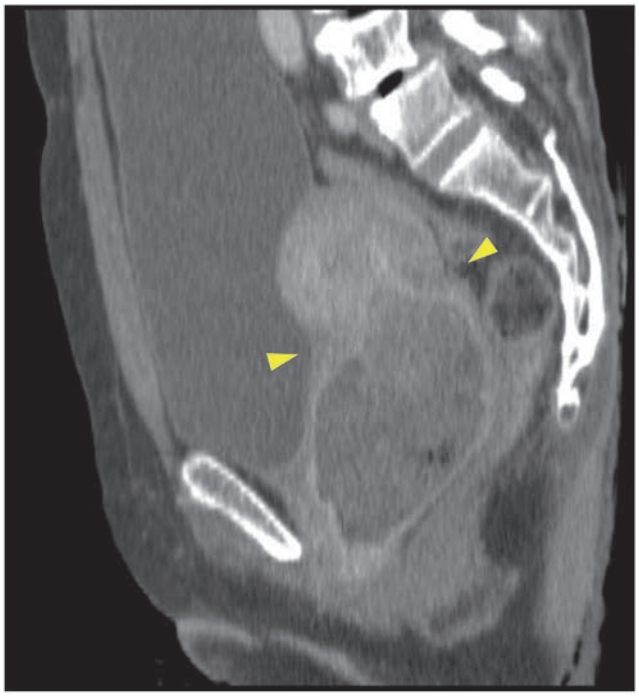

図２　CT検査所見（矢状断，４年前）：
子宮から腟内に向かって突出する腫瘤を認める（φ８cm）。

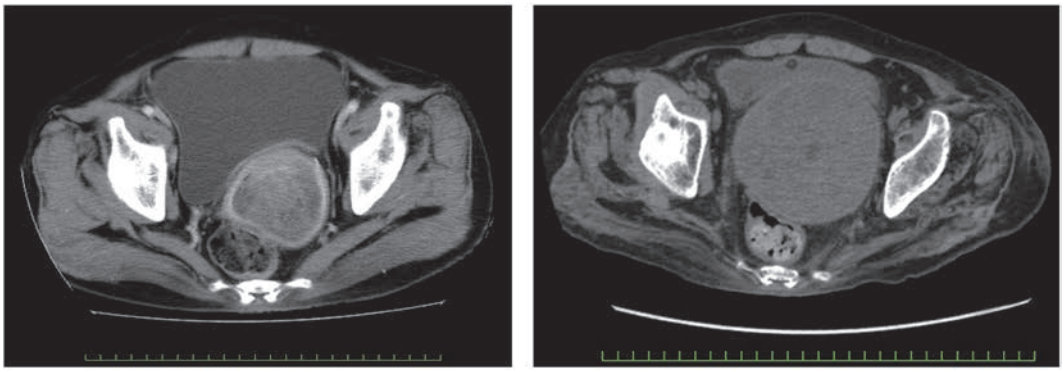

図３　CT検査所見（水平断）：
左（４年前）；腟内に充満する腫瘤を認める。
右（来院時）；腫瘤サイズは増大を認める。

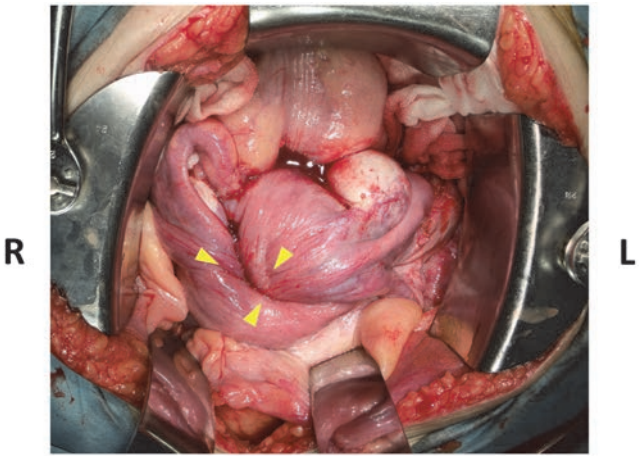

図４　術中所見：
子宮は正常大であったが，子宮底部が陥没していた（矢頭）。

考　　案

今回我々は，高齢者で腟内に脱出した巨大子宮腫瘤を認め術前診断に苦慮した症例を経験した。閉経後に増大する子宮腫瘍の鑑別診断として，子宮肉腫，特に子宮腟内に突出するものとして子宮内膜間質肉腫（ESS）や腺肉腫（AS）が挙げられる。子宮肉腫はMRI検査所見にて全般的にT1強調画像で一部高信号，T2強調画像で等～高信号，腫瘤内信号が不均一，腫瘤内部の一部に造影効果を認めない，拡散強調像で高信号・ADC値低下などの特徴があり，特に低異型度ESSではT2強調画像で腫瘍内に散在する索状低信号を認め，ASではT2強調画像で腫瘍内に多数の微小嚢胞を認める[6]。また筋腫分娩も鑑別診断にあげられるが，壊死を伴うものはMRI検査での子宮肉腫との鑑別は非常に困難である。APAMのMRI検査所見はT2強調画像で等～高信号と非特異的であり[7][8]，子宮内膜ポリープや粘膜下筋腫と類似しており術前に鑑別することは困難と考えられる。

また本症例は術中に子宮底部が陥没し腫瘍により子宮内反を伴っていることが確認された。子宮内反症は子宮底が陥没または下垂反転した状態をいい，産褥性と非産褥性に分類され，非産褥性の大部分が子宮体部に関連する良性または悪性腫瘍に関連しており[9]，子宮筋腫が56.2%と最も多い[10]。腫瘍に伴う子宮内反症の発生機序は，腫瘍の牽引，腹圧，子宮収縮などで子宮底が陥凹

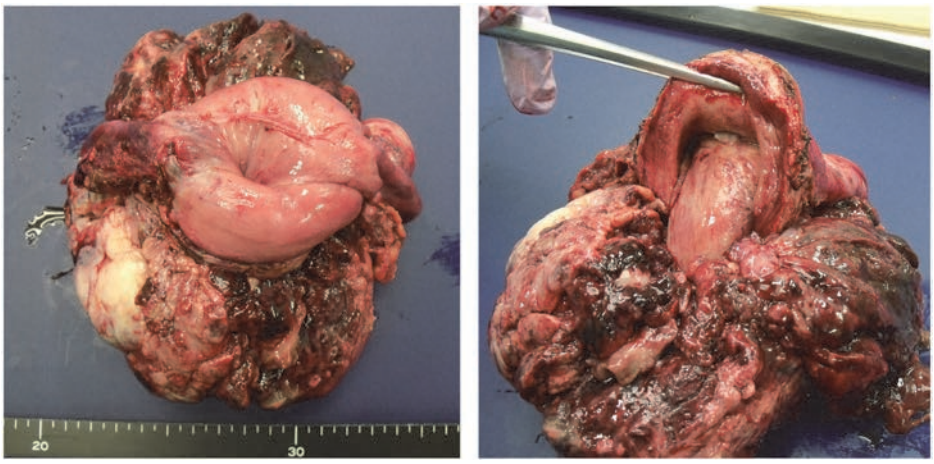

図５　摘出標本：
腫瘤は子宮底部より発生し内反して腟内に脱出しており，肉眼的に組織の大部分は壊死していた。

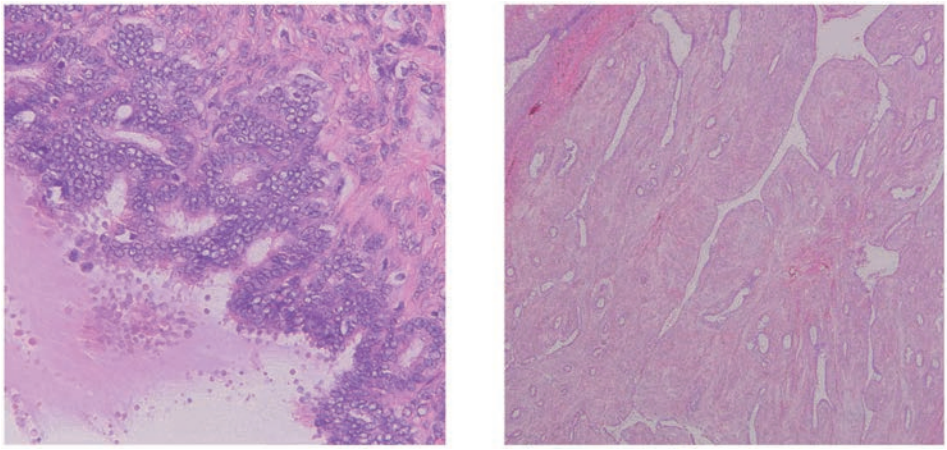

図６　病理組織学的所見（HE染色）：

左（×200）；異型のある内膜腺上皮の不規則な形成を認める。
右（×40）；腺管周囲に線維筋性の間質の増生を認め，腺管が圧排されスリット状を形成している。

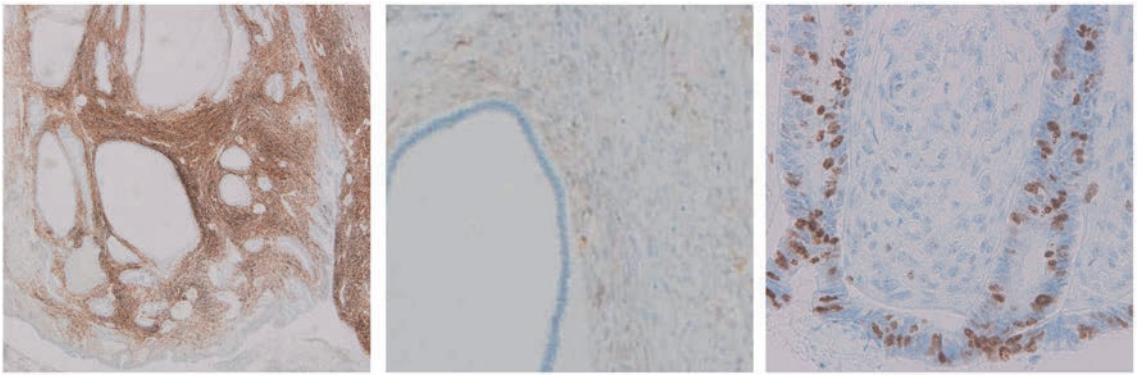

図７　病理組織学的所見（免疫染色）：

左（αSMA；×40）；腺管周囲の間質（＋）
中（CD10；×100）；腺管周囲の間質（－）
右（MIB-1；×200）；腺上皮（＋），間質（－）

し，次いで子宮腔および頸管の拡大，子宮壁の弛緩が起こり内反に至るとされている[11]。MRI検査は感度が高いとされ，T2強調画像矢状断で子宮底部の肥厚・反転により子宮内腔のU字型を認め，また水平断でbull's eye像を認める特徴があるが[12) 13]，CT検査は診断には有用ではなく，特に閉経後では子宮頸部悪性腫瘍と誤診されやすく注意が必要である。本症例では患者体位が静止不可であったため短時間で撮像が可能なCT検査にて腫瘍の全体像と位置関係を評価したが，長時間の撮像を要するMRI検査にて腫瘤の質的な評価や骨盤内の詳細な性状の把握はできなかった。閉経後であり手術方法の変更はなかったが，もし術前にMRI検査が施行されていれば子宮内反症と診断されていた可能性が高く，そうなれば加えてdynamic造影CT検査を行い腫瘍周囲の血管や尿管の走行を確認しておくことで安全に手術を行うことができていたと考える。

APAMは子宮に発生する稀な良性腫瘍で[1]，その多くは性成熟期である30～40代の若年に好発し[2]，その腫瘍径は約２cm程度で[4]，一般的には子宮鏡にて子宮内膜ポリープや粘膜下筋腫に類似した，表面平滑な白色のポリープ様所見を呈することが多い。病因および病態は不明であるが，長期にわたるエストロゲン刺激が関与している可能性が高いとされている。また子宮内膜異型増殖症や子宮内膜癌を合併することが約10%と高いとされているが[4) 5]，これらの発症にもエストロゲンが重要な役割を果たしており，APAMと共通の病因が関わっていると考えられている[14]。本症例は閉経後であり，また腫瘍径は約13cmと大きく，ポリープ状腫瘍であるものの，表面は組織診で診断がつかないほど壊死しており，非典型例であった。ここまで巨大なAPAMは報告例がなく[4]，術前の鑑別診断に列挙されないほどであった。腫瘤を認めてから４年間経過観察されていたが，閉経前より発症していたとすれば20年以上もかけて徐々に増大していたとされるが，子宮内膜癌の合併はなかった。本症例より，子宮内膜異型増殖症や子宮内膜癌の合併の有無は，APAMの腫瘍径の大きさや経過観察期間の長さと必ずしも関係していると言えない。また閉経後にAPAMが増大していたことは，エストロゲン以外の要

因がAPAMの発育に関与している可能性が考えられた。

今回我々は，高齢者に発生した稀な子宮内反を伴った巨大なAPAMの一例を経験した。APAMが閉経後に増大していたことは病態解明の一助になり得る可能性が示唆された。

文　献

1）Mazur MT. Atypical polypoid adenomyoma of the endometrium. Am J Surg Pathol 1981; 5: 473-482.

2）日本産科婦人科学会・日本病理学会編．子宮体癌取扱い規約 病理編　第4版．東京：金原出版，2017.

3）Longacre TA, Chung MH, Rouse RV, Hendrickson MR. Atypical polypoid adenomyofibromas（atypical polypoid adenomyomas）of the uterus: a clinicopathologic study of 55 cases. Am J Surg Pathol 1996; 20: 1-20.

4）Matsumoto T, Hiura M, Baba T, Ishiko O, Shiozawa T, Yaegashi N, Kobayashi H, Yoshikawa H, Kawamura N, Kaku T. Clinical management of atypical polypoid adenomyoma of the uterus. A clinicopathological review of 29 cases. Gynecol Oncol 2013; 129: 54-57.

5）Heatley MK. Atypical polypoid adenomyoma: a systematic review of the English literature. Histopathology 2006; 48(5): 609-610.

6）Huang YT, Huang YL, Ng KK, Lin G. Current status of magnetic resonance imaging in patients with malignant uterine neoplasms: a review. Korean J Radiol 2019; 20(1): 18-33.

7）永井富裕子，青井裕美，國見聡子，河村彩，山田敦子，小泉朱里，山口貴史，須賀新，糸賀知子，西岡暢子．子宮鏡下で切除した子宮ポリープ状異型腺筋腫（atypical polypoid adenomyoma: APAM）の一例．日産婦内視鏡学会雑誌 2014；29(2)：525-528.

8）弟子丸亮太，五十畑葵，西山紘子，河西明代，小野寺成実，岸郁子．子宮鏡下経頸管的切除後，二期的に腹腔鏡下子宮全摘術を施行したポリープ状異型腺筋腫の一例．日産婦内視鏡学会雑誌 2016；32：314-319.

9）Jones HW. Non-puerperal invesion of the uterus. Am J Surg 1951; 81(5): 492-495.

10）Herath RP, Patabendige M, Rashid M, Wifesinghe PS. Nonpuerperal uterine invesion: What the gynecologists need to know? Obstet Gynecol Int 2020；8625186.

11）勝部貴子，信實孝洋，平田英司，工藤美樹．子宮底部より発生した子宮癌肉腫により非産褥期子宮内反症を呈した1例．現代産婦人科 2013；62(1)：55-58.

12）Moulding F, Hawnaur M. MRI of non-puerperal uterine inversion due to endometrial carcinoma. Clin Rad 2004; 59(6): 534-537.

13）Salomon CG, Patel SK. Computed tomography of chronic nonpuerperal uterine inversion. J Comput Assist Tomogr 1990; 14(6): 1024-1026.

14）Horita A, Kurata A, Komatsu K, Yajima M, Sakamoto A. Coexistent atypical polypoid adenomyoma and complex atypical endometrial hyperplasia in the uterus. Diagn Cytopathol 2010; 38: 527-532.

【連絡先】
竹谷　俊明
山口大学大学院医学系研究科産科婦人科学講座
〒755-8505　山口県宇部市南小串1-1-1
電話：0836-22-2288　FAX：0836-22-2287
E-mail：taketani@yamaguchi-u.ac.jp