現代産婦人科　Vol.70 No.1，2021 年，pp.177-180

帝王切開術後に脳室－胸腔シャント機能不全を起こした母体先天性水頭症の１例

高田　雅代・小林笑美子・矢野　友梨・堀口　育代
永坂　久子・米澤　優・中西　美恵

香川県立中央病院　産婦人科

Maternal congenital hydrocephalus with ventriculo-pleural shunt dysfunction after cesarean delivery: A case report

Masayo Takata・Emiko Kobayashi・Yuri Yano・Ikuyo Horiguchi
Hisako Nagasaka・Masaru Yonezawa・Yoshie Nakanishi

Department of Obstetrics and Gynecology, Kagawa Prefectural Central Hospital

先天性水頭症に対するシャント術後の女性が妊娠・出産することは稀ではなくなっている。問題なく妊娠・経腟分娩できる可能性が高いが，シャント機能不全や感染などの合併症でシャント再建・置換術が必要になる場合や妊娠を中断せざるを得ない場合がある。脳室－胸腔（VPL）シャント留置中に妊娠・出産に至ったが，産褥期にシャント機能不全を起こした一例を経験したので報告する。症例は29歳，２妊０産，先天性水頭症に対して脳室－腹腔（VP）シャント術を行い，機能不全による複数回の再建術既往があった。挙児希望のため他院にて卵管造影施行後，頭痛が出現。当院脳外科受診しCT検査にて水頭症の増悪と腹腔内仮性嚢胞の存在，仮性嚢胞とシャントチューブ内に造影剤が認められたことから，卵管から仮性嚢胞，シャントチューブへと造影剤が逆流して水頭症が増悪したと考えられた。VPLシャントを留置し，症状は改善した。凍結胚移植後妊娠成立し，12週当科紹介，28週時に切迫早産で入院管理となった。脳神経外科と相談し，陣痛・怒責による頭蓋内圧上昇を回避し，VPLシャントのためシャント機能不全や感染は起こりにくいと考え，分娩方法は帝王切開とした。33週５日早期前期破水となり，緊急帝王切開にて2,130gの男児をApgar score ６/８で出産した。経過良好で術後７日目に退院した。帝王切開２週間後に発熱，呼吸困難が出現，シャント留置中の右胸腔に胸水が貯留しており，絨毛膜羊膜炎や手術侵襲，胸腔の髄液吸収量が腹腔より少ないなどの影響が考えられた。脳室－心房（VA）シャントへ変更し全身状態は改善した。VPシャント，VAシャント，VPLシャントのいかなる方法においても特徴的で様々な合併症があり，妊娠期から分娩・産褥期のいずれの時期でもシャント機能不全は起こりえることを念頭に置いて，脳神経外科や小児科と連携し管理することが重要である。

Shunt surgery for congenital hydrocephalus is not known to affect pregnancy and delivery. Most vaginal births are uneventful in such cases; however, a few studies have reported interrupted pregnancies secondary to complications such as shunt dysfunction and infection. A 29-year-old woman, gravida 2 para 0, with a history of ventriculo-pleural shunt placement for congenital hydrocephalus, was admitted to our department for management of pregnancy at 12 weeks' gestation. She developed repeated shunt dysfunction that necessitated multiple reconstructive surgeries. We anticipated intra-abdominal adhesions owing to multiple reconstructive procedures and planned cesarean delivery to avoid labor-induced intracranial pressure elevation. The patient showed preterm premature rupture of membranes at 33 weeks' gestation and underwent cesarean delivery with the birth of a male neonate (birth weight 2,130 g). She showed an uneventful course despite significant intra-abdominal adhesions and was discharged on the seventh postoperative day. She developed shunt dysfunction (indicated by fever and respiratory distress due to right thoracic pleural effusion), 2 weeks after the cesarean delivery and recovered well following ventriculo-atrial shunt placement. Women with cerebrospinal fluid shunts should receive standard treatment based on interdisciplinary coordination and undergo close monitoring for shunt dysfunction during the ante-, intra-, and postpartum periods.

キーワード：母体先天性水頭症，シャント機能不全，脳室－胸腔シャント
Key words：maternal congenital hydrocephalus, shunt dysfunction, ventriculo-pleural shunt

緒　　言

本邦における先天性水頭症の発症は出生10,000人あたり３人前後と推定されている。先天性水頭症に対する脳室－腹腔（ventriculo-peritoneal: VP）シャント術は一般的に行われており，この手術を受けた女児が成長し，妊娠・出産することは稀ではなくなっている[1-6]。問題なく妊娠経過し出産できる可能性が高く，脳外科的・産科的適応がなければ経腟分娩が望ましいとの報告が多い[1-7]が，シャント機能不全や感染などで妊娠中・産

褥期の再建術や置換術が必要になる場合や，母体保護のために妊娠中断や帝王切開を選択する場合がある[1－6]。

先天性水頭症に対するVPシャント術後で，機能不全，再建術を繰り返し，脳室－胸腔（ventriculo-pleural: VPL）シャント留置中に特に問題なく妊娠経過し帝王切開で出産したが，産褥期にシャント機能不全を起こした症例を経験したので報告する。

症　　例

症例：29歳，２妊０産

家族歴：特記すべきものなし

既往歴：先天性水頭症（詳細不明）のため，生後３ヶ月に当院脳神経外科にてVPシャントを挿入した。27歳までにシャント機能不全や感染を繰り返し，再建術を４回施行していた。27歳時，挙児希望にて当科初診。その１ヶ月後シャント感染を起こしてVPシャントを再建したが，水頭症が悪化し脳室－心房（ventriculo-atrial: VA）シャントへ変更した。同時期妊娠判明したが，水頭症が改善しないため妊娠継続を断念し，人工妊娠中絶術を行い，水頭症減圧術施行した。その後再びVPシャントを再建し，水頭症は改善した。

挙児希望強く，他院にて不妊治療開始された。卵管造影施行２日後，頭痛が出現して当院脳神経外科受診し，頭部CT検査にて水頭症の増悪（図１Ａ）と腹部CT検査で腹腔内仮性嚢胞形成が認められ，仮性嚢胞内とシャントチューブ内に造影剤と思われる高吸収域が多数認められた（図１Ｂ，Ｃ）。卵管と仮性嚢胞とシャントチューブに交通があり，卵管造影を行ったことで卵管から仮性嚢胞，シャントチューブへと造影剤が逆流して，シャント機能不全に陥ったと考えられた。VPLシャントへ変更し，症状は軽快した。

現病歴：VPLシャントへ変更した約半年後，凍結胚移植で妊娠成立し，妊娠12週，当科での管理目的で紹介となった。その後の外来経過は良好だった。脳神経外科と相談し，VPLシャントのため機能不全や感染は起こりにくいと考え，腹腔内の強い癒着は懸念されたものの，陣痛・怒責による頭蓋内圧上昇を回避するために分娩方法は帝王切開を予定していた。

妊娠28週，子宮頸管長が1.8cmと短縮し，切迫早産にて入院管理となった。妊娠32週，子宮収縮増加し，腟鏡診にて胎胞可視となったため，副腎皮質ステロイド投与を行った。妊娠33週５日早期前期破水となり，緊急帝王切開術を施行し，2,130gの男児がApgar score １分後６点，５分後８点で出生した。開腹所見は癒着が強固で，腹膜外アプローチにより子宮体部下方を横切開し児を娩出後，腹腔内へ到達したが，子宮底部，両側付属器は癒着のため観察不能だった。術後経過良好で７日目退院となった。胎盤病理所見はchorioamnionitisⅡ度で絨毛膜羊膜炎と診断した。

帝王切開２週間後に，意識障害はなかったが，発熱，呼吸困難が出現し，脳神経外科を受診して全身的検索を行ったところ，脳室拡大は認められなかったが，シャント留置中の右胸腔に胸水貯留が認められた（図２）。胸水除去および髄液検査を行ったが，炎症所見は認められず，感染は否定された。VAシャントへ変更し，発熱，呼吸困難，胸水貯留は改善し，外来管理となった。その後は大きなトラブルなく経過中である。

考　　案

VPシャントは水頭症の最も一般的な治療法であり，先天性水頭症に対してVPシャントを留置した児の予後が改善し，成長した女性が妊娠可能年齢に達し，妊娠・

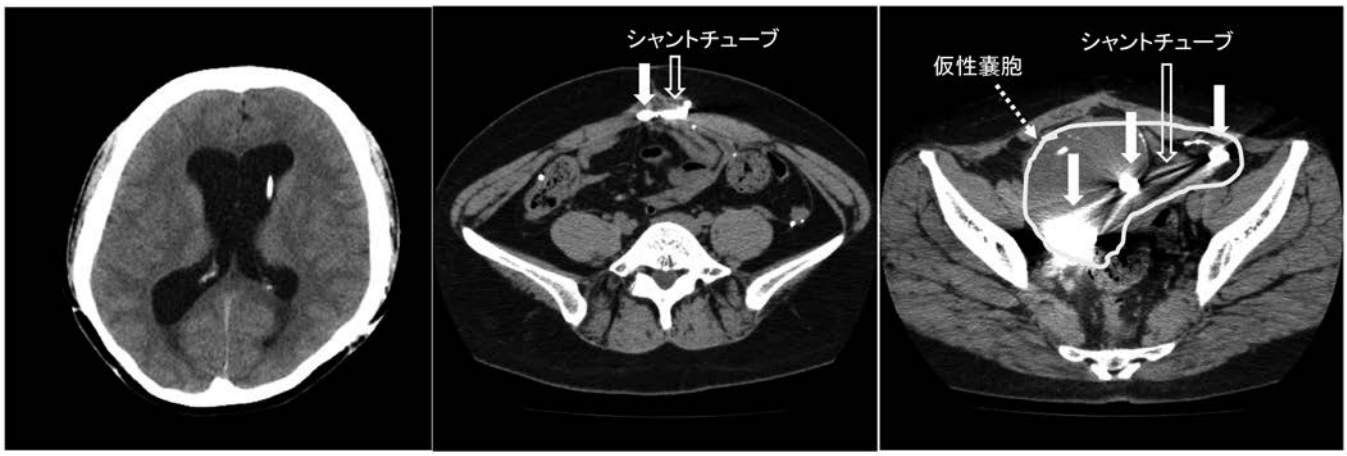

A：頭部CT　B：腹部CT　C：腹部CT

図１　卵管造影施行の２日後，頭痛出現時の画像所見

Ａ：頭部CT　水頭症の増悪が認められた。
Ｂ，Ｃ：腹部CT　腹腔内仮性嚢胞（白線で囲む）内とシャントチューブ内（白抜き矢印）に造影剤と思われる高吸収域が多数認められる（白矢印）。

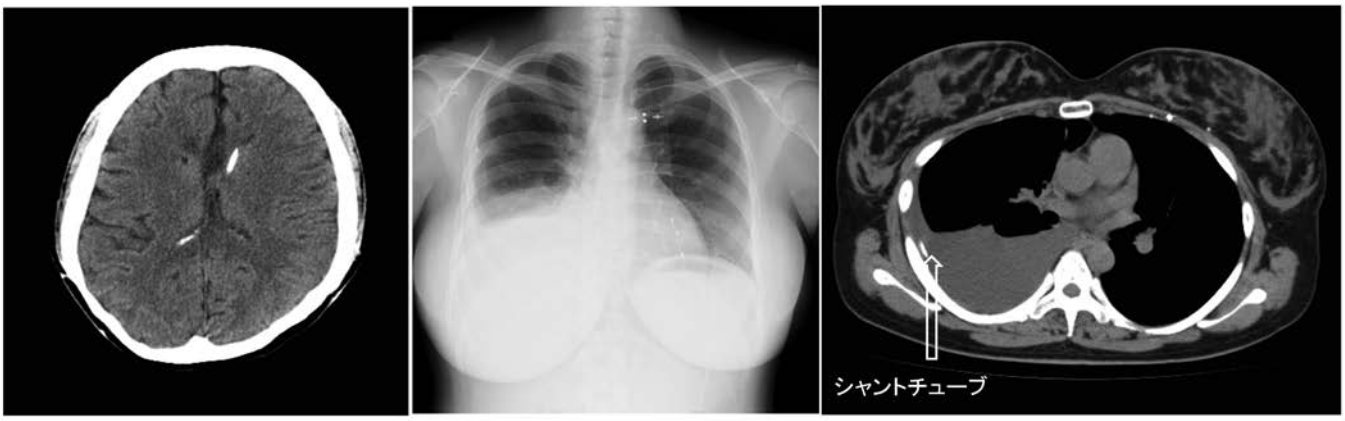

A：頭部CT　B：胸部レントゲン　C：胸部CT

図２　帝王切開２週間後，脳神経外科受診時の画像所見。

A：頭部CTで脳室拡大は認められない。
B：胸部レントゲンとC：胸部CTにて右胸水貯留が認められた。

出産する報告は決して稀ではない[1－6]。

妊娠中のVPシャント機能不全は妊娠後期の増大子宮による腹腔内圧の上昇や，妊娠子宮と腹部臓器の間にシャントが挟まれるなどで起こると考えられ，頭痛・めまい・嘔気・視野障害などのいわゆる頭蓋内圧亢進症状がみられる[1－6]。分娩方法に関しては帝王切開を行うことでシャントチューブ感染や癒着・血餅によるシャント閉塞を引き起こすことが報告されており[1,3,7]，脳室シャント留置中は，脳神経学的適応や産科的適応がなければ経腟分娩の方が帝王切開より望ましいとの報告が多い[1－7]。Hwang et al.[3] は多くのシャント不全は床上安静とシャントバルブの手動ポンピングで管理可能と報告し，笹川ら[7] も小脳腫瘍の亜全摘出術後閉塞性水頭症に対してVPシャント術を受けた女性が，妊娠25週でシャント機能不全を発症したが，シャントバルブのポンピングを連日行い，症状改善して正常分娩した症例を報告している。しかしながら頭蓋内圧亢進症状や感染症状が改善しない場合はシャント交換術や置換術，帝王切開を考慮しなければならない[1－5,8,9]。

妊娠中のVPシャント機能不全時の置換術としてVAシャントを勧める，あるいは脳室拡大を発症した妊婦や将来妊娠の可能性のある若年女性には初めからVAシャントを選択すべきであるとの報告がある[2－4,9]。しかしVAシャントでは敗血症，細菌性心内膜炎，シャント腎炎，心臓壁穿孔，心房カテーテルの抜去困難，肺塞栓症，脳梗塞や脳膿瘍，心房カテーテルの心臓への脱落など致死的な合併症が起こりえる[10, 11]。

VPLシャントは，VPシャントやVAシャントが留置できない場合の選択肢であり，PubMedで「ventriculo-pleural shunt」と検索したところ約150症例ほどの報告がある[10, 11]。妊娠と関連した報告は，VPシャント機能不全を発症した妊娠35週の妊婦に緊急VPLシャント置換術を行い，その後，頭蓋内圧亢進症状が改善して，数週間後に無痛分娩で無事出産した報告[12] の１例のみだった。VPLシャントは胸腔の髄液吸収が腹腔より少なく，胸水や気胸，感染，吸気時の胸腔陰圧増強による髄液の過剰排液などの合併症が認められるが，最近ではシャントバルブ装置の改良とサイフォンコントロールデバイスの追加により合併症の発生頻度が改善されて，VAシャントの重篤な合併症を考慮すると，VPシャントが行えない場合の第２選択肢になり得るとされている[10, 11]。今後VPLシャントを留置した妊婦例が増えるかもしれない。

本症例が帝王切開後にVPLシャント機能不全を起こした原因は，妊娠や絨毛膜羊膜炎，手術侵襲に伴う血管透過性の亢進やリンパ管からの髄液吸収が妨げられ，またもともと髄液の吸収が腹腔より少ないために生じた可能性が考えられた。分娩方法については個々に検討・方針決定していくしかないと思われる。

結　　語

先天性水頭症などでシャントシステムを留置した児の予後が改善し，成長した女性が妊娠可能年齢に達し，妊娠・出産する例は今後も増加すると思われる。VPシャント，VAシャント，VPLシャントのいかなる方法においてもそれぞれ特徴的で様々な合併症があり，妊娠期から分娩・産褥期のいずれの時期でも機能不全は起こりえることを念頭に置いて，脳神経外科や小児科と連携して管理することが重要である。

文　　献

１）Liakos AM, Bradley NK, Magram G, Muszynski C. Hydrocephalus and the reproductive health of women: the medical implications of maternal shunt

dependency in 70 women and 138 pregnancies. Neurol Res 2000; 22: 69-88.
2）Yu JN. Pregnancy and extracranial shunts; case report and review of the literature. J Fam Pract 1994; 38: 622-626.
3）Hwang SC, Kim TH, Kim BT, Im SB, Shin WH. Acute shunt malfunction after cesarean section delivery: a case report. J Korean Med Sci 2010; 25: 647-650.
4）Murakami M, Morine M, Iwasa T, Takahashi Y, Miyamoto T, Hon PK, Nakagawa Y. Management of maternal hydrocephalus requires replacement of ventriculoperitoneal shunt with ventriculoatrial shunt: a case report. Arch Gynecol Obstet 2010; 282: 339-342.
5）Wisoff JH, Kratzert K, Handwerker SM, Young BK, Epstein F. Pregnancy in patients with cerebrospinal fluid shunts: report of a series and review of the literature. Neurosurgery 1991; 29: 827-831.
6）Al-Saadi TD, Glisic M, Al Sharqi A, Al Kharosi S, Al Shaqsi M, Al Jabri N, Al Sharqi A. Safety of pregnancy in ventriculoperitoneal shunt dependent women: meta-analysis and systematic review of literature. Neurol India 2020; 68: 548-554.
7）笹川泰生，佐々木尚，冨子達史，赤井卓也，飯塚秀明．妊娠を契機に発症したシャント機能不全の１例 脳神経外科 2006；34：181-187.
8）Schiza S, Stamatakis E, Panagopoilou A, Valsamidis D. Management of pregnancy and delivery of a patient with malfunctioning ventriculoperitoneal shunt. J Obstet Gynaecol 2012; 32: 6-9.
9）Okagaki A, Kanzaki H, Moritake K, Mori T. Case report: pregnant woman with a ventriculoperitoneal shunt to treat hydrocephalus. Asia Oceania J Obstet Gynecol 1990; 16: 111-113.
10）Küpeli E, Yilmaz C, Akçay S. Pleural effusion following ventriculopleural shunt: Case reports and review of the literature. Ann Thorac Med 2010; 5: 166-70.
11）Craven C, Asif H, Farrukh A, Somavilla F, Toma AK, Watkins L. Case series of ventriculo-pleural shunts in adults: a single-center experience. J Neurosurg 2017; 126: 2010-2016.
12）Athiraman U, Jebadurai R, Tempelhoff R. Emergency ventriculo-pleural shunt in pregnancy. J Neurosurg Anesthesiol 2017; 29: 464-465.

【連絡先】
高田　雅代
香川県立中央病院産婦人科
〒760-8557　香川県高松市朝日町１丁目2-1
電話：087-811-3333　FAX：087-802-1188
E-mail：m-takata@chp-kagawa.jp