現代産婦人科　Vol.70 No.1，2021 年，pp.171-176

抗NMDA受容体脳炎を発症した卵巣未熟奇形腫の１例

波多野　渚・中山健太郎・福島瑠璃子・石川　雅子・石橋　朋佳
山下　瞳・野々村由紀・澤田希代加・佐藤　誠也・京　哲

島根大学医学部附属病院　産科婦人科

A case of anti-NMDA receptor encephalitis with ovarian immature teratoma

Nagisa Hadano・Kentaro Nakayama・Ruriko Fukushima・Masako Ishikawa・Tomoka Ishibashi
Hitomi Yamashita・Yuki Nonomura・Kiyoka Sawada・Seiya Sato・Satoru Kyo

Department of Obstetrics and Gynecology, Shimane University School of Medicine

抗N-methyl-D-aspartate（NMDA）受容体脳炎はNMDA受容体に対する抗体を有する自己免疫性脳炎である。感冒症状等の前駆期を経て，統合失調様神経症状を起こし，無反応期では人工呼吸管理を要する。その後不随意運動期に入り，緩徐に回復する。一般的に予後は良く，卵巣腫瘍合併例では早急な外科的腫瘍切除が予後改善に重要である。今回典型的な経過をたどった卵巣未熟奇形腫合併の抗NMDA受容体脳炎の１例を経験したので報告する。症例は23歳女性，卵巣成熟嚢胞性奇形腫に対して３回の卵巣腫瘍切除術の既往があった。感冒症状自覚の後，入院５日前より短期記憶障害，不穏，見当識障害を認め，当院神経内科に入院した。徐々に意識障害は進行し，呼吸障害を認め，入院10日目には人工呼吸器管理となった。骨盤造影MRIで右卵巣に17mm大の嚢胞を認め，髄液検査から抗NMDA受容体抗体を検出したことから，脳炎治療目的に入院11日目に卵巣腫瘍切除術の方針で腹式手術を行った。術中迅速病理検査にて右卵巣腫瘍は未熟奇形腫であり，最終術式は右付属器切除術とした。術後血漿交換やステロイドパルス療法，γグロブリン療法を施行し，次第に意識は回復し入院42日目に人工呼吸器から離脱した。術後高次脳機能障害は徐々に改善を認め，発症後１年半で社会復帰できた。未熟奇形腫ⅠA期に対してはBEP療法３コース施行し，以降無治療経過観察中である。卵巣腫瘍合併例では抗体を産生している腫瘍を全て取り除く必要があり，通常の卵巣腫瘍切除術より高い精度が要求される。今回17mm大と小型な卵巣腫瘍であり，３回の手術歴があったことから開腹手術を選択した。直視下で詳細に卵巣を観察することで，病巣残存することなく手術が完遂でき，病状改善につながった。早期腫瘍切除により予後改善が得られることから，疾患概念および緊急性を理解することが重要である。

Anti-N-methyl D-aspartate (NMDA) receptor encephalitis is one of the most common autoimmune encephalitides disorders. It can occur in patients of all ages but is more often found in young women with or without teratoma. Here, we present a case of anti-NMDA receptor encephalitis with an immature ovarian teratoma. A 23-year-old woman presented to a separate hospital with short-term memory impairment and disorientation. She was suspected of having limbic encephalitis and was transferred to our neurology department. On the 10th day after admission, she experienced respiratory failure and required mechanical ventilator support. Considering the clinical course of the patient, we suspected anti-NMDA receptor encephalitis and started a combination of plasmapheresis and steroid pulse therapy. Cerebrospinal fluid analysis was positive for anti-NMDA receptor antibodies, and magnetic resonance imaging (MRI) revealed two 17-mm right ovarian tumors without evidence of teratoma. However, as she had previously undergone three surgeries for ovarian teratoma, we performed a laparotomy on day 11 post-admission. Frozen section analysis confirmed both teratoma and immature teratoma, which was treated with a right salpingo-oophorectomy. The postoperative course was uneventful, and after rehabilitation therapy, she received three cycles of bleomycin, etoposide, and cisplatin chemotherapy (BEP). No recurrence has been observed to date.

キーワード：抗NMDA受容体脳炎，卵巣奇形腫，未熟奇形腫
Key words：anti-N-methyl-D-aspartate (NMDA)-receptor encephalitis, ovarian teratoma, immature teratoma

緒　　言

抗N-methyl-D-aspartate（NMDA）受容体脳炎は，神経細胞表面に存在するNMDA受容体に関連する自己免疫性の辺縁系脳炎であり，しばしば若年女性に発症する。2007年にDalmau et al. が提唱して以来[1)]，成熟嚢胞性奇形腫に合併した抗NMDA受容体脳炎の症例が多数報告されている。大脳辺縁系の障害として幻覚，妄想，異常行動など多彩な精神症状や中枢性低換気，不整脈などの自律神経症状，意識障害や痙攣などを認める。典型例の経過は，前駆症状期，精神病期，無反応期，不随意運動期，回復期と病期を分けることができる。治療とし

て免疫療法と腫瘍摘出が行われるが，早期に腫瘍摘出することで良好な経過を得られる[2)]。また悪性腫瘍に合併することも報告されており，卵巣腫瘍合併例の11.6%に未熟奇形腫を認めたとの報告がある[3)]。今回我々は卵巣未熟奇形腫に合併し，典型的な経過をたどった抗NMDA受容体脳炎の症例に遭遇し，適切な診断，治療の結果，社会復帰可能であった症例を経験したので報告する。

症　　例

患者：23歳女性
主訴：短期記憶障害，不穏，見当識障害
既往歴：
　17歳　右卵巣部分切除術（小開腹）
　　最終病理診断：右成熟嚢胞性奇形腫
　21歳　腹腔鏡下右卵巣腫瘍切除術
　　最終病理診断：右成熟嚢胞性奇形腫
　22歳　両側卵巣腫瘍切除術（小開腹）
　　最終病理診断：左成熟嚢胞性奇形腫・右単純嚢胞
家族歴：母方祖父　C型肝炎
妊娠分娩歴：０妊０産
現病歴：感冒症状を自覚後，当院入院５日前から仕事中に同じ作業を繰り返す等の短期記憶障害を認めた。当院入院４日前に近医を受診し，失認・失行は認めなかったが，改訂長谷川式簡易知能評価スケール（HDS-R）22/30点と遅延再生の項目のみ返答できなかった。頭部MRIにて異常所見はなく，同日は帰宅となった。その後希死念慮，異常行動，見当識障害が出現し，辺縁系脳炎を疑われ，当院神経内科に入院となった。
入院時現症：体温37.4℃，血圧92/65mmHg，脈拍72回/分，呼吸数15回/分，SpO2 98%（room air），口腔内発赤軽度あり，その他身体所見に異常は認めず。多動で落ち着きなく，日時・場所の見当識障害あり，両上肢の不随意運動を認めた。
入院時検査所見：血液検査にてWBC 12190/μL，CRP 0.03mg/dLとWBCのみ軽度上昇を認めた。髄液検査にて抗NMDA受容体抗体20倍と上昇を認めた。その他抗核抗体，抗dsDNA抗体，抗SS-A抗体など自己免疫疾患関連の自己抗体は陰性だった。髄液検査では細胞数30/μL，うちリンパ球25/μLとリンパ球優位の上昇を認めた。水痘帯状疱疹ウイルス，単純ヘルペスウイルス，EBウイルス，風疹，麻疹は既感染パターンだった。
術前の腫瘍マーカー：SCC 1.4ng/mL，AFP 2.0ng/mL
高次脳機能評価：Mini-Mental State Examination（MMSE）14/30点，HDS-R 9/30点，Frontal Assessment Battery（FAB）10/18点
画像所見：頭部MRIにて左海馬に軽度浮腫を認めたが，その他辺縁系脳炎を疑う所見は認められなかった。骨盤部造影MRI（図１）では右付属器領域に17mm大の小嚢胞２個認めたが，機能性嚢胞を疑う所見だった。左付属器領域にも１cm大の嚢胞を認めたが，脂肪成分は指摘できなかった。
入院後経過：入院当初は単純ヘルペス脳炎を疑い，入院当日よりアシクロビル投与を行い，デクスメデトミジン塩酸塩にて鎮静を行った。入院２日目よりステロイドパルスを開始した。入院５日目単純ヘルペスウイルスIgMが陰性であったためアシクロビルは中止とした。

入院５日目，10日目に血漿交換を施行した。しかし，治療奏効せず，症状は進行し，入院５日目より無動，独語が出現し，入院10日目よりてんかん発作が頻繁に出現した。中枢性無呼吸発作を認め，入院10日目にICU入室し，人工呼吸器管理を開始した。

骨盤部造影MRIにて右卵巣に17mm大の小嚢胞を２個認め，画像上は卵巣奇形腫を疑う所見は認めなかったが，髄液中の抗NMDA受容体抗体が陽性であること，両側卵巣成熟嚢胞性奇形腫の既往歴から卵巣奇形腫を誘因とする抗NMDA受容体脳炎の可能性が高いと判断し，卵巣腫瘍切除術の方針とした。また，今回の入院までに３回の卵巣手術歴があり，本人・家族ともに妊孕性について不安を抱えており，今回の手術に際して，本人は意思表示できない状態であったが，家族より強い妊孕性温存希望があった。そのため主治医，生殖医療専門医より両親に卵巣凍結保存に関して当院の説明書に沿って方法，合併症，自費になること等を十分に説明し，理解した上で希望された。入院11日目に開腹にて卵巣腫瘍切除術，卵巣凍結保存の方針にて手術を開始した。

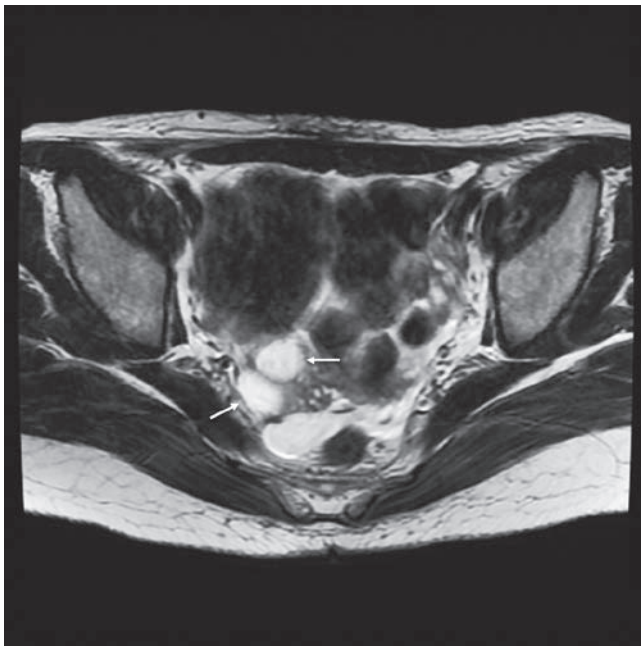

図１　骨盤部造影MRI
T1：右付属器領域に17mm大の嚢胞性病変を２個認める。

手術所見：右卵巣に１cm大の嚢胞を２つ認め，切開を加え２つの嚢腫を摘出し（図２），迅速病理検査へ提出した。１つ目の嚢胞の内容液は泥状の脂肪成分を含み，迅速病理検査にて未熟奇形腫の診断であった。２つ目の嚢胞は漿液性の内容液であったが，一部毛髪を認め，迅速病理検査にて成熟嚢胞性奇形腫の診断となった。迅速病理検査にて未熟奇形腫の診断であったため，当初は卵巣腫瘍切除の方針であったが，右付属器摘出とした。左卵巣は表面白色平滑であった。術前のMRI検査にて左付属器領域にも１cm大の嚢胞を指摘されていたため，切開を加え入念に検索したが，明らかな病変は認めなかった。また，左卵巣より１cm大の肉眼的正常卵巣部位を３カ所摘出し，将来の妊孕性温存目的で凍結保存とした。腹水細胞診では明らかな奇形腫成分は認めなかった。

病理検査所見：右卵巣腫瘍には軟骨，骨，脂肪組織，横紋筋など多彩な組織を含み，未熟な神経管を広範囲に認め，未熟奇形腫grade 2と診断された。（図３）

術後経過：術後ICUにて人工呼吸器管理を継続し，術後３－４日おきに血漿交換を計５回施行し，術後14日目から35日目の間にステロイドパルス療法を計３回施行した。また術後19日目から４日間大量免疫グロブリン静脈療法を施行した。長期人工呼吸器管理に備え術後20日目に気管切開を行った。術後もてんかん発作は継続し，鎮静薬に加えレベチラセラム，カルバマゼピンを投与した。徐々に鎮静薬を減量したが，術後14日目以降はてんかん発作も消失し，術後26日目から声掛けに対して反応を示す様になった。術後27日目髄液検査にて抗NMDA受容体抗体は１倍と改善を認めた。鎮静薬の減量とともに自発呼吸も認めるようになり，術後33日目に抜管し，以降呼吸状態は安定していた。当院でリハビリテーションを行い，術後116日目MMSE30/30と高次脳機能障害も徐々に改善を認め，術後137日目に自宅退院した。（図４）リハビリテーション後も軽度のワーキングメモリ障害や処理速度の低下を認めたが，携帯のアラーム機能やノートの使用にて概ね自立でき，発症後約１年半で社会復帰できた。

卵巣未熟奇形腫grade 2，pT1aNXM0 ⅠA期に対しては，リハビリテーションを優先し，術後11ヶ月後にBEP療法（ブレオマイシン30mg/body，エトポシド150mg/body，シスプラチン30mg/body）を３コース施行した。以降再発所見なく，無治療経過観察中である。

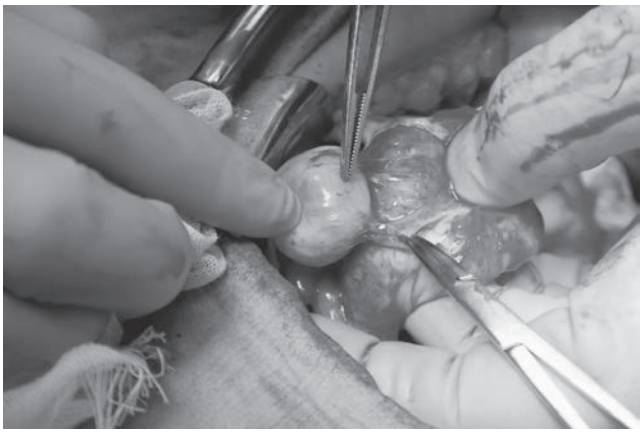

図２　術中写真
右卵巣腫瘍を２個認め，迅速病理検査に提出した。

考　　案

抗NMDA受容体脳炎は2007年にDalmau et al. が卵巣成熟嚢胞性奇形腫に合併する傍腫瘍性脳炎として疾患概念を提唱し[1]，以降徐々に報告数が増加している。2013年には世界各国から収集された577例で解析が行われた[4]。発症年齢は８ヶ月～85歳（中央値21歳），18歳未満が37％を占め，45歳以上の女性は５％と若年女性で発症することが多い。また，疾患概念が提唱された当初は

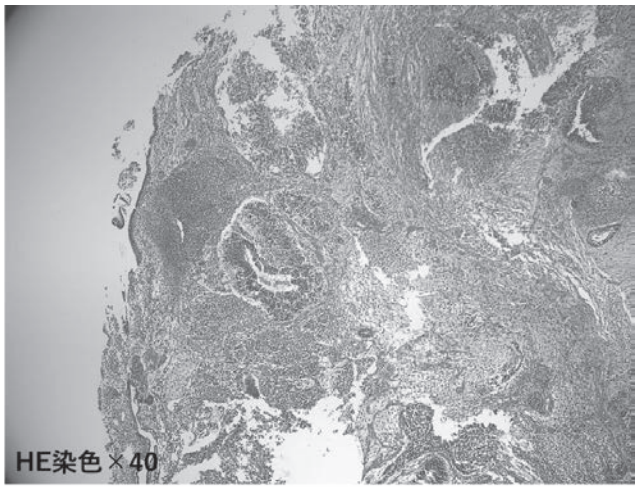

図３（a）

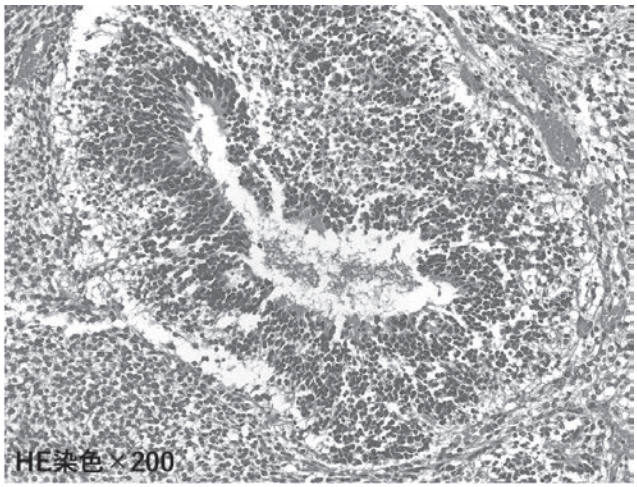

図３（b）

図３　病理組織標本
未熟な神経管を広範囲に認め，未熟奇形腫grade 2と診断された。

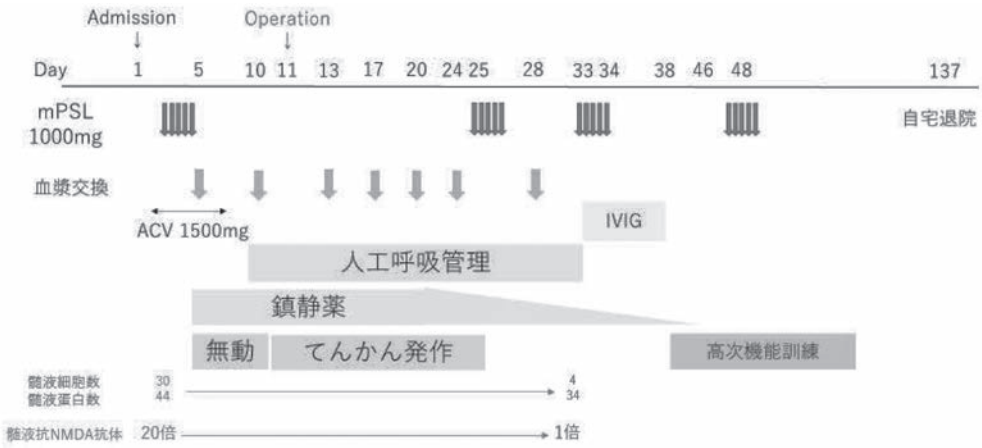

図４　臨床経過
当院入院後11日目に右付属器切除術を施行した。また，ステロイドパルス療法，血漿交換，大量免疫グロブリン静脈療法を適宜施行した。

卵巣奇形腫合併が特徴とされていたが，腫瘍合併症例は38％と決して多くなく，そのうち卵巣奇形腫以外の腫瘍合併例は６％（肺，乳房，精巣，卵巣がん，胸腺癌，膵臓癌）と，卵巣奇形腫以外の腫瘍合併症例も報告されている[4,5]。非腫瘍合併例や男性例もあり，卵巣奇形腫の有無は本症の診断において必須ではなく，本症の発症機序は完全には明らかにされていない。

NMDA受容体は興奮性イオンチャネル型グルタミン酸受容体の１種であり，大脳の神経細胞のシナプス後方に広く分布し，記憶，情動など様々な神経活動において重要な役割を担っている[6]。抗NMDA受容体抗体は主にIgG1とIgG3サブクラスから構成されており，選択的かつ可逆的にNMDA受容体を障害するとされている。これはラットの海馬神経細胞を患者髄液とともに培養すると，後シナプスNMDA受容体の集合体が減少するが，その後海馬神経細胞を正常髄液に置換して培養すると集合体数が回復することから示されている。このことは抗NMDA受容体抗体が不可逆的な神経細胞障害は起こさず，本症が治療反応性であることの理由と考えられる[7,8]。

本症発症前に発熱，頭痛，倦怠感など非特異的な感冒症状を認める症例が多いことから，先行感染による炎症が卵巣に及ぶことで奇形腫内の神経組織に発現しているNMDA受容体に対して本抗体が産生されると考えられている。しかし，前述の通り，卵巣奇形腫を伴わない例も多く，これら非腫瘍合併例でのNMDA受容体抗原の提示部位は不明とされてきた。立花ら[9]は正常ウシ卵胞の細胞膜表面にNMDA受容体が発現し，抗原性を示していることを証明しており，生殖可能年齢の女性の卵胞にNMDA受容体が発現している可能性を示している。以上のことは非奇形腫合併例においても卵巣での炎症を契機に抗NMDA受容体抗体が産生される可能性を示している。さらに炎症性サイトカインなどにより血液脳関門が破綻し，脳内でも抗NMDA受容体抗体が産生され，神経細胞膜上のNMDA受容体の内在化を促進することで，ドーパミン作動性ニューロン，グルタミン酸作動性ニューロンの脱抑制を招き，多彩な精神症状を呈する疾患発症に至るとされている[10]。我々が経験した症例においても脳炎発症前に感冒症状を認め，感染症を契機として本疾患を発症した可能性が考えられた。

本疾患の典型例では前駆症状期，精神病期，無反応期，不随意運動期，回復期の５つの病期にわけられる[11]。神経症状に先行して非特異的感冒症状などがみられる前駆症状期の後，数日～２週間前後に抑うつ・不安などの気分障害や，幻覚・妄想など統合失調症様症状で発症する。記憶障害やけいれんなどを認める例もある。精神症状発症後急速に意識障害が進行し，自発運動や発語がなくなり，無反応期となる。意識障害の進行とともに中枢性低換気が出現し，人工呼吸器管理が必要となることも少なくない。その後顔面，上肢を中心とした不随意運動が持続し，血圧変動や唾液の分泌亢進など自律神経症状を認める不随意運動期を経て，意識状態は徐々に回復する。認知機能障害や記憶障害は症例によって幅が大きいが，数ヶ月から数年かけて改善する[12]。確定診断は脳髄液もしくは血清の抗NMDA受容体抗体陽性であることだが，抗体結果が出ずとも，臨床症状から本症を疑い早期治療を行うことが予後に影響する。確立された治療方法はないが，Dalmau et al.[13] によって2011年に治療アルゴリズムが提唱され，現在では腫瘍合併例では早期の外科的腫瘍切除と同時にステロイドパルス療法，免疫グロブリン静注療法，血漿交換療法といった初期免疫療法を開始するとしている。初期免疫療法に反応不良の場合には早期から追加免疫療法としてリツキシマブやエンドキサンパルス療法を行うことが推奨されている[4,13]。

501人の長期予後解析の報告によると，53％は初期

免疫療法もしくは腫瘍切除にて治療開始後４週間以内に改善し，発症２年時点で81％が予後良好，死亡率は9.5％，脳炎再発率は12％であった。初期治療が奏効しなかった群においては追加免疫療法を施行した群が，追加免疫療法非施行群に比べて予後良好であり，脳炎再発率も低かった[4)]。また，卵巣腫瘍合併例では脳炎発症後４ヶ月以内に腫瘍切除を施行された症例で転機良好であり，腫瘍切除が遅れた群では脳炎再発率も高く[5)]，早期の腫瘍切除が重要である。しかし微小な奇形腫の場合，脂肪成分が少量で，MRI検査では脂肪成分が指摘できず，術前診断が困難だった症例が報告されている[14)]。本症例も小さな嚢胞性病変を認めたが，MRI検査では脂肪成分は指摘できず，術前には成熟嚢胞性奇形腫と断定できなかったが，術中肉眼的に脂肪や毛包を認め，病理検査にて未熟奇形腫，成熟嚢胞性奇形腫と診断された。抗NMDA受容体脳炎は微小な卵巣奇形腫でも発症するため，卵巣奇形腫を疑う所見のない場合でも，微小な奇形腫が存在する可能性を考慮し，迅速な臨床対応が必要となる。卵巣腫瘍合併例では抗体を産生している腫瘍を全て取り除く必要があり，より高い精度の卵巣腫瘍切除が求められる。また，未熟奇形腫の可能性もあるため，術中迅速病理検査も考慮すべきである。術式は妊孕性温存の必要性，腫瘍径，未熟奇形腫の可能性を考慮し決定する必要があるが，本症例は微小な未熟奇形腫であり，開腹にて直視下で詳細に卵巣を観察することで，卵巣機能温存しつつ病巣残存することなく手術が完遂でき，病状改善につながったと考えられた。

我々は未熟奇形腫に合併した抗NMDA受容体脳炎の１例を経験した。脳炎発症前に卵巣成熟嚢胞性奇形腫に対して既に３回手術を施行しており，本人・家族ともに将来の妊孕性に関して強い不安を持っていた。卵巣腫瘍切除術の方針で手術を開始したが，迅速病理検査にて未熟奇形腫であったことから最終術式は片側付属器切除術とした。また，将来の妊孕性温存を考慮し，卵巣凍結保存を施行した。未熟奇形腫合併例において手術時に卵巣凍結保存まで施行したという報告は今までない。本疾患は若年女性に好発するため，卵巣腫瘍合併例では妊孕性温存を考慮しなければならないが，脳炎治療のためには残存病変なく摘出することが重要であり，卵巣凍結なども考慮すべきである。また卵巣奇形腫合併例のうち，未熟奇形腫は10～20％を占めると言われており[2,3)]，症例報告は散見される。しかし，化学療法を施行した文献は少ない[3)]。本邦において未熟奇形腫合併例に対して術後化学療法を施行した報告は本症例が２例目であり[15)]，今後の経過観察および長期予後の検討が必要である。

文　献

１）Dalmau J, Tüzün E, Wu H, Masjuan J, Rossi JE, Voloschin A, Baehring JM, Shimazaki H, Koide R, King D, Mason W, Sansing LH, Dichter MA, Rosenfeld MR, Lynch DR. Paraneoplastic anti-N-methyl-D-aspartate receptor encephalitis associated with ovarian teratoma Ann Neurol 2007; 61(1): 25-36.

２）Acién P, Acién M, Maciá RE, Estefanía CM. Ovarian teratoma-associated anti-NMDAR encephalitis: a systematic review of reported cases. Orphanet J Rare Dis 2014; 9: 157.

３）Bost C, Chanson E, Picard G, Meyronet D, Mayeur ME, Ducray F, Rogemond V, Psimaras D, Antoine JC, Delattre JY, Desestret V, Honnorat J. Malignant tumors in autoimmune encephalitis with anti-NMDA receptor antibodies. Journal of Neurology 2018; 265: 2190-2200.

４）Titulaer MJ, McCracken L, Gabilondo I, Armangué T, Glaser C, Iizuka T, Honig LS, Benseler SM, Kawachi I, Martinez-Hernandez E, Aguilar E, Gresa-Arribas N, Ryan-Florance N, Torrents A, Saiz A, Rosenfeld MR, Balice-Gordon R, Graus F, Dalmau J. Treatment and prognostic factors for long-term outcome in patients with anti-NMDA receptor encephalitis: an observational cohort study. Lancet Neurol 2013; 12: 157-165.

５）Dalmau J, Gleichman AJ, Hughes EG, Rossi JE, Peng X, Lai M, Dessain SK, Rosenfeld MR, Balice-Gordon R, Lynch DR. Anti-NMDA-receptor encephalitis: case series and analysis of the effects of antibodies. Lancet Neurol 2008; 7: 1091-1098.

６）亀井聡．未来へつなぐ神経治療学　自己免疫性脳炎の発展．神経治療 2020；37：225-231.

７）Tüzün E, Zhou L, Baehring JM, Bannykh S, Rosenfeld MR, Dalmau J. Evidence for antibodymediated pathogenesis in anti-NMDAR encephalitis associated with ovarian teratoma. Acta Neuropathol 2009; 118: 737-747.

８）Hughes EG, Peng X, Gleichman AJ, Lai M, Zhou L, Tsou R, Parsons TD, Lynch DR, Dalmau J, Balice-Gordon RJ. Cellular and synaptic mechanisms of anti-NMDA receptor encephalitis. J Neurosci 2010; 30: 5866-5875.

９）立花尚子，池田修一．神経感染症における日本からの新たな発信　抗NMDA受容体脳炎の病態における新たな展開　正常卵巣におけるNMDA受容体の同定．臨床神経学 2014；54：1031-1033.

10）飯塚高浩．抗NMDA受容体脳炎．日本臨床 2015；73：607-612.

11）黒田宙．抗NMDAR脳炎．産科と婦人科 2018；10：1153-1158.
12）Iizuka T, Sakai F, Ide T, Monzen T, Yoshii S, Iigaya M, Suzuki K, Lynch DR, Suzuki N, Hata T, Dalmau J. Anti-NMDA receptor encephalitis in Japan: Long-term outcome without tumor removal. Neurology 2008; 70 (7): 504-511.
13）Dalmau J, Lancaster E, Martinez-Hernandez E, Rosenfeld MR, Balice-Gordon R. Clinical experience and laboratory investigations in patients with anti-NMDAR encephalitis. Lancet Neurol 2011; 10: 63-74.
14）福岡寛子．術前には卵巣成熟嚢胞性奇形腫を診断できなかった抗NMDA受容体脳炎の１例．産婦の進歩 2017；69：37-44.
15）高杉篤志，後藤遥，蔵本和孝，前原都，中西貴子，竹内麗子，大石博子，上岡陽亮．卵巣未熟奇形腫に合併した抗NMDA受容体脳炎の一例．福岡産科婦人科学会雑誌 2018；41：37.

【連絡先】
波多野　渚
島根大学医学部産科婦人科学講座
〒693-8501　島根県出雲市塩冶町 89-1
電話：0853-20-2268　FAX：0853-20-2264
E-mail：yotsuba.saikyo.now26@gmail.com