現代産婦人科　Vol.70 No.1，2021 年，pp.155-158

後腹膜腔内に発育したpolypoid endometriosisの一例

玉田　祥子・伊藤　佑奈・大石　恵一・坂井　裕樹・岩間かれん・田中奈緒子
築澤　良亮・久保　倫子・森川　恵司・片山　陽介・植田麻衣子
関野　和・依光　正枝・上野　尚子・石田　理・児玉　順一

広島市立広島市民病院　産科・婦人科

A case of polypoid endometriosis developing in the retroperitoneum

Shoko Tamada・Yuna Ito・Keiichi Ohishi・Yuki Sakai・Karen Iwama・Naoko Tanaka
Yoshiaki Tsukizawa・Rinko Kubo・Keiji Morikawa・Yosuke Katayama・Maiko Ueda
Madoka Sekino・Masae Yorimitsu・Naoko Ueno・Makoto Ishida・Junichi Kodama

Department of Obstetrics & Gynecology, Hiroshima City Hiroshima Citizens Hospital

Polypoid endometriosisは子宮内膜症の特殊な病態の一つで，ポリープ状腫瘤を形成し発育･進展することを特徴とする。様々な部位に腫瘤を形成し，切除後に再発を繰り返す症例もあり，悪性腫瘍との鑑別が必要となる。今回，卵巣境界悪性腫瘍が疑われていた症例に対して，腹腔鏡下手術を行ったところ，後腹膜腔内に発育したpolypoid endometriosisであった症例を経験したので報告する。
58歳，２妊２産。2014年より左卵巣腫瘍に対して前医で定期フォローを行っていた。腫瘍径は３ cm前後で経過し，増大は認めなかったが，CA19-9: 134 U/mLと上昇を認めたため，精査加療目的に当院紹介となった。超音波検査では，左卵巣腫瘤の内部に血流を伴う充実部分を認め，MRI検査では，少量の出血性変化と淡い造影効果を示す部分を認めた。PET-CTでは腫瘤の壁在にSUV-max: 2.3のFDG低集積を認め，その他の部位に異常集積は認めなかった。以上から，境界悪性までの卵巣腫瘍が疑われたため，腹腔鏡下付属器切除術を行い，悪性腫瘍であった場合には２期的に手術を行う方針とした。術中所見で，両側付属器に異常所見は認めず，左卵巣由来と考えられていた腫瘍は，左仙骨子宮靱帯の外側，後腹膜腔内に発育していた。左後腹膜腔を展開し，腫瘍を摘出，術後の病理結果で，polypoid endometriosisと診断された。同時に摘出した卵巣には，両側とも内膜症所見は認めなかった。術後定期フォローを行っているが，現在のところ再発は認めず経過している。
血液成分を含む充実性腫瘤を認めた場合には，悪性腫瘍を念頭に置いた精査が必要となる。術前診断は困難な場合が多いが，本疾患を念頭に置くことで，腹腔鏡手術が治療の選択肢になり得ると考えられた。

Polypoid endometriosis is a rare condition of endometriosis characterized by the formation, growth, and progression of polyp-like masses. In some cases, recurrence occurs after resection and it is necessary to differentiate it from malignancy. We report the case of a patient who was suspected to have borderline ovarian tumors that had developed in the retroperitoneum and was diagnosed with polypoid endometriosis.
The patient, a 58-year-old woman was referred to our hospital for treatment of a left ovarian tumor. MRI showed few hemorrhagic changes and an area with a weak contrast effect. Positron emission tomography-CT showed fluorodeoxyglucose hypoaccumulation in the mural area of the mass. Based on the above-mentioned findings, an ovarian tumor with borderline malignancy was suspected. A laparoscopic adnexectomy was performed. Intraoperative findings showed no abnormalities in the bilateral adnexa, and the tumor had grown laterally in the retroperitoneum. The left retroperitoneum was extended, and the tumor was removed. Postoperative pathological examination revealed a diagnosis of polypoid endometriosis.
A thorough examination of the malignancy is necessary if a substantial mass with blood components is found. Although preoperative diagnosis is often difficult, laparoscopic surgery could be a treatment option.

キーワード：polypoid endometriosis，子宮内膜症，悪性腫瘍
Key words：polypoid endometriosis, endometriosis, malignant tumor

緒　　言

Polypoid endometriosisは，1980年にMostoufizadeh et al.[1] によって初めて報告された子宮内膜症の特殊な病態の一つで，ポリープ状腫瘤を形成し発育・進展することを特徴とする。様々な部位に腫瘤を形成し，切除後に再発を繰り返す症例もあり，悪性腫瘍との鑑別が必要となる。今回，卵巣境界悪性腫瘍が疑われていた症例に対して，腹腔鏡下手術を行ったところ，後腹膜腔内に発育したpolypoid endometriosisであった症例を経験した

ので報告する。

症　　例

58歳女性，２妊２産。
主訴：腫瘍の指摘。
既往歴：46歳時に左乳癌に対して，乳房分切除術施行。術後10年間，タモキシフェン内服。
家族歴：特記事項なし。
現病歴：52歳時より左卵巣腫瘍に対して前医で定期フォローを行っていた。腫瘍径は３ cm前後で経過し，増大は認めなかったが，CA19-9: 134 U/mLと徐々に上昇を認めたため，精査加療目的に当院紹介となった。

当院初診時の超音波検査では，子宮の左後方に22×16×19 mmの血流を伴う充実性腫瘍を認め，左卵巣腫瘍が疑われた。腫瘍マーカーは，CA19-9: 49.5 U/mL，CA125: 16.7 U/mL，CEA: 1.6 ng/mLで，CA19-9の軽度上昇を認めた。MRI検査では，腫瘍は嚢胞状で内部に充実部分を伴っていた。充実部分は腫瘍の腹側に位置し，拡散強調像で高信号を呈し，脂肪抑制造影T1強調像では淡い造影効果を認めた。また，腫瘍の背側にT1強調像で軽度高信号，T2強調像で高信号を呈する部分があり，少量の出血性変化を来たしていると考えられた。PET-CT検査では，腫瘍の充実部分にSUVmax: 2.3のFDG低集積を認め，その他の部位には異常集積は認めなかった（図１）。画像所見から，境界悪性までの卵巣腫瘍が疑われたため，付属器切除術を行い，悪性腫瘍であった場合には，２期的に手術を行う方針とした。臨床経過としては，約６年の経過で腫瘍の大きさはほぼ変わりなく，良性腫瘍の可能性も十分考えられ，ご本人に腹腔鏡下手術と開腹手術のメリット・デメリットについて説明し，腹腔鏡下での手術を選択された。

術中所見では，両側付属器に異常所見は認めず，左卵巣由来と考えられていた腫瘍は，左仙骨子宮靱帯の外側，後腹膜腔内に存在していた。また，腹腔内に子宮内膜症を疑うような癒着は認めなかった。左後腹膜腔を展開し，腫瘍周囲の剥離をすすめ，腫瘍を一塊として摘出した（図２）。閉経後であったため，同時に両側付属器切除も行った。術後の病理組織診断で，後腹膜の腫瘤は，内膜間質組織と壁の肥厚した血管を背景に，内膜腺の増生を認め，子宮内膜ポリープに類似した組織構造を呈しており，polypoid endometriosisと診断された（図３）。同時に摘出した両側付属器には，子宮内膜症病変は認められなかった。術後定期フォローを行っているが，現在のところ再発なく経過している。

考　　案

Polypoid endometriosisは，1980年にMostoufizadeh et al.[1] によって初めて報告された子宮内膜症の特殊な病態の一つで，ポリープ状腫瘤を形成し発育・進展することを特徴とする。様々な部位に嚢胞と充実部が混在した腫瘤を形成し，切除後に再発を繰り返す症例もあり，悪性腫瘍との鑑別が必要となる。鑑別診断として

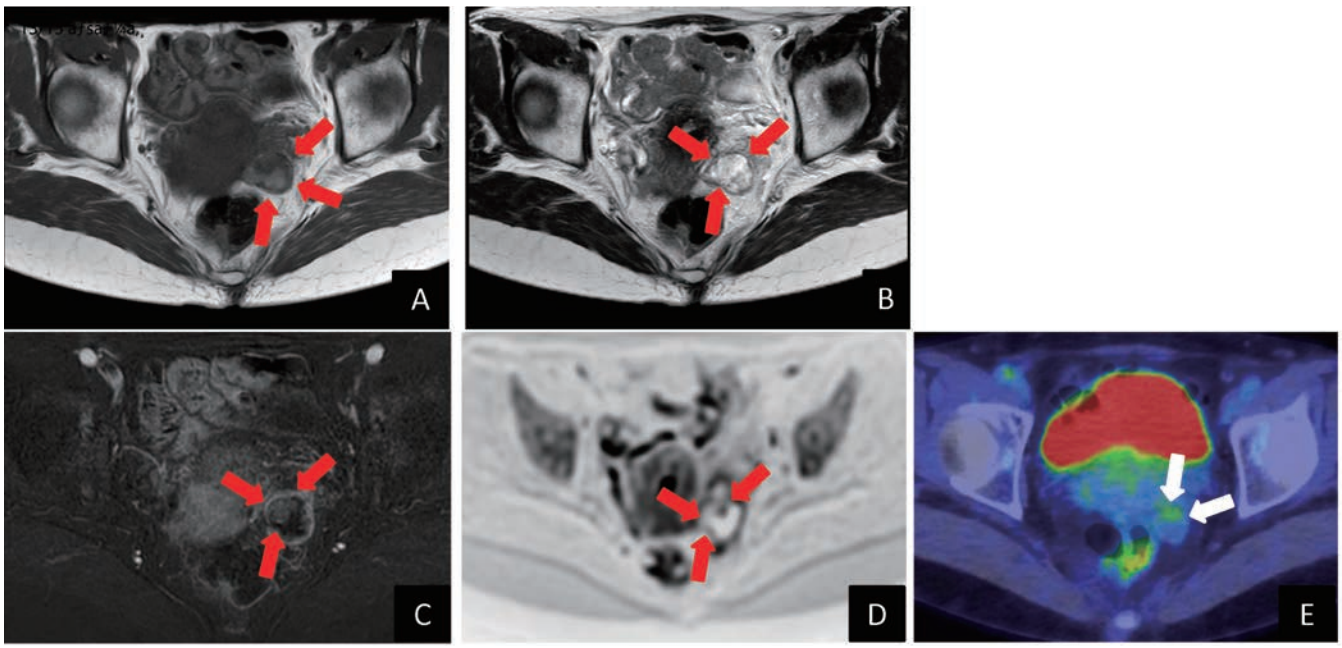

図１

A．T1強調像（水平断）：子宮の左後方に一部に軽度高信号を呈する腫瘤を認める。
B．T2強調像（水平断）：充実部分は高信号を呈する。
C．脂肪抑制Gd造影T1強調像（水平断）：腫瘍の充実部分に淡い造影効果を認める。
D．拡散強調像（水平断）：充実部分は高信号を呈する。
E．PET-CT検査：腫瘤の壁在にSUVmax: 2.3のFDG低集積を認める。

は，腺肉腫や子宮内膜間質肉腫，子宮内膜症性嚢胞から生じた類内膜癌や明細胞腺癌など，出血を伴う悪性腫瘍が挙げられる。Parker et al.[2] による24例のpolypoid endometriosisをまとめた報告では，発生場所は大腸や卵巣表面，子宮漿膜などに多く，本症例のように後腹膜への発生は比較的まれであるとされている。また，50歳以上の閉経後の女性に多く見られ，通常の子宮内膜症に罹患している女性よりも有意に高齢であると報告されている[3]。本症例のように，子宮内膜症の既往がない場合には，術前診断は困難となる。臨床症状には特異的なも

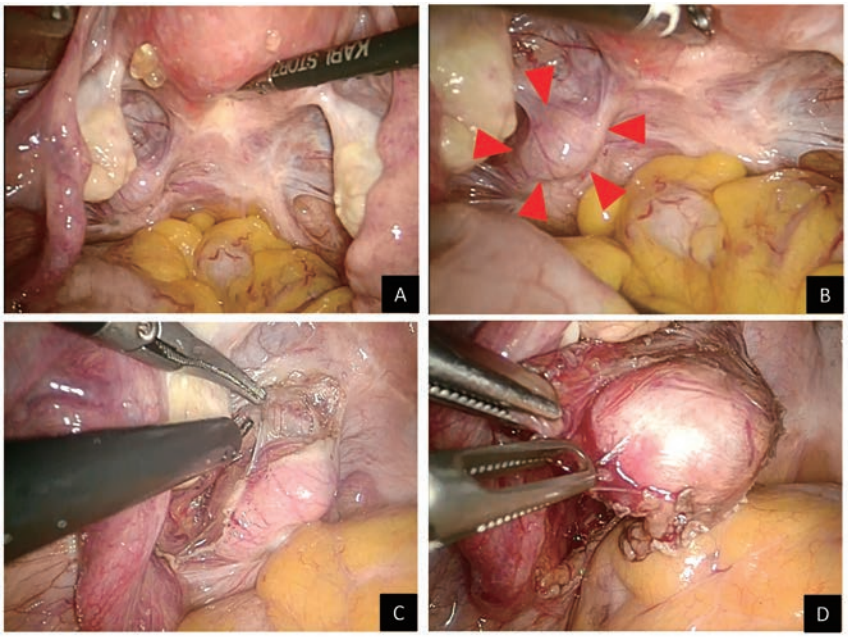

図２　術中所見

A．両側付属器異常なし。
B．左仙骨子宮靱帯の外側に腫瘤性病変あり。
C．後腹膜を展開。
D．周囲の組織を剥離し摘出。

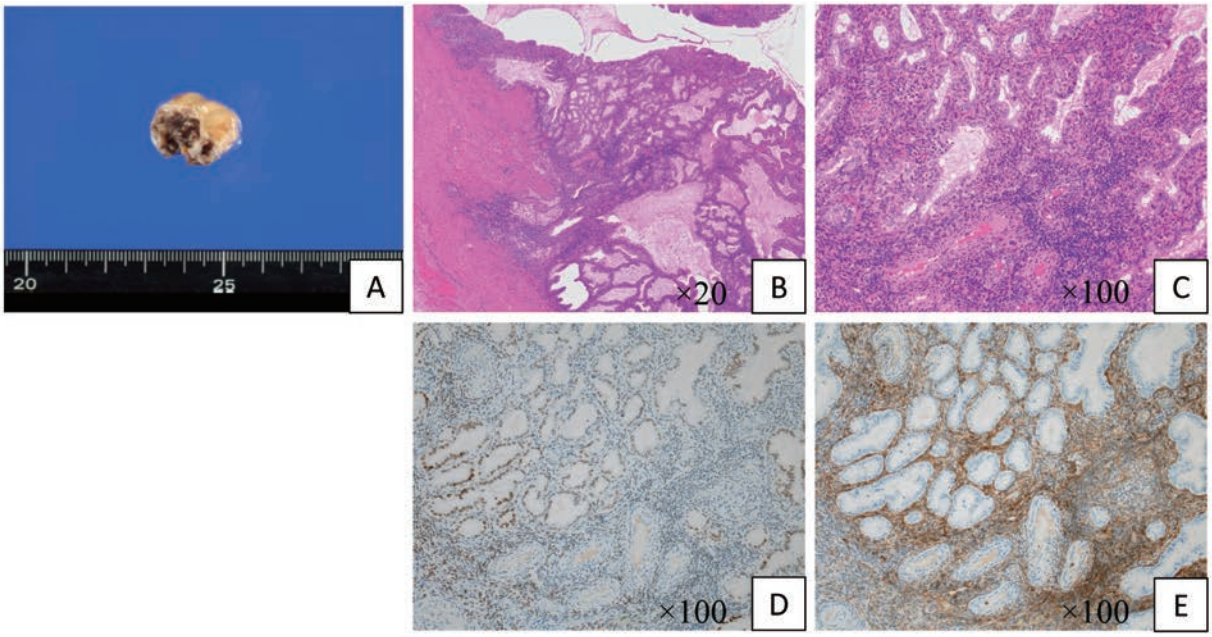

図３

A．マクロ所見
B．HE染色（×20）：内膜間質組織と壁の肥厚した血管を背景に，内膜腺の増生を認める。
C．HE染色（×100）：内膜間質組織と壁の肥厚した血管を背景に，内膜腺の増生を認める。
D．エストロゲン受容体免疫染色（×100）：内膜腺と内膜間質の一部が染色されている。
E．CD10免疫染色（×100）：内膜間質が染色されている。

のはないが，骨盤内腫瘤の指摘や下腹部痛などが多く，発生場所によっては，尿路閉塞や水腎症，血尿，血便，腸閉塞などを契機に発見される症例もある[4) 5)]。

本疾患の病因はまだ明らかにされていないが，エストロゲン－プロゲスチン併用療法やエストロゲン，タモキシフェンの使用など，子宮内膜に影響を及ぼす薬剤の使用と関連することが多いと報告されている[5) 6)]。本症例では，46歳で乳癌の手術を受け，術後10年間にわたりタモキシフェンを内服していた。

MRI所見の特徴として，①辺縁平滑，②乳頭状隆起なし，③腫瘍内の出血性病変，④病変周囲の線維化，⑤子宮筋層と同程度の造影効果，⑥T2強調像で高信号などが挙げられる。悪性腫瘍との鑑別には，拡散制限やADCの低下が見られないことや，PET-CTで比較的低集積であることが役立つとされるが[7) 8) 9)]，これらの所見にすべて合致する症例は稀であり，術前診断は困難な場合が多いと考えられる。伊藤ら[9)]によるpolypoid endometriosisの７例をまとめた報告では，７例すべてに内部に血液成分を認め，５例が充実部分を伴っていた。充実部分は，T2強調像で低信号から高信号とさまざまであった。PET-CTは３例で施行されており，２例が低集積で，１例が集積なしであった。本症例のMRI所見は，T2強調像で高信号を呈し，辺縁平滑で乳頭状隆起はなく，腫瘍内部に出血性病変を伴っていた。またPET-CTでは低集積であり，上記の画像所見に比較的合致しており，本疾患を念頭に置くことができれば術前診断できていたかもしれない。術後の病理組織診断で初めて確定診断される症例がほとんどであり，病理組織学的には，polypoid endometriosisは腺周囲の過形成や異型，乳頭状の浸潤を欠いていることが，悪性腫瘍との鑑別になる。また，間質に出血や線維化，血管の壁肥厚，ヘモジデリンを含むマクロファージの存在を認める[2) 10)]。

治療としては，ほとんどの症例で外科的切除が行われており，悪性腫瘍も否定できないことから，開腹手術を選択されている場合が多い。本症例では，術前の画像検査から，境界悪性までの卵巣腫瘍が疑われていたが，臨床経過からは良性腫瘍の可能性も考えられ，ご本人に十分説明した上で，腹腔鏡下での手術を選択した。内部に出血を伴う充実性腫瘍を認めた場合に，本疾患を念頭に置くことができれば，悪性腫瘍に対する拡大手術ではなく，より低侵襲な術式を選択できる可能性がある。

Polypoid endometriosisは，あらゆる年齢層に発生しうるが，特に閉経後の女性に血液成分を含む骨盤内腫瘤を認めた場合には，本疾患を念頭において鑑別する必要がある。術前診断は困難な場合が多いが，本疾患を念頭に置くことで，腹腔鏡手術が治療の選択肢になり得ると考えられた。

文　献

1）Mostoufizadeh M, Scully RE. Malignant tumors arising in endometriosis. Histopathology 1980; 68: 951-963.

2）Parker R, Dadmanesh F, Young RH, Clement P. Polypoid endometriosis. A clinicopathologic analysis of 24 cases and review of the literature. Am J Surg Pathol 2004; 28: 285-297.

3）Stewart CJR, Bharat C. Clinicopathological and immunohistological features of polypoid endometriosis. Histopathology 2016; 68: 398-404.

4）Kondo T. Ureteral polypoid endometriosis causing hydroureteronephrosis. Indian J Pathol Microbiol 2009; 52(2): 246-248.

5）Schlesinger C, Silverberg SG. Tamoxifen-associated polyps (basalomas) arising in multiple endometriotic foci: a case report and review of the literature. Gynecol Oncol 1999; 73: 305-311.

6）Jaegle WT, Barnett JC, Stralka BR, Chappell NP. Polypoid endometriosis mimicking invasive cancer in an obese, postmenopausal tamoxifen user. Gynecol Oncol Rep 2017; 22: 105-107.

7）Takeuchi M, Matsuzaki K, Furumoto H, Nishitani H. Case report: a case of polypoid endometriosis: MR pathological correlation. Br J Radiol 2008; 81: 118-119.

8）Kozawa E, Inoue K, Iwasa N, Fujiwara K, Yasuda M, Tanaka J, Kimura F. MR imaging of polypoid endometriosis of the ovary. Magn Reson Med Sci 2012; 11(3): 201-204.

9）伊藤史子，値賀正彦，斎藤文誉，髙石清美，本原剛志，坂口勲，本田律生，大場隆，片渕秀隆．多彩な臨床像を示すPolypoid endometriosisの７症例．日エンドメトリオーシス会誌 2016；37：169-173.

10）Yamada Y, Miyamoto T, Horiuchi A, Ohya A, Shiozawa T. Polypoid endometriosis of the ovary mimicking ovarian carcinoma dissemination: A case report and literature review. J Obstet Gynecol Res 2014; 40: 1426-1430.

【連絡先】
玉田　祥子
広島市立広島市民病院産科・婦人科
〒730-8518　広島県広島市中区基町７番33号
電話：082-221-2291　FAX：082-223-5514
E-mail：tamaworld.1202@gmail.com