現代産婦人科　Vol.70 No.1，2021 年，pp.149-153

良性腫瘍を念頭に腹腔鏡下手術を実施した後，低分化型と確定診断されたセルトリ・ライディッヒ細胞腫の一例

米谷　直人[1)]・正木　理恵[1)]・峯田あゆか[1)]・宮谷　友香[1)]
三谷　龍史[1)]・塩見ひろ美[2)]・前川　正彦[1)]

1）徳島県立中央病院　産婦人科
2）しんくら女性クリニック

Poorly differentiated Sertoli-Leydig cell tumor diagnosed after laparoscopic surgery: A case report

Naoto Yonetani [1)]・Rie Masaki [1)]・Ayuka Mineda [1)]・Yuka Miyatani [1)]
Ryuji Mitani [1)]・Hiromi Shiomi [2)]・Masahiko Maegawa [1)]

1）Department of Obstetrics and Gynecology, Tokushima Prefectural Central Hospital
2）Shinkura Ladies Clinic

今回，良性腫瘍を念頭に腹腔鏡下手術を実施した後，低分化型と確定診断されたセルトリ・ライディッヒ細胞腫の一例を経験した。22歳，未経妊。20歳頃より無月経，多毛を自覚していた。超音波検査及び造影MRI検査で右卵巣に４cm大の充実性腫瘍を認め，血中テストステロン値が5.07ng/mLと高値であったことなどからセルトリ・ライディッヒ細胞腫が疑われた。高分化型が疑われるが正確な判断は困難であることを説明し，右付属器切除術を行い，迅速病理検査で悪性が疑われた場合でも根治術は最終病理組織結果を待ち再検討する方針とした。また，安全な実施が可能な範囲で腹腔鏡下手術とする方針となった。腹腔鏡下に右付属器切除を行い，体外への回収に際しては安全に配慮してバッグ内に収納し，下腹部に小切開を追加することで腫瘍の破綻なく回収することができた。術後の病理組織検査の結果，低分化型セルトリ・ライディッヒ細胞腫のＩＡ期と診断した。術後，血中テストステロン値は低下し，多毛の改善が自覚された。追加治療は行わず慎重に経過観察中であるが，術後約５年で再発を認めていない。セルトリ・ライディッヒ細胞腫の予後は分化の程度により大きく異なり，高・中・低分化型がそれぞれ良性，境界悪性，悪性に相当するとされている。本症例では腹腔鏡下手術を実施後に低分化型と確定診断されたが，境界悪性もしくは悪性の性索間質性腫瘍に対しては開腹手術が基本とされているため，セルトリ・ライディッヒ細胞腫が疑われる充実性腫瘍に対して腹腔鏡下手術を計画する際には術後に悪性度の判定が変わりうることをあらかじめ十分に説明を行い，腫瘍の破綻を避けるための具体的な方策の下に手術を実施する必要がある。

We report a case of poorly differentiated Sertoli-Leydig cell tumor, which manifested with amenorrhea and hirsutism, diagnosed after laparoscopic surgery in a 22-year-old woman. Sertoli-Leydig cell tumor was suspected because ultrasonography and magnetic resonance imaging revealed a 4-cm right ovarian tumor and blood testosterone level which was as high as 5.07 ng/mL. The right appendage was resected laparoscopically. To avoid leakage of the contents, a small incision was made in the lower abdomen, and the tumor was stored in a bag in the abdominal cavity. Omentectomy was also performed because a middle differentiation was suspected via rapid pathological examination. Through the postoperative histopathological examination, a diagnosis of stage IA of right ovarian Sertoli-Leydig cell tumor with poor differentiation was confirmed. No recurrence was observed in the 5-year post-surgery follow-up without additional treatment. Laparotomy has been the gold standard of treatment of borderline malignant or malignant sex cord stromal tumors. When laparoscopic surgery was planned, it is necessary to explain in advance that the judgement of malignancy might change after surgery.

キーワード：性索間質性腫瘍，セルトリ・ライディッヒ細胞腫，妊孕性温存手術，腹腔鏡下手術
Key words：sexual cord stromal tumor, Sertoli-Leydig cell tumor, fertility-sparing surgery, laparoscopy

緒　　言

セルトリ・ライディッヒ細胞腫は卵巣腫瘍の約0.5%未満と稀な性索間質性腫瘍であり[1)]，アンドロゲンを産生し，男性化徴候を示すことがある。高分化型，中分化型，低分化型がそれぞれ良性，境界悪性，悪性に相当するとされており[2)]，若年層に発生する頻度が高いため，中分化型もしくは低分化型であっても妊孕性温存を考慮する必要があることが多い[3)，4)]。また，悪性の性索間質性腫瘍に対する外科的治療としては開腹手術が基本と

されているが，近年では海外を中心に腹腔鏡下手術を実施した報告も散見される[5), 6)]。

今回，良性腫瘍を念頭において腹腔鏡下に右付属器切除術を実施し，最終的に低分化型と診断されたセルトリ・ライディッヒ細胞腫の症例を経験した。

症　　例

22歳，０妊０産，未婚。身長172cm，体重52.3kg，BMI 17.7kg/m^2。既往歴および家族歴に特記すべき事項はない。初経年齢は14歳。20歳時より続発性無月経に対して近医でホルムストローム療法もしくはカウフマン療法を受けており，同時期から下顎，下腹部及び大腿部の多毛を自覚していた。続発性無月経に対する加療の開始から２年後に経腹超音波検査で径４cmの右卵巣腫瘍を初めて指摘され，精査のため当院へ紹介となった。

当院初診時，経直腸超音波検査で右卵巣に径47×45×40mmの充実性腫瘍を認めた（図１）。子宮及び左卵巣には明らかな異常を認めなかったが，子宮は長軸で約６cm，前後径２cmと年齢相当より若干小さい印象であった。視診上，陰核肥大と外陰部の多毛を認めた（図２）。骨盤部造影MRIでもT1強調画像，T2強調画像ともに低信号を呈する径4.4cmの右卵巣腫瘍を認め，造影効果はわずかであった（図３）。血液検査ではテストステロン値が5.07ng/mLと一般男性レベルに高値（一般女性における正常値は0.11～0.47ng/mL）であり，エストラジオール（E2）値は17pg/mLと閉経女性レベルの低値，黄体化ホルモン（LH）値は13.28mIU/mL，卵胞刺激ホルモン（FSH）値は0.63mIU/mLであった。胸腹骨盤部造影CTでは明らかなリンパ節腫大や腹水貯留を認めず，また両側副腎にも明らかな異常を認めなかった。右卵巣のセルトリ・ライディッヒ細胞腫が疑われること，高分化型の可能性が高いと考えられるが，中分化型もしくは低分化型の可能性も否定しきれないことを説明し，右付属器切除術を行う方針とした。境界悪性以上の病変が疑われた場合には妊孕性の温存を強く希望された。切除した右付属器を術中迅速病理検査に提出し，境界悪性以上の病変が疑われた場合には大網切除を追加すること，悪性が疑われた場合でも根治術は最終的な病理検査結果を待った上で再検討する方針とした。また，腫瘍の破綻などの危険性が低く，安全に実施が可能と考えられる範囲で腹腔鏡下手術とする方針とした。

右卵巣腫瘍の診断で腹腔鏡下右付属器切除術を実施した。腹腔鏡下に骨盤腔内を観察したところ，右卵巣に約５cm大の表面平滑な腫瘍を認めた（図４）。腫瘍の周囲に癒着はなく，洗浄腹水細胞診を提出し，右付属器を切除した。体外への回収にあたっては，腹腔内でE・Zパース®（八光メディカル事業部）内に収納し，下腹部正中に追加した小切開創から回収した。腹腔内での腫瘍

図１　経直腸超音波画像
右卵巣に充実性腫瘍を認める。

図２　外陰部所見
陰核肥大と外陰部の多毛を認める。

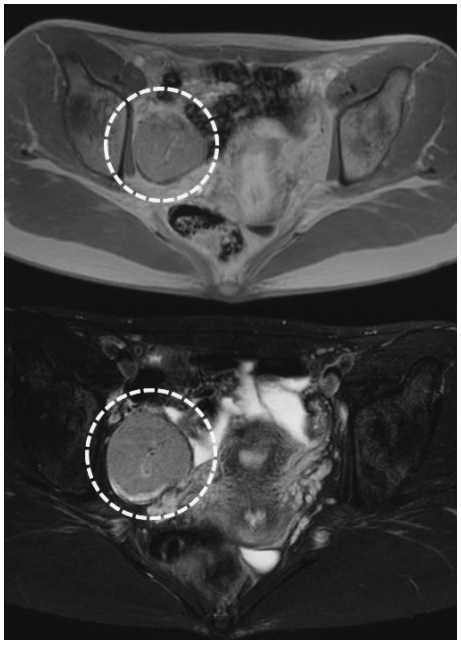

図３　骨盤部造影MRI画像（上：T1強調水平断，下：T2強調水平断）
右付属器にT1，T2ともに低信号を呈する腫瘤を認める（円）。腫瘤内部には中心瘢痕状の索状様の変化が見られ，わずかに造影効果を認める。

の破綻はなかった。内部は黄白色の充実性腫瘍であり（図５），術中迅速病理検査では中分化～低分化のセルトリ・ライディッヒ細胞腫が疑われるとの結果であったため，大網切除を追加した。根治術は最終的な病理検査結果を待った上で再検討する方針としていたため，腹腔内をよく観察し，明らかな残存腫瘍や腹膜病変がないことを確認して手術を終了した。

術後３日目には血中テストステロン値は0.19ng/mLと著明に低下し（図６），術後約２か月で多毛の改善が自覚された。術後の病理組織検査では未分化な紡錘形腫瘍細胞が束状に交錯し，herringbone pattern（矢はず様模様）を呈して密に増殖しており，淡明な細胞質を有する類円形細胞の小集団が腫瘍の辺縁部で散見された。鍍銀染色では莢膜細胞腫のような細網線維は認めず，紡錘形細胞の集団が索状構造を呈していたこと，免疫染色では多くの腫瘍細胞でinhibin-α，calretinin共に陽性であり，性索間質性腫瘍の分化が示されたことから低分化型セルトリ・ライディッヒ細胞腫と判断された（図７）。大網には腫瘍の転移を認めず，腹水細胞診は陰性であった。右卵巣低分化型セルトリ・ライディッヒ細胞腫のＩＡ期と診断した。改めて開腹手術による根治術を実施する選択肢や化学療法を追加する選択肢を提示したが，

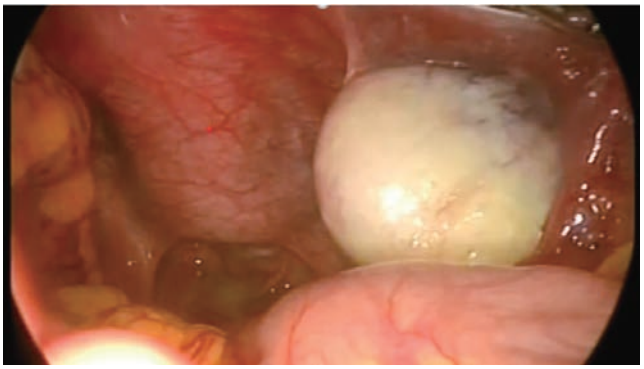

図４　術中画像
右卵巣に球形，表面平滑な腫瘍を認める。周囲に癒着は認めない。

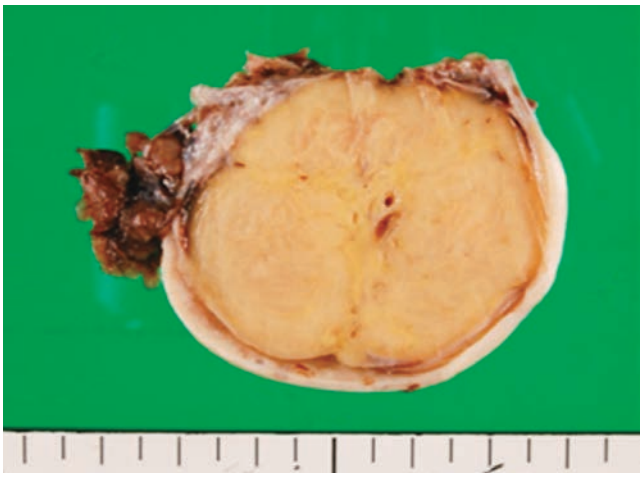

図５　摘出標本画像
黄白色，充実性の右卵巣腫瘍内部。

後療法は行わず，血中テストステロン値と腹骨盤部CTにより厳重に経過観察を行う方針となった。現在，術後約５年が経過し，再発を認めていない。

考　　案

セルトリ・ライディッヒ細胞腫は性索間質性腫瘍に分類される稀な卵巣腫瘍であり，全ての卵巣腫瘍の0.5%未満を占める[1]。若年者から高齢者まで幅広い年齢層での発症が見られるが，20歳代を中心とする若年層での発症が最も高頻度に見られると報告されている[3), 4)]。多くは内分泌機能を有し，アンドロゲンの分泌による男性化徴候は最も一般的な症状とされている。本症例で認められた血中テストステロン高値と続発性無月経，多毛，陰核肥大は腫瘍による典型的な男性化徴候であったと考えられた。また，腫瘍の摘出後，速やかに血中テストス

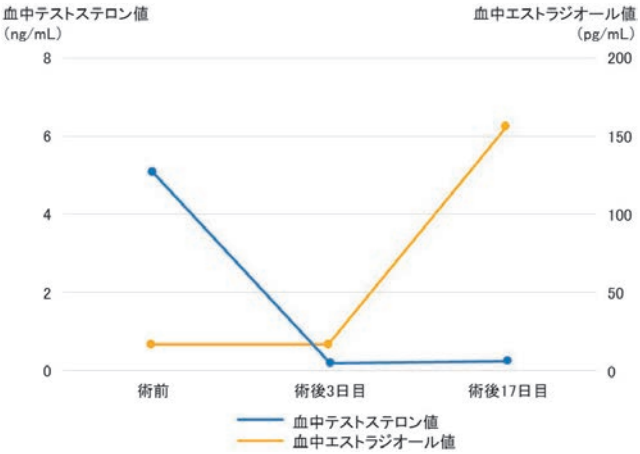

図６　血中テストステロンおよびエストラジオール値の推移
術後のテストステロン値の速やかな低下と，その後のエストラジオール値の上昇を認める。

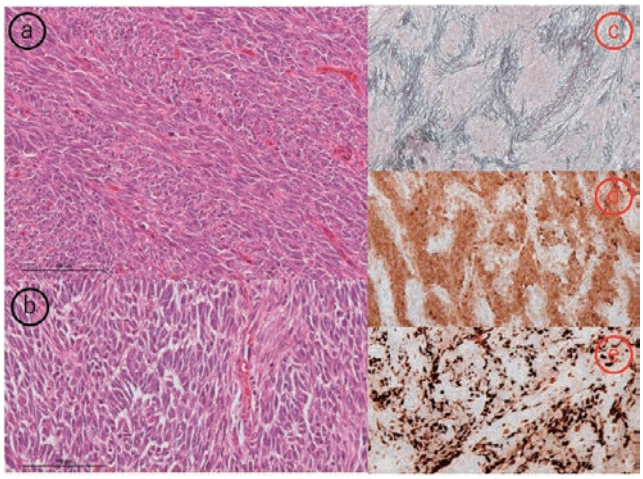

図７　永久病理標本
a / b　HE染色：紡錘形腫瘍細胞が交錯する束状やherringbone patternを呈してびまん性に密に増殖し，淡明な細胞質を有する類円形細胞の小集団が散見される。
c　鍍銀染色：個々の紡錘形細胞を取り囲むような細網線維は認めず，紡錘形細胞の集団が索状につながる構造を呈する。
d　免疫染色（inhibin-α）：腫瘍細胞はびまん性に陽性を示す
e　免疫染色（calretinin）：多くの腫瘍細胞で陽性を示す。

テロン値が低下し，上記症状が改善傾向となったことも矛盾しない経過であった。セルトリ・ライディッヒ細胞腫の予後は分化の程度により大きく異なり，高分化型，中分化型，低分化型がそれぞれ良性，境界悪性，悪性に相当するとされている[2]が，多くは片側性で卵巣に限局しており，約90%がⅠ期と診断される[7), 8)]。5年生存率はⅠ・Ⅱ期は95%と良好であるが，Ⅲ・Ⅳ期は59%と良好とは言えない[9)]。本邦において悪性性索間質性腫瘍に対する標準的な術式としては，卵巣癌に準じたstaging laparotomy，すなわち両側付属器摘出術＋子宮全摘出術＋大網切除術＋腹腔細胞診＋腹腔内検索が推奨されている[10)]が，若年層に高頻度であることからも妊孕性の温存が必要になるケースは多く，これらの患者に対する外科的治療として片側の付属器摘出術と大網切除，および詳細な腹腔内検索は適切な術式とされている[9)-12)]。また，後腹膜リンパ節郭清は省略可能とする考え方が一般的である[9), 10), 12)]。本症例においても22歳と若年であり，未婚であったことから妊孕性温存を強く希望されたため，患側付属器切除と腹水細胞診を実施し，迅速病理組織検査の結果により大網切除と腹腔内検索の追加に留めた。

現在，本邦における卵巣悪性腫瘍に対する外科的治療は開腹手術が基本とされている。日本婦人科腫瘍学会によるガイドライン[10)]においても，卵巣癌に対する腹腔鏡下手術は推奨されていない。悪性の性索間質性腫瘍に対する外科的治療も卵巣癌に準じ，開腹手術とする考え方が一般的である。本症例では，良性腫瘍を念頭においたセルトリ・ライディッヒ細胞腫に対して腹腔鏡下に右付属器切除術を実施し，術後の病理組織検査で最終的に低分化型と診断された。近年，早期の卵巣癌に対する腹腔鏡下手術の有用性を示した報告が複数あり[13), 14)]，Bogani G et al.[15)]は11施設3,065例のメタアナリシスの中で，腹腔鏡下手術は開腹手術と比較して出血量や術後合併症は少なく，術中合併症や手術操作によるアップステージング，腫瘍破裂，再発率には差がなかったと報告しており，性索間質性腫瘍に対しても開腹手術と比較して無病生存期間や全生存期間に有意差はなかったとの報告がある[4), 5)]。一方，2016年のCochrane review[16)]では，早期卵巣癌を対象としたRCTがない状況や生存率に関して腹腔鏡下手術は開腹手術よりも劣るとする報告もあることから，一般診療として腹腔鏡下手術を推奨することはできないと結論づけられている。本症例においては術前には良性腫瘍を念頭においていたことから腹腔鏡下手術とすることを計画したが，安全に配慮して腹腔内で腫瘍をバッグ内に収納し，体外への回収に際して下腹部に小切開を追加するなど，腫瘍の破綻を避けるためのより安全に配慮した具体策をとりながら手術を実施した。また，術後病理組織検査で最終的に低分化型と診断された後，改めて卵巣悪性腫瘍に対しては開腹手術が基本であること，追加手術として開腹手術による根治術を実施する選択肢についても十分に説明したところ，妊孕性温存を強く希望され，追加手術は実施しない方針となった。良性の性索間質性腫瘍を念頭に腹腔鏡下手術を計画する際には，術前の悪性度の判定は正確には困難であり，術後に判定が変わる可能性があることをあらかじめ十分に説明を行うことが必要である。さらに，万一の悪性の可能性を念頭に置き，腫瘍の破綻を避けるための具体的な方策の下に手術を実施することが望ましい。

性索間質性腫瘍に対する術後化学療法の治療的意義は証明されていないのが現状ではあるが，再発の高リスクと考えられる症例に対しては実施が推奨されており[17), 18)]，再発のリスク因子として腫瘍の破綻，進行期ⅠC期，低分化の組織型，異所性成分を含む腫瘍，腫瘍径10～15cm以上が挙げられている。具体的なレジメとしてはBEP療法（ブレオマイシン＋エトポシド＋シスプラチン）もしくはTC療法（パクリタキセル＋カルボプラチン）が推奨されている。本症例においては腫瘍の破綻はなかったものの，最終的な病理組織検査で低分化と診断されたことから術後化学療法の実施が望ましいと考えられ，その旨を十分に説明したものの，後療法を行わずに慎重に経過観察を行う方針となった。術後５年を経過して再発を認めていないが，引き続き厳重に経過観察していく必要がある。

良性腫瘍を念頭に腹腔鏡下手術を実施した後，低分化型と最終診断されたセルトリ・ライディッヒ細胞腫の症例を経験した。男性化徴候を伴う卵巣腫瘍の際にはセルトリ・ライディッヒ細胞腫の可能性を念頭に置いた慎重な術前診断が必要である。また，性索間質性腫瘍が疑われる充実性腫瘍に対する腹腔鏡下手術を計画する際には，悪性度の判定が術後に変わる可能性があることをあらかじめ十分に説明する必要がある。

この論文の内容に関連して開示すべき利益相反関係はありません。

文　　献

1）Lantzsch T, Stoerer S, Lawrenz K, Buchmann J, Strauss HG, Koelbl H. Sertoli-Leydig cell tumor. Arch Gynecol Obstet 2001; 264: 206-208.

2）Young RH, Scully RE. Ovarian Sertoli-Leydig cell tumors. A clinicopathological analysis of 207 cases. Am J Surg Pathol 1985; 9: 543-569.

3）Choong CS, Fuller PJ, Chu S, Jeske Y, Bowling F, Brown R, Borzi P, Balazs ND, Suppiah R, Cotterill AM, Payton D, Robertoson DM, Burger HG. Sertoli-Leydig cell tumor of the ovary, a rare

cause of precocious in a 12-month-old infant J Clin Endocrinol Metab. 2002; 7: 49–56.
4）Caringella A, Loizzi V, Resta L, Ferreri R, Loverro G. A case of Sertoli-Leydig cell tumor in a postmenopausal woman. Int J Gynecol Cancer 2006; 16: 435–438.
5）Litta P, Saccardi C, Conte L, Codroma A, Angioni S, Mioni R. Sertoli-Leydig cell tumors: current status of surgical management: literature review and proposal of treatment. Gynecol Endocrinol 2013; 29: 412–417.
6）Nakayama J, Edwards J, Stine JE, Pelkofski E, Gehrig PA, Duska AASR. Laparoscopy compared to laparotomy in the management of granulosa cell tumors of the ovary. 2014 ASCO annual Meeting. J Clin Oncol 2014; 32: e16510.
7）Tarassoli FA, Devilee P. Pathology and genetics of tumours of the breast and female genital organs. World Health Organization Classification of Tumours 2003.
8）Young RH, Scully RE. Sex cord-stromal, steroid cell, and other ovarian tumors. In Kurman RJ (ed.) Blaustein's Pathology of Female Genital Tract. 5th edition. Springer; New York, 2002. p929.
9）Zhang M, Cheung MK, Shin JY, Kapp DS, Husain A, Teng NN, Berek JS, Osann K, Chan JK. Prognostic factors responsible for survival in sex cord stromal tumors of the ovary--an analysis of 376 women. Gynecol Oncol 2007; 104: 396–400.
10）日本婦人科腫瘍学会 編，卵巣がん・卵管癌・腹膜癌治療ガイドライン2020年版，金原出版，東京，2020.
11）Sigismondi C, Gadducci A, Lorusso D, Candiani M, Breda E, Raspagliesi, Cormio G, Marinaccio M, Mangili G. Ovarian Sertoli-Leydig cell tumors. a retrospective MITO study. Gynecol Oncol 2012; 125: 673–676.
12）Gui T, Cao D, Shen K, Yang J, Zhang Y, Yu Q, Wan X, Xiang Y, Xiao Y, Guo L. A clinicopathological analysis of 40 cases of ovarian Sertoli-Leydig cell tumors. Gynecol Oncol 2012; 127: 384–389.
13）Nezhat FR, Ezzati M, Chuang L, Shamshirsaz AA, Rahaman J, Gretz H. Laparoscopic management of early ovarian and fallopian tube cancers: surgical and survival outcome. Am J Obstet Gynecol 2009; 200: 83. E1–6.
14）Koo YJ, Kim JE, Kim YH, Hahn HS, Lee IH, Kim TJ, Lee KH, Shim JU, Lim KT. Comparison of laparoscopy and laparotomy for the management of early-stage ovarian cancer: surgical and oncological outcomes. J Gynecol Oncol 2014; 25: 111–117.
15）Bogani G, Borghi C, Leone Roberti Maggiore U, Ditto A, Signorelli M, Martinelli F, Chiappa V, Lopez C, Sabatucci I, Scaffa C, Indini A, Ferrero S, Lorusso D, Raspagliesi F. Minimally invasive surgical staging in early-stage ovarian carcinoma: A systematic review and meta-analysis. J Minim Invasive Gynecol 2017; 24: 552–562.
16）Falsetta FS, Lawrie TA, Medeiros LRF, da Rosa MI, Edelweiss MI, Stein AT, Zelmanowicz A, Moraes AB, Zanini RR, Rosa DD. Laparoscopy versus laparotomy for FIGO stage Ⅰ ovarian cancer. Cochrane Database Syst Rev 2016; 10: CD005344.
17）Ovarian Cancer Including Fallopian Tube Cancer and Primary Peritoneal Cancer (Version 1.2019) NCCN Clinical Practice Guidelines in Oncology. http://www.nccn.org/professionals/physician_gls/default.aspx [2021.7.6]
18）Ray-Coquard I, Morice P, Lorusso D, Prat J, Oaknin A, Pautier P, Colombo N, ESMO Guidelines Committee. Non-epithelial ovarian cancer: ESMO Clinical Practice Guidelines for diagnosis, treatment and follow-up. Ann Oncol 2018; 29: iv1–iv18.

【連絡先】
米谷　直人
徳島県立中央病院産婦人科
〒770-8539　徳島県徳島市蔵本町1丁目10-3
電話：088-631-7151
E-mail：n.yone@tph.gr.jp