現代産婦人科　Vol.70 No.1，2021 年，pp.139-142

腹腔内に迷入したLNG-IUSをX線透視補助による腹腔鏡下に摘除した一例

村上　明弘・藤田　麻美・平野恵美子・住浪　義則

山陽小野田市民病院　産婦人科

A case of radiography-assisted laparoscopy for removal of migrated levonorgestrel-intrauterine system in the abdominal cavity

Akihiro Murakami・Mami Fujita・Emiko Hirano・Yoshinori Suminami

Department of Obstetrics and Gynecology, Sanyo-Onoda Municipal Hospital

levonorgestrel-intrauterine system（LNG-IUS）は，避妊のみならず，過多月経や月経困難症に対する治療に用いられている。LNG-IUSはこれらの症状改善に重要なストラテジーの一つであり，多くの症例に使用されている。使用の際の合併症として子宮穿孔による腹腔内迷入があげられるが，稀ではあるものの重篤な合併症を引き起こす可能性がある。今回，腹腔内に迷入したLNG-IUSに対し，X線透視補助による腹腔鏡下に摘除した症例を報告する。症例は33歳，特に症状の訴えはないが，LNG-IUSの位置異常により当院に紹介となった。１か月前に月経困難症に対する治療として，前医でLNG-IUSが挿入されていた。診察時に腹部超音波検査で腹腔内のLNG-IUSの存在部位を同定できなかった。腹部単純CTおよび腹部単純X線による検査の結果，LNG-IUSの腹腔内迷入と確定診断した。十分なインフォームドコンセントのもと，X線透視補助による腹腔鏡によりLNG-IUSを容易にかつ迅速に腹腔外に摘除した。さらに腹腔鏡で子宮穿孔部位の痕跡を確認し，子宮筋の損傷がないことを確認した。また，X線透視下で膀胱に損傷がないことも確認した。LNG-IUSを留置する際には子宮穿孔の可能性について患者に十分に説明する必要がある。また，超音波検査は非侵襲的で施行が容易であるために，LNG-IUSやIUDの子宮腔内の存在を即座に診断することは可能であるが，腹腔内に迷入した場合はその存在部位の確認は極めて困難であると思われる。よって迷入したLNG-IUSを腹腔鏡下で摘除を行う際にはX線透視を併用すればより容易に迅速かつ安全に実施できると思われる。

The levonorgestrel-intrauterine system (LNG-IUS) is an effective method for contraception or treatment of hypermenorrhea and dysmenorrhea. Recently, this technique has been widely used to treat these symptoms. Migration of the LNG-IUS into the pelvic cavity is rare; however, if it happens, serious complications occur. Herein, we report a case of radiography-assisted laparoscopy for the removal of migrated LNG-IUS in the pelvic cavity. A 33-year-old woman presenting with no symptoms was admitted to our hospital because of abnormal localization of LNG-IUS. The LNG-IUS was inserted into the uterus for the treatment of dysmenorrhea at a previous clinic a month earlier. Radiographic examinations suggested that LNG-IUS migrated into the pelvic cavity. After obtaining informed consent, a radiography-assisted laparoscopic procedure was performed to remove the migrated LNG-IUS. We found a trace of uterine perforation but there was no tissue damage to the bladder by laparoscopy or radiography. This case indicates that radiography-assisted laparoscopic surgery is a preferable method for the removal of the LNG-IUS in the pelvic cavity. Furthermore, it is necessary to explain to patients the possibility of uterine perforation caused by LNG-IUS.

キーワード：レボノルゲストレル放出子宮内システム（LNG-IUS），X線透視補助による腹腔鏡
Key words：levonorgestrel-intrauterine system（LNG-IUS），radiography assisted laparoscopy

緒　　言

levonorgestrel-intrauterine system（LNG-IUS）は，LNGを定常的に放出し，避妊のみならず，子宮筋腫，子宮腺筋症あるいは子宮内膜症による過多月経や月経困難症に対する治療としては健康保険適用がある。よって，内服薬によるホルモン療法だけではなくLNG-IUSはこれらの症状改善に重要なストラテジーの一つであり，多くの症例に使用されている。今回，LNG-IUSが子宮穿孔し，腹腔内に迷入した症例に対し，X線透視補助腹腔鏡下に摘除した症例を報告する。

症　　例

症例は33歳，３妊２産，最終出産より２年経過している。既往歴，家族歴，アレルギーには特記すべき事項はなかった。月経困難症に対する治療として，他院でLNG-IUSが挿入され，その後は腹痛や子宮出血等の症状はなかった。挿入後１か月経過した再診時にLNG-IUSは子宮内に認められず，腹部単純CTで腹腔内への迷入と診断され（図１Ａ），摘除を目的として当院へ紹介となっ

た。初診時の経腟超音波検査では，子宮は前傾で鶏卵大，両側付属器には異常を認めなかった。また，LNG-IUSは経腟超音波検査では子宮内に認められず，腹部単純X線検査で立位と臥位では位置が変わらない状態で右下腹部に存在していた（図１Ｂ，Ｃ）。以上よりLNG-IUSの子宮穿孔による腹腔内迷入と確定診断した。また

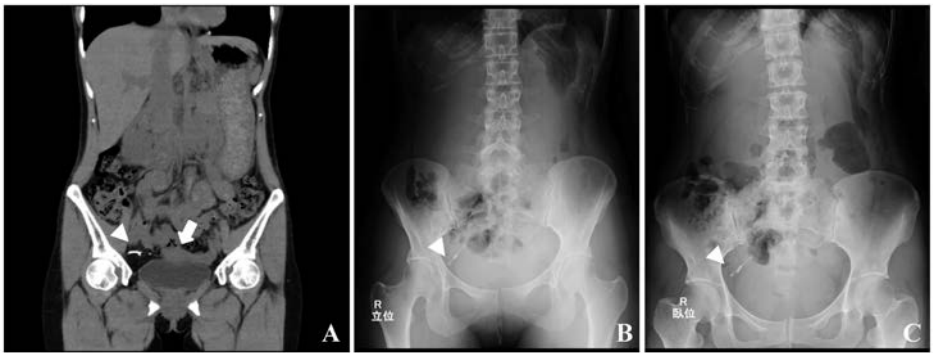

図１

A　腹部単純CT（冠状段）　子宮（矢印）外の右側にLNG-IUS（矢頭）を認める。
B　腹部単純X線検査（立位）
C　腹部単純X線検査（臥位）
　　体位の変換でLNG-IUS（矢頭）の位置の変化はない。

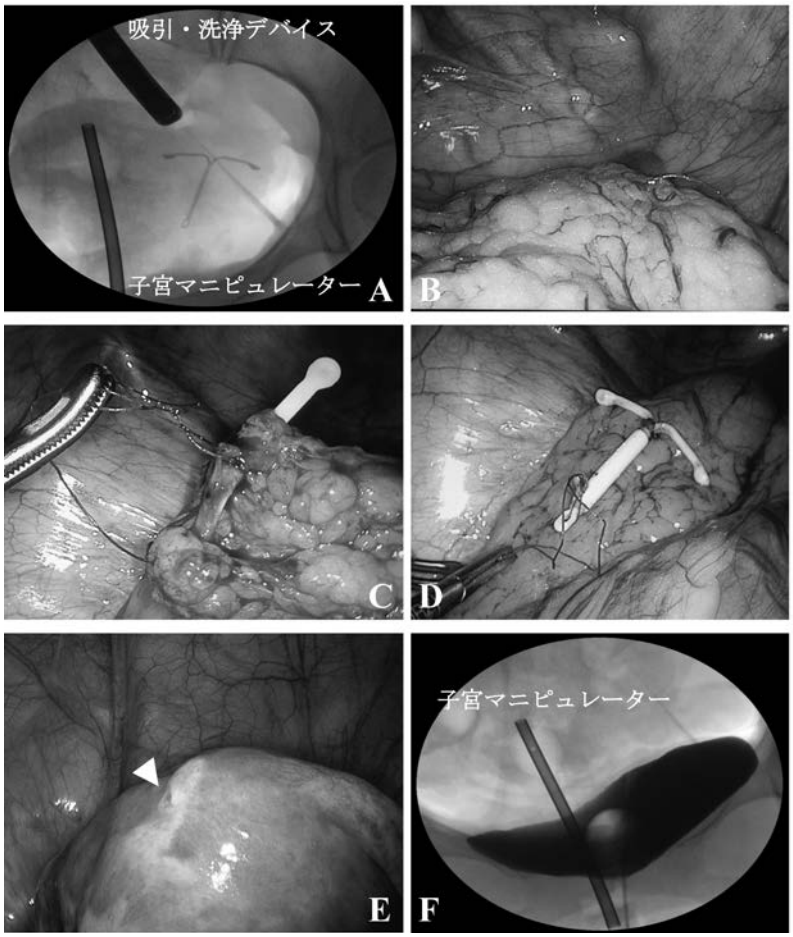

図２

A　手術中X線透視下でLNG-IUSの位置を確認した。
B　X線透視補助腹腔鏡下でLNG-IUSを検索したところ，大網内よりLNG-IUS除去糸を確認した。
C　大網内に包埋されていたLNG-IUSを摘除。
D　大網より摘出したLNG-IUS。
E　子宮底部に穿孔部位とおもわれる痕跡（矢頭）を認めた。
F　逆行性膀胱造影検査　膀胱損傷は認めなかった。

腹部単純X線検査の結果より可動性のある腸管の表面にはLNG-IUSが存在していない可能性が高いと判断した。LNG-IUSの腹腔外への除去についてのメリット・デメリットや将来的に発生しうる合併症について十分に説明した結果，腹腔外への摘除を希望された。以上の経過より，X線透視補助による腹腔鏡下にLNG-IUSを摘除する方針とした。腹腔鏡下手術時の所見を示す。子宮および両側付属器には異常を認めなかった。X線透視により洗浄・吸引デバイスの位置とLNG-IUSの位置関係より，おおよその存在位置を確認できた（図２Ａ）。その結果，腹腔鏡下で大網に被包化されたLNG-IUSが容易に確認でき（図２Ｂ），大網との癒着を剥離し（図２Ｃ，Ｄ），除去糸を牽引して５ mm径のトロッカーより腹腔外に摘除した。その後，子宮マニピュレーターを通じて子宮腔内にインジゴカルミンを注入し，子宮筋からの色素漏出は認めなかったが，子宮底部に穿孔部位と思われる痕跡を腹腔鏡により確認した（図２Ｅ）。また，膀胱に逆行性に造影剤を注入したが，Ｘ線透視下で造影剤の漏出はなく膀胱損傷は認めなかった（図２Ｆ）。術後の経過は良好で，軽快退院となった。

考　　案

LNG-IUSを含むIUDの子宮穿孔は深刻な合併症の一つであり，その発生頻度は1000人当たり0.68～2.6人であると報告されている[1)]。特に，LNG-IUSによる子宮穿孔は医学中央雑誌によれば４例の報告があるのみである[2－5)]。この４例はいずれも挿入後１か月から10年経過して腹腔内への迷入が偶然発見されており，本症例と同様に子宮穿孔の時期は不明である[2－5)]。一方，IUD挿入直後に重度の腹痛を示したために挿入時の子宮穿孔と診断されて手術的摘除となった症例も報告されている[6)]。挿入時の子宮穿孔によって腹痛や腹膜刺激症状が生じることもあるが，本症例のように無症状で経過することもあるため，子宮穿孔の実際の頻度は報告より高いと推測される[1－10)]。大部分は腹腔内への迷入であるが，腹壁内や膀胱内に迷入した報告もある[11, 12)]。子宮穿孔に関与する因子として子宮の高度の屈曲，子宮内への挿入器具の種類や硬度，挿入困難時の強引な挿入，不慣れな術者による挿入，多産による子宮壁の脆弱性が挙げられている[9)]。本症例は２回の経産ではあるが，最終分娩から２年が経過しており，分娩後の子宮壁の脆弱性による挿入時の穿孔の可能性は考え難い。また，前医でLNG-IUS挿入直後に位置確認がされていることより挿入時の穿孔の可能性はなく，原因ははっきりしない。

IUDが子宮穿孔を起こし，腹腔内への迷入が発見された際の症状についてMosley et al.はレビューしている[10)]。IUDが腹腔内に迷入した129例では無症状が48.1％，妊娠成立が28.7％，疼痛が17.8％，不正性器出血が4.7％，骨盤部炎症が0.8％であり，半数近くが無症状であった。つまり，これらの症状は挿入時の穿孔によるものであるかははっきりしない。一方Kaislasuo et al.は，手術によって摘除された症例の71％に軽度の腹痛や少量の不正性器出血，または両者の症状があり，症状の出現が明確な症例では挿入後24時間以内が全症例の28％，挿入後１－５日が全症例の６％，挿入後５日目以降が全症例の３％と挿入後早期に発症したと報告している[1)]。よって，前述したようにLNG-IUSやIUD挿入直後の腹痛や挿入後５日以内の腹痛や不正性器出血は子宮穿孔や腹腔内への迷入を疑う症状として考えるべきである。本症例ではLNG-IUSの挿入時から腹腔内への迷入発見まで腹痛や不正性器出血はなく無症状であり，月経もなかったことより定期受診で初めて発見された。

腹腔内に迷入したとしても軽微な症状がほとんどであり，手術のリスクを考慮すると腹腔外への摘除を薦めない報告もある[13)]。一方，World Health Organizationは腹腔内に迷入したIUDは腸管閉塞や穿孔を起こす可能性があることより腹腔外への摘除を薦めている[14)]。発見時に腸管閉塞や穿孔等の症状があれば腹腔外に摘除することには異論はないと思われるが，発見時に無症状であっても将来的に臓器損傷等の重篤な合併症が起きる可能性があるため，腹腔外に摘除する方が望ましいと考えられる。本症例も受診時には無症状であり，摘除しない報告があることを説明したうえで，将来的なリスクを考えると摘除が望ましいと考える旨を説明した結果，外科的摘除を強く希望された。

超音波検査は非侵襲的で施行が容易であるために，LNG-IUSやIUDの子宮腔内の存在を即座に診断することは可能であるが，腹腔内に迷入した場合はその存在部位の確認は極めて困難であると思われる。実際に我々も腹部超音波検査で腹腔内の存在部位を同定できなかった。LNG-IUSやIUDはX線不透過性であるために超音波検査で子宮腔内の存在が確認ができなければ腹部X線検査やCTによって腹腔内への迷入は容易に診断できる。腹腔内に迷入したIUDの大部分は大網内に存在するかこれに癒着しており，少数は子宮や付属器に癒着して存在すると報告されている[10)]。本症例のように大網に被包されている場合は容易に発見されないこともあり，やみくもな腹腔内検索によって臓器損傷やさらなる迷入が生じる可能性がある。そこで今回実施したX線透視下であれば，安全かつ迅速に検索が可能となり，侵襲の軽減につながると思われる。

本症例ではLNG-IUSは腹腔内に迷入していたが，挿入後２か月間は月経痛は改善しており，月経量は減少し，手術まで不正性器出血はなかった。２か月間だけの治療効果であるので定常的なLNGの子宮への作用によるものかは明らかではない。しかしながら，LNG-IUSが定位置

である子宮腔内に存在する時と比較し，腹腔内に迷入した時では，血漿LNG濃度は10倍高くなり，それによって排卵が抑制され妊娠率が低下すると報告されている[15]。よって，LNG-IUSが腹腔内に存在しても避妊効果だけではなく，月経痛や過多月経に対しても治療効果は十分に期待できると思われる。

今回われわれは，LNG-IUSが子宮穿孔を起こし腹腔内に迷入し，それをX線透視補助による腹腔鏡下に摘除した症例を経験した。LNG-IUSは避妊のみならず，器質的あるいは機能的な月経困難症や過多月経に対する治療の重要なストラテジーである。治療の選択の際には，稀ではあるが子宮穿孔のリスクを患者に十分に説明する必要がある。また，腹腔内に迷入した場合には摘出によるメリットとデメリットを十分に説明する必要性があるが，将来的な臓器損傷等の重篤な合併症が起きる可能性があるために腹腔外に摘除することが望ましいと考える。摘除する際には，X線透視補助による腹腔鏡を行うことで迷入したLNG-IUSを安全かつ迅速に腹腔外に摘除できるためにさらなる低侵襲手術につながると思われる。

すべての著者は開示すべき利益相反はない。

文　献

1）Kaislasuo J, Suhonen S, Gissler M, Lahteenmaki P, Heikinheimo O. Uterine perforation caused by intrauterine devices: clinical course and treatment. Hum Reprod 2013; 28: 1546-1551.

2）谷口文章，籔田真紀，山口昌美，貴志洋平，杉並留美子，杉並洋，岡田由貴子．子宮穿孔し腹腔内に迷入したと思われるLNG-IUSを腹腔鏡下に摘出した１例．日エンドメトリオーシス会誌 2014；35：187-191.

3）佐野祥子，小松正明，高本晴子，藤本英夫．腹腔内に迷入したレボノルゲストレル放出子宮内システム（LNG-IUS）の１例．現代産婦人科 2017；66：57-60.

4）中村加奈子，林茂徳，安康真由香，清河駿樹，水口雄貴，冨永英一郎，阪埜浩司，青木大輔．腹腔内へ迷入した異物（ミレーナ）を腹腔鏡下手術により回収した１例．栃木県産婦人科医報 2019；45：25-29.

5）長島香，西岡利泰，曾原雅子，渡邉喜久雄，中佐藤利一．レボノルゲストレル放出子宮内システム（LNG-IUS）による子宮穿孔の１例．産科と婦人科 2021；6：751-754.

6）Soydinc HE, Evsen MS, Caça F, Sak ME, Taner MZ, Sak S. Translocated intrauterine contraceptive device: experiences of two medical centers with risk factors and the need for surgical treatment. J Reprod Med 2013; 58: 234-240.

7）Zakin D, Stern WZ, Rosenblatt R. Complete and partial uterine perforation and embedding following insertion of intrauterine devices. I. Classification, complications, mechanism, incidence, and missing string. Obstet Gynecol Surv 1981; 36: 335-353.

8）植野りえ，川村良，豊岡理恵子，家村邦太郎，小倉久男．腹腔内迷入IUDの摘出を可能にした透視下腹腔鏡手術．日産婦内視鏡学会 2000；16：97-99.

9）Bjørnerem A, Tollan A. Intrauterine device--primary and secondary perforation of the urinary bladder. Acta Obstet Gynecol Scand 1997; 76: 383-385.

10）Mosley FR, Shahi N, Kurer MA. Elective surgical removal of migrated intrauterine contraceptive devices from within the peritoneal cavity: a comparison between open and laparoscopic removal. JSLS 2012; 16: 236-241.

11）佐藤やよい，光定誠，中島康，塩入貞明．子宮内避妊具（IUD）が腹壁内に迷入した１例．日本腹部救急医学会雑誌 2007；27：907-910.

12）松田陽介，寺井章人，荒井陽一．子宮内避妊具のmigrationにより発生した膀胱結石の一例．日泌尿会誌 2011；102：603-606.

13）Markovitch O, Klein Z, Gidoni Y, Holzinger M, Beyth Y. Extrauterine mislocated IUS: is surgical removal mandatory ? Contraception 2002; 66: 105-108.

14）World Health Organization. WHO mechanism of action, safety, and efficacy of intrauterine divices. Geneva, Switzerland: World Health Organization. 1987; 48-63.

15）Hamimov-Kochman R, Amsalem H, Adoni A, Lavy Y, Spitz IM. Management of a perforated levonorgestrel-medicated intrauterine device--a pharmacokinetic study: case report. Hum Reprod 2003; 18: 1231-1233.

【連絡先】
村上　明弘
山陽小野田市民病院産婦人科
〒756-0084　山口県山陽小野田市東高泊 1840-3
電話：0836-83-2355　FAX：0836-83-0377
E-mail：aki-chi@blue.meggaegg.ne.jp