現代産婦人科　Vol.70 No.1，2021 年，pp.129-132

子宮頸部に発生した侵襲性血管粘液腫の１例

曳野　耕平・髙石　清美・南　星旭・西村　典子
月原　悟・申神　正子・金森　康展

綜合病院山口赤十字病院　産婦人科

Aggressive cervical angiomyxoma: A case report

Kohei Hikino・Kiyomi Takaishi・Sung Ouk Nam・Noriko Nishimura
Satoru Tsukihara・Masako Sarugami・Yasunobu Kanamori

Department of Obstetrics and Gynecology, Japanese Red Cross Yamaguchi Hospital

侵襲性血管粘液腫（aggressive angiomyxoma，以下AA）は女性の外陰部，腟，骨盤腔に好発し，術前診断が困難な稀な間葉系腫瘍である。血管新生，局所浸潤，局所再発しやすいことが特徴としてあげられる。今回，子宮頸部に発生し，外科的治療後に病理組織学的検査で診断が確定した１例を経験したので，文献的考察を加えて報告する。症例は48歳の１妊１産の女性で，子宮筋腫と検診で指摘されたことを契機に前医を受診したところ，子宮頸部腫瘍が認められたため，精査加療目的に当科に紹介初診となった。初診時，子宮頸部腫瘍が腟内へ突出しており，同部の生検結果から孤立性線維性腫瘍と考えられ，手術の方針となった。単純子宮全摘出術を施行し，摘出した子宮の頸部には６cm大の充実性腫瘍が認められた。病理組織学的検査結果からAAの診断に至った。術後は経過観察中であるが，２年５か月を経て再発兆候はみられていない。

Aggressive angiomyxoma (AA), a rare mesenchymal tumor that predominantly occurs in women, frequently affects the vulva, vagina, and pelvic cavity and is characterized by angiogenesis, local infiltration, and recurrence. We report a case of AA involving the uterine cervix in a woman who was diagnosed based on postoperative histopathological confirmation. A 48-year-old woman, gravida 1 para 1, who was diagnosed with uterine myoma and screening. Due to a cervical tumor, she was referred to our hospital.
At her first visit, the cervical tumor was identified in the vagina. Evaluation of a biopsy specimen suggested a solitary fibrous tumor, and we performed total abdominal hysterectomy; intraoperatively, we detected a solid tumor (6 cm) involving the uterine cervix. Histopathological evaluation of the resected specimen confirmed diagnosis of AA. Preoperative diagnosis of AA was difficult in this rare case of primary cervical AA. The patient is being followed up and has shown no recurrence, 2 years and 5 months postoperatively.

キーワード：侵襲性血管粘液腫，子宮頸部原発
Key words：aggressive angiomyxoma

緒　　言

侵襲性血管粘液腫（aggressive angiomyxoma，以下AA）は女性の会陰，骨盤に好発する稀な間葉系腫瘍であり，血管新生，局所浸潤，局所再発しやすいことが特徴としてあげられる[1)]。今回，われわれは外科的治療後に病理組織学的検査で子宮頸部原発のAAと診断確定した１例を経験したので，文献的考察を加えて報告する。

症　　例

症例は48歳の１妊１産の女性である。既往歴や家族歴に特記事項はない。

今回，健康診断の際に子宮筋腫を指摘されたため，近医産婦人科クリニックを受診した。帯下増加を伴い，経腟超音波断層法で約５cmの子宮頸部腫瘤を指摘された。子宮頸部細胞診はNILMであった。精査加療目的に当科外来に紹介初診となった。初診時，最終月経開始から23日目であった。腹部は平坦，軟であり，腟鏡診で腟腔内に突出する腫瘤を認め，内診と経腟超音波断層法で63mmの子宮頸部腫瘍と考えられた。両側卵巣の明らかな腫大や腹水の貯留は認められなかった。当科で施行した骨盤MRI検査では，子宮頸部前唇に５cmの腫瘤性病変を認めた。それはT1強調像で低信号，T2強調像でやや高信号を呈し，ADCmapで信号低下はみられなかった（図１ａ－ｄ）。さらに，子宮頸部に集簇する嚢胞性病変が認められた。腫瘤性病変に対して穿刺細胞診を施行したが，内容液は吸引できなかった。乳腺組織針で針生検を行ったところ，孤立性線維性腫瘍（solitary fibrous tumor，以下SFT）が疑われた。免疫組織化学染色ではCD34，Bcl-2，MIC2（CD99），cytokeratin（CK）AE1/AE3，desminが陽性，calponinが一部陽性，αSMA，h-caldesmon，muscle specific

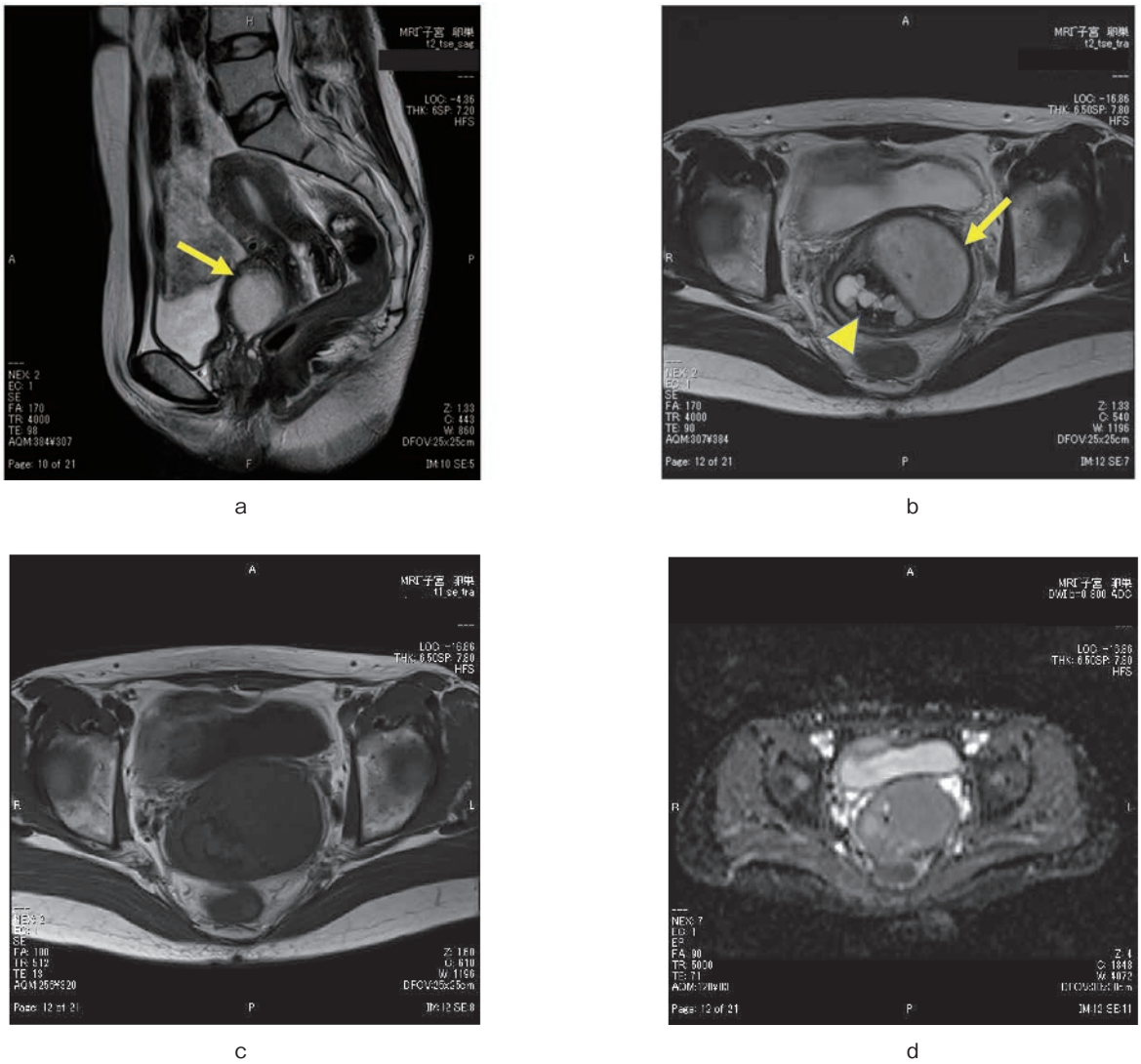

図１　骨盤MRI検査
a．T2強調像矢状断：子宮頸部前面にやや高信号の腫瘤（←）を認める。
b．T2強調像水平断：子宮頸部嚢胞性病変（▶）の左側に腫瘤（←）を認める。
c．T1強調像水平断：低信号域の腫瘤を認める。
d．ADCmap：信号低下を認めない。

actin（HHF35），S-100 protein，β-cateninが陰性であった。CK AE1/AE3とdesmin陽性は稀な形質だが報告例はあるためSFTとして矛盾しないという結果だった。SFTであれば遠隔転移の可能性もあるため，全身検索目的に造影CT検査を施行したが，遠隔転移は認められなかった。

治療方針として外科的切除を行う予定とし，腹式単純子宮全摘術および両側卵管摘出術を施行した。手術時間は１時間31分，出血量は５mLで，輸血は施行していない。摘出標本には子宮頸部より発生する表面平滑な腫瘤を認めた（図２）。摘出標本の病理組織学的検査所見は，頸部筋層と腫瘍との境界に明確な被膜はなく，相互が漸次絡み合うように移行していた。腫瘍細胞の間には，豊富なmyxoid matrixが存在しており，細胞密度は低く，間質内部には大小様々な多数の血管が散見された。多くの血管は好酸性の線維状の膠原線維により囲まれていた。腫瘍細胞は紡錘形，円形，ならびに卵円形の核を有し，核異型は軽度であった。細胞質は淡好酸性であり，双極性もしくは多極性の細胞質辺縁を有していた（図３ａ，ｂ）。免疫組織化学染色はCD34，Desmin，Estrogen receptor（以下，ER），Progesterone receptor（以下，PgR）で陽性，MIB-1で0.5%の腫瘍細胞が陽性，smooth muscle actin，S-100，CD30，p53で陰性であった。以上の結果から，子宮頸部間質内に存在する結節性の深部侵襲性血管粘液腫との確定診断に至った。子宮頸部の集簇性嚢胞病変はナボット嚢胞であり，両側の卵管や卵管采には異常は認められなかった。

術後経過は良好であり，術後８日目に退院した。術後は定期的な経過観察とともに，１年に１回の造影CT検査を施行しているが，術後２年５か月を経て再発兆候はない。

図２　摘出標本
子宮頸部から発生する表面平滑な腫瘤を認める。

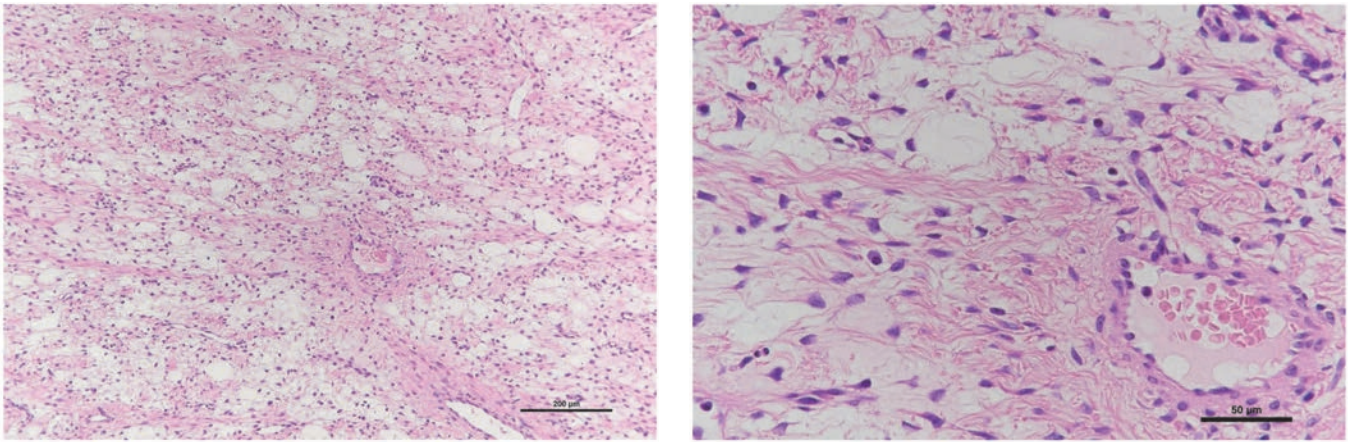

a　b

図３　病理組織学的所見
ａ．HE染色；myxoidな間質内に紡錘形細胞と中小の血管が認められる。
ｂ．HE染色；紡錘形の腫瘍細胞が血管周囲に増生している。

考　　案

Aggressive angiomyxomaは1983年にSteeperとRosaiにより提唱された臨床病理学的概念であり[2]，生殖可能年齢の女性の外陰・腟・会陰・骨盤内の深部軟部組織に好発する良性腫瘍である[1]。渉猟しうる限りでは子宮頸部に発生する症例報告はない。男女比は１：6.6と女性に多いことが報告されている[3]。症例が稀であることと非特異的な自覚症状であることが多く，術前診断で特定されることが困難で，バルトリン腺嚢胞，脂肪腫，腟の嚢胞性腫瘍などの診断で外科的手術となることが多い。また，妊娠中に急速に増大することもある[4]。画像所見の特徴は，MRI検査のT2強調像で腫瘍が筋肉より高信号，かつ腫瘍内に低信号の層状構造をとる“swirl sign”である[5－6]。このような特徴的なMRI所見をもとに針生検を施行し，診断に至った症例もある[7]が，本症例では明らかな“swirl sign”は認められなかった。

病理組織学的には，粘液腫様，膠原線維性の間質の中に小型楕円形，紡錘形あるいは星芒状の細胞増生が特徴とされる。有糸分裂活性や細胞核異型は通常認められない。腫瘍自体は被膜化されておらず，筋肉，神経および脂肪組織への周囲浸潤を認めることもある[1]。本症例では核異型は軽度であり，周囲浸潤は認めなかった。

免疫組織学染色では，desmin・SMA・ER・PgRが陽性，CD34は症例により異なり，S-100は陰性である[1]。HMGA2（12q14.3）の再配列による異常はAAの約１／３の症例で認めるという報告もある[8]。本症例はHMGA2の再配列を検索していないが，desmin・ER・PgRが陽性であり，S-100は陰性と報告に一致していた。また，今回CD34は陽性であった。

AAは免疫組織化学染色でER・PgRが高率に認められること，妊娠中に増大することなどから女性ホルモンとの関連性が示唆される。そのため術前にAAと診断されれば，ゴナドトロピン放出ホルモンアナログ療法

（GnRHa療法）などのホルモン療法で腫瘍の縮小または消失が期待できることが報告されている[8-10]。しかし，AAは自覚症状および画像所見で術前診断を確定することが困難であるため，術前にホルモン療法を施行した報告は多くない。本症例は術前に生検を施行しているが，子宮頸部に発生するAAが極めて珍しいことからも診断にいたらず，外科的切除により診断を確定した。

治療は未だに確立されていないが，外科的切除をされることが多い。マージンをつけて完全切除することが原則ではあるが，残存病変があった場合でも再発率は変わらないとの報告もあり，出産可能年齢の患者の場合は切除範囲を慎重に決定しなければならない[11]。

その他の治療法としては前述のようにホルモン療法が挙げられる。術前に生検でER・PgRが検出されれば，術前あるいは術後の再発に対してGnRHa療法で腫瘍の縮小・消失を期待できる[10]。しかし，腹腔内病変などの術前診断が困難である場合や閉経後の症例に対してはホルモン療法が期待できないため追加検討が必要である。

AAは遠隔転移は来さないものの，外科的切除後の再発率は９～72％と報告によりばらつきがあり[4]，術後10数年を経て再発した報告もあることから長期間の経過観察が望まれる。本症例では，いまだ再発を認めていないが，引き続き経過観察が必要である。

結　　語

子宮頸部に発生したAAの１例を経験した。AAは術前診断が困難であり，外科的切除後に診断が確定することが多い。適切な治療方針決定のためには，特徴的な画像所見と詳細な病理組織学的検索によってAAを念頭においた対応が望まれる。

今回の論文に関連して，開示すべき利益相反状態はない。

文　　献

1）Creytens D, Bridge JA. Aggressive angiomyxoma. In: the WHO Classification of Tumours Editorial Board（eds）WHO Classification of Tumours, Female Genital Tumours, 5th ed. Lyon: IARC 2020; 520-521.

2）Steeper TA, Rosai J. Aggressive angiomyxoma of the female pelvis and perineum. Report of nine cases of a distinctive type of gynecologic soft-tissue neoplasm. Am J Surg Pathol 1983; 7: 463-475.

3）Chan YM, Hon E, Ngai SW, Ng TY, Wong LC. Aggressive angiomyxoma in females: is radical resection the only option? Acta Obstet Gynecol Scand 2000; 79: 216-220.

4）Bagga R, Keepanasseril A, Suri V, Nijhawan R. Aggressive angiomyxoma of the vulva in pregnancy. a case report and review of management options. Med Gen Med 2007; 9: 16.

5）Tariq R, Hasnain S, Siddiqui MT, Ahmed R. Aggressive angiomyxoma: swirled configuration on ultrasound and MR imaging. J Pak Med Assoc 2014; 64: 345-348.

6）Srinivasan S, Krishnan V, Ali SZ, Chidambaranathan N. “Swirl sign” of aggressive angiomyxoma-a lesser known diagnostic sign. Clin Imaging 2014; 38: 751-754.

7）McCluggage WG, Jamieson T, Dobbs SP, Grey A. Aggressive angiomyxoma of the vulva: dramatic response to gonadotropin-releasing hormone agonist therapy. Gynecol Oncol 2006; 100: 623-625.

8）McCluggage WG, Connolly L, McBride HA. HMGA2 is a sensitive but not specific immunohistochemical marker of vulvovaginal aggressive angiomyxoma. Am J Surg Pathol 2010; 34: 1037-1042.

9）岡田和丈，貞廣荘太郎，齋藤剛太，田中彰，鈴木俊之．術前にホルモン療法を行った骨盤内aggressive angiomyxomaの２例．日臨外会誌2016；77：1818-1826.

10）松岡直樹，三春範夫，小出千絵，豊福彩，長谷川康貴．骨盤内軟部腫瘤に対し術前にAggressive angiomyxomaを疑いGnRHアゴニスト治療が奏功した一例．現代産婦人科 2011；60：195-200.

11）Hajjar R, Alharthi M, Richard C, Gougeon F, Loungnarath R. Pelvic aggressive angiomyxoma: major challenges in diagnosis and treatment. Cureus 2019; 11: e4419.

【連絡先】
曳野　耕平
綜合病院山口赤十字病院産婦人科
〒753-8519　山口県山口市八幡馬場 53-1
電話：083-923-0111　FAX：083-925-1474
E-mail：hikino_shumu@yahoo.co.jp