現代産婦人科　Vol.70 No.1，2021 年，pp.117-121

双胎の子宮頸管短縮症例に対し子宮頸管ペッサリー留置中に大量出血を伴う腟壁裂傷を認めた一例

中村　一仁・沖本　直輝・熊澤　一真・立石　洋子
大岡　尚実・相本　法慧・多田　克彦

独立行政法人国立病院機構岡山医療センター　産婦人科

Vaginal wall laceration with massive bleeding during cervical pessary placement in a twin pregnancy with short uterine cervix: a case report

Kazuhito Nakamura・Naoki Okimoto・Kazumasa Kumazawa・Yoko Tateishi
Naomi Ooka・Noritoshi Aimoto・Katsuhiko Tada

Department of Obstetrics and Gynecology, National Hospital Organization, Okayama Medical Center

経腟超音波断層法で測定した子宮頸管長の短縮は，単胎妊娠ならびに双胎妊娠における早産の予測因子であり，日本では母体の安静をベースに，塩酸リトドリンや硫酸マグネシウムを用いた薬物治療が行われてきたが，近年これらの薬物は母児への悪影響を理由に世界的には使用制限方向に向かっている。こういった背景を基に，海外では子宮頸管短縮を伴う切迫早産治療の選択肢の一つとして子宮頸管ペッサリーによる治療が試みられている。本邦でも子宮頸管短縮を伴う切迫早産に対する治療法として子宮頸管ペッサリーが注目されている。今回我々は，双胎の切迫早産に対してペッサリーの使用中に，輸血を要する大量出血を伴う腟壁裂傷を発症した症例を経験したので報告する。症例は，身長156 cmの初産婦の双胎妊娠で，妊娠28週２日に子宮頸管長0.9 cmの状態で双胎用Dr. Arabinペッサリー™を装着し，以後頸管長は改善した。入院中患者は載石位での異物感を訴えており，妊娠30週１日に片膝を抱える姿勢で爪を切った後に大量出血をきたし，腟鏡診にてペッサリー装着部に一致して動脈性の出血を伴う腟壁裂傷を認めた。裂傷による貧血加療の為に赤血球輸血を６単位投与した。裂傷縫合術後は順調に経過したが，子宮頸管は再度短縮し，妊娠34週１日に２児とも経腟分娩となった。腟壁裂傷の原因として，ペッサリーのサイズや特殊な姿勢が推測された。患者が違和感を訴えた際には，ペッサリー抜去を含め適切に対処することが最も重要と考えられた。

Cervical pessaries have been focused on recently as a treatment option for preterm labor with a short uterine cervix. Here, we report on the case of a twin pregnancy complicated by a vaginal wall laceration with massive bleeding, which required a blood transfusion during cervical pessary placement. The primipara patient was 156 cm tall with a 19.9 kg/m^2 prepregnant body mass index. We used an ARABIN™ pessary because of the short cervix–0.9-cm-long at 28 weeks and 2 d of gestation–and the length subsequently improved. The patient complained of a foreign body sensation in the lithotomy position after pessary placement. Substantial bleeding occurred at 30 weeks and 1 d of gestation after the patient cut her toenails while kneeling. A vaginal examination revealed a vaginal wall laceration with arterial bleeding, which coincided with the pessary attachment part. The clinical course was uneventful after suturing the laceration, but the cervical length was shortened again without a cervical pessary. Labor pain began at 34 weeks and 1 d of gestation, and both neonates were delivered vaginally. Based on these findings, removing the pessary after a patient complains of discomfort should be considered to provide appropriate care.

キーワード：子宮頸管ペッサリー，医学的合併症，子宮頸管短縮，双胎，腟壁裂傷
Key words：cervical pessary, medical complication, short cervix, twin pregnancy, vaginal laceration

緒　　言

経腟超音波断層法で測定した子宮頸管長の短縮は，単胎妊娠ならびに双胎妊娠における早産の予測因子であり[1]，日本では母体の安静をベースに，塩酸リトドリンや硫酸マグネシウムを用いた薬物治療が行われてきたが，近年これらの薬物は母児への悪影響を理由に世界的には使用制限方向に向かっている[2, 3]。こういった背景を基に，海外では子宮頸管短縮を伴う切迫早産治療の選択肢の一つとして子宮頸管ペッサリーによる治療が試みられている[2, 3]。

切迫早産治療としてのペッサリー使用の歴史は古いが[4]，近年ではArabinが考案した子宮頸管専用のシリコン製のドーム型ペッサリー（Dr. Arabinペッサリー™）

（図１）が世界で広く使われている[1]。本ペッサリーの子宮頸管短縮症例を対象とした臨床研究は，Arabin et al.[1] によるパイロット研究に始まり，単胎妊娠を対象とした早産減少効果が2012年にGoya et al.[5] により報告された。その後否定的な報告も散見され[2, 3, 6]，2019年に報告されたメタ解析では有効性は限定的とされている[7]。双胎妊娠に対する有用性に関しては，単胎症例も含め今後の更なる研究を待たねばならないものの，2013年のLiem et al.[8] による報告以来，肯定的なものが多い[2, 3, 6]。

ペッサリーの主な合併症に関しては，ペッサリーの後方への腟分泌物の貯留を原因とした帯下の増加が問題となるが，病的ではなく抜去の原因とはならないとされている[1, 9]。このように，妊娠中のペッサリーの使用は一般的には安全と考えられているが[9]，子宮頸部の一部が壊死した症例[1] や母体が敗血症となった症例[10] など，稀ではあるが重大な副作用例の報告もあり注意を要する。今回我々は，子宮頸管短縮を伴う双胎の切迫早産に対して早産予防目的でDr. Arabinペッサリー™を使用し，留置後13日目に，輸血を必要とする大量出血を伴う腟壁裂傷を発症した症例を経験したので報告する。

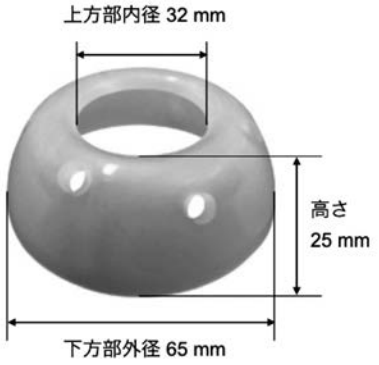

図１　Dr.Arabinペッサリー™の概観
図はDr. Arabin Pessaryのカタログ[15] より引用し一部改変した。
図内に本症例で使用した各サイズを記載した。

症　　例

症例は25歳，身長157 cm，非妊時体重49 kg（非妊時 body mass index 19.9 kg/m^2），１妊０産で既往歴，家族歴に特記事項はない。自然妊娠の二絨毛膜二羊膜双胎で，妊娠経過に異常は認めていなかった。妊娠23週５日に子宮頸管長が2.2 cmと短縮を認め，切迫早産と診断され当科に紹介となり，同日より入院管理となった。子宮頸管長の推移を含め入院後の経過を図２に示す。入院時より母体の動悸の訴えがあり，循環器内科での精査にて洞性頻脈，三尖弁および僧帽弁逆流症を認めたため，bed restのみで管理し症状の増悪はなく経過していた。なお，母体は定期的なフォローで心機能は良好で，全経過を通して内科的治療は必要としなかった。しかし，その後，妊娠27週３日に明らかな子宮収縮はなかったが，子宮頸管長0.9 cmと所見の進行を認めたため，硫酸マグネシウムによる持続点滴を開始した。しかし，子宮頸管長は１ cm前後で推移し明らかな効果はなかった。硫酸マグネシウムによる母体心臓への影響を考慮し，非薬物療法として，患者および配偶者から文書にて同意を得た上で，妊娠28週２日に多胎用子宮頸管ペッサリー；Dr. Arabinペッサリー™（下方部外径65 mm，高さ25 mm，上方部内径32 mm；原田産業株式会社）[11] を装着した。腟腔が狭小であったため装着はやや困難で，装着

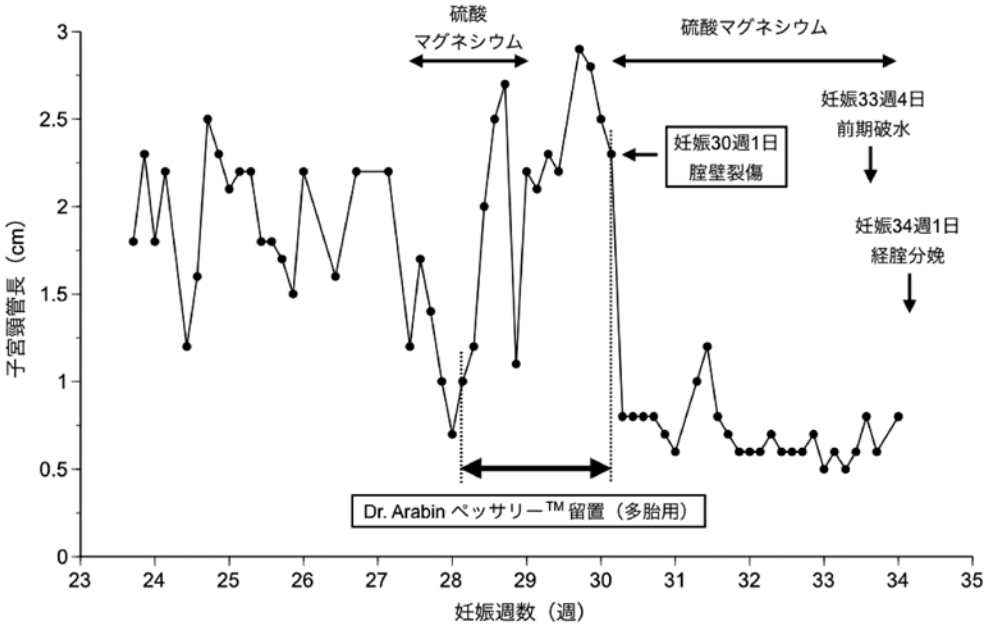

図２　入院後の子宮頸管長の推移と臨床経過

に際し患者は痛みを訴えた。装着後は，日常生活では違和感はなかったものの，内診台で砕石位をとった際の異物感を訴えた。さらに装着前にはなかった腟鏡診時の軽度の痛みも訴えた。なおペッサリーが適正に装着されていたかどうかは定期的に内診時に確認した。ペッサリー装着後の子宮頸管長は２ cm前後で推移し所見の改善を認めたため，妊娠29週０日より硫酸マグネシウムの投与は中止した。なお入院後より定期的に腟分泌物細菌培養検査を実施し，細菌性腟症が存在しないことを確認した。

上述のように，内診時以外は問題なく順調に経過していたが，妊娠30週１日（母体体重54.8 kg）にベッド上座位で片膝を抱える姿勢で患者自身が足の爪切をした後に少量の血性帯下を認めた。腟鏡診にて出血部位は不明瞭で，出血も極少量であり，両児の胎児心拍モニタリングならびに超音波検査に異常を認めなかったため経過観察としたが，初回診察から５時間後にトイレ歩行した際に大量出血（260 g）を認めた。ペッサリーを抜去し再度診察したが出血部位の同定は困難で，最終的に腟壁裂傷部位が確認できた時点（初回診察から6.5時間後）での総出血量は1200 gに達した。裂傷はペッサリー下端より腟口部側の７時方向に約１ cmのY字型の裂傷で，粘膜層のみが裂ける程度の浅い裂傷だったが（図３），動脈性の持続する出血のため全身麻酔下に止血縫合術を行った。術前から術後までの総出血量は1400 gで，術後ヘモグロビン値が6.2 g/dLだったため，赤血球濃厚液６単位を輸血した。出血を認めた際に，分娩となる可能性を考慮し母体にベタメサゾン12 mgを投与したが，出血の開始から術後にかけて，急速遂娩を必要とする母児の異常は認めなかった。

術後の母児の状態は安定していたが，ペッサリーによる加療継続は不適当と判断し，循環器内科と相談の上，早産予防として硫酸マグネシウムの持続点滴を実施した。ペッサリーの抜去により子宮頸管長は0.5～１ cmの範囲で推移し，妊娠33週４日に破水を認め，妊娠34週１日に陣痛が発来し両児とも経腟分娩となった（女児，1772 g，Apgarスコア８点/９点；男児，1792 g，Apgarスコア８点/９点）。生後１年の時点で両児とも発育および発達に問題なく経過している。

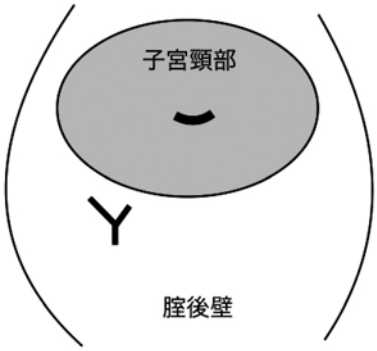

図３　腟壁裂傷の位置
腟壁裂傷は子宮頸部に隣接する腟腔の７時方向にY字型に認めた。

考　　案

Dr. Arabinペッサリー™に関する重篤な合併症報告は，陣痛発来後に分娩が進行した時点でペッサリーを抜去し，子宮頸部の一部が壊死に陥り脱落した単胎症例[1]と，妊娠25週の早産既往を持つfunnelingを認めた症例にペッサリーを装着し，妊娠21週で母体が敗血症を発症した双胎症例[10]の２例を認めるのみである。この２例の報告は，ペッサリー抜去のタイミングや局所の炎症への留意の重要性を示している。今回我々が経験した腟壁裂傷の原因として不適切なサイズの使用や姿勢の変化が推測されたので，裂傷の発生機序について考察を加える。

Dr. Arabinペッサリー™はドーム型（図１）で，下方部外径，高さ，上方部内径の組み合わせにより13種類が発売されており，サイズの選択は製品のホームページ[11]に掲載されている下記の４項目に情報を入力することでできる；（１）妊娠週数，（２）単胎か多胎か，（３）初産婦（経腟分娩歴がない・低身長の両方とも，またはいずれか一方）か経産婦（少なくとも１回の経腟分娩歴・高身長の両方とも，またはいずれか一方）か，（４）funnelingの有無。高さは２種類あり，多胎を選択すれば他の情報に関係なく，多胎用としてより大きい25 mm（単胎用21 mm）が提示される。直径の短い上方部を上にして子宮頸管に装着することで，上方部に開放したリング部分が頸管を取り巻き縫縮効果を発揮する[9]（図４ａ）。さらに，同ペッサリーの装着により，後方に存在していた子宮頸部が前方に偏位し頸管軸の方向が変化することが報告されている[12]（図４ｂ，ｃ）。これにより頸管軸に対する子宮の重量圧のベクトルが変化し，リング部分での子宮頸管の縫縮効果と併せて頸管開大を物理的に防いでいると考えられている[9, 12]。この時，ドーム部分が腟円蓋に密着して装着されるため，直径の長い下方部は骨盤底で支持されることとなり（図４ａ），子宮との解剖学的関係より座位や仰臥位にて図４の矢印部分に圧が加わると推測される。

Dr. Arabinペッサリー™は2013年の時点で，ヨーロッパやスカンジナビアを中心にその使用が承認されているが[9]，これらの国々の女性の平均身長は日本人女性より高い[13]。今回使用したサイズより小さいものは，下方部外径，上方部内径は同じで高さのみ小さい（21 mm），海外では単胎用として発売されているものしか存在しない。しかし本症例では，ペッサリーの装着が他の患者と比べて困難だったこと，装着後に砕石位で異物感を訴え

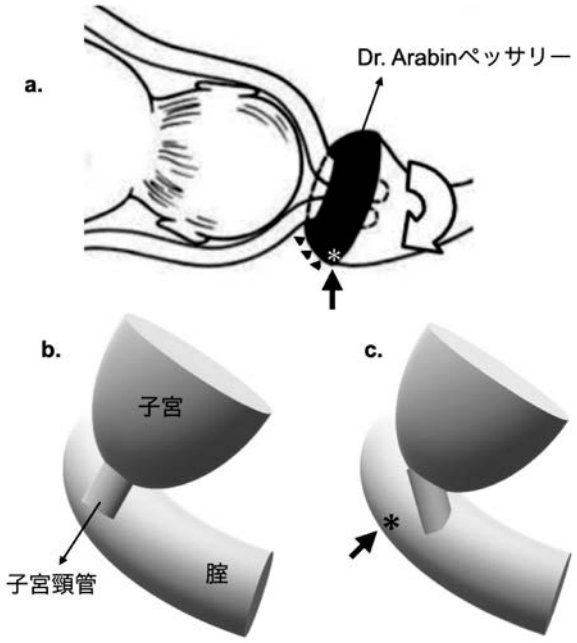

図４　腟壁裂傷の発生原因を推測する根拠となるシェーマ
（ａ）ペッサリーのドーム状部分は円蓋部に密着して装着される（▲）。ペッサリーの＊の部分は図ｃ．の＊に一致し，↑で示す部分に過度の外力が加わり腟後壁に裂傷が発生したと推測した。ペッサリー装着前（ｂ）と装着後（ｃ）の子宮頸部の位置の変化を示した図。図ａはArabin et al.[1]より引用し一部改変した（Dr. Birgit Arabinより掲載許可取得）。
図ｂ，ｃは文献12を参考に作成した。

たことを考えると，この患者にとっては，高さのみでなく，下方部外径も大き過ぎた可能性が考えられた。ペッサリーの高さが高いと図４で示すペッサリーと腟壁との接触面積（▲）が増加する。それに加えて，ペッサリーの下方部外径が腟腔に対して大き過ぎると，ペッサリーと腟壁との密着度が強くなるので，接触面積が広いほど，腟腔内でのペッサリーの自由度は制限される。今回患者が爪を切る際にとった片膝を抱える動作により，ペッサリーが腟壁に対して捻れるような動きが生じたと考えられる。この時，ペッサリーと腟壁が強く密着していたと仮定すると，図４で示すペッサリー下方部（＊）と接する腟壁（矢印部分）に大きな外力が加わることとなり，これにより腟粘膜に裂傷を生じたと推測される。

この症例に関して，日本での発売元である原田産業株式会社を通してDr. Birgit Arabinから，現在まで腟壁裂傷の合併症報告はないと言う返答を得た。さらに，当院では2017年から一定の適応の基に（妊娠30週未満，頻回の子宮収縮がない，細菌性腟症がない，子宮頸管長10mm未満，性器出血がない，など）同ペッサリーを試用しているが，本症例のように腟腔が狭くペッサリーの留置が困難であった症例はなかった。今まで報告にない腟壁裂傷が起きたことは，本症例が体格に比してさらに腟腔が狭小であったことが考えられる。体格や児の数だけでなく他の因子も含め装着には個別に対応する必要があるのかもしれない。その中でも患者の訴える違和感や異物感は最も重要な所見と思われる。本症例では，内診時の違和感のみで，日常生活では違和感の訴えがなかったため留置を継続したが，このような訴えが続く場合には抜去を考慮する必要があると考えられた。

本症例において，ペッサリー挿入および抜去に伴う子宮頸管長の推移を見ると，子宮頸管長の維持という観点からはペッサリーは有効に作用したと言える。しかし早産予防効果に関しては現時点では不明確で，日本においても単胎妊娠を対象に臨床研究が実施されており，この中では，適応や有効性ばかりでなく，日本人の体格にあったサイズの検討の必要性も強調されている[6, 14]。本報告もこの必要性を支持するものであり，安全な子宮頸管ペッサリーの使用のためにも，今後の研究の進展に期待したい。

利益相反

今回の論文に関連して開示するべき利益相反状態はない。

謝　　辞

貴重なコメントを頂いたDr. Birgit Arabinに深謝する。

文　　献

1）Arabin B, Halbesma JR, Vork F, Hübener M, van Eyck J. Is treatment with vaginal pessaries an option in patients with a sonographically detected short cervix?. J Perinat Med 2003; 31: 122-133.
2）尾崎康彦．子宮頸管ペッサリーによる切迫早産治療法．日本産科婦人科学会雑誌　2018；70：2213-2217.
3）大槻克文．早産予防管理の動向．日本周産期・新生児医学会雑誌　2020；56：1-22.
4）Cross GR. Treatment of habitual abortion due to cervical incompetence. Lancet 1959; 274: 127.
5）Goya M, de la Calle M, Pratcorona L, Merced C, Rodó C, Muñoz B, Juan M, Serrano A, Llurba A, Higueras T, Carreras E, Cabero L, PECEP-Twins Trial Group. Cervical pessary to prevent preterm birth in women with twin gestation and sonographic short cervix: a multicenter randomized controlled trial (PECEP-Twins). Am J Obstet Gynecol 2016; 214: 145-152.
6）熊谷恭子，尾崎康彦．Q17 ペッサリー使用成績の現状を教えてください．中井章人，松田義雄，大槻克文編．早産のすべて，基礎から臨床，DOHaDまで 第１版．東京：メジカルビュー社，2020：72-75.

7）Jarde A, Lutsiv O, Beyene J, McDonald SD. Vaginal progesterone, oral progesterone, 17-OHPC, cerclage, and pessary for preventing preterm birth in at-risk singleton pregnancies: an updated systematic review and network meta-analysis. BJOG 2019; 126: 556-557.
8）Liem S, Schuit E, Hegeman M, Bais J, de Boer K, Bloemenkamp K, Brons J, Duvekot H, Bijvank BS, Franssen M, Gaugler I, de Graaf I, Oudijk M, Papatsonis D, Pernet P, Porath M, Scheepers L, Sikkema M, Sporken J, Visser H, van Wijngaarden W, Woiski M, van Pampus M, Mol BM, Bekedam D. Cervical pessaries for prevention of preterm birth in women with a multiple pregnancy（proTWIN): a multicenter open-label randomized controlled trial. Lancet 2013; 382: 1341-1349.
9）Arabin B, Alfirevic Z. Cervical pessaries for prevention of spontaneous preterm birth: past, present and future. Ultrasound Obstet Gynecol 2013; 42: 390-399.
10）de Tejade BM. Maternal sepsis complicating arabin cervical pessary placement for the prevention of preterm birth: a case report. BMC Pregnancy Childbirth 2017; 17: 34.
11）ARABIN® Cerclage Pessary perforated-Dr. Arabin GmbH & Co. KG. https://dr-arabin.de/produkt/arabin-cerclage-pessary-perforated/?lang=en [2020.12.25].
12）Cannie MM, Dobrescu O, Gucciardo L, Strizek B, Ziane S, Sakkas E, Schoonjans F, Divano L, Jani J C. Arabin cervical pessary in women at high risk of preterm birth: a magnetic resonance imaging observational follow-up study: Ultrasound Obstet Gynecol 2013; 42: 426-433.
13）Chapter 7. Health indicators. Society at a glance 2009. OECD social indicators. https://doi.org/10.1787/soc_glance-2008-en [2020.12.25].
14）熊谷恭子，杉浦真弓，尾崎康彦．切迫早産のペッサリー療法．産科と婦人科　2020；87：68-73.
15）Dr. Arabin Pessary．原田産業株式会社. http://medical.haradacorp.co.jp/products/sanfujin/pessary_n.html [2021.7.9].

【連絡先】
中村　一仁
福山市民病院産婦人科
〒721-8511　広島県福山市蔵王町五丁目 23-1
電話：084-941-5151　FAX：084-941-5159
E-mail：kazukun374@gmail.com