現代産婦人科　Vol.70 No.1，2021 年，pp.105-111

肺良性転移性平滑筋腫を伴った子宮平滑筋腫の一例

樫部真央子・丸山　祥子・中村真由子・品川　征大
矢壁　和之・田邊　学・森岡　均・嶋村　勝典

山口県済生会下関総合病院　産婦人科

A case of uterine leiomyoma with pulmonary benign metastasizing leiomyoma

Maoko Kashibe・Shoko Maruyama・Mayuko Nakamura・Masahiro Shinagawa
Kazuyuki Yakabe・Manabu Tanabe・Hitoshi Morioka・Katsunori Shimamura

Department of Obstetrics and Gynecology, Saiseikai Shimonoseki General Hospital

良性転移性平滑筋腫（benign metastasizing leiomyoma: BML）は，子宮平滑筋腫瘍またはその既往を有する患者で，組織学的には良性である平滑筋腫が主に肺に転移する比較的まれな疾患である。肺のBMLは多発性のことが多いため手術療法のみでは治癒が困難であり，確立した治療法はない。エストロゲン受容体（ER），プロゲステロン受容体（PgR）の陽性例が多く，ホルモン感受性を有していると判断される症例に対しては，外科的去勢としての両側卵巣摘出術や，ホルモン療法などが行われている。今回，術前の画像所見から多発性肺転移を伴った子宮筋腫を疑い，肺転移巣のコントロール目的で子宮全摘出時に同時に両側付属器摘出を施行した一例を経験したので報告する。
症例は43歳，０妊。32歳時と35歳時に子宮筋腫に対し子宮筋腫核出術を施行した。今回，職場検診時の腹部超音波検査で肝臓に異常所見を認め，精査目的で前医外科を受診した。CT検査で肝臓の血管腫の他に両側肺野に多数の小結節影と骨盤内の腫瘤性陰影を認めた。骨盤部MRI検査，FDG-PET検査も施行され，軽度のFDG集積を認める骨盤内腫瘤を認めたため，肺病変を含めた精査のため当科に紹介受診となった。腹部膨満感が強いため，まず開腹術（子宮全摘出術+両側付属器摘出術）を施行した。病理組織学的には ER陽性のleiomyomaであった。後日施行した肺結節の一部生検結果も，ER陽性のleiomyomaであり，肺BMLの診断となった。肺BMLに対する確立された治療法はなく，本症例でも肺の多発結節は残存しているが，卵巣摘出をしているため経過観察中である。現在術後15か月で，肺結節に著変はなく新たな結節の出現は認めていない。

Benign metastasizing leiomyoma (BML) is a rare disease in patients with an existing case or history of uterine leiomyomas, wherein a histologically benign leiomyoma metastasizes primarily to the lungs.
BML has no established treatment. Since BML is a hormone-dependent tumor (positive for estrogen receptor [ER] and progesterone receptor), bilateral oophorectomy and hormone therapy are the commonly administered treatments. We report a case of BML in which bilateral adnexectomy and total hysterectomy were performed simultaneously to manage lung metastases.
A 43-year-old patient with no previous pregnancies had undergone uterine myomectomy for uterine myomas at the ages of 32 and 35 years. During an examination at her workplace, liver abnormalities were observed. On close inspection, multiple bilateral lung nodules and a pelvic mass were found on CT. The patient was referred to our department for a detailed examination of lung lesions. Since the patient complained of abdominal distension, laparotomy (total hysterectomy + bilateral adnexectomy) was performed first followed by a lung biopsy. Histopathology revealed that the pelvic mass and lung lesions were ER-positive leiomyomas; thus, the patient was diagnosed with BML. Postoperative follow-up at 15 months showed no changes in the lung nodules; however, no new nodules had developed.

キーワード：良性転移性平滑筋腫，子宮筋腫，付属器摘出
Key words：benign metastasizing leiomyoma, uterine leiomyoma, adnexectomy

緒　　言

良性転移性平滑筋腫（benign metastasizing leiomyoma: BML）は，子宮平滑筋腫瘍またはその既往を有する患者で，組織学的には良性である平滑筋腫が主に肺に転移する比較的まれな疾患である[1)]。肺のBMLは多発性のことが多いため手術療法のみでは治癒が困難であり，確立した治療法はない。エストロゲン受容体（ER），プロゲステロン受容体（PgR）の陽性例が多く[2)]，ホルモン感受性を有していると判断される症例に対しては，外科的去勢としての両側卵巣摘出術や，ホルモン療法などが行われている[3)，4)]。

今回，術前の画像所見から多発性肺転移を伴った子宮筋腫を疑い，肺病巣のコントロール目的で子宮全摘出時

に同時に両側付属器摘出を施行した一例を経験したので報告する。

症　　例

症例：43歳
既往歴：32歳と35歳時 子宮筋腫に対し筋腫核出術施行
産科歴：０妊
月経歴：初経11歳，周期 24日，整，月経痛なし
現病歴：職場検診の腹部超音波検査で肝臓に異常所見を認め，前医外科を受診した。精密検査のCT検査（図１）で肝臓に小さな血管腫及び，両肺野に境界明瞭な小結節を多数認め，肺転移や真菌症が鑑別に挙がった。空洞形成がないことや全て境界明瞭なことから真菌症は非典型的であった。肺病変と骨盤内に腫瘤性陰影を認め，肉腫やSTUMP（Smooth Muscle Tumor of Uncertain Malignamt Potential）も鑑別に挙がった。骨盤内腫瘤の精査目的で，前医産婦人科へ紹介された。胸部症状は認めなかったが，約１年前から腹部膨満感は認めていた。

FDG-PET検査では，骨盤内に軽度のFDG集積（early SUV max: 4.760～7.570, delayed SUV max: 6.330～7.800）を認める腫瘤を認め，肉腫の鑑別が必要と指摘された。しかし，変性筋腫の偽陽性例の報告も多々あるためFDG-PET検査での鑑別は困難との読影結果であった。多発性肺結節には明らかなFDG集積は認めず，その他の部位にも肺転移の原発巣を疑うFDG集積は認めなかった（図２）。

骨盤部MRI検査では，子宮頸部～体部に筋腫を疑う境界明瞭な腫瘤を複数個認め，子宮両側にT1強調像で等信号，T2強調像でやや高信号を呈する辺縁整，境界明瞭，均一な造影効果を示す軟部腫瘤を認め変性筋腫が疑

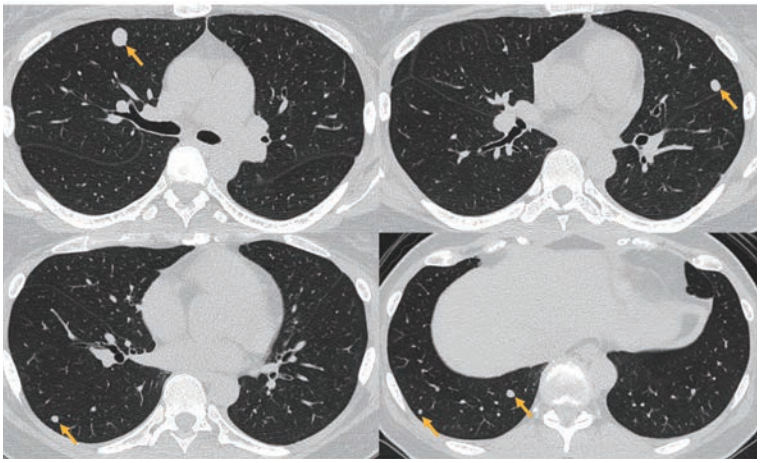

図１　胸部CT画像
両側肺野に境界明瞭な小結節が多発していた（矢印）。

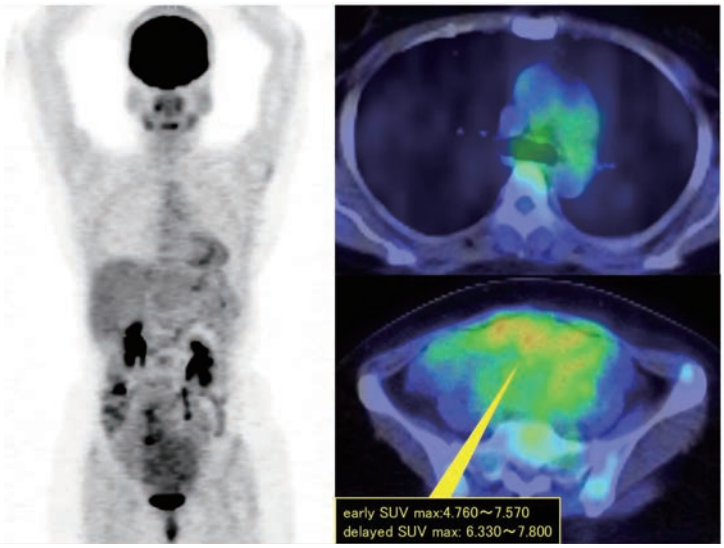

図２　PET-CT検査（左：冠状断，右上：胸部水平断，右下：骨盤部水平断）
骨盤内にFDG集積を認める腫瘤を認めた。肺結節には明らかなFDG集積は認めず，その他の部位に悪性疾患の原発巣を疑うFDG集積は認めなかった。

われ，肉腫やSTUMPを疑う所見は認めなかった。両側付属器には異常所見は認めなかった（図３）。しかし，子宮両側の軟部腫瘤は悪性リンパ腫が鑑別に挙がるとの指摘を受け，前医血液内科にも紹介となった。悪性リンパ腫としてはFDG-PET検査のFDG集積が乏しいが，MALTリンパ腫は可能性は否定できず，鑑別に挙げられた。

BMLやMALTリンパ腫などを疑われ，肺生検も含めた精査目的で呼吸器外科を有する当院へ紹介となった。

初診時理学的所見：161cm，70.4kg，BMI 27.1，SpO_2 99%（room air）

経腟・経腹超音波検査所見：子宮頸部に12cm大，子宮体部に１～３cm大の筋腫を３個認める他，子宮体部両側に径７～８cm大の不整形腫瘤を認めた。腹水貯留は認めなかった（図４）。

血液検査：WBC 4,800/μL，Hb 10.5g/dL，Plt 38.6万/μL，LDH 166U/L，CRP 0.06mg/dL，Dダイマー 0.6μg/mL

臨床経過：

当院放射線科の読影では，FDG-PET検査で肺病変に対する原発巣を認めないことから，肺の多発結節影は肺のBMLの可能性が高いが，MALTリンパ腫の可能性は完全に排除できないとの回答であった。MALTリンパ腫の除外診断目的で，まず骨盤内腫瘍に対してCTガイド下針生検を施行したが，腹膜組織が採取されたのみで診断に至らなかった。

肺のBMLならBMLが性ホルモン依存性に増大する可能性が指摘されていたため，次に肺結節の生検（胸腔鏡肺部分切除術）を行って肺病変の確定診断後，BMLであれば圧迫症状を有する骨盤内腫瘤に対して子宮全摘及び両側付属器摘出を行う方針とした。しかし，肺生検後に子宮腫瘍に対する手術を予定していたが，本人の強い希望で子宮腫瘍に対する手術を先行する方針となった。BMLの可能性が高いと考えていたため，十分な説明同意の下に子宮全摘出及び両側付属器摘出を施行した。病理組織検査の結果，紡錘形細胞が束をつくって

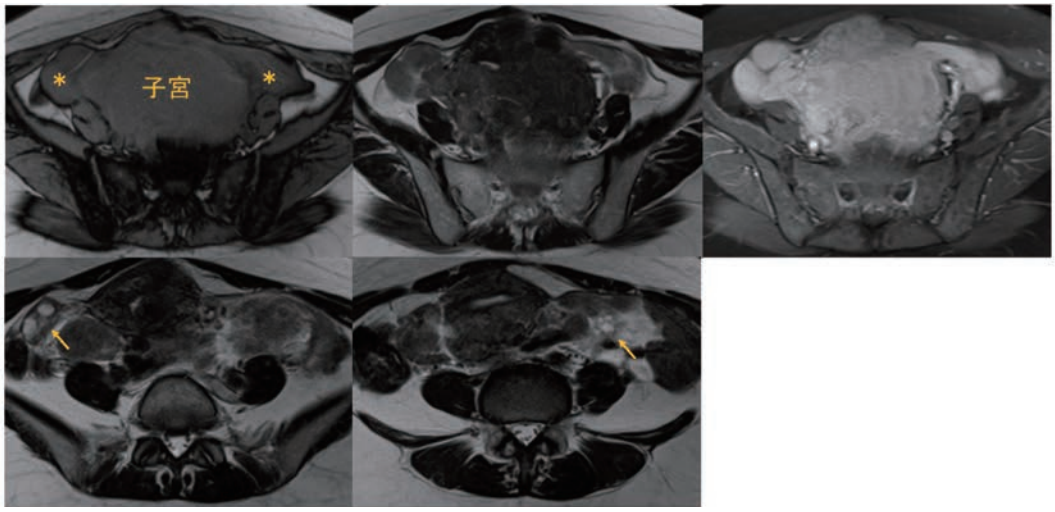

図３　骨盤部単純・造影MRI検査（上段左：T1WI，中央：T2WI，右：造影T1脂肪抑制，下段：T2WI）
子宮両側にT1強調像で等信号，T2強調像でやや高信号を呈する辺縁整，境界明瞭，均一な造影効果を示す軟部腫瘤を認めた（＊）。両側付属器は正常外観であった（矢印）。

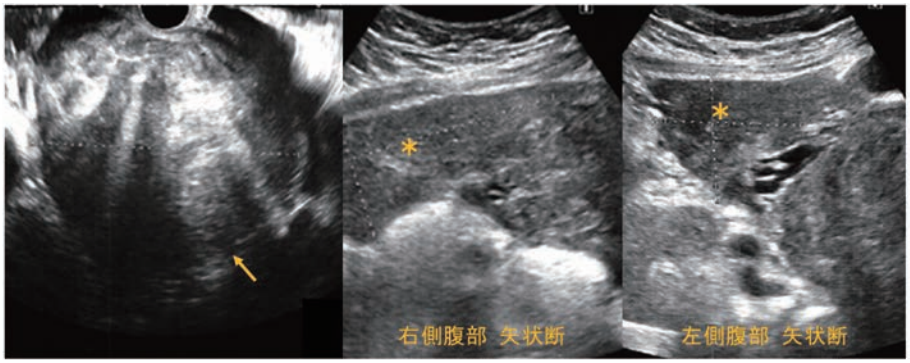

図４　初診時の超音波検査（左：経腟超音波検査，中央・右：経腹超音波検査）
子宮頸部に12cm大の筋腫を疑う腫瘤（矢印），子宮体部両側に径７～８cm大の不整形腫瘤を認めた（＊）。

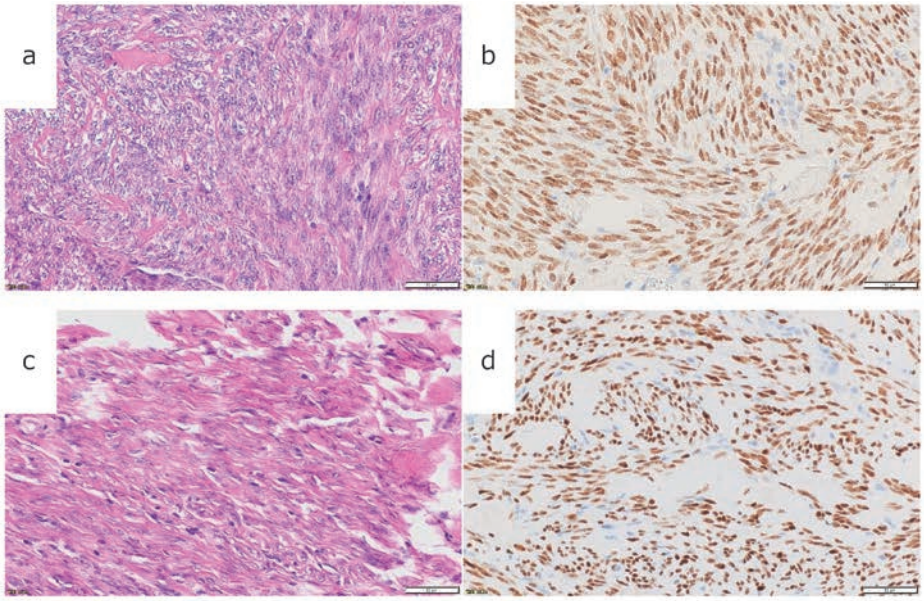

図５　病理組織像

ａ）子宮　HE染色（×400），ｂ）子宮　ER免疫染色（×400）
HE染色では紡錘形細胞が束をつくって錯綜，増殖し，異型や分裂像増加は認められなかった。免疫染色ではER陽性を示した。
ｃ）肺　HE染色（×400），ｄ）肺　ER免疫染色（×400）
HE染色では束状に配列する紡錘形細胞が錯綜，増殖しており，異型に乏しく，分裂像は認められなかった。免疫染色ではER陽性を示した。

錯綜，増殖し，硝子化を認めた。細胞密度が比較的高いが，異型や分裂像は認められなかった。免疫染色でα-SMA強陽性，desmin陽性，CD10陽性，ER陽性であり，境界明瞭な結節を形成していることからleiomyomaと診断された。静脈内に腫瘍の増殖がありintravenous leiomyomatosisパターンも伴っていた（図５）。

次に，呼吸器外科で肺結節の一部を生検（胸腔鏡下左上葉部分切除術）した。病理組織検査の結果，束状に配列する紡錘形細胞が錯綜，増殖しており，異型に乏しく，分裂像は見られずleiomyomaと診断された。ER陽性であり，肺のBMLの診断となった（図５）。

両側付属器摘出後のため残りの肺結節は摘出せずに経過観察しており，現在術後15か月で肺結節に著変はなく，新たな結節の出現も認めていない。

考　　案

今回の症例から，子宮筋腫の既往があって肺に結節を認める際には悪性疾患の検索のみではなくBMLも念頭に置く必要性があると思われた。確立した治療法は無いが，BMLはER，PgR陽性例が多くホルモン感受性を有しているといわれているため，BMLやBMLを疑う閉経前の症例では子宮全摘出の際などには同時に両側卵巣摘出を考慮する必要があると考えられる。

Barnas et al.[5] は1965年から2016年までのBMLに関する126英文文献によるreviewで，BMLの発症は子宮筋腫の手術既往例に多く，子宮摘出後が129例，筋腫核出後が32例で，筋腫手術の既往が無いのはわずか10例のみであり，初回の手術年齢は平均38.5歳，BMLと診断された年齢は平均47.3歳，初回手術からBMLと診断がつくまでの期間は約10～15年と報告している。転移部位は肺が多いが（85%），まれに脊髄，乳房，胸膜，脳，肋骨・脊椎，虫垂，心臓，血管，骨格筋，軟部組織，リンパ節，後腹膜などへの転移例も報告がある。肺病変の多くは両側性で多発性であり結節サイズの平均径は２～44mmだが，長径15cmの巨大結節の報告もある[6]。

BMLは無症状のことが多く健康診断の胸部単純X線撮影で偶発的に発見されることが多いが，47.5%は咳，息切れ，胸痛，呼吸困難などの症状で発見されている[5]。本症例も多くの報告例と同様に，32歳時と35歳時に子宮筋腫に対し筋腫核出術の既往が２回あり，初回手術から11年目にBMLを指摘された。胸部症状は認めず，職場検診の腹部超音波検査で肝臓に異常所見を指摘され，その精査のCT検査において，多発性肺結節及び子宮腫瘍が指摘された。

腫瘍の発育は緩徐で予後は良好とされているが，喀血を起こし経皮的動脈塞栓術と外科的切除を施行した例[7]，急性呼吸窮迫症候群となった例[6] や呼吸不全による死亡例の報告もある[1), 8), 9)]。そのため，子宮筋腫やその手術既往があり肺に結節を認める際には，悪性疾患の検索のみではなくBMLも念頭に置く必要性があること，また，今回の症例は術前検査の胸部単純X線撮影でも陰影を確認できていることからも，子宮筋腫やその手

表１　肺多発転移症例の治療法と転帰（閉経前で本人が治療を希望した31症例）

治療法		肺結節の転帰
付属器摘出（n=4）		縮小1名，変化なし1名，転帰不明1名，縮小後に増大1名
GnRHa投与後に付属器摘出（n=6）		縮小2名，変化なし2名，転帰不明2名
ホルモン療法（n=21）	GnRHa（n=13）	縮小6名，変化なし4名，転帰不明1名，縮小後に治療中止で増大2名
	プロゲステロン製剤（n=3）	変化なし1名，縮小後に治療中止で増大1名，縮小後に増大1名
	SERM（n=2）	縮小1名，変化なし1名
	アロマターゼ阻害剤（n=1）	縮小1名
	詳細不明（n=2）	縮小1名，増大1名

術既往がある患者に対しての術前検査の際には，胸部単純X線画像に結節陰影を認めないか注意を払う必要があると思われた。

多発性肺転移を有するBMLに対しては，外科的切除で完治を目指すことは困難であり，現時点では肺のBMLに対する治療法に関して一定のコンセンサスはない。子宮平滑筋腫ではエストロゲン（E2）によってPgRの発現が誘導され，プロゲステロン（P4）分泌が増加することで平滑筋腫の細胞が増殖することが解明されている[4)]。BMLの腫瘍細胞でもERやPgR陽性例が多く[2)]，ホルモン感受性を有する症例に対しては，外科的去勢としての両側卵巣摘出術や，GnRH agonist（GnRHa），プロゲステロン製剤，選択的エストロゲン受容体モジュレーター（SERM），アロマターゼ阻害剤投与などによるホルモン療法が行われていることが多い[3), 4)]。閉経期以降は自然消退するといわれているが[2), 3)]，肺の結節が増大した報告もある[10), 11)]。

肺多発転移のBMLに対する治療法に関して過去20年間の本邦の症例を検討した。医中誌Webで2000年１月１日から2020年11月11日までの期間で“良性転移性平滑筋腫”または“benign metastasizing leiomyoma”のキーワードで原著論文のみを抽出し，重複があるものと入手困難であった１件を除き58件63症例を検討した。転移部位は肺のみ47例，肺＋その他14例，その他２例で，肺の多発転移は57例あり，この57例に対して検討をおこなった。

明らかに閉経後と確認できた患者は５例で，そのうち４例は経過観察のみで残存肺結節の増悪は認めていない。閉経後で両側卵巣摘出もされている71歳の症例では残存肺結節の増大を認めたため酢酸メドロキシプロゲステロン（MPA）を投与され，その後は腫瘍の増大は認めていない[12)]。閉経に近い年齢あるいは血中FSH，LH，E2値が閉経レベルの３例も経過観察のみであったが腫瘍の増悪は認めていない。閉経前で本人が治療を希望した31症例に対しては，治療法と転帰を表１に記した。肺結節が縮小した症例が12例，変化しなかった症例が９例であった。いったん縮小した後に増大を認めた症例が５例あるが，これに関しては，ホルモン療法後に腫瘍の縮小が認められたが，治療終了または自己中断後に増大を認めた３例[13), 14), 15)]，付属器摘出を施行されたが癒着のため摘出が完全でなく一部卵巣組織の残存が疑われる例[16)]，卵巣は温存されておりMPAを服用しているにも関わらず緩徐に増大している例であった[10)]。増大を認めた症例は，ホルモン療法（詳細不明）の後に肺腫瘍により喀血を認め，腫瘍塞栓術を施行されたが効果がなく肺腫瘍切除後に症状が改善した例であった[7)]。また，閉経前で治療を希望せず経過観察していた34歳の症例では腫瘍の増大を認めた[17)]が，その他の経過観察症例では増大を認めなかった。

上記検討した内容からは，肺多発転移のBMLへの対応としてはDai et al.[18)]も述べているが，閉経後や閉経前でも無症状の症例に対しては経過観察も可能と思われる。閉経前で症状を有している症例や結節の増大を認める患者に対しては，両側卵巣摘出（妊孕能温存の希望が無く子宮摘出予定の場合），GnRHa，プロゲステロン製剤，SERM，アロマターゼ阻害剤投与などによるホルモン療法を行い，効果が無ければ外科的摘出を考慮という方針が勧められるのではないだろうか。

本症例でも本来なら開腹手術の前に肺生検を行ってBMLの診断を確定し，圧迫症状を有している骨盤内腫瘤に対して子宮全摘出と同時に肺転移巣のコントロール目的に両側付属器摘出を行うことが望ましいと考えるが，患者の強い希望によって肺生検より先に開腹手術を行うこととなった。しかし，術前の画像検査で肺のBMLを強く疑ったため，子宮全摘出と両側付属器摘出を施行した。現在術後15か月経過したが，肺結節に著変はなく新たな結節の出現も認めていない。しかし，閉経後や両側付属器摘出後にBMLの増悪を認めた例もあり[19), 20)]，脂肪組織や脳，筋肉，皮膚組織など全身に広く分布しているアロマターゼによって閉経後や両側付属器摘出後もエストロゲンが産生され腫瘤が増大する可能性が考えられるため，今後も長期間注意深い経過観察が必要である。

近年，BMLにおける遺伝子レベルの解明も進んでおり，Soritsa et al.[21)]はBMP 8B遺伝子の変異を報告し，Nguyen et al.[22)]はBML患者に対してがん遺伝子パネル検査のFoundation Oneを行い，ARID2，BCL11B，NTRK1，TCL1A，XPO1の５個の新たな遺伝子変異を

報告した。このように遺伝子レベルの解明が進むことで，ホルモン療法に抵抗性があり治療に難渋する症例に対して新たな治療法の選択肢が増えることを期待したい。

文　　献

1）Steiner PE. Metastasizing fibroleiomyoma of the uterus-Report of a case and review of the literature. Am J Pathol 1939; 15: 89-110.7.

2）Jautzke G, Muller-Ruchholtz E, Thalmann U. Immunohistological detection of estrogen and progesterone receptors in multiple and well differentiated leiomyomatous lung tumors in women with uterine leiomyomas (so-called benign metastasizing leiomyomas): A report on 5 cases. Pathol Res Pract 1996; 192: 215-223.

3）Rivera JA, Christopoulos S, Small D, Trifiro M. Hormonal manipulation of benign metastasizing leiomyomas: report of two cases and review of the literature. J Clin Endocrinol Metab 2004; 89: 3183-3188.

4）Ali M, Al-Hendy A. Selective progesterone receptor modulators for fertility preservation in women with symptomatic uterine fibroids. Biol Reprod 2017; 97: 337-352.

5）Barnas E, Ksiazeek M, Ras R, Skret A, Skret-Magierto J, Dmoch-Gajzlerska E. Benign metastasizing leiomyoma: A review of current literature in respect to the time and type of previous gynecological surgery. PLoS One 2017; 12: e0175875.

6）Pstre J, Juvin K, Grand B, Gibault L, Valcke J, Israel-Biet D. Pulmonary benign metastasizing leiomyoma presented as acute respiratory distress. Respirol Case Rep 2017; 5: 1-3.

7）Miyazaki M, Nakayama A, Noda D, Maehara Y, Tsushima Y. Difficulty in complete transarterial embolization for pulmonary benign metastasizing leiomyoma with massive hemoptysis. Jpn J Radiol 2014; 32: 53-57.

8）Wolff M, Silva F, Kaye G. Pulmonary metastases (with admixed epithelial elements) from smooth muscle neoplasms. Report of nine cases, including three males. Am J Surg Pathol 1979; 3: 325-342.

9）Ofori K, Fernandes H, Cummings M, Colby T, Saqi A. Benign metastasizing leiomyoma presenting with military pattern and fatal outcome: Case report with molecular analysis & review of the literature. Respir Med Case Rep 2019; 27: 100831.

10）泉山典子，三木祐，斎藤泰紀，鈴木博義，菊池喜博．14年間にわたり治療経過を観察している肺良性転移性平滑筋腫の１例．日呼吸会誌 2011；49：271-276.

11）谷内毅，矢鋪憲功，福岡佑太，野本一博，向宗徳，松本勲．20年間に６回の切除を行った良性転移性平滑筋腫の１例．胸部外科 2017；70：223-226.

12）福井章正，蓮尾泰之．Benign Metastasizing Leiomyomaの一例．日婦腫瘍会誌 2008；26：166-169.

13）永島明，川崎雅之，綿屋洋，吉松隆，大崎敏弘．診断後長期経過を観察し得たbenign metastasizing leiomyomaの１例．肺癌 2003；43：729-733.

14）柳沼裕嗣，藤生浩一，管野隆三，宮元秀昭，鈴木弘行．子宮筋腫術後に伴う良性転移性肺平滑筋腫の２例．日呼外会誌 2014；28：651-656.

15）松木貴子，徳山治，深山雅人，川村直樹．子宮平滑筋肉腫の肺転移とするか，良性転移性平滑筋腫とするか，診断ならびに取り扱いに苦慮した子宮類上皮平滑筋腫瘍の１例．産婦の進歩 2015；67：276-284.

16）秦さおり，川北かおり，小菊愛，伊藤崇博，奥杉ひとみ，近田恵里，佐原裕美子，竹内康人，片山和明，橋本公夫．子宮筋腫術後に発生した肺転移を伴う良性転移性平滑筋腫の１例．産婦の進歩 2013；65：51-57.

17）松田佳也，八柳英治，佐藤啓介．子宮筋腫多発肺転移の１例．日胸臨 2011；70：89-94.

18）Dai HY, Guo SL, Shen J, Yang L. Pulmonary benign metastasizing leiomyoma: A case report and review of the literature. World J Clin Cases 2020; 8: 3082-3089.

19）神谷典男，井篦一彦，加納武夫．Metastasizing Leiomyomaが疑われた２症例．産婦の実際 1991; 40：1437-1439.

20）Yarci A, Bayramov V, Sukur YE, Yuce T, Berker B. Vaginal vault leiomyoma: 25 years after total abdominal hysterectomy. J Minim Invasive Gynecol 2010; 17: 116-117.

21）Soritsa D, Teder H, Roosipuu R, Tamm H, Laisk-Podar T, Soplepmann P, Altraja A, Salumets A, Peters M. Whole exome sequencing of benign pulmonary metastasizing leiomyoma reveals mutation in the BMP8B gene. BMC Medical Genet 2018; 19: 20.

22）Nguyen TC, Drew PA, Dang LH, Yuan C. Cancer genes mutations in benign metastasizing leiomyoma: A case report. Cureus 2019; 11: e5154.

【連絡先】
樫部真央子
山口県済生会下関総合病院産婦人科
〒759-6603　山口県下関市安岡町 8-5-1
電話：083-262-2300　FAX：083-262-2301
E-mail：msnk261007@gmail.com