現代産婦人科　Vol.70 No.1，2021 年，pp.93-97

当院で治療を行った卵巣原発癌肉腫の２例

野村　有沙・友野　勝幸・張本　姿・八幡　美穂・中本　康介
綱掛　恵・森岡　裕彦・大森由里子・寺岡　有子・定金　貴子
野坂　豪・関根　仁樹・山﨑　友美・向井百合香・古宇　家正・工藤　美樹

広島大学病院　産科婦人科

Two cases of ovarian carcinosarcoma

Arisa Nomura・Katsuyuki Tomono・Shina Harimoto・Miho Yahata・Kosuke Nakamoto
Megumi Tsunakake・Hirohiko Morioka・Yuriko Omori・Yuko Teraoka・Takako Sadakane
Suguru Nosaka・Masaki Sekine・Tomomi Yamazaki・Yurika Mukai・Iemasa Koh・Yoshiki Kudo

Department of Obstetrics and Gynecology, Hiroshima University Hospital

卵巣癌肉腫は卵巣悪性腫瘍のなかでも稀であり，進行癌で発見されることが多く予後不良な疾患である。今回われわれは卵巣原発の癌肉腫２症例を経験したので報告する。症例１は70歳，下腹部膨満感を主訴に近医を受診し，骨盤内腫瘤を認めたため当科紹介となった。充実成分を伴う７cm大の多房性腫瘤を認め，血清CA125値が著明に上昇していたため，卵巣悪性腫瘍が疑われた。腹膜播種病変を多数認め，左付属器摘出術，大網部分切除術，虫垂間膜の播種病変の切除を行った結果，卵巣癌肉腫，ⅢB期と診断した。dose dense TC療法を４サイクル施行し，Interval debulking surgery（IDS）で子宮全摘出術，右付属器摘出術，大網部分切除術，ダグラス窩の小結節を摘出した（complete surgery）。IDS後にdose dense TC療法を施行した。初回治療後，再発なく３年経過している。症例２は47歳，腹部膨満感を主訴に近医を受診し，卵巣腫瘍を認めたため当科紹介となった。充実成分を伴う12cm大の卵巣腫瘍を認めた。卵巣悪性腫瘍が疑われたため手術とした。開腹すると右卵巣腫瘍は一部被膜破綻を認めたが，明らかな播種結節を疑う所見は認めなかった。両側付属器摘出術，子宮全摘出術，骨盤リンパ節郭清，大網部分切除術を行った（complete surgery）。術後病理組織診断は卵巣癌肉腫，ＩＣ２期であり，術後補助療法としてTC療法を施行した。卵巣癌治療と同様に，化学療法とともに適切な腫瘍減量術が必要である可能性が考えられた。

Ovarian carcinosarcoma is a rare tumor with a poor prognosis. Here, we report on two cases of this disease. A 70-year-old woman was referred to our hospital with suspected ovarian cancer. Magnetic resonance imaging (MRI) revealed an abdominal mass with solid components. Left salpingo-oophorectomy and resection of the omental and appendiceal peritoneal metastases were performed (optimal surgery). The histopathological diagnosis was ovarian carcinosarcoma (stage IIIB), and the patient was treated with systemic chemotherapy coupled with paclitaxel and carboplatin. Interval debulking surgery (IDS) performed simple total hysterectomy, right salpingo-oophorectomy, and partial omentectomy (complete surgery). Systemic chemotherapy (six cycles) coupled with paclitaxel and carboplatin was administered. The patient remained disease-free three years after the first treatment. The second patient, a 47-year-old woman, was referred to our hospital with suspected ovarian cancer. The MRI revealed an ovarian tumor with solid components. The right ovarian tumor was partially ruptured, but peritoneal dissemination was not observed. Bilateral salpingo-oophorectomy, simple total hysterectomy, pelvic lymphadenectomy, and partial omentectomy were performed (complete surgery). The histopathological diagnosis was ovarian carcinosarcoma (stage IC2), and combined paclitaxel and carboplatin chemotherapy was administered. In both cases, optimal surgery and chemotherapy were considered to have led to good patient outcomes.

キーワード：卵巣原発，癌肉腫，症例報告
Key words：ovary, carcinosarcoma, case report

緒　　言

癌肉腫は上皮性腫瘍の癌腫と非上皮性腫瘍の肉腫が混合した腫瘍であり[1)]，卵巣原発は稀である。進行症例も多く予後不良な疾患であるが，症例数が少ないため標準的な治療法はいまだ確立されていない[2, 3)]。今回われわれは卵巣原発の癌肉腫２症例を経験したので報告する。

症　　例

症例１：初診時70歳，２妊２産
既往歴：くも膜下出血，右乳癌
現病歴：下腹部膨満感を主訴に近医を受診し，経腹超音波断層法で７cm大の骨盤内腫瘤を認めた。精査目的で当科に紹介となった。

初診時現症：身長151cm，体重46.5kg，内診では子宮は下鶏卵大で子宮の左側に手拳大の腫瘤を触知した。子宮頸部細胞診はNILMで，子宮内膜細胞診は陰性であった。腫瘍マーカーは血清CA125値が3441U/ml（基準値35以下）と上昇していた。

画像所見：経腟超音波断層法で左卵巣は７cmに腫大し，多房性で内部に充実成分を認めた。骨盤部造影MRI検査でも同様の腫瘍を認めた（図１-A，B）。PET-CT検査では左卵巣にSUV max 12.7のFDG集積を認めた。腹腔内にはFDG集積を伴う１cm大の結節を複数個認め，腹膜播種が疑われた。

治療経過：卵巣悪性腫瘍の疑いで開腹手術の方針とした。開腹すると左卵巣は７cmに腫大しており小腸，直腸，子宮と強固に癒着していた。ダグラス窩はS状結腸との癒着により閉鎖していた。虫垂間膜および大網に１cm大の播種病変を多数認めた。血性腹水を中等量認め，腹水細胞診に提出した。その後，左付属器摘出術，大網部分切除術，虫垂間膜の播種病変の切除を行った。ダグラス窩にも１cm以下の播種病変を多数認めたため，癒着していた右付属器と子宮は摘出しなかった。摘出物を確認すると左卵巣は多房性で灰白色の充実成分を認めた（図２-A）。病理組織診断では癌腫成分と肉腫成分を認めた。癌腫はシート状で一部に複雑な乳頭状構造を認め，漿液性癌と考えられた。肉腫成分は紡錘形細胞が増殖しており，分化の方向性は明らかではなかった（図２-B，C，D）。肉腫成分ではCD10，desmin，mygeninが一部で陽性であり，S100Pは陰性であったため横紋筋肉腫の成分が存在することが示唆された。洗浄腹水細胞診は陰性であった。左卵管への浸潤，虫垂間膜と大網への転移を認めたため卵巣癌肉腫，臨床進行期ⅢB期（pT3bNXM0）と診断した。術後はpaclitaxel（80mg/m^2/週，day １，８，15），carboplatin（AUC ６，day １）によるdose dense TC療法を施行した。４サイクル後の造影CT検査では残存していたダグラス窩の播種結節は縮小し，血清CA125値が133U/mlまで低下していたため，IDS（interval debulking surgery）を施行した。腹水貯留はなく洗浄腹水細胞診を提出した。ダグラス窩，直腸表面に小結節を認め直腸から剥離し摘出した。加えて子宮全摘出術，右付属器摘出術，大網部分切除術を行い，complete surgeryであった。病理組織診断では直腸表面の小結節は瘢痕組織のみであり，その他

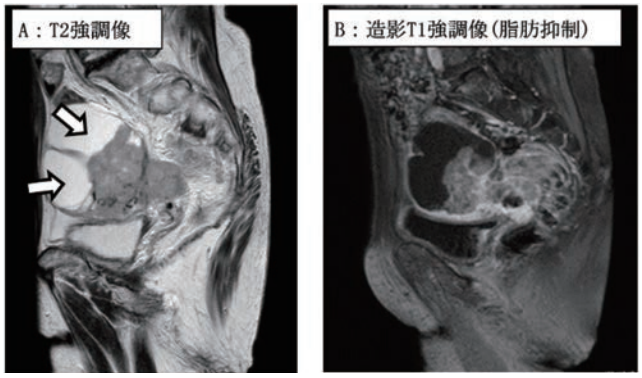

図１（症例１）
骨盤造影MRI検査：多房性で充実成分を伴う腫瘤を認めた（矢印）（A，B）。

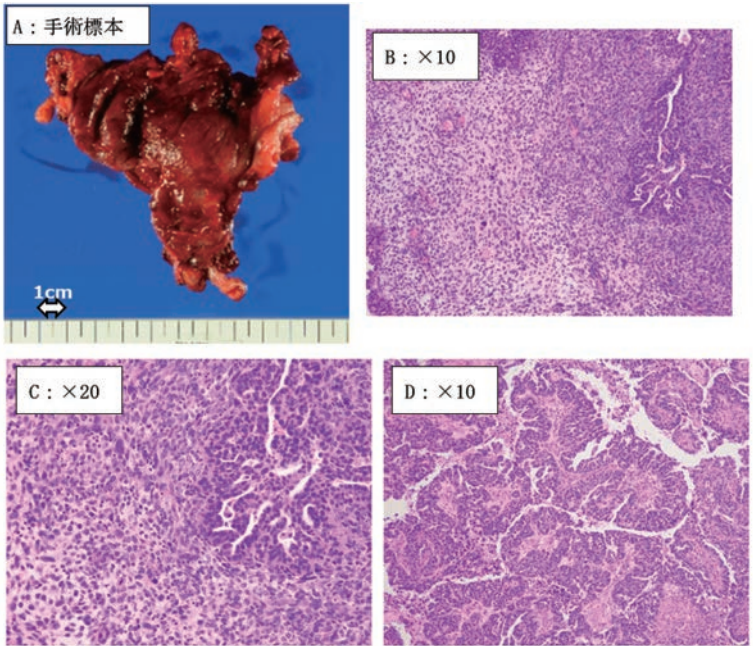

図２（症例１）
手術標本：左卵巣は多房性で灰白色の充実成分を認めた（A）。
組織像：乳頭状増殖を示す漿液性癌と紡錘形細胞の増殖した肉腫成分の混在を認めた（B，C）。複雑な乳頭状構造を示す漿液性癌を認めた（D）。

の摘出物には腫瘍組織を認めなかった。洗浄腹水細胞診は陰性であった。IDS後にpaclitaxel（80mg/m^2/週，day １，８，15）とcarboplatin（AUC ６，day １）によるdose dense TC療法を６サイクル施行し初回治療を終了した。初回治療終了から３年経過し，画像上再発所見を認めていない。

症例２：初診時47歳，３妊２産
既往歴：特記なし
現病歴：腹部膨満感，下腹部痛を主訴に近医を受診し，単純CT検査で10cm大の卵巣腫瘍を認めた。精査目的に当科に紹介となった。
初診時現症：身長157cm，体重44.0kg，内診では子宮は超鶏卵大で，子宮の右側に新生児頭大を触知した。子宮頸部細胞診はNILMで，子宮内膜細胞診は陰性であった。腫瘍マーカーは血清CA19-9値が2371U/ml（基準値37以下），血清CA125値が67U/ml（基準値35以下）と上昇していた。
画像所見：経腟超音波断層法で右卵巣は10cm大に腫大し，内部に充実成分を認めた。骨盤部造影MRI検査では骨盤内に12cm大の多房性の右卵巣腫瘍を認めた。腫瘍は内部に充実成分を伴っていた（図３-Ａ，Ｂ）。造影CT検査では明らかな遠隔転移やリンパ節腫大は認めなかった。
治療経過：卵巣悪性腫瘍の疑いで開腹手術の方針とした。開腹すると右卵巣が双手拳大に腫大しており，一部被膜破綻をしていた。左付属器に特記すべき所見は認めなかった。褐色腹水を中等量認め，腹水細胞診に提出した。右卵巣腫瘍の術中迅速病理診断は漿液性癌であり，両側付属器摘出術，子宮全摘出術，骨盤リンパ節郭清，大網部分切除術を行い肉眼的に残存病変は認めなかった。摘出物を確認すると右卵巣は表面が黄白色で，内部に乳頭状の充実成分を認めた（図４-Ａ）。腫瘍内容液は血性ないし暗黒色であった。病理組織診断では粘液産生を示す異型細胞が増殖する像と，異型紡錘形細胞が錯綜性に増殖する像が混在していた。粘液癌成分および特定の分化の方向性を示さない肉腫成分からなる卵巣癌肉腫と診断した（図４-Ｂ，Ｃ，Ｄ）。腹水細胞診は陰性だった。腫瘍は卵巣に限局しており転移所見を認めなかったため，staging laparotomyとしての傍大動脈リン

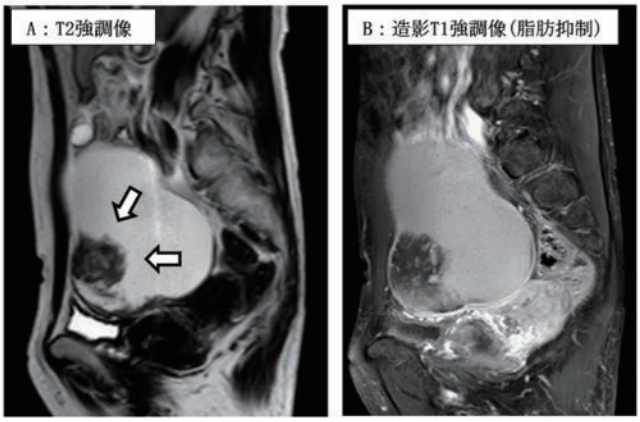

図３（症例２）
骨盤造影MRI検査：右卵巣は多房性で，内部に充実成分を認めた（矢印）（Ａ，Ｂ）。

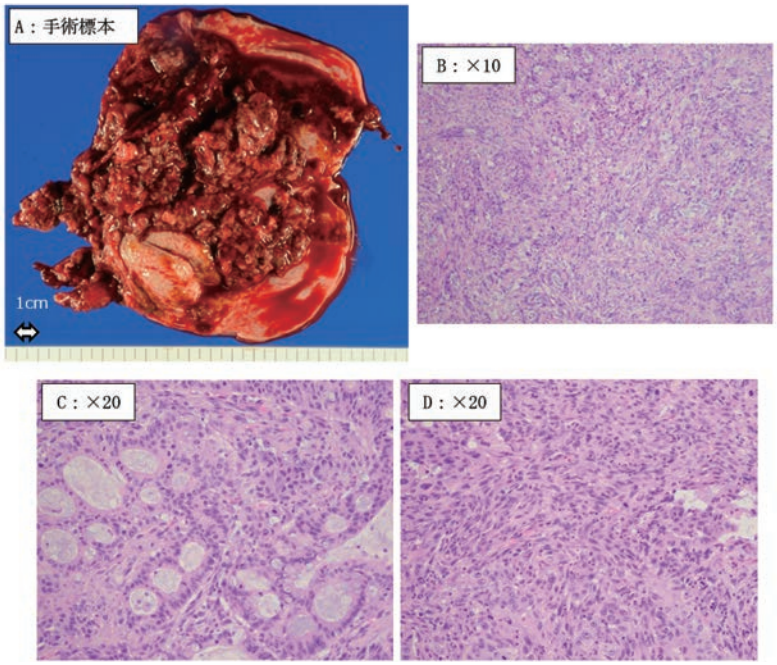

図４（症例２）
手術標本：右卵巣は表面が黄白色で，内部に乳頭状の充実成分を認めた（Ａ）。
組織像：癌腫成分は淡明な細胞質と粘液に富む粘液性癌と肉腫成分を認めた（Ｂ，Ｃ）。肉腫成分は核分裂を伴う紡錘形細胞の増殖を認めた（Ｄ）。

パ節郭清の追加を本人に提示したが，希望されなかった。右卵巣腫瘍に被膜破綻があったため，臨床進行期ＩＣ２期（pT1c2N0M0）と診断した。術後はpaclitaxel（175mg/m^2，day １）とcarboplatin（AUC ６，day １）によるTC療法を６サイクル試行し，再発を認めていない。

考　　案

卵巣癌肉腫は混合型上皮性間葉系腫瘍に分類され，高異型度の上皮性悪性腫瘍と肉腫成分からなるものと定義されている[1)]。婦人科領域において癌肉腫は子宮体部に発生することが多く，卵巣での原発は稀であり，全悪性卵巣腫瘍の１－４％である[4)]。卵巣癌肉腫の癌腫成分は漿液性癌と類内膜癌が多いことが報告されている[5)]。卵巣癌肉腫の好発年齢は60－70歳であり，上皮性卵巣癌の50－60歳より高齢である[2, 6)]。初診時には進行癌であることが多く，予後は不良である[3)]。

癌肉腫の組織発生に関しては代表的なものとして，①collision theory：上皮系成分と非上皮系成分の２つの腫瘍が異なる幹細胞から発生したとする説，②conversion theory：２つの腫瘍はまず上皮系成分か非上皮系成分のどちらかが単一幹細胞から先行して発生し，その後もう一つの成分に２次的に化生したとする説，③combination theory：２つの腫瘍がそれぞれ単一幹細胞から発生したとする説，の３つが挙げられる。近年の報告では癌肉腫の多くは単一幹細胞から発生するcombination theoryが支持されている[3)]。

卵巣癌肉腫の初期症状は腹部膨満感，腹囲の増大などの腹部症状であり，上皮性卵巣癌と同様である。初診時には90％以上で卵巣外への進展がみられ，１/３の症例が両側性である[7)]。本症例は２症例とも腹部膨満感を認め，症例１は進行例であったが，症例２はＩ期で診断できていた。また半数以上で骨盤リンパ節および傍大動脈リンパ節への転移が存在すると報告されている[2)]が，本症例ではリンパ節の腫大を認めず，病理学的にも転移を認めなかった。また，癌肉腫に特徴的な画像所見は報告されておらず，術前での組織型の判断は困難である。

卵巣癌肉腫の治療についての方針は明確にされていないが，上皮性卵巣癌と同様に手術療法と化学療法が中心に行われている。手術療法としては両側付属器摘出術，単純子宮全摘出術，大網切除術に加えて虫垂切除術，骨盤・傍大動脈リンパ節郭清を行うことが推奨される[2)]。腫瘍減量手術の有効性については腫瘍の稀少性から前方視的研究は行われていないが，後方視的研究では有効性について報告されている[3, 8, 9)]。Optimal surgery群とsuboptimal surgery群とを比較した場合，生存期間の中央値はそれぞれ25ヶ月，８ヶ月であったとの報告や[3)]，肉眼的残存腫瘍のない群，optimal surgery群，suboptimal surgery群の生存期間中央値がそれぞれ47ヶ月，18ヶ月，８ヶ月であったと報告されており[8)]，予後の改善のためには上皮性卵巣癌と同様に適切な腫瘍減量術が必要である可能性が考えられる。本症例では２症例とも完全切除できており，現在のところ再発を認めていない。

化学療法として卵巣癌肉腫に対する標準的なレジメンは確立されていないが，プラチナ製剤が有用とされており，ifosfamideやtaxaneと併用されることが多い。卵巣癌の標準レジメンであるTC療法は上皮性卵巣癌に対する奏効率が83％であるのに対し，卵巣癌肉腫では62％であったと報告されている[8)]。また，卵巣癌肉腫はoptimal surgeryが実施されれば上皮性卵巣癌と同様にTC療法の効果が報告されており，卵巣癌肉腫と卵巣漿液性癌のoptimal surgery後にplatinumとtaxaneの併用療法を施行したところ，progression free survivalの中央値はそれぞれ29ヶ月，27ヶ月であり，overall survivalの中央値はそれぞれ62ヶ月，82ヶ月であった[10)]。以上から卵巣癌肉腫の化学療法の奏効率は上皮性卵巣癌より低いが，手術完遂度を高めることで同等の無増悪生存期間を得ることができる可能性がある。さらに，新規薬剤として分子標的薬の中では抗PD-1抗体や抗PD-L1抗体などの免疫チェックポイント阻害薬の効果が期待されている[2)]。

卵巣癌肉腫と卵巣漿液性癌の５年生存率はそれぞれ28.2％，38.4％であり，卵巣癌肉腫は上皮性卵巣癌より予後不良である[11)]。さらに早期症例のＩ期であっても卵巣癌肉腫の５年生存率は65.2％であり，卵巣漿液性癌の80.6％と比較して明らかに予後不良である[12)]。肉腫成分の割合や癌腫成分の種類によって予後に差が出るという報告もあるがコンセンサスは得られていない[3)]。予後不良因子としては上皮性卵巣癌と同様に年齢，初診時の進行期，腫瘍減量手術の完遂度が挙げられる[7)]。

今回卵巣原発の癌肉腫という稀な症例を経験した。Ⅲ期症例では化学療法に効果を認め，適切に腫瘍減量術を行えたことが良好な結果につながったと考えられた。一方で進行症例が多いとされる卵巣癌肉腫の中でＩ期症例を経験したが，上皮性卵巣癌と比べて早期症例であっても再発リスクが高いため慎重な経過観察が重要と考えられた。進行卵巣癌の治療では，腫瘍減量術と化学療法の集学的治療が重要である。癌肉腫においては，化学療法の奏効率が低いため適切な腫瘍減量術の施行が重要である可能性が考えられた。

文　　献

１）日本産科婦人科学会・日本病理学会．卵巣腫瘍・卵管癌・腹膜癌取扱い規約 第１版 東京：金原出版株式会社，2016；40-41.

2）Boussios S, Karathanasi A, Zakynthinakis-Kyriakou N, Tsiouris AK, Chatziantoniou AA, Kanellos FS, Tatsi K. Ovarian carcinosarcoma: Current developments and future perspectives. Critical Reviews in Oncology/Hematology 2019; 134: 46–55.
3）Sood AK, Sorosky JI, Gelder MS, Buller RE, Anderson B, Wilkinson EJ, Benda JA, Morgan LS. Primary ovarian sarcoma: Analysis of prognostic variables and the role of surgical cytoreduction. Cancer 1998; 82: 1731–1737.
4）Mano MS, Rosa DD, Azambuja E, Ismael G, Braga S, D'Hondt V, Piccart M, Awada A. Current management of ovarian carcinosarcoma. Int J Gynecol Cancer 2007; 17: 316–324.
5）del Carmen MG, Birrer M, Schorge JO. Carcinosarcoma of the ovary: a review of the literature. Gynecol Oncol 2012; 125: 271–277.
6）Brown E, Stewart M, Rye T, Al-Nafussi A, Williams AR, Bradburn M, Smyth J, Gabra H. Carcinosarcoma of the ovary: 19 years of prospective data from a single center. Cancer 2004; 10: 2148–2153.
7）Cantrell LA, Van Le L. Carcinosarcoma of the ovary a review. Obstet Gynecol Surv 2009; 64: 673–680.
8）Rauh-Hain JA, Growdon WB, Rodriguez N, Goodman AK, Boruta DM 2nd, Schorge JO, Horowitz NS, del Carmen MG. Carcinosarcoma of the ovary: a case-control study. Gynecol Oncol 2011; 121: 477–481.
9）Lu CH, Chen IH, Chen YJ, Wang KL, Qiu JT, Lin H, Lin WC, Liou WS, Huang YF, Lin YS, Tee YT, Hung YC. Primary treatment and prognostic factors of carcinosarcoma of the ovary, fallopian tube, and peritoneum: a Taiwanese Gynecologic Oncology Group Study. Int J Gynecol Cancer 2014; 24: 506–512.
10）Yalcin I, Meydanli MM, Turan AT, Taskin S, Sari ME, Gungor T, Akbayir O, Ayhan A. Carcinosarcoma of the ovary compared to ovarian high-grade serous carcinoma: impact of optimal cytoreduction and standard adjuvant treatment. Int J Clin Oncol 2018; 23: 329–337.
11）Rauh-Hain JA, Diver EJ, Clemmer JT, Bradford LS, Clark RM, Growdon WB, Goodman AK, Boruta DM 2nd, Schorge JO, del Carmen MG. Carcinosarcoma of the ovary compared to papillary serous ovarian carcinoma. Gynecol Oncol 2013; 131: 46–51.
12）George EM, Herzog TJ, Neugut AI, Lu YS, Burke WM, Lewin SN, Hershman DL, Wright JD. Carcinosarcoma of the ovary: natural history, patterns of treatment, and outcome. Gynecol Oncol 2013; 131: 42–45.

【連絡先】
野村　有沙
広島大学病院産科婦人科
〒734-8551　広島県広島市南区霞 1-2-3
電話：082-257-5555　FAX：082-257-5264
E-mail：nkjsaa@gmail.com