現代産婦人科　Vol.70 No.1，2021 年，pp.49-52

子宮頸癌終末期に癌性収縮性心膜炎をきたした一例

道満　佳衣・春間　朋子・岡本　和浩・松岡　敬典
依田　尚之・小川千加子・中村圭一郎・増山　寿

岡山大学大学院医歯薬学総合研究科　産科・婦人科教室

Carcinomatous pericarditis with cervical cancer at the terminal stage: A case report

Kae Doman・Tomoko Haruma・Kazuhiro Okamoto・Hirofumi Matsuoka
Naoyuki Ida・Chikako Ogawa・Keiichiro Nakamura・Hisashi Masuyama

Department of Obstetrics and Gynecology, Okayama University Graduate School of Medicine, Dentistry and Pharmaceutical Sciences

【緒言】癌性心膜炎は癌の心膜転移によって生じる病態であり，主に進行癌の末期に併発することが多い。初期は無症状であるが進行すると，呼吸苦や頻脈といった心タンポナーデ症状が出現する。今回子宮頸癌の終末期に急速な心不全を呈し，癌性収縮性心膜炎と診断された症例を経験したので報告する。
【症例】52歳女性。47歳時に右水腎症を契機に子宮頸癌が疑われ，当科へ紹介となった。精査にて子宮頸癌ⅢB期，T3bN0M0と診断され，同時化学放射線治療を施行した。１年３か月後に肺転移と胸膜播種を認めたため，肺部分切除術と化学療法を施行した。その後も胸膜播種の再燃と化学療法を繰り返したが，画像上stable diseaseを保つことができ，患者のactivities of daily livingも保たれていた。しかし，子宮頸癌発症から５年４か月後の定期受診時に呼吸困難感の訴えがあり，CTで心膜の不整肥厚を認め癌性心膜炎を疑われた。同時に新規病変である多発腹膜播種と肝転移も指摘された。化学療法の再開を予定したが，数日で安静時の呼吸困難感と全身浮腫が出現し緊急入院となった。入院時精査で心膜肥厚と右心不全の所見を認め，癌性収縮性心膜炎が強く疑われた。心膜肥厚による拡張障害のため心嚢液穿刺の適応はなく，開胸による心膜切除が治療選択となる。しかしながら，子宮頸癌終末期であることと高侵襲かつ対症療法にしかならないことを考慮すると，化学療法を行える全身状態にもっていくことは困難であると考えられた。入院後は，心不全による呼吸苦に対して主にモルヒネ製剤を用いて緩和治療に努めたが，急速に心不全が悪化し，入院13日目に永眠された。
【結語】癌性心膜炎は稀かつ予後不良な病態であるが，本症例のように心嚢液貯留ではなく収縮性心膜炎による拡張障害をきたした場合，さらに予後不良な状態となり得ると考えられた。

Carcinomatous pericarditis is derived from metastasis to the pericardium and is often observed during the terminal phase. Individuals carcinomatous pericarditis are initially asymptomatic, but as the disease progresses, cardiac symptoms develop. We report a case of a patient with acute heart failure due to carcinomatous constrictive pericarditis in the terminal phase.
A 52-year-old woman with cervical cancer showed a complete response after chemoradiotherapy. However, during follow-up recurrent lesions in the lung and pleura were detected three times and chemotherapy was administered for each recurrence. Ten months after the last chemotherapy, CT revealed irregular thickening of the pericardium; therefore, another chemotherapy was considered. She gradually developed difficulty in breathing and walking, and she was admitted. Considering the state of the pericardium, symptoms of right heart failure, and the small quantity of pericardial fluid, constrictive pericarditis was suspected. Pericardial incision and pericardiocentesis might have been inappropriate based on the critical status and pathology. After admission, supportive care was provided. However, heart failure progressed rapidly and she died on the 13th day of hospitalization.
Carcinomatous pericarditis from cervical cancer is rare and has a poor prognosis. In this case, diastolic failure due to constrictive pericarditis might have resulted in the worsened condition.

キーワード：子宮頸癌，終末期，癌性心膜炎，収縮性心膜炎，拡張障害
Key words：cervical cancer, terminal, carcinomatous pericarditis, diastolic failure

緒　　言

癌性心膜炎は癌の心膜転移によって生じる病態であり，主に進行癌の末期に併発することが多いが，子宮頸癌の癌性心膜炎の報告は少ない[1)]。癌性心膜炎の多くが初期には無症状であるが，心嚢液貯留が進行すると急激に心タンポナーデ症状が出現し，緊急ドレナージを要する状態となることはしばしば報告されている[2)]。しかしながら，心膜肥厚による拡張障害をきたし，急激な心不全症状をきたした症例の報告は稀である。今回，我々は

子宮頸癌の胸膜播種再発とその治療を繰り返す中で，癌性収縮性心膜炎を発症し，心膜肥厚による拡張障害のために急速に心不全が悪化した症例を経験したので報告する。

症　　例

症例：52歳女性　３妊２産
主訴：呼吸困難感
既往歴：９歳　虫垂炎手術，39歳　右足指神経鞘腫手術
家族歴：特記すべきこと無し
現病歴：X年１月，右側腹部痛を主訴に前医を受診し右水腎症と子宮頸部腫瘤を指摘され，当科を紹介受診した。精査にて子宮頸癌ⅢB期，T3bN0M0，扁平上皮癌と診断され（図１），同時化学放射線治療（Concurrent Chemoradiotherapy: CCRT）を施行した（全骨盤照射30Gy＋中央遮蔽照射20Gy，高線量率腟内照射24Gy，シスプラチン40mg/m^2毎週投与５コース）。X＋１年６月にCTで右肺転移を認め（図２），胸腔鏡下右肺尖部部分切除術を施行した。その際，胸膜播種を指摘され，術後化学療法（weekly Paclitaxel 60mg/m^2＋Carboplatin AUC 1.5）を18コース施行し，complete response（CR）となった。X＋２年10月にCTで右胸膜播種結節の増大と右第７肋骨への進展を認め（図３），２度目の再発の診断となり化学療法を再開した。途中７コース目を施行時，Carboplatinによるアレルギーが出現し，weekly Paclitaxel 60mg/m^2＋Nedaplatin 20mg/m^2に変更した。全17コース施行後，急性腎盂腎炎と腎機能悪化のため加療を要したが，CTで転移巣は縮小を認め，化学療法は終了した。その後経過観察していたが，X＋４年２月にCTで右肺転移と右胸膜炎の悪化を認め化学療法を再開した。しかし，再度腎盂腎炎となり加療を行なった。CTではstable disease（SD）であったが，14コースで終了となった。以後もSDを維持できていたが，X＋５年４月の定期検診の際に，１か月前から続く呼吸困難感の訴えがあり，また血液検査でSCCが40.5ng/mLと上昇していた。CTを行ったところ，腹膜播種，肝転移，

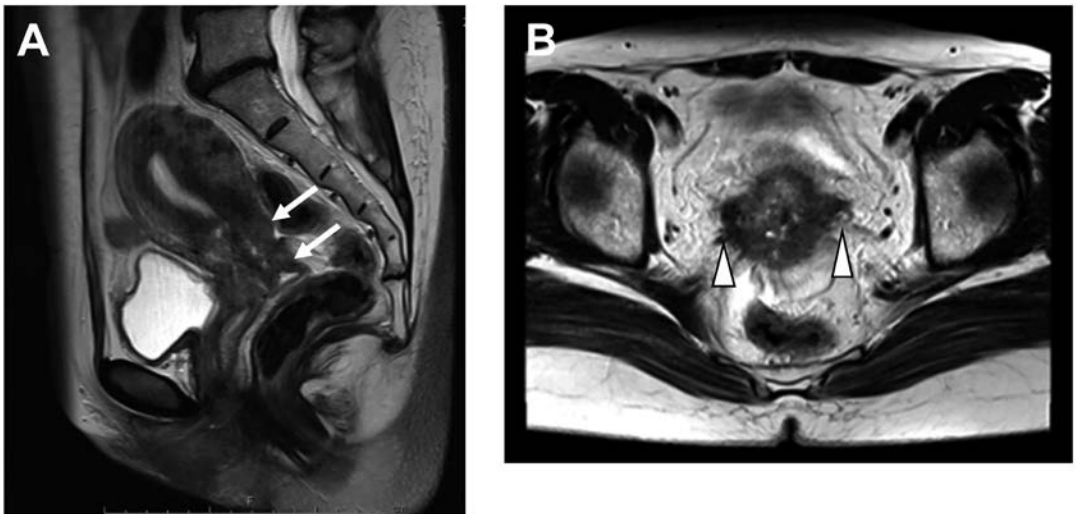

図１　治療前MRI
（A）子宮頸部に長径５cmの不整形腫瘤を認める（↑）。
（B）両側に高度な傍子宮組織浸潤を認める（▲）。

図２　右肺尖部に異常影を認め，肺転移を疑う（↑）。

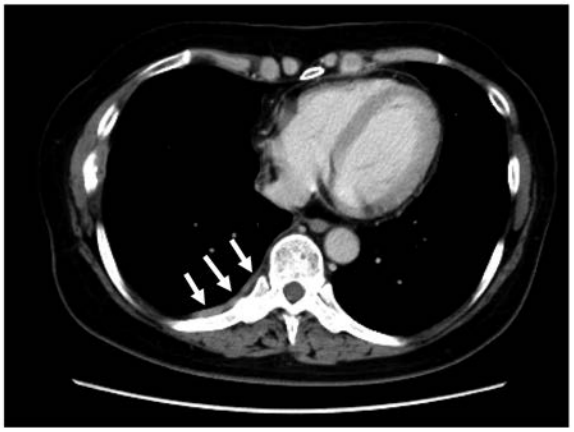

図３　右胸膜の肥厚を認める（↑）。

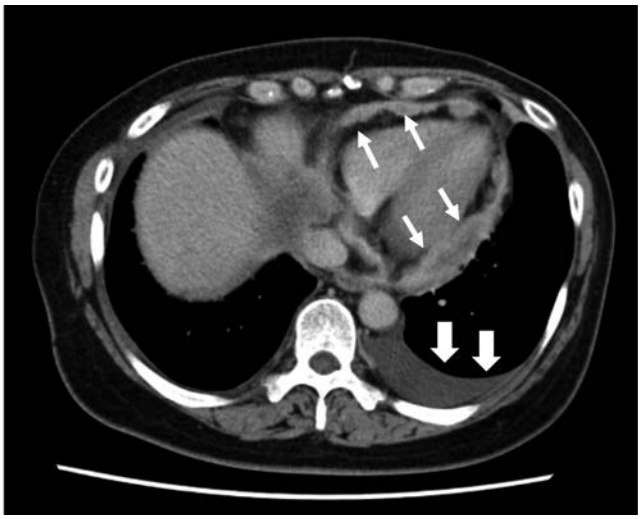

図４　著明な心膜の不整肥厚を認める（↑）。左胸水の貯留も認める（⬆）。

癌性心膜炎の疑いを指摘され，化学療法再開の方針とした。しかし，急激に呼吸状態が悪化し，安静時の呼吸困難感も認めるようになり，歩行も困難となったため，CTから５日後に緊急入院となった。

入院時現症：体温36.2℃，血圧142/86mmHg，脈拍119bpm，呼吸数24回/分（努力呼吸様），SpO2 98%（鼻カニューラ酸素２L使用下），全身浮腫あり特に両側下肢浮腫著明。呼吸音は左側でcoarse crackleを聴取。

12誘導心電図：正常洞調律，洞性頻脈

心臓エコー：明らかな壁運動異常なし，左室駆出率69%，心室中隔の吸気時の左室側への偏位を認め，下大静脈径は20mm（呼気）/19mm（吸気）と拡大し呼吸性変動乏しく，右房圧が高いことが示唆された。心膜は肥厚し，全周性に少量の液体貯留あり。

CT（図４）：心膜の不整な肥厚と下大静脈拡大を認め，癌性心膜炎と右心不全が疑われた。また左胸水を認めた。他に，肝臓や腹膜に軟部陰影を認め腹膜播種が疑われた。

血液検査：WBC 11970/μL, RBC 398万/μL, Hb 11.3g/dL, PLT 58万/μL, Alb 2.8g/dL, CRTN 1.09mg/dL, BNP 276.9pg/mL, CRP 15.91mg/dL, SCC 40.5ng/mL

臨床経過：CTと心臓エコーで急速に悪化する心膜の不整な肥厚と右心不全を認めた。子宮頸癌の癌性胸膜炎再発を繰り返していた経過から，心不全の原因は癌性心膜炎が強く疑われた。本症例は心嚢液貯留からの心タンポナーデではなく，癌性の心膜肥厚による収縮性心膜炎に起因する心不全の状態と考えられた。したがって，心嚢ドレナージの適応はなく，心膜肥厚による拡張機能障害を改善させるために開胸での心膜切除が挙げられたが，高侵襲かつ対症療法にしかならず，根本的な治療は化学療法が必要であると考えられた。それに加えて，子宮頸癌の多発転移を認め長期予後は見込めないこと，心不全により循環動態が不安定で全身状態が悪いことを考慮し，心膜切除も化学療法も困難であると考えられた。本人と家族は心膜切除などの侵襲的な処置を希望されなかったため，対症療法を行う方針とした。酸素投与を行い，増悪する呼吸困難感に対してモルヒネ製剤を開始し，苦痛緩和に努めた。入院４日目夕方より左下肢全体が紫色に変色し，強い疼痛も出現し，急速に悪化したため緊急造影CTを撮影したところ，左総腸骨静脈から下腿の静脈にかけて広汎な血栓でほぼ閉塞している状態で，一部で肺塞栓も認めた。ヘパリン持続点滴静注を開始し，下肢の疼痛と変色は改善した。その後，心不全は徐々に悪化し，入院13日目に永眠された。

考　　案

癌性心膜炎は癌が心膜に浸潤もしくは播種した稀な病態であり，癌終末期において比較的認められる疾患である[1)]。多くが無症状であるが，心嚢液が急速に貯留して心タンポナーデを来し，緊急心嚢ドレナージを要した報告が散見される[2)]。しかし，本症例のように，急速に心膜肥厚が悪化し心不全が顕在化した症例の報告はほとんどない。

癌性心膜炎の発生機序は，腫瘍の心膜への直接浸潤，縦郭リンパ節からの心膜へのリンパ行性転移，胸膜播種病変から心膜への浸潤などが考えられており，その原発としては乳癌と肺癌が多いと報告されている[3)]。子宮頸癌を原発とする心膜転移は非常に稀であり，報告されているほとんどの症例では死亡前に診断に至らず，剖検で診断に至っている[4)]。また，剖検所見に基づく子宮頸癌からの発症率もわずか1.23%に留まる[5)]。本症例は，長年子宮頸癌の胸膜播種で加療を行う中で，胸膜播種が心膜へ浸潤し，癌性心膜炎を発症した非常に稀な症例と考えられた。

癌性心膜炎をきたした症例では，一般的には心嚢液貯留や急性心膜炎，収縮性心膜炎をきたすが，90%以上が臨床的無症状であるとされる[6)]。しかし，癌の浸潤が進み，心嚢液貯留や心膜の肥厚が悪化し，心膜の伸展が限界に達すると心嚢圧が急激に上昇し，心不全が顕在化する。臨床上心嚢液貯留を認める症例は，しばしば急激に心タンポナーデ症状を呈する。心タンポナーデの症状として，Beckの三徴といわれる心音減弱，頸静脈怒張，血圧低下の他に，頻脈，気脈，呼吸困難，咳嗽，胸痛などがある。診断は，胸部X線写真で心拡大を認め，心エコーや胸部CTで全周性の心嚢液貯留や心膜肥厚，右室の拡張早期の虚脱および下大静脈の拡大と呼吸性変動の低下などがみられれば心タンポナーデと診断でき，確定診断は心嚢液から癌細胞を確認することである[7)]。

癌性心膜炎の根本的な治療は，全身化学療法であり，

化学療法が奏功し，比較的長期生存が得られた症例の報告もある。しかし，癌性心膜炎を発症した時点で癌終末期であることが多く，予後は一般的に不良であり[1)8)]，診断後の生存期間の中央値は２～５か月とされる[9)]。癌性心膜炎は，前述のように初期には無症状で，多くの報告では，心タンポナーデを契機に発見され，緊急処置を要している。心嚢液貯留を認める症例では，心嚢穿刺や心膜腔内薬物投与による心膜癒着術，外科的心膜切開術などを行うことがある[10)]。心嚢穿刺は，心嚢液貯留による心タンポナーデをきたしている症例では，低侵襲かつ速やかな症状改善が望める。その一方で，一時的な心嚢穿刺のみでは約７割の症例で心嚢液の再貯留が生じると言われており，再発予防のために心膜癒着術が検討されることもある[11)]。

本症例は，心嚢液貯留が少なく，癌による心膜肥厚が著明であり，心膜の硬化によると思われる拡張障害を呈する収縮性心膜炎をきたしていた。本症例のような癌の心膜転移による収縮性心膜炎の頻度は，癌性心膜炎の中でも稀であり，報告はほとんど認めない。収縮性心膜炎では利尿薬が右心不全に有効である[12)]が，心タンポナーデも併発している症例では，脱水で循環虚脱に陥るため利尿薬の投与はできない。本症例も利尿剤は投与しにくく，心不全から脱するには心膜切除が考えられたが，手術死亡率は５～19%と高侵襲であり[13)]，すでに循環動態が破綻しかかっており全身状態が悪いことと，子宮頸癌の終末期であることを考慮して行わなかった。

本症例は，心嚢液貯留よりも心膜肥厚が急速に悪化した癌性心膜炎の症例であり，心嚢液ドレナージを行っても拡張障害は改善しないと考えられ，有効な治療を行うこともできず死亡に至った。非常に稀な病態であるが，発症後は急速に全身状態が悪化するため病態管理には注意が必要である。

すべての著者は開示すべき利益相反はない。

文　献

1）DeCamp MM Jr, Mentzer SJ, Swanson SJ, Sugarbaker DJ. Malignant effusive disease of the pleura and pericardium. Chest 1997; 112: 291-295.

2）Bob TL, Pearson A, Pavlakis N, Bell D, Lee A, Chan D, Harden M, Mathur M, Marshman D, Brady P, Clarke S. Malignant cardiac tamponade from non-small cell lung cancer: case series from the era of molecular targeted therapy. J Clin Med 2015; 4: 75-84.

3）Press OW, Livingston R. Management of malignant pericardial effusion and tamponade. JAMA 1987; 257: 1088-1092.

4）Lam KY, Dickens P, Chan AC. Tumors of the heart. A 20-year experience with a review of 12,485 consecutive autopsies. Arch Pathol Lab Med 1993; 117: 1027-1031.

5）Grigsby PW. The prognostic value of PET and PET/CT in cervical cancer. Cancer Imaging 2008; 8: 146-155.

6）Leonard MS. Cardiac tumors: diagnosis and management. Heart 2001; 85: 218-222.

7）大倉裕二．心臓・心膜腫瘍の診断と治療．Heart View 2018；22：142-150.

8）Maher EA, Shepherd FA, Todd TJ. Pericardial sclerosis as the primary management of malignant pericardial effusion and cardiac tamponade. J Thorac Cardiovasc Surg 1996; 112: 637-643.

9）Dequanter D, Lothaire P, Berghmans T, Sculier JP. Severe pericardial effusion in patients with concurrent malignancy: a retrospective analysis of prognostic factors influencing survival. Ann Surg Oncol 2008; 15: 3268-3271.

10）Bernhard M, Peter MS, Arsen DR, Raimund E, Reiner R, Yehuda A, Witold ZT, Gaetano T, Magdi HY. Guidelines on the diagnosis and management of pericardial diseases executive summary; the task force on the diagnosis and management of pericardial diseases of the European society of cardiology. Eur Heart J 2004; 25: 587-610.

11）Devita VT Jr, Hellman S, Rosenberg SA. Cancer: principles and practice of oncology, 7th ed. Philadelphia: Lippincott Williams and Wilkins, 2005; 2387-2392.

12）Jaume SS, Angel J, Sánchez A, Gaietà PM, Jordi SS. Effusive-constrictive pericarditis. N Engl J Med 2004; 350: 460-475.

13）水谷宏，堀場通明，進藤丈，木村智樹，孫政実，若原恵子．収縮性心膜炎をきたした結核性心膜炎の１例．結核 2001；76：71-75.

【連絡先】
道満　佳衣
岡山大学大学院医歯薬学総合研究科産科・婦人科教室
〒700-8558　岡山県岡山市北区鹿田町 2-5-1
電話：086-235-7320　FAX：086-225-9570
E-mail：cccaeee333@icloud.com