現代産婦人科　Vol.70 No.1，2021 年，pp.43-48

頸管妊娠に妊孕性温存治療を行ったが３年後に再発した１例

秋定　幸[1)2)]・中野　志保[3)]・行元　志門[2)]・井上　唯[2)]・恩地　裕史[2)]
今井　統[2)]・瀬村　肇子[2)]・越智　良文[2)]・阿南　春分[2)]・上野　繁[2)]
池田　朋子[2)]・森　美妃[2)]・田中　寛希[2)]・阿部恵美子[2)]・近藤　裕司[2)]

１）岡山済生会総合病院　産婦人科
２）愛媛県立中央病院　産婦人科
３）独立行政法人　国立病院機構　四国がんセンター　婦人科

A case of recurrent cervical pregnancy 3 years after fertility preservation

Miyuki Akisada[1)2)]・Shiho Nakano[3)]・Shimon Yukimoto[2)]・Yui Inoue[2)]・Hiroshi Onji[2)]
Matome Imai[2)]・Hatsuko Semura[2)]・Yoshifumi Ochi[2)]・Haruchika Anan[2)]・Shigeru Ueno[2)]
Tomoko Ikeda[2)]・Miki Mori[2)]・Hiroki Tanaka[2)]・Emiko Abe[2)]・Yuji Kondo[2)]

１）Department of Obstetrics and Gynecology, Okayama saiseikai General Hospital
２）Department of Obstetrics and Gynecology, Ehime Prefectural Central Hospital
３）Department of Gynecologic oncology, National Hospital Organization Shikoku Cancer Center

頸管妊娠は異所性妊娠のおよそ１％以下とされる稀な病態である。近年早期の診断治療により妊孕性温存が可能な症例が増加している。しかし治療後の妊娠予後についての報告は限られており，頸管妊娠を繰り返した症例の報告は少ない。今回われわれは頸管妊娠に対して妊孕性温存治療を行ったが，３年後に頸管妊娠を再発した１例を経験した。症例は33歳，２妊０産で人工妊娠中絶の既往があった。当科受診時妊娠６週相当で，血中hCG値は21,057 mIU/ml，経腟超音波検査と骨盤造影MRI検査を施行し頸管妊娠と診断した。メソトレキセートの全身投与は効果不十分で，子宮動脈塞栓術（以下UAE）後の子宮鏡下手術で胎嚢を摘出した。２年後に自然妊娠したが稽留流産となり子宮内容除去術を行った。さらに１年後タイミング療法で妊娠成立したが頸管妊娠を再発した。当科再来時，妊娠５週で，血中hCG値は8,404 mIU/mlであった。UAE後に子宮鏡下手術を行い，その後血中hCG値は陰性化した。本症例のように少数だが頸管妊娠を再発する症例が存在するため，今後症例蓄積による妊娠予後についての検討が必要である。

Cervical pregnancy is a rare form of pregnancy, accounting for less than 1% of all ectopic pregnancies. Early diagnosis and treatment have allowed for fertility preservation. However, there are limited reports on the prognosis of pregnancy after treatment and fewer reports on recurrent cervical pregnancies. A 33-year-old nulliparous woman with a history of elective abortion was referred for cervical pregnancy treatment. She was 6 weeks pregnant with a serum hCG level of 21,057 mIU/mL, and she was diagnosed using transvaginal ultrasound and pelvic MRI. She was treated with systemic methotrexate, which was ineffective. The gestational sac was resected using hysteroscopy after uterine artery embolization (UAE). She conceived spontaneously but suffered a miscarriage and underwent dilatation and curettage. She conceived with timing therapy but had a recurrent cervical pregnancy. Upon returning to our department, she was 5 weeks pregnant with a serum hCG level of 8,404 mIU/mL. After UAE, the gestational sac was again removed by hysteroscopy, and her serum hCG level gradually became negative. Since there are a few cases of recurrent cervical pregnancies, it is necessary to study the prognosis of pregnancy by collecting data from these cases.

キーワード：頸管妊娠，再発，メソトレキセート，子宮動脈塞栓術，子宮鏡下手術
Key words：Cervical pregnancy, recurrent, methotrexate, uterine artery embolization, hysteroscopy

緒　　言

頸管妊娠は異所性妊娠のうちの１％以下とされる稀な病態である[1)]。近年検査方法の進歩によって早期診断が可能となり，妊孕性温存治療が選択される症例が増えている[2)]。しかし妊孕性温存治療後の妊娠予後についての報告は少ない。今回われわれは頸管妊娠に対して，メソトレキセート（以下MTX）全身投与，子宮動脈塞栓術（以下UAE）および子宮鏡下手術により妊孕性を温存したが，その３年後に頸管妊娠を再発した１例を経験したので報告する。

症　　例

症例：33歳，既婚
２妊０産（人工妊娠中絶１回）
既往歴：特記事項なし

現病歴：X年２月不正性器出血を主訴に近医を受診し，頸管妊娠が疑われたため当科を紹介受診した。最終月経より妊娠６週２日相当で，血中hCG値は21,057 mIU/mlであった。腟鏡診では子宮口から少量の出血を認めており，経腟超音波検査で子宮頸部に長径13.3 mmの胎嚢を同定した。またカラードップラー法では胎嚢周囲に豊富な血流を認めた（図１）。骨盤造影MRI検査では子宮頸部にT1強調画像で低信号，T2強調画像で高信号，辺縁早期濃染を示す嚢胞様構造を認め（図２），頸管妊娠と診断した。

入院後経過：妊孕性温存の希望があり，MTXの全身投与を行った（図３）。第８病日の血中hCG値は53,305 mIU/mlと上昇しており，さらに経腟超音波検査では子宮頸部の胎嚢は長径25.4 mmと増大し，カラードップラー法での血流減少は認めなかった。子宮口からの出血は少量だが持続していた。MTX全身投与での治療効果が不十分と判断し，第11病日に両側子宮動脈をゼラチンスポンジで塞栓し，同日全身麻酔下に子宮鏡下手術を施行した。術前の吸湿性頸管拡張材による頸管拡張は行わず，子宮鏡はKarl Storz社製のhysteroresectscopeを使用した。ヘガールによる頸管拡張を行い，26Frのhysteroresectscopeを挿入して子宮内を観察した。子宮頸部後壁に付着している絨毛を認め，アングル型ループ電極で鈍的に剥離し摘出した（図４）。強出血はなく，適宜出血点を凝固止血し手術を終了した。手術時間は49分，出血は50 gであった。摘出組織の病理組織検査では胎芽，胎盤絨毛，脱落膜を認めた。第15病日の血中hCG値は1,678 mIU/mlと低下しており，第16病日に退院した。その後血中hCG値は順調に低下し，月経も再開した。

治療後の経過：X+２年に自然妊娠するも稽留流産となり，近医で子宮内容除去術が施行された。その後前医で不妊治療を開始しX+３年３月にタイミング療法を行い妊娠成立した。妊娠５週０日時に異常子宮出血があり前

図１　初回の経腟超音波検査所見

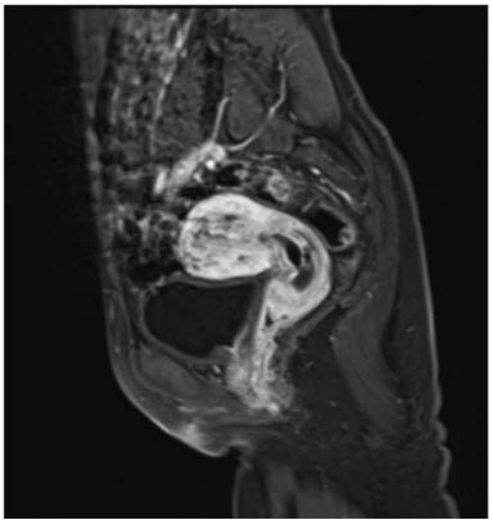

図２　初回の骨盤造影MRI検査所見（T1強調画像）

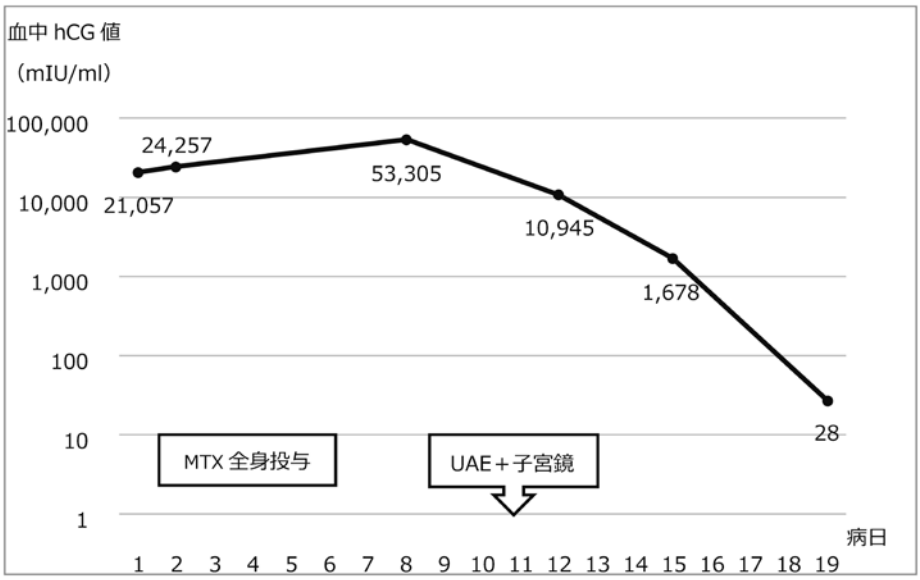

図３　初回の治療経過と血中hCG値の推移

医を受診した。流産が疑われ経過観察されていたが，妊娠５週４日時に血中hCG値が8,404 mIU/mlであり，子宮頸部に胎嚢を疑う所見を認めたため頸管妊娠の疑いで当科紹介となった。当科受診時には出血はなかったが，経腟超音波検査で子宮頸部に長径17.3 mm大の胎嚢を認め，カラードップラー法で胎嚢周囲の血流も認めた（図５）。骨盤造影MRI検査ではX年と同様の嚢胞様構造を認めた（図６）。頸管妊娠と診断し，前回MTXの全身投与では治療効果が不十分であったこと，本人も治療の早期終結を希望したことからMTXの投与は行わず，UAE後に子宮鏡下手術を行う方針とした。

２回目の入院後経過：入院後，第６病日に両側子宮動脈をゼラチンスポンジで塞栓し，同日全身麻酔下に子宮鏡下手術を行った（図７）。前回と同様に子宮頸部後壁に絨毛が付着しており，鈍的な剥離とアングル型ループ電極によって切除することで摘出した（図８）。止血を確認し手術を終了した。手術時間は39分，出血は少量であった。摘出組織の病理組織検査では絨毛を認めた。第７病日の血中hCG値は6,823 mIU/mlと低下していた。第

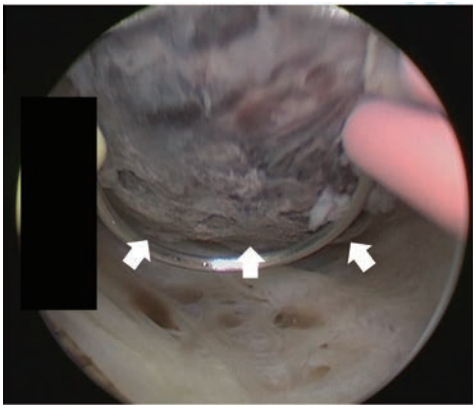

図４　子宮鏡下手術所見
子宮頸部後壁に絨毛組織を認めた（矢印）。

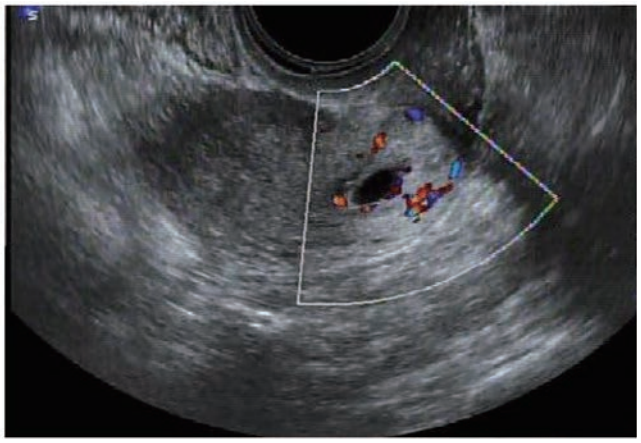

図５　再発時の経腟超音波検査所見

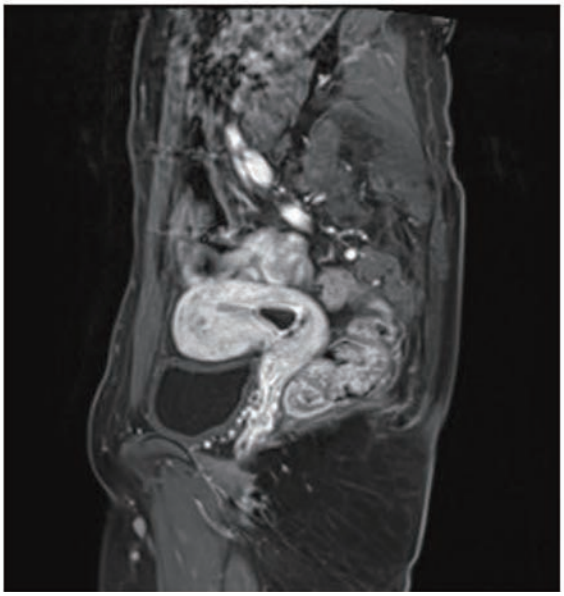

図６　再発時の骨盤造影MRI検査所見（T1強調画像）

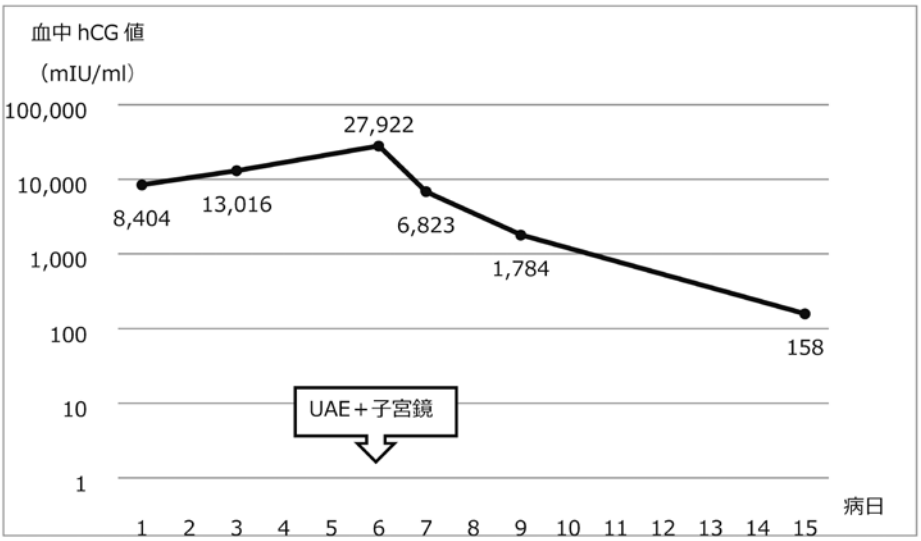

図７　再発時の治療経過と血中hCG値の推移

９病日には血中hCG値は1,784 mIU/mlとさらに低下し，第10病日に退院とした。第36病日には血中hCG値は感度以下となった。今後の不妊治療について前医で行う方針とした。

考　　案

頸管妊娠は異所性妊娠の１％以下とされる稀な病態である[1]。原因は明らかではないが，子宮内容除去や帝王切開，体外受精といった子宮内操作との関連が報告されている[3]。経過中に大量出血をきたすことがあるため，子宮全摘術が唯一の安全な治療方法とされてきた[4]。しかし近年，経腟超音波断層法，hCG値測定法，MRI検査法の進歩によって早期診断が可能となり，妊孕性温存治療が選択される症例が増えている[2]。MTXの全身あるいは局所投与，UAE，子宮鏡下手術，塩化カリウム（KCL），バソプレシン，エタノールの局所投与，腹腔鏡下子宮動脈結紮術[5]，またこれらを組み合わせたものなどが報告され，それぞれが良好な成績を示している。二神らは2010年以降に発表された国内外11編の妊孕性温存治療が選択された頸管妊娠の論文を検討している。その201例全てで子宮の温存が可能であったと報告しており[2]，妊孕性温存ができる可能性は高いといえる。一方で香城は頸管妊娠と診断した時点で妊娠７週，血中hCG値が200,000 mIU/mlを超えており，MTXの局所投与２回とUAEを行った後に子宮内容除去術を施行したが，止血困難となり腹式子宮全摘術を行った症例を報告している[6]。頸管妊娠の治療法は確立されておらず，症例や施設によって個別に対応されているのが現状であり，慎重な治療選択が必要である。

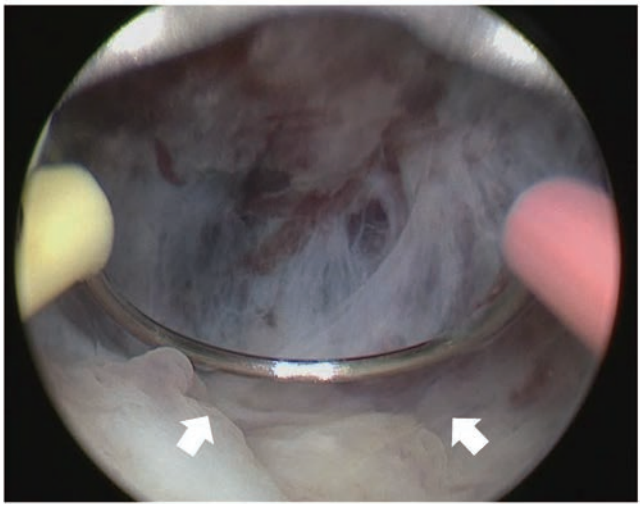

図８　再発時の子宮鏡下手術所見
絨毛組織を鈍的に剥離している（矢印）。

自験例では初回治療としてMTXの全身投与を行った。当科での卵管妊娠の保存治療はMTX 0.4 mg/kg ５日間の筋肉注射での投与を行っており，また局所投与のように特別な手技を必要としないことから選択した。MTXによる治療効果があってもhCG値が一過性に上昇することがあるとする報告もあるが[7]，その他の検査所見からMTX単独では治療終結に時間を要すると判断しUAE後に子宮鏡下手術を施行した。UAEは出血の制御が必要な場合や，MTXのみでは治療効果が不十分と思われる場合に良い適応となる。塞栓物質としては一時塞栓物質のゼラチンスポンジが一般的であり，血流再開の前に絨毛組織の摘出が必要となることが多い[8]。産科出血に対するUAE後の妊娠率は73～79％程度であり，妊孕性が大きく低下することはない[9]。しかし子宮内膜での一時的な血流遮断により不可逆的な子宮内膜障害が生じる可能性があり，妊娠後の流早産，子宮内胎児発育遅延，癒着胎盤のリスクが高まると報告されている[9]。自

表１　頸管妊娠を再発した６症例の詳細

報告年	著者	年齢	妊娠分娩歴※	ART	初回治療	再発治療
1988	小野寺ら[10]	29	G2P1（CS*1）	なし	MTX 局所→MTX 全身	MTX 局所
1996	Monteagudo A et al.[11]	36	G3P0（AA*2）	不明	MTX 全身→D&C	KCL 局所
1996	Qasim SM et al.[12]	43	G1P0	あり	MTX 全身→KCL 局所投与	MTX 全身
2004	Radpour CJ et al.[13]	33	G2P0（SA*1）	なし	MTX 全身→UAE	MTX 全身→子宮鏡
2007	Ferrara L et al.[14]	33	G8P1（AA*6）	なし	D&C	MTX 全身→MTX と KCL 局所
2018	木村ら[15]	33	G1P0	なし	MTX 局所→MTX 全身	MTX 全身

※初回の頸管妊娠を含む

ART: Assisted reproductive technology CS: Cesarean section AA: Artificial abortion SA: Spontaneous abortion D&C: Dilation and curettage

験例でも上記の通りリスクとベネフィットについて十分な説明を行った上でUAEを選択した。子宮鏡手術前には胎嚢周囲の血流は豊富であったにも関わらず，出血はごくわずかでありUAEの止血効果の高さを実感した。これらの治療によって妊孕性温存が可能であった。

しかし初回治療後３年で頸管妊娠が再発した。これまで妊孕性温存治療後に頸管妊娠を再発した症例の報告はわれわれが検索し得た限りでは６例のみであった[10)～15)]。全例が再発時にも妊孕性温存治療が選択され成功していた。それぞれの症例の詳細を表１に示す。初回治療で子宮内操作があったものが５例で，残りの１例はUAEが施行されていた。何らかの理由で子宮内膜へ正常に着床できなかった受精卵が頸管に着床することで頸管妊娠が生じるとするならば，子宮内操作やUAEによる子宮内膜の虚血が再発に影響した可能性は否定できない。再発治療後の妊娠予後について記載があるものは２例で，Monteagudo et al.の報告では再発時が子宮内外同時妊娠であり，頸管妊娠部位へのKCLの局所投与後に子宮内妊娠の継続が可能で生児を得ていた[11)]。Radpour et al.の報告では再発時の治療後２年で妊娠が成立し生児を得ていた[13)]。また前述の二神らの検討では，妊孕性温存治療後に妊娠を希望した51例についても報告しており，妊娠は32例（62.7%），生児を得たのは22例（43.1%）だった[2)]。妊孕性温存治療後に生児を得られる可能性は十分にあり，希望がある場合は妊孕性温存治療を選択してよいと思われる。しかし妊孕性温存治療によって子宮内膜に何らかの障害が生じる可能性は否定できず，治療後の妊娠については頸管妊娠の反復も念頭に入れ慎重な管理が必要である。

頸管妊娠は近年早期診断が可能となっており，妊孕性温存治療が成功する可能性は高いといえる。しかし自験例では妊孕性温存治療後に頸管妊娠を再発した。今後はそれぞれの治療方法と妊娠予後についても検討が必要である。

本論文に関連して開示すべき利益相反はありません。

文　献

1）Kirk E, Condous G, Haider Z, Syed A, Ojha K, Bourne T. The conservative management of cervical ectopicpregnancies. Ultrasound Obstet Gynecol 2006; 27: 430-437.

2）二神真行，武田愛沙，横山良仁．頸管妊娠．産婦の実際　2019；68：999-1005.

3）Gun M, Mavrogiorgis M. Cervical ectopic pregnancy: a case report and literature review. Ultrasound Obstet Gynecol 2002; 19: 297-301.

4）Ushakov FB, Elchalal U, Aceman PJ, Schenker JG. Cervical pregnancy: past and future. Obstet Gynecol Surv 1997; 52: 45-59.

5）田中寛希，横山幹文，久保絢美，樋渡小百合，小玉敬亮，宮崎順秀，河本裕子，妹尾大作，本田直利．腹腔鏡下に両側子宮動脈を一時的に結紮後，子宮鏡下切除を施行した子宮頸管妊娠の１例．日産婦内視鏡会誌　2011；27：396-400.

6）香城恒麿．子宮動脈塞栓術やメソトレキセート投与を実施したにもかかわらず子宮摘出に至った子宮頸管異所性妊娠の１例．臨婦産　2016；70：326-332.

7）Kung FT, Chang SY. Efficacy of methotrexate treatment in viable and nonviable cervical pregnancies. Am J Obstet Gynecol 1999; 181: 1438-1444.

8）Ding W, Zhang X, Qu P. An efficient conservative treatment option for cervical pregnancy: Transcatheter intra-arterial methotrexate infusion combined with uterine artery embolization followed by curettage. Med Sci Monit 2019; 25: 1558-1565.

9）北村亜也，田中啓，松島実穂，松澤由記子，谷垣伸治，小林陽一．産科出血に対する子宮動脈塞栓術後の生殖能に関する追跡調査．日周産期・新生児会誌 2020；56：101-105.

10）小野寺弘，齋藤晃，村口喜代，東岩井久．反復頸管妊娠の１例．仙台病医誌　1998；18：61-64.

11）Monteagudo A, Tarricone NJ, Timor-Tritsch IE, Lerner JP. Successful transvaginal ultrasound-guided puncture and injection of a cervical pregnancy in a patient with simultaneous intrauterine pregnancy and a history of a previous pregnancy. Ultrasound Obstet Gynecol 1996; 8: 381-386.

12）Qasim SM, Bohrer MK, Kemmann E. Recurrent cervical pregnancy after assisted reproducetion by intrafallopian transfer. Obstet Gynecol 1996; 87: 831-832.

13）Radpour CJ, Keenan JA. Consecutive cervical pregnancies. Fertil Steril 2004; 81: 210-213.

14）Ferrara L, Belogolovkin V, Gandhi M, Litton C, Jacobs A, Saltzman D, Rebarber A. Successful management of a consecutive cervical pregnancy by sonographically guided transvaginal local injection: case report and review of the literature. J Ultrasound Med 2007; 26: 959-965.

15）木村友沢，永井優子，津曲綾子，細川義彦，飯場萌絵，辻本夏樹，西田恵子，大原玲奈，八木洋也，小畠真奈，濱田洋実，佐藤豊実．妊孕性温存治療後に頸管妊娠を反復した一例．関東連産婦会誌　2018；

55：523-527.

【連絡先】
秋定　幸
岡山済生会総合病院産婦人科
〒700-8511　岡山県岡山市北区国体町2番25号
電話：086-252-2211　FAX：086-252-7375
E-mail：miunion88@gmail.com