現代産婦人科　Vol.70 No.1，2021 年，pp.25-30

学童期に発症した未熟奇形腫に対するBEP療法の治療経験

中島　博予・平林　啓・中島　健吾・平田　博子
澁谷　文恵・中川　達史・山縣　芳明・沼　文隆

JCHO 徳山中央病院　産婦人科

A case of BEP therapy for a pediatric patient with immature teratoma

Hiroyo Nakashima・Kei Hirabayashi・Kengo Nakashima・Hiroko Hirata
Fumie Shibuya・Tatsushi Nakagawa・Yoshiaki Yamagata・Fumitaka Numa

Japan Community Health care Organization Tokuyama Central Hospital

悪性卵巣胚細胞性腫瘍は10～20代の若年発症を最大の特徴とする比較的稀な腫瘍であるが，10才以下での発症はその中でも少ない。今回我々は９才女児に発症した未熟奇形腫に対しBEP療法を施行した。本症例で行った，学童期の子どもに化学療法を施行する際の障壁・留意点・工夫した点について報告する。症例は９才。腹部膨満を主訴に近医を受診し，巨大な骨盤内腫瘤を指摘されて当科紹介となった。血液検査・画像所見と合わせ，未熟奇形腫を強く疑った。試験開腹の結果，腫瘍は左卵巣由来で大網への癒着・浸潤を認めたため，左付属器摘出術＋大網部分切除術を施行した。迅速病理検査の結果，未熟奇形腫と判明したため追加切除は施行せず閉腹した。永久病理検査の結果，左卵巣未熟奇形腫Grade 2，大網播種を認め，腹水細胞診陰性，stage ⅢA2（pT3aNxM0）と診断した。BEP療法を施行する前に，婦人科医・小児科医・薬剤師・看護師・管理栄養士によるチームを結成し，レジメンを作成した。目指したのは治療強度を保つための薬剤の投与方法・投与量の決定および治療スケジュールの完遂である。投与方法は末梢挿入型中心静脈カテーテルを留置し，尿量把握のため同意を得て尿道カテーテル留置とした。抗がん剤での主な変更点はブレオマイシン投与量の減量および１サイクル１回の単回投与とした点である。嘔気・嘔吐は治療拒否，延期の主たる原因にもなるため，通常のステロイド・グラニセトロンに加え種々の制吐剤を早期に投与し対応した。有害事象はGrade 2－4の骨髄抑制，Grade 2脱毛，Grade 2悪心嘔吐等を認めたが遅滞なく，triweekly BEP療法を３サイクル完遂できた。治療後の画像検査では術前～術後に認めていたリンパ節腫大も消失し完全奏効と判断した。現在治療後11ヶ月であるが再発兆候は認めていない。

We conducted BEP therapy for a 9-year-old girl who had an immature teratoma. Here, we report on the challenges encountered, points of concern, and devised ways to perform chemotherapy on a pediatric patient. An immature teratoma was suspected on examination and an exploratory laparotomy was performed. As the immature teratoma was revealed by rapid pathological examination, we removed the left adnexa and performed a partial omentectomy. Based on the results of the permanent pathological examination, we diagnosed left ovarian immature teratoma G2, semination in the greater omentum (+), ascites cytoscreening negative, and stage Ⅲ A2 (pT3aNxM0). Before starting BEP therapy, we formed a team consisting of gynecologists, pediatricians, pharmacists, nurses, and dietitians to design a regimen. We aimed to determine the method and dose of the medication to maintain the intensity and complete the schedule of the treatment. We could accomplish a triweekly BEP therapy of three cycles without delay. Post-treatment imaging examination showed that lymphadenopathy had disappeared, and we determined that she had achieved complete remission (CR). Eleven months after completing treatment, she was still under ambulatory management; however, no evidence of recurrence was seen.

キーワード：未熟奇形腫，BEP療法（ブレオマイシン，エトポシド，シスプラチン），小児に対する化学療法
Key words：immature teratoma, BEP regimen（bleomycin, etoposide, cisplatin），
chemotherapy for childhood cancer

緒　　言

卵巣に原発する胚細胞性腫瘍は全卵巣腫瘍の約20～25%を占めるが，その中で悪性と診断される割合は約３%程度である[1)]。悪性胚細胞性卵巣腫瘍は若年発症しやすいのが特徴であり約70%は30代以下で発症するが[2)]，10才以下での発症例は少ない。今回我々は，学童期に発症した卵巣未熟奇形腫に対しBEP療法を施行した。小児に化学療法を施行する際の障壁や留意点・工夫点について報告する。

症　　例

年齢：９才
産科歴：未妊

月経歴：月経発来なし
既往歴：特記事項なし
現病歴：20XX年９月より腹部膨満感が出現したため，11月に近医小児科を受診した。経腹超音波検査で巨大腹腔内腫瘤を指摘され，卵巣腫瘍疑いの診断で当科に紹介となった。

【入院時所見】
身長 130 cm，体重 33 kg，ローレル指数 150（標準 115－145）
体温 37.3度，血圧 121/64 mmHg，脈拍 90 bpm
身体所見：腹部は著明に膨満しており，心窩部まで達する弾性硬の腫瘤を触知した。圧痛は認めなかった。
血液検査：WBC：13100/μl，Hb：11.0 g/dl，
PLT：37.8×10^4/μl，CRP：14.04 mg/dl
Cre：0.48 mg/dl，BUN：7.8 mg/dl，AST：16 U/l，ALT：11 U/l，T.bil：0.79 mg/dl
PT-INR：1.19，APTT：39.1 sec，D-dimer：16.8 μg/ml
AFP：2602 ng/ml，LDH：353 U/l，CA125：560 U/ml，CA19-9：470 U/ml
CEA：11.5 ng/ml，SCC：4.8 mg/ml
経腹超音波検査：腹腔内を占拠する，充実成分を含んだ多房性の嚢胞性卵巣腫瘍を認めた。
骨盤部造影MRI検査：腫瘍は約30 cmほどの大きさで心窩部まで達していた。腫瘍内には一部T1高信号で脂肪抑制効果を認める箇所があり，脂肪成分の混在を認めた。隔壁と充実部には強い造影効果を認めた（図１）。
頸部～骨盤部単純CT検査：傍大動脈リンパ節の腫大を認めた（図２）。

【入院後経過】
入院時の血液検査で炎症所見の上昇を認めた。腫瘍の感染の可能性も考慮してセフォタキシムナトリウム２ g/日の投与を開始したところ，炎症所見の改善を認めた。凝固系ではD-dimerが16.8 μg/mlと上昇していたため，胸部～下肢造影CT検査を施行したが明らかな肺動脈血栓や深部静脈血栓は認めなかった。諸検査より未熟奇形腫を疑い，試験開腹術を入院７日目に施行した。腫瘍は左卵巣由来で，一部大網との癒着を認めた。右付属器と子宮には異常所見は認めず，腹腔内の播種病変も認めなかった。左卵巣腫瘍を迅速病理検査に提出し，

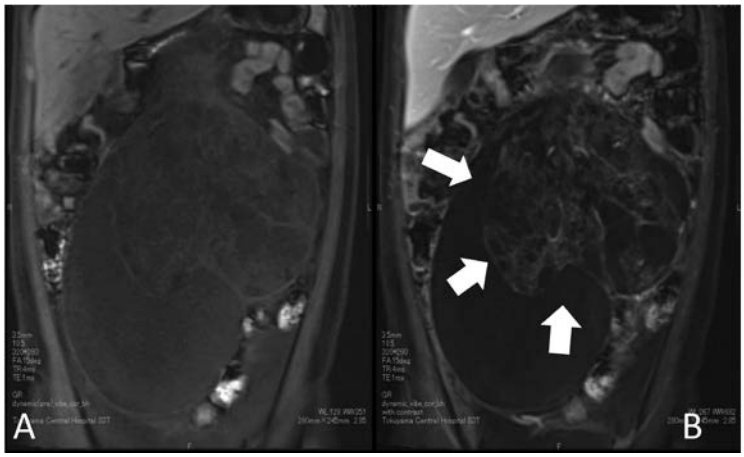

図１　腹部～骨盤部MRI検査（冠状断）
Ａ：T1脂肪抑制画像　Ｂ：造影MRI　T1脂肪抑制画像
矢印：充実部は強い造影効果を示していた。

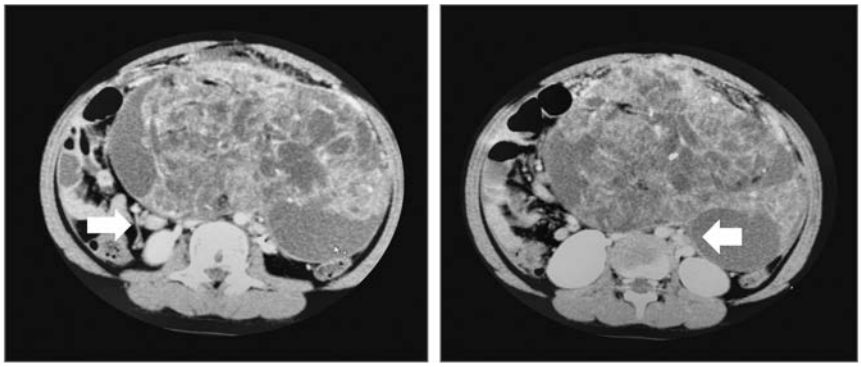

図２　造影CT検査（水平断）
矢印：腫大を認めた傍大動脈リンパ節

未熟奇形腫の診断を得たため左付属器摘出術＋大網部分切除術のみを施行した。画像で指摘されていた傍大動脈リンパ節は触診では不明瞭であり，生検は施行せず手術を終了した。摘出した腫瘍の内容液は淡黄色，やや粘稠な液体で，充実部は石灰化が目立っていた。大網は腫瘍が癒着していた箇所が結節状になっており播種が疑われた。術後経過は良好で術後７日目に退院となった。左卵巣腫瘍の永久病理標本では腫瘍内部に重層扁平上皮に似た組織や平滑筋組織，分泌腺など様々な組織を認め，その中に未熟な神経管様の神経上皮組織を認めた。大網の結節部は大部分が炎症性の変化であり，一部顕微鏡的な播種を認めたのみであった。術後病理診断は未熟奇形腫Grade 2，手術進行期 ⅢA2期（pT3aNxM0）となった。術後に再度CT検査を施行したところ，傍大動脈リンパ節の腫大は持続していた。腫瘍マーカーは低下を認めたが陰性化はしておらず，転移の可能性も否定しきれなかったため術後BEP療法（ブレオマイシン，エトポシド，シスプラチン）の方針となった。

BEP療法を施行する前に，婦人科医・小児科医・薬剤師・看護師・管理栄養士によるチームを結成し，レジメンを作成した。目指したのは治療強度を保つための薬剤の投与量および投与スケジュールの厳守である。術後１ヶ月より入院の上，化学療法を行うために末梢挿入型中心静脈カテーテル（PICC）と尿道カテーテルを留置した。その後，BEP療法（ブレオマイシン15 mg/m^2 day 1，エトポシド100 mg/m^2 day 1－5，シスプラチン20 mg/m^2 day 1－5，q3w）を３サイクル施行した。

腎臓保護のための補液はday 1から120 ml/hで継続した。これにより，１日約３ Lほどの尿量を確保した。抗癌剤の投与自体は問題なく施行できたがday 5で補液を中止したところ同時期より嘔気・嘔吐の症状が増悪し，摂食量と飲水量の低下を認めた。day 8の血液検査でBUNとCreの上昇を認めたため，補液を再開した（図３）。補液によって腎機能は改善を認めた。以後は嘔気・嘔吐が改善し，摂食と飲水量が確保できるまで補液を継続する方針とした。１サイクル目が終了した後に腫瘍マーカーを測定したところ，腫瘍マーカーは全て陰性化していた。小児がん診療ガイドラインでは「治療期間は腫瘍マーカーの陰性化と縮小が得られた後，さらに２サイクル追加することが推奨される」とあるが[3]，それに則り化学療法を２サイクル追加した。その後２サイクルは腎機能低下を認めることなく経過した。BEP療法の投与間隔については，米国の精巣胚細胞性腫瘍に対するBEP療法の規定に則り，当日の好中球にかかわらずday 22には次サイクルを開始し，減量についても発熱性好中球減少症が生じるか，血小板減少による出血が生

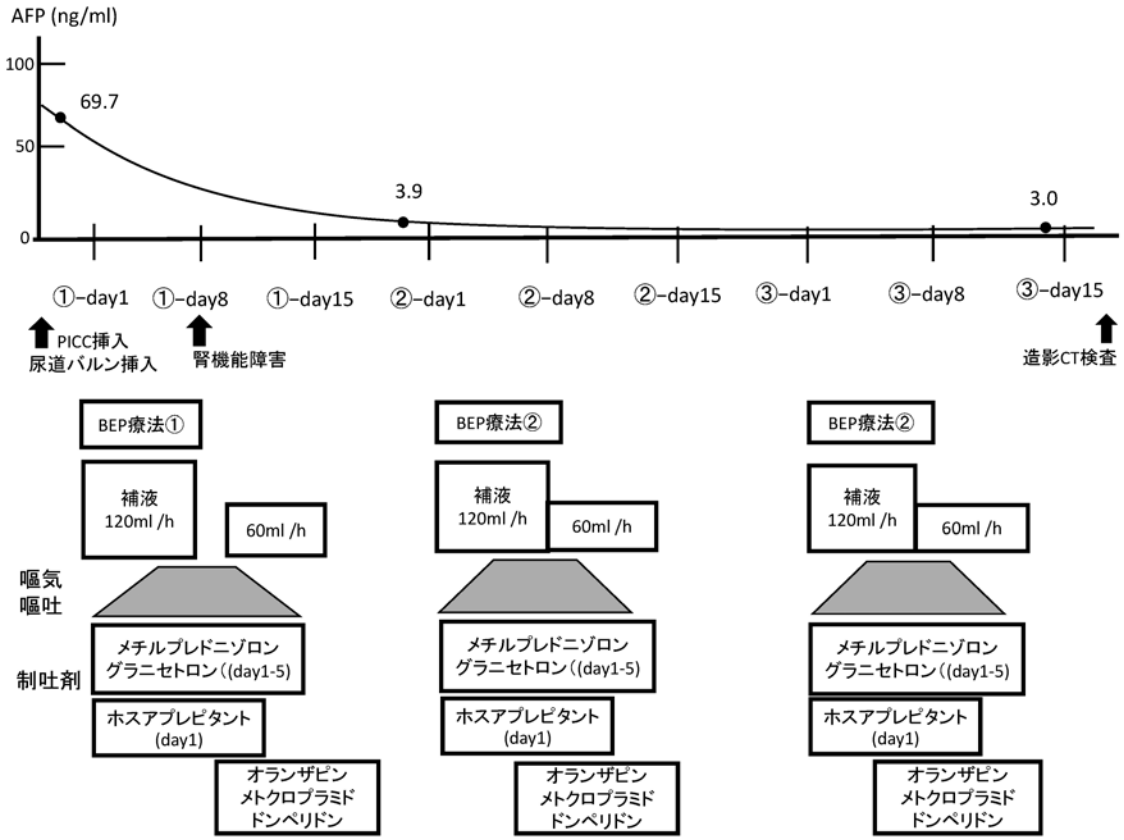

図３　化学療法中の経過

じた場合にのみエトポシドを20%減量する方針としていたため，スケジュールや薬剤量の変更は行わず施行した[4) 5) 6)]。化学療法を通して，好中球減少Grade 4，貧血Grade 2，血小板減少Grade 2，低Mg血症Grade 2，脱毛Grade 2，Cre上昇Grade 1，嘔気Grade 2，嘔吐Grade 2を認めた。終了後に全身CT検査を施行したところ，手術前に認めた傍大動脈リンパ節腫大は消失し完全奏効と判定した。現在，治療後11ヶ月で外来管理中であるが，再発兆候は認めていない。

考　　案

小児がん診療ガイドラインによると，小児胚細胞腫瘍に対してはまずはBEP療法が推奨される（推奨度ＩＡ）とあり，シスプラチンの腎・聴器毒性が懸念される場合はJEB療法（カルボプラチン，エトポシド，ブレオマイシン）が推奨される（推奨度ＩＢ）とある[3)]。近年JEB療法が小児には広く行われており，その効果も確立されつつある。その中で我々がBEP療法を選択した理由は以下の３点である。まず，①いくつかの論文で小児を含めた集団においてBEP療法の方がJEB療法より再発率・死亡率ともに有意に低いと報告している点である。小児に対するJEB療法の報告は散見されるが[7) 8) 9)]，小児を対象とした比較試験は行われていない。成人も含めた比較試験は1990年代に行われており，その中ではBEP療法と比較してJEB療法の方が再発率，死亡率ともに有意に高かった[10) 11)]。続いて②PICCと尿道カテーテルを留置することにより確実な水分負荷をかけることが可能でありシスプラチンによる腎障害を予防できる見込みが高かったため，そして最後に③カルボプラチンはシスプラチンに比較して骨髄抑制が強く輸血を頻回に要したという症例報告もあり[7)] 治療強度とスケジュールを遂行しにくい可能性が高いと考えたため，という点である。上記の理由により，骨髄抑制以外のリスクはBEP療法の方が高くはあるが本症例ではBEP療法を選択した。

小児期に対する化学療法では成人に対する化学療法と比較して様々な対応が必要だが，その中でも薬剤の選択と投与方法は重要である。今回我々が使用した小児用薬剤と成人用での薬剤の比較を行った（表１）。大きな変更点として，ラモセトロンとアプレピタントをそれぞれ，小児への安全性が比較的確立されており，小児適応があるグラニセトロンとホスアプレピタントに変更した点がある。また，エトポシドとシスプラチンは成人と同様の用量だが，ブレオマイシンは小児の肺への影響を考慮し，30 mg/m^{2}から15 mg/m^{2}に減量した。一般に，成人においてはブレオマイシンの総投与量が400 mg/m^{2}を超えると肺障害のリスクが高まるとされるが，小児ではブレオマイシンの総投与量60～100 mg/m^{2}で肺障害が認められるとされ，投与時年齢が低いこともリスク因子となる[12)]。小児への減量については，小児がん診療ガイドラインでも推奨している[3)]。また，ブレオマイシンについては減量するだけではなく，投与方法も１サイクルで単回投与とした。単回投与のスケジュールについては英国小児がん研究グループや米国小児がん研究グループも15 mg/m^{2}の単回投与を推奨しており，それに則っている[13) 14) 15)]。調べる限り，小児の胚細胞性腫瘍に対するブレオマイシン30 mg/m^{2}の通常量と減量した15 mg/m^{2}での単回投与での比較試験は見当たらないが，このレジメンは1980年代のドイツから始まったものであり，ブレオマイシンの肺障害を減らすことを目的に作成されたものである。減量されたレジメンを使用した胚細胞性悪性腫瘍に対する治療効果を検討したMAKEI試験では，良好な成績を示しており（29ヶ

表１　小児用と成人用の薬剤の比較

薬剤（成人）	薬剤（小児）
メチルプレドニゾロン　125 mg	メチルプレドニゾロン　40 mg
フロセミド　20 mg	フロセミド　20 mg
ラモセトロン　0.3 mg	<u>グラニセトロン　1.5 mg</u>
アプレピタント　125 mg	<u>ホスアプレピタントメグルミン 100 mg</u>
エトポシド　100 mg/m^2	エトポシド　100 mg/m^2
シスプラチン　20 mg/m^2	シスプラチン　20 mg/m^2
ブレオマイシン　30 mg/m^2	ブレオマイシン　<u>15 mg/m^2</u>

下線：小児での変更点

月間での無病生存率は80%），それが契機となり各地域で小児に対してこのレジメンが適応されている[15) 16)]。なお，ブレオマイシンの肺への影響は生涯にわたって影響を及ぼすとされ[12)]，生涯にわたる禁煙指導も含め長期間のフォローが必要である。化学療法終了後も呼吸器症状がないか，画像で肺野に異常所見が無いか確認を行っているが，現時点では明らかな肺障害は認めていない。

続いて薬剤以外の注意点についても述べていく。まずは長時間の点滴と頻回の血液検査が必要な点である。小児の血管は成人に比べると細く，血管確保が困難である。幼くて医療者の指示に従わない場合には，採血も困難となるため長期留置の可能なルート確保はほぼ必須である。本症例では，鎮静下にPICCを挿入し，採血と長時間の点滴に対応した。

次に腎臓保護を行う上での対応である。シスプラチンの投与時には腎臓保護のため，十分な補液が必要である。がん薬物療法時の腎障害診療ガイドラインではシスプラチン投与時には約３ L/day以上の補液を行うことが強く勧められている[17)]。ただ，体格が小さければその分，急速な補液による心負荷が懸念される。今回はなるべく急速な補液は行わないように考慮し，130 ml/hの補液を継続した。補液の期間については症例にもよるであろうが，本症例では前述したように嘔気・嘔吐による水分摂取減少によると考えられる腎機能低下を認めたため，２サイクル目からはday 10程度まで補液を継続した。嘔気症状が改善するまでは補液は継続した方がよいかもしれない。長期間の補液によりかなりの尿量を得られるが，夜尿のリスクも上昇してくる。年齢が低ければ尿道カテーテル留置の検討も必要である。本症例においても本人と相談し，尿道カテーテルを留置することとした。

また，血中マグネシウム濃度の確認も必要である。シスプラチン投与時には，主に腎臓からのマグネシウム排泄亢進と消化管毒性により，低マグネシウム血症が高頻度に発現する。低マグネシウム血症自体が腎機能を増悪する因子ともなるため，マグネシウム濃度も頻回に測定し，Grade 2以上の低下が見られた場合は補充を行った。先述したがん薬物療法時の腎障害診療ガイドラインではマグネシウムの予防投与も推奨している[17)]。

嘔気嘔吐の対策は非常に重要である。シスプラチンは催吐性リスク分類においては高リスクに分類されており，BEP療法は嘔気・嘔吐が出現しやすいレジメンである。嘔気・嘔吐により治療の延期や薬剤の減量，治療拒否の可能性もあり，治療強度を保つためには積極的に対策すべきである。今回の症例も約１週間以上にわたる嘔気の持続と１日に頻回の嘔吐も認めたため，レジメンで使用した制吐剤だけではなく，早期にドンペリドン，メトクロプラミド，オランザピンといった制吐剤を投与し対応した[18)]。

嘔気・嘔吐による食事摂取量の減少に対しては管理栄養士がほぼ毎日面談を行い，患者の嗜好に合わせて食事内容の調整や栄養補助食品を提供することで化学療法中の体重減少も約２ kgほどに抑えられた。

長期間の入院による学業への影響も重要である。院内学級がある施設は限定しており，当院でも院内学級がないため，小学校から提出された課題を家族が指導する形で対応した。教育に関しては，現在オンラインでのコンテンツも充実してきており，今後長期入院に伴う利用も期待される。

最後に，化学療法の副作用に関して長期間のフォローアップが必要な点は重要である。悪性腫瘍としての再発のチェックだけでなく，BEP療法で用いた抗癌剤の副作用である肺への影響，聴力障害，月経への影響など細やかな確認が必要である。月経についてはBEP療法で使用する薬剤は妊孕性に対しては中リスクで，およそ80%は月経が来るとされるが，月経を認めない場合はホルモン治療も考慮される。エトポシドによる二次発癌にも注意が必要である。今回の総投与量では二次性白血病のリスクが上昇するとされる2000 mg/m^{2}に達してはいないが，腫瘍マーカーだけでなく末梢血を含めた定期的な血液検査を施行すべきである。

今回我々は小児に化学療法を施行する機会を得たが，小児に集学的治療を施行する際には婦人科医だけでなく小児科医・看護師・薬剤師・栄養士といった他職種と密に連携し治療にあたることが必須であると思われた。

結　　語

学童期に発症した未熟奇形腫に対してBEP療法を行った。特に体表面積の小さな小児に対して行う場合は薬剤の種類や量の変更とともに，副作用についても十分に留意する必要があり，チームとしての対応が必要となる。

文　　献

１）Gershenson DM. Update on malignant ovarian germ cell tumors. Cancer 1993; 71: 1581-1590.

２）Chan J, Tewari K, Waller S, Cheung M, Shin J, Osann K, Kapp D. The influence of conservative surgical practices for malignant ovarian germ cell tumors. J Surg Oncol 2008; 98(2): 111-116.

３）日本小児血液・がん学会編．小児がん診療ガイドライン2016年版．東京：金原出版，2016；169-174.

４）Einhorn LH, Williams SD, Loeherer PJ, Birch R, Drasga R, Omura G. Evaluation of optimal duration of chemotherapy in favorable-prognosis disseminated germ cell tumors: a Southeastern

Cancer Study Group protocol. J Clin Oncol 1993; 7: 387-391.
5）Nichols CR, Catalano PJ, Crawford ED, Vogelzang NJ, Einhorn LH, Loehrer PJ. Randomized comparison of cisplatin and etoposide and either bleomycin or ifosfamide in treatment of advenced disseminated germ cell tumors: an Eastern Cooperative Oncology Group, Southwest Oncology Group, and Cancer and Leukemia Group B Study. J Clin Oncol 1998; 16: 1287-1293.
6）日本婦人科腫瘍学会編．卵巣がん・卵管癌・腹膜癌治療ガイドライン2020年版．東京：金原出版，2020；181-183.
7）横須賀とも子，田野島玲大，加藤宏美，柳町昌克，梶原良介，薬袋周，田中文子，藤井久紀，後藤裕明，宮城悦子，山中正二，横田周平．JEB（carboplatin, etoposide, bleomycin）療法を施行した卵巣悪性胚細胞性腫瘍の４例．小児がん 2010；47：111-115.
8）Hou JY, Liu HC, Yeh TC, Sheu JC, Chen KH, Chang CY, Liang EC. Treatment results of extracranial malignant germ cell tumor with regimens of cisplatin, etoposide, and bleomyicn or carcoplatin, etoposide, and bleomycin with special emphasis on the sites of vagina and testis. Pediatr Neonatol 2015; 56(5): 301-306.
9）Mann JR, Raafat F, Robonson K, Imerson J, Hale J, Bailey S, Oakhill A. The United Kingdom Children's Cancer Study Group's second germ cell tumor study: carboplatin, etoposide, and bleomycin are affective treatment for children with malignant extracranial germ cell tumors, with acceptable toxicity. J Clin Oncol 2000; 18(22): 3809-3818.
10）Bokemeyer C, Kohrmann O, Tischeler J, Weissbach L, Rath U, Haupt A, Schoffski P, Harstrick A, Schmoll H. A randomized trial of cisplatin, etoposide and bleomysin（PEB）versus carboplatin, troposide and blemycin（CEB）for patients with 'good-risk' metastatic non-seminomatous germ tumors. Ann Oncol 1996; 7(10): 1015-1021.
11）Horwich A, Sleijfer DT, Cullen MH, Mead GM, de Wit R, de Mulder PH, Dearnaley DP, Cook PA, Sylvester RJ, Stenning SP. Randomized trial of bleomycin, etoposide, and cisplatine compared with bleomycin, etoposide, and carboplatin in food-prognosis metastatic nonseminomatous germ cell cancer: a Multiinstitutional Medical Research Council/European Organization for Research and Treatment of Cancer Trial. J Clin Oncol 1997; 15(5): 1844-1852.
12）JPLSG長期フォローアップ委員会　長期フォローアップガイドライン作成ワーキンググループ編．小児がん治療後の長期フォローアップガイドライン初版．大阪：医薬ジャーナル社，2013；265-267.
13）Cushing B, Giller R, Cullen J, Rogers P, Colombani P, Rescorla F, Billmire D, Vinocur C, Hawkins P, Davis M, Perlman E, London W, Castleberry R, Pediatric Oncology Group 9049. Randomized comparison of combination chemotherapy with etoposide, bleomycin, and either high-dose or standard-dose cisplatin in children and adolescents with high-risk malignant germ cell tumors: A Pediatric Intergroup Study-Pediatric Oncology Group 9049 and Children's Cancer Group 8882. J Clin Oncol 2004; 22: 2691-2700.
14）Mann JR, Raafat F, Robinson K, Imeson J, Gornall P, Sokal M, Gray E, McKeever P, Hale J, Bailey S, Oakhill A. The United Kingdom Children's Cancer Study Group's second germ cell tumor study: carboplatin, etoposide, and bleomycin are affective treatment for children with malignant extracranial germ cell tumors, with acceptable toxicity. J Clin Oncol 2000; 18(22): 3809-3818.
15）Calaminus G, Nicholson J. Germ cell tumors.In: Stevens M, Caron H, Biondi A（eds）CANCER IN CHILDREN CLINICAL MANAGEMENT, 1st edn. Oxford; Oxford University Press, 2012; 345-356.
16）Gobal U, Bamberg M, Engert J, Jurgens H, Kuhl J, Lanard HG, Lumenta C, Niethammer D. Treatment of non-testicular germ cell tumors in children and adolescents with BEP and VIP: initial results of the MAKEI 89 therapy study. Klin Padiatr 1991; 203(4): 236-245.
17）日本腎臓学会，日本がん治療学会，日本臨床腫瘍学会，日本腎臓病薬物療法学会編．がん薬物療法時の腎障害診療ガイドライン2016．東京：ライフサイエンス出版株式会社，2016；22-23.
18）一般社団法人　日本がん治療学会編．制吐薬適正使用ガイドライン 2015年10月第２版．東京：金原出版，2015；24-32.

【連絡先】
中島　博予
JCHO 徳山中央病院産婦人科
〒745-8522　山口県周南市孝田町 1-1
電話：0834-28-4411　FAX：0834-29-2579
E-mail：albatrossa00@gmail.com