現代産婦人科　Vol.70 No.1，2021 年，pp.19-23

妊娠末期に発症し自然治癒した急性ヘルペス肝炎の１例

寺林　博之[1)]・清川　晶[2)]・佐伯　綾香[1)]・牧尾　悟[1)]・村越まどか[1)]
荒武　淳一[1)]・赤松　巧将[1)]・舩冨　爽子[1)]・小嶋　一司[1)]・髙橋小百合[1)]
原　理恵[1)]・西村　智樹[1)]・露木　大地[1)]・田中　優[1)]・伊藤　拓馬[1)]
楠本　知行[1)]・福原　健[1)]・中堀　隆[1)]・長谷川雅明[1)]・本田　徹郎[1)]

１）公益財団法人大原記念倉敷中央医療機構　倉敷中央病院　産婦人科
２）大阪赤十字病院　産婦人科

Spontaneous recovery of acute herpes simplex virus hepatitis in pregnancy

Hiroyuki Terabayashi[1)]・Hikaru Kiyokawa[2)]・Ayaka Saeki[1)]・Satoru Makio[1)]・Madoka Murakoshi[1)]
Junichi Aratake[1)]・Yoshimasa Akamatsu[1)]・Sawako Funatomi[1)]・Kazushi Kojima[1)]・Sayuri Takahashi[1)]
Rie Hara[1)]・Tomoki Nishimura[1)]・Daichi Tsuyuki[1)]・Yu Tanaka[1)]・Takuma Ito[1)]
Tomoyuki Kusumoto[1)]・Ken Fukuhara[1)]・Takashi Nakahori[1)]・Masaaki Hasegawa[1)]・Tetsuro Honda[1)]

1）Department of Obstetrics and Gynecology, Kurashiki Central Hospital
2）Department of Obstetrics and Gynecology, Japanese Red Cross Osaka Hospital

HSV（herpes simplex virus，単純ヘルペスウイルス）感染症による急性肝炎の劇症化は稀であるが，妊娠はHSV肝炎の劇症化のリスク因子のひとつとして知られている。今回我々は，妊娠中にHSV肝炎を発症し自然治癒した症例を経験したので報告する。症例は20歳の初産婦，妊娠32週０日に約５日前より持続する心窩部痛と食思不振を主訴に当院救急外来を受診。採血にてCRPの軽度上昇とトランスアミナーゼ上昇を認めたが，発熱やその他の項目に異常なく全身状態良好であった。HSV-IgM陽性よりHSV肝炎と診断した。診断時すでに初発症状出現から２週間以上が経過，トランスアミナーゼは低下し全身状態良好のため，抗ウイルス薬による治療は行わず，自然治癒した。我々が文献検索を行った範囲では，妊娠中の肝障害でHSV肝炎として認識され，劇症化することなく自然治癒した症例は認められず，本症例がその第１報である。HSV肝炎は稀な疾患であるがゆえに，その自然史は不明な点が多く，本症例のように劇症化することなく自然治癒するHSV肝炎は見逃されている可能性がある。今回我々が経験した症例は既報と異なり劇症化することなく自然治癒したが，HSV自体はありふれたウイルスであること，HSV肝炎は劇症化した場合死亡率が高いことから，妊娠末期の肝障害の鑑別診断の１つとしてHSV肝炎を考慮することが重要であると考えられた。

Although herpes simplex virus (HSV) is a rare cause of fulminant hepatitis, pregnancy is known to be a risk factor. Herein, we report a case of a 20-year-old primiparous woman who developed acute HSV hepatitis during pregnancy and spontaneously recovered. She presented to the emergency department with a 5-day history of epigastric pain and loss of appetite at 32 weeks of gestation. She had mildly elevated CRP and enzyme levels with no fever. Based on the positive results for HSV IgM, she was diagnosed with acute HSV hepatitis. The disease onset was more than 2 weeks prior to the diagnosis, and she had no fulminant features. The patient recovered spontaneously without any treatment. To the best of our knowledge, this is the first case of spontaneously recovered acute HSV hepatitis without fulminant features during pregnancy. HSV is extremely common worldwide, and the mortality rate of fulminant HSV hepatitis is high. Therefore, in patients with elevated liver enzyme levels during late pregnancy, HSV hepatitis should be considered.

キーワード：ヘルペス，肝炎，妊娠
Key words：herpes simplex virus, HSV, hepatitis, pregnancy

はじめに

妊娠中の肝障害はおよそ３～５％の頻度で認められるが，多くは胆石やB型・C型肝炎など非妊娠性慢性肝障害であり，稀にHELLP症候群や急性妊娠脂肪肝（AFLP）など妊娠性急性肝障害を発症する[1)]。成人のHSV（herpes simplex virus，単純ヘルペスウイルス）肝炎の頻度は少ないものの，妊娠はHSV肝炎のリスクとして知られており，稀ではあるが妊娠中の劇症HSV肝炎はこれまでに死亡例を含めて約40例の文献報告がある。今回我々は，HSV感染症による急性肝炎をきたしたものの，劇症化することなく自然治癒した症例を経験したので報告する。

症　　例

患者：20歳，女性，１妊０産，妊娠32週０日

主訴：心窩部痛，食思不振

現病歴：自然妊娠。妊娠27週時に胎児脳室拡大のため当院紹介受診。胎児超音波検査にて後頭部に脳瘤を疑う像を一度認めたが，その後の経過観察では同定できず，MRIでは胎児脳室拡大を認めるものの，Arnold-Chiari奇形や脳腫瘍など脳室拡大の原因となる明らかな異常を同定できなかった。また，ヘルペス感染症を含めた先天性感染症のスクリーニング検査を行ったが，サイトメガロウイルス既感染である他，感染を認めなかった（表１）。受診約５日前より継続する心窩部痛と食思不振を主訴に，妊娠32週０日に当院救急外来を受診。血圧134/104mmHgと高値であったが，血液検査にてCRP上昇とトランスアミナーゼ上昇（AST 70U/L, ALT 79U/L）を認めたが，LDH上昇や血小板減少を伴わず，発熱なく，全身状態良好であった（表２）。妊娠32週１日に，消化器内科受診となり，腹部超音波検査にて胆道系疾患を除外され外来経過観察となった。妊娠32週２日，血小板減少や高血圧を認めないことからHELLP症候群は否定的と考えられたが，トランスアミナーゼの更なる上昇（AST 103U/L, ALT 123U/L）を認めたため産婦人科に紹介となり，精査加療目的に入院管理となった。

既往歴：腎盂腎炎

内服薬：なし，サプリメント：なし

アレルギー：なし

肝炎家族歴および海外渡航歴：なし

救急外来受診時身体所見：意識清明。血圧134/104mmHg，脈拍98回/分，体温36.6℃，呼吸数16回/分。眼球結膜の黄染・眼瞼結膜の貧血なし。頭頸部リンパ節・腋窩リンパ節に腫脹・圧痛なし。腹部は妊娠子宮で膨大しているが軟で圧痛なく，Murphy兆候は陰性で肝脾触知せず。下腿浮腫なし。

救急外来受診時血液検査所見（表２）：血液生化学検査では軽度のAST，ALTの上昇，CRPの軽度上昇以外には異常を認めなかった。

腹部超音波検査：肝内胆管拡張（-），胆嚢腫大・壁肥厚（-），右腎盂拡張（+），結石（-），腹水（-）

入院時血液検査所見（表３）：トランスアミナーゼの更なる上昇を認めたが（図１），LDH上昇や血小板数減少なく，凝固異常を伴わず血糖値正常であることから，HELLP症候群およびAFLPは否定的と考えられた。

入院後経過：自覚症状出現時より一貫して皮疹や発熱は認めなかった。内科では逆流性食道炎（GERD; Gastroesophageal reflux disease）と脱水症と診断されており，全身状態良好であった。このことから，救急外来受診時に内科で処方されたプロトンポンプ阻害薬による内服治療継続と補液による経過観察とした。また，入院後の腹部超音波検査でも肝胆道系に明らかな異常なく，胎児超音波検査では，脳室拡大の他に児に明らかな異常を認めず，胎児推定体重1692g（-0.3SD），胎盤・羊水量ともに明らかな異常を認めなかった。

入院第２病日目（妊娠32週３日），食後の胸焼けや呑酸といったGERD症状を認めず，安静にて心窩部痛や

表１　先天性感染症検査（妊娠27週１日時点）

Immunological tests			
CMV IgG	+	Rubella IgG	-
CMV IgM	-	Rubella IgM	-
HSV IgG	-	Toxo IgG	-
HSV IgM	-	Toxo IgM	-

CMV; cytomegalovirus, HSV; herpes simplex virus, Toxo; Toxoplasma gondii, IgG; immunoglobulin G, IgA; immunoglobulin A, IgM; immunoglobulin M.

表２　救急外来受診時血液検査所見（妊娠32週０日時点）

Blood cell count		Biochemistry			
WBC	6.6 x 10^3 /μL	AST	70 U/L	Cr	0.46 mg/dL
Neutro	76.2 %	ALT	79 U/L	BUN	5 mg/dL
Hb	10.8 g/dL	LDH	202 U/L	Na	139 mmol/L
Ht	34.0 %	γ-GTP	34 U/L	K	4.0 mmol/L
Plt	30.0 x 10^4 /μL	ChE	189 U/L	Cl	105 mmol/L
		T-bil	0.9 mg/dL	Ca	8.4 mg/dL
		CK	15 IU/L	CRP	2.9 mg/dL
		Alb	3.2 g/dL	Glu	85 mg/dL
		AMY	61 U/L		
		Lip	39 U/L		

食思不振の軽減を認めたことからGERDとしては非定型的と考えられた。また，血液検査にて，AST 136U/L, ALT 172U/Lと更なるトランスアミナーゼの上昇（図１）および腹部超音波検査再検にて肝辺縁の鈍化を認めたため，肝疾患を疑い，自己免疫性肝炎およびウイルス性肝炎を精査するために免疫学的検査を行った。

入院第４病日目（妊娠32週５日）以降，トランスアミナーゼは低下傾向となった。

入院第７病日目（妊娠33週１日）HSV IgM（+）・IgG（+）を認め（表４），１ヶ月前にいずれも陰性を確認していたことよりHSV感染による急性肝炎と診断した。診断時すでに発症から２週間以上が経過し，臨床症状や血液学的検査結果は軽快傾向であり，全身状態良好のため抗ウイルス薬による加療は行わず対症療法のみで経過

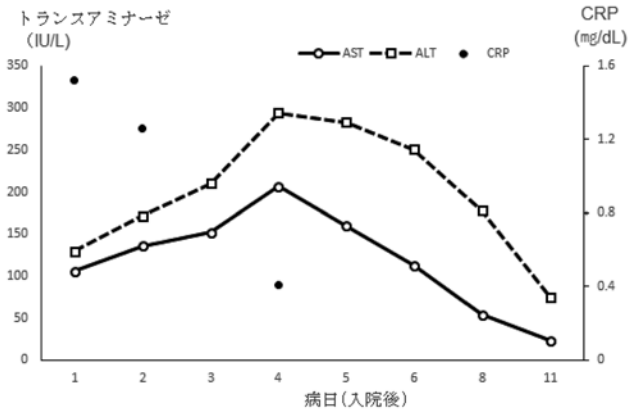

図１　入院後経過

表３　入院時血液検査所見（妊娠32週１日時点）

Blood cell count		Biochemistry		Urinalysis	
WBC	6.2 x 10^3 / μL	AST	106 U/L	尿蛋白	-
Neutro	73.2 %	ALT	130 U/L	尿ケトン	3+
Hb	10.4 g/dL	LDH	201 U/L	尿糖	-
Ht	32.4 %	γ-GTP	32 U/L		
Plt	32.2 x 10^4 / μL	CK	16 IU/L		
		Alb	3.0 g/dL		
Coagulation tests		Cr	0.42 mg/dL		
PT-INR	1.03	BUN	6 mg/dL		
APTT	27.3 sec	Na	137 mmol/L		
D-dimer	1.3 μg/mL	K	3.8 mmol/L		
Fib	630.0 mg/dL	Cl	105 mmol/L		
ATIII	125.5 %	Mg	2.2 mg/dL		
		CRP	1.52 mg/dL		
		Glu	84 mg/dL		

表４　肝障害精査採血所見（妊娠32週４日時点）

Immunological tests			
CMV IgG	+	RF	-
CMV IgM	-	SS-A	-
HSV IgG	+	ANA	-
HSV IgM	+	ASMA	-
VCA IgG	+	AMA	-
VCA IgA	-	EBNA	+
VCA IgM	-	EA IgG	-

CMV; cytomegalovirus, HSV; herpes simplex virus, VCA; viral capsid antigen, RF; rheumatoid factor, SS-A; Sjoegren Syndrome-A, ANA; anti-nuclear antibody, ASMA; anti-smooth muscle antibody, AMA; anti-mitochondrial antibody, EBNA; Epstein-Barr virus nuclear antigen, EA; early antigen, IgG; immunoglobulin G, IgA; immunoglobulin A, IgM; immunoglobulin M.

観察継続し治癒に至った。

妊娠・出産経過と児転帰：退院後の妊婦健診でも，複数人の医師で，複数回にわたり経腹的胎児超音波検査が行われた。しかし，後頭部の脳瘤を疑った像はその後一度も確認できず，脳室拡大は増悪なく経過した。尚，救急外来受診時に高血圧を認めていたが，妊娠期間中から産後12週に至るまで高血圧を認めなかった。妊娠40週２日に陣痛発来し，胎児機能不全のため緊急帝王切開術にて娩出した。児は在胎40週３日，体重2513g（-1.7SD），女児，Apgar score１分値５点，５分値９点，臍帯動脈血液ガス分析ではpH7.362，BE-6.1であった。後頭部髄膜瘤と多趾症を認めた。出生後の頭部CTおよびMRIでは髄膜瘤と脳室拡大および脳梁低形成，両側腎臓の腫大が疑われた。脳神経外科により髄膜瘤修復術を施行され，Arnold-Chiari奇形疑いとなった。胎盤は，重量561gと週数相当で臍帯付着部異常なく，胎盤病理組織検査では有意な異常所見を認めず，SGA（small for gestational age）の原因は明らかではなかった。

考　　案

HSV感染症は，非常に感染力の強いありふれた感染症であり，２％以上の女性が妊娠中にHSVに感染するという報告がある[2)]。一方，ヘルペス肝炎は稀な疾患であるが，免疫抑制状態やその他多くのウイルス性疾患と同じく妊娠末期に発症しやすいという特徴がある[3) 7)]。HSV肝炎では，HSV感染症に特徴的な皮膚粘膜病変を呈するものは少なく（50％），38℃を超える発熱（98％），血液凝固障害（84％），脳症（80％）など多彩な症状を伴い，妊娠末期に肝障害を起こすことからHELLP症候群やAFLPとの鑑別を要するが[2), 4)－6)]，劇症肝炎の致死率は20－67％と高率であり，臨床判断の遅れが患者の予後を大きく左右することとなる[7)]。しかしながら，HSV肝炎は妊婦のみならず非妊婦においても，発症率・劇症化率ともに不明である。

HSV肝炎診断のためには，肝生検による組織診断が必要とされているが，Norvell et al.が行った137例のHSV肝炎患者の検討では，79例（58％）が剖検で初めて診断に至り，組織診断で確定される以前に臨床的診断に至った症例は31例（23％）だけであった。また，死亡ないし肝移植が必要になった割合は，アシクロビル投与群で51％，非投与群で88％（P=0.03）であった[8)]。同様に，Magawa et al.が行った24例の妊娠中HSV肝炎のレビューでは，empiricにアシクロビルを投与された妊婦では母体死亡はなかった。HSV肝炎の診断方法として，HSV-IgMやPCRで診断された症例では母体死亡を認めなかった。一方で，母体死亡に至った６例中３例で肝生検が行われていた。劇症HSV肝炎で血液凝固障害を伴っている場合，肝生検のような侵襲的検査は検査後再出血により，致死的となることがある。また，残りの３例では剖検で初めて診断に至っており，HSV肝炎は急速に病状進行する症例があることを示唆している。従って，HSV肝炎の診断には，HSV-IgMやPCRを用いた非侵襲的診断方法を考慮することが重要であり，empiricにアシクロビルを投与すべきと考えられている[9)]。

本症例では，初発症状出現より２週間を経ていたためIgM陽性のみならずIgG陽性化を認めていたが，胎児脳室拡大の精査目的でその１ヶ月前にいずれも陰性を確認できていたことからHSV感染の診断に至った。また，肝障害の悪化に伴い腹部超音波にて肝腫大を認めており，HSV感染以外に肝障害の原因を認めなかったことより，HSV感染による急性肝炎と診断した。

本症例では幸いにも劇症化することなく自然治癒したが，HSV肝炎は死亡率が高いため，確定診断を待つことなく原因不明の急性肝不全ではHSV肝炎が除外されるまではempiricなアシクロビル投与を推奨する報告もあるが[8)]，HSV肝炎は稀な疾患であるがゆえに全ての原因不明な肝疾患へのempiricなアシクロビル投与をすることを疑問視する報告もある[10)]。本症例ではHSV罹患の２ヶ月後である40週３日に分娩中の胎児機能不全の適応で緊急帝王切開を行い，2513g（-1.7SD），Apgar score １分後５点，５分後９点の女児を得た。後頭部の小さな髄膜瘤，多趾症，両側腎臓腫大を認め，最終診断はArnold-Chiari奇形疑いとなった。SGAの要因は胎盤所見からは明らかではなく，肝炎との関連も不明であった。HSV肝炎に罹患した母体より出生した児の治療についてのコンセンサスはないが，本症例ではHSV罹患後２ヶ月を経ての出生であり，母体からの抗体移行は十分であると考えられた事から児へのempiricなアシクロビル投与は行わず，その後の経過も良好であった。

我々が文献検索を行った範囲では，妊娠中の肝障害でHSV肝炎として認識され，劇症化することなく自然治癒した症例報告はなく，本症例がその第１報である。本症例では，初期症状は心窩部痛と食思不振のみであり，全期間を通じて発熱は認めなかったが，妊婦・非妊婦を問わず，過去の劇症HSV肝炎の報告では，ほぼすべての症例で発熱を認めている[6) 7) 9) 11)]。HSV肝炎は非常に稀な疾患であるため，その自然史は不明な点が多く，本症例のように軽度の肝障害で自然治癒する症例では，HSV肝炎と診断されることなく，partial HELLP症候群など他の肝障害と考えられている可能性も考えられる。HSVはありふれたウイルスであること，HSV肝炎は劇症化した場合死亡率が高いことから迅速な診断が重要であり，まずは妊娠末期の肝障害の鑑別診断の１つとしてHSV肝炎を疑い，発熱や急激なトランスアミナーゼ上昇などを認める場合には劇症化を疑ってempiricなアシクロビル投与を考慮する必要があると考えられた。

結　　語

HSV肝炎は稀な疾患であり，妊娠はそのリスク因子として知られているが，発症率・劇症化率ともに不明な点が多い。HSV肝炎は妊娠末期に発症しやすくHELLP症候群やAFLPとの鑑別が時に困難であるが，劇症化した場合には死亡率が高い。従って，妊娠末期に肝障害を認めた場合には，鑑別診断の１つとしてHSV肝炎を考慮することが重要であると考えられた。

文　　献

1）Tran TT, Ahn J, Reau NS. ACG Clinical Guideline: Liver Disease and Pregnancy, American Journal of Gastroenterology 2016; 111(2): 176-194.

2）Brown ZA, Selke S, Zeh J, Kopelman J, Maslow A, Ashley RL, Watts DH, Berry S, Herd M, Corey L. The acquisition of herpes simplex virus during pregnancy. N Engl J Med 1997; 337(8): 509-516.

3）Athena P. Kourtis, Jennifer A. Read, Denise J. Jamieson. Pregnancy and Infection. N Engl J Med 2014; 370(23): 2211-2218.

4）Mikolasevic I, Filipec-Kanizaj T, Jakopcic I, Majurec I, Brncic-Fischer A, Sobocan N, Hrstic I, Stimac T, Stimac D, Milic S. Liver Disease During Pregnancy: A Challenging Clinical Issue. Med Sci Monit 2018; 24: 4080-4090.

5）Navaneethan U, Lancaster E, Venkatesh PG, Wang J, Neff GW. Herpes simplex virus hepatitis-it's high time we consider empiric treatment. J Gastrointestin Liver Dis 2011; 20(1): 93-96.

6）McCormack AL, Rabie N, Whittemore B, Murphy T, Sitler C, Magann E. HSV Hepatitis in Pregnancy: A Review of the Literature, Obstetrical & Gynecological Survey 2019; 74(2): 93-98.

7）Kang AH, Graves CR. Herpes simplex hepatitis in pregnancy: a case report and review of the literature. Obstet Gynecol Surv 1999; 54(7): 463-468.

8）Norvell JP, Blei AT, Jovanovic BD, Levitsky J. Herpes simplex virus hepatitis: an analysis of the published literature and institutional cases. Liver Transpl 2007; 13(10): 1428-1434.

9）Magawa S, Tanaka H, Furuhashi F, Maki S, Nii M, Toriyabe K, Ikeda T. A literature review of herpes simplex virus hepatitis in pregnancy. J Matern Fetal Neonatal Med 2020; 33(10): 1774-1779.

10）Fontana RJ. Should aciclovir be given to all patients presenting with acute liver failure of unknown etiology? Nat Clin Pract Gastroenterol Hepatol 2008; 5(6): 298-299.

11）Farr RW, Short S, Weissman D. Fulminant hepatitis during herpes simplex virus infection in apparently immunocompetent adults: report of two cases and review of the literature. Clin Infect Dis 1997; 24(6): 1191-1194.

【連絡先】
寺林　博之
公益財団法人大原記念倉敷中央医療機構倉敷中央病院産婦人科
〒710-8602　岡山県倉敷市美和 1-1-1
電話：086-422-0210　FAX：086-421-3424
E-mail：kyokui100092@gmail.com