現代産婦人科　Vol.70 No.1，2021 年，pp.13-18

Scimitar症候群術後に良好な妊娠分娩転帰を得た１例

田中　優[1)]・清川　晶[2)]・佐伯　綾香[1)]・牧尾　悟[1)]・村越まどか[1)]
赤松　巧将[1)]・荒武　淳一[1)]・小嶋　一司[1)]・髙橋小百合[1)]・舩冨　爽子[1)]
露木　大地[1)]・西村　智樹[1)]・原　理恵[1)]・伊藤　拓馬[1)]・楠本　知行[1)]
福原　健[1)]・中堀　隆[1)]・長谷川雅明[1)]・本田　徹郎[1)]

１）公益財団法人大原記念倉敷中央医療機構　倉敷中央病院　産婦人科
２）大阪赤十字病院　産婦人科

A case of successful pregnancy in a patient with repaired scimitar syndrome

Yu Tanaka[1)]・Hikaru Kiyokawa[2)]・Ayaka Saeki[1)]・Satoru Makio[1)]・Madoka Murakoshi[1)]
Yoshimasa Akamatsu[1)]・Junichi Aratake[1)]・Kazushi Kojima[1)]・Sayuri Takahashi[1)]・Sawako Funatomi[1)]
Daichi Tsuyuki[1)]・Tomoki Nishimura[1)]・Rie Hara[1)]・Takuma Ito[1)]・Tomoyuki Kusumoto[1)]
Ken Fukuhara[1)]・Takashi Nakahori[1)]・Masaaki Hasegawa[1)]・Tetsuro Honda[1)]

1）Department of Obstetrics and Gynecology, Kurashiki Central Hospital
2）Department of Obstetrics and Gynecology, Japanese Red Cross Osaka Hospital

近年，先天性心疾患患者の妊娠出産は増加傾向にある。Scimitar症候群は稀な疾患であり，妊娠分娩の報告は少ない。今回，我々はscimitar症候群術後患者の妊娠分娩管理を経験した。患者は27歳の初産婦。生後８か月で右肺葉内肺分画症・scimitar症候群と診断され，生後10か月で右肺下葉切除術・部分肺静脈還流異常修復術を施行された。２歳時に右肺静脈－左房吻合部閉塞に至ったが，肺高血圧は軽度であり経過観察となった。18歳時の小児科受診を最後に通院が途絶えていたが，27歳で自然妊娠成立，当科紹介となり，小児科，循環器内科と連携して妊娠管理を行った。心機能，酸素化は全妊娠経過を通じて保たれ，肺高血圧も認めず，心電図・SpO_2監視下に分娩管理予定とした。妊娠38週３日，陣痛発来するも分娩停止となり，緊急帝王切開術を行った。産褥１日目の経胸壁心臓超音波検査で著変を認めず，産褥２か月には妊娠初期の心機能と同等となった。その後は小児科より循環器内科紹介となり経過観察中であり，日常生活上の愁訴や心電図異常を認めていない。Scimitar症候群患者の妊娠分娩の報告は少ないが，心機能が保たれ，肺高血圧を認めなければ，妊娠分娩経過は良好とされている。修復術後の妊娠分娩報告は検索の限り本症例が初であるが，既報と同様に心機能が保たれ，肺高血圧がなければ妊娠分娩経過は良好と考えられた。本症例では18歳を最後に定期受診が途絶えており，患者自身の病状理解度の把握不足があったものと考えられた。先天性心疾患患者では，疾患に関する説明が小児期の患者の保護者へ向けたものとなるため，特に治療が奏功して本人の自覚症状がない場合には，本人の疾患理解が不足していることがある。幸い本症例での妊娠分娩経過は良好だったが，先天性心疾患の患者に対しては，患者本人を含めた早期からのプレコンセプションケアが必要と考える。

Pregnancy in patients with congenital heart disease (CHD) has recently increased. Herein, we report a successful pregnancy in a 27-year-old primiparous woman with repaired scimitar syndrome (SS). She was diagnosed with SS and right intralobar pulmonary sequestration at eight months of age. Two months later, surgical repair of SS and right lower lobectomy were performed due to pulmonary hypertension (PH). A pulmonary venous obstruction occurred when she was two years old, but the PH remained mild. She was placed on watchful waiting before being lost to follow-up when she was 18 years old. She was referred to our department upon becoming pregnant. Cardiac function and oxygenation were preserved without signs of PH throughout the pregnancy. An emergency cesarean section was performed at 38 weeks and 3 days due to arrested labor. Her postpartum course was uncomplicated. There are few reports of pregnancy in patients with SS. To the best of our knowledge, this is the first report of pregnancy in a patient with repaired SS. If cardiac function is preserved without PH, pregnancy outcomes in SS are generally favorable, whether repaired or not. Cardiac disease is a major cause of maternal death. Therefore, timely preconception care should be offered to all patients with CHD.

キーワード：Scimitar症候群，先天性心疾患，プレコンセプションケア
Key words：Scimitar syndrome, adult congenital heart disease, preconception care

緒　　言

医療の発達に伴い，先天性心疾患の予後は改善し，成人先天性心疾患（Adult congenital heart disease: ACHD）女性の妊娠出産は増加傾向にある。わが国での分娩件数は年間約95万件だが，そのうち3000件がACHD合併妊娠と推測されている[1)]。近年，ACHD症例の妊娠，分娩管理に関しては様々な報告がなされており，徐々に各疾患に応じた妊娠，分娩管理方法も確立されつつある。一方で，一口にACHD合併妊娠といっても，心奇形の構造，血行動態，心機能，修復術の有無，修復術後の状態など，妊娠分娩の予後を決める因子は多岐にわたる。またACHD合併妊娠は増加傾向にあるとはいえ，頻度は多くはないことから，未だに十分な知見の得られていない分野も多い。

Scimitar症候群は，一部の肺静脈が体静脈系に異常還流する部分肺静脈還流異常症の一種で，先天性心疾患の中でも稀な疾患であり，妊娠分娩についての報告が少ない疾患の一つである。Scimitar症候群では右肺静脈が左心房ではなく下大静脈に直接流入し，かつ右肺形成不全および心臓の右方偏位を合併することが多い。胸部X線写真で異常肺静脈が特有の陰影を示し，その形状が三日月形の刀（scimitar）に類似していることから名付けられている。部分肺静脈還流異常症は全心奇形の0.5－１％と稀な疾患であるが[2)]，scimitar症候群はさらに稀であり，頻度は10万出生に１－３例とされる[3)]。

今回我々はscimitar症候群，かつ右肺下葉切除術および部分肺静脈還流異常症異常修復術後患者の妊娠分娩管理を経験した。原疾患に伴う肺高血圧の発症，妊娠後期や分娩後の循環血漿量増加に伴う心機能低下や，肺切除術後であることによる呼吸困難の出現に留意しながら管理を行った。本症例の経過につき，若干の文献的考察を加えて報告する。

症　　例

27歳，１妊０産。正期産で出生し，出生時にはチアノーゼの指摘なく，その後の発育・発達に問題を認めていなかった。生後８か月，肺炎で入院した際に撮像された胸部レントゲンで心陰影の右方偏位を認め，MRI検査，CT検査にて，右肺葉内肺分画症および右肺低形成が疑われた。心臓血管カテーテル検査にて，右肺葉内肺分画症およびscimitar症候群と診断された（図１）。生後10か月，肺高血圧を認めるようになり，また肺分画症に感染をきたす可能性を考慮され，右肺下葉切除術および部分肺静脈還流異常症異常修復術（右肺から下大静脈に流入するscimitar veinの結紮および右肺静脈－左房吻合）を施行された。その後，術前に認めていた肺高血圧は次第に軽減した。１歳11か月に施行された心臓血管カテーテル検査では，右肺静脈－左房吻合部の狭窄，側副血行路の発達が確認された。もともと右肺低形成のため右肺静脈狭窄による影響は少なく，肺高血圧は目立たなかった。２歳７か月の心臓血管カテーテル検査にて，右肺静脈－左房吻合部がほぼ閉塞していることが確認された。右肺静脈の再建も検討されたが，もともと右肺血流が少ないことより，再建を行っても閉塞する可能性が高いと考えられ，肺高血圧も軽度であったため，右肺静脈再建を行わずに経過観察の方針となった。その後，scimitar症候群術後・右肺静脈閉塞・右下葉切除後として，小児科にて１年毎に経過観察を継続されていたが，18歳の定期外来受診を最後に受診が途絶えていた。

26歳で結婚，27歳で自然妊娠し，近医産婦人科クリニックより当院心臓血管外科を介して小児科紹介となった。妊娠８週の小児科受診の時点で室内気でSpO_2 99%と酸素化は良好であり，心電図の異常を認めず，心機能も正常で肺高血圧を認めず，NYHA分類はclassⅡであった。Scimitar症候群では，一般に左右シャント量は少ないが，心房中隔欠損の大きな例や右肺低形成の著しい例では，肺高血圧や心不全を来すことが知られている。本症例の経胸壁心臓超音波検査では，心房中隔欠損症を認めず，肺高血圧の所見としての三尖弁逆流症を評価したところ，逆流は軽度で（三尖弁圧較差30mmHg未満），肺高血圧はないと考えられた。また，左室駆出率は正常で左室拡大を認めないことから左心機能は保たれていると考えられ，下大静脈の呼吸性変動が保たれていることから右心負荷はないと考えられ，全体として明らかな心機能の低下はないと判断した。本症例は部分肺静脈還流異常症の一種であるscimitar症候群の修復術後で

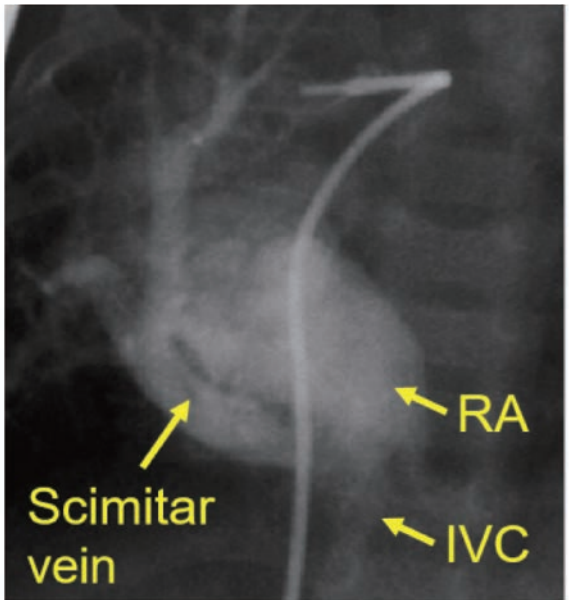

図１　生後８か月時　修復手術前右心カテーテル検査結果
RA: right atrium（右房）
IVC: inferior vena cava（下大静脈）

あり，心機能に問題がなく日常生活上の制限もごく軽度であるため，術後の状態は良好と判断した。このため，心疾患合併妊娠において疾患種別に応じて母体のリスクを評価するmodified WHO分類[4]では，本症例は母体死亡リスク増加がないとされるclassⅠに分類された。また，心疾患女性の周産期予後を妊娠前に予測するスコアであるCARPREG Ⅱリスクスコア[5]は０，ZAHARAスコア[6]は1.0といずれも低値であり，これらの結果からは，母体死亡や心血管イベントのリスク増加が強く懸念される状態ではないと考えられた。右肺下葉切除後ではあるが，18歳時の心肺運動負荷検査にて運動耐容能に問題ないことを確認できており，妊娠に伴う生理的な肺容量の変化が周産期管理上で問題となる可能性は低いと判断した。しかし，scimitar症候群は非常に稀な疾患であり，修復術後の妊娠分娩の報告はなく，妊娠中の循環血液量増加による負荷の影響がどの程度出現するか不明であり，当院での周産期管理が望ましいと判断され，妊娠10週で当科紹介となった。

胎児は心奇形を含むその他大奇形を認めず，週数相当に発育し，妊娠経過は良好であった。妊娠19週の健診でダグラス窩に卵巣成熟奇形腫を疑う約４cm大の腫瘤を認め，骨盤MRI検査にて右卵巣成熟奇形腫疑いであり，経過観察の方針とした。妊娠末期の循環血漿量増加による心機能低下を懸念したが，経胸壁心臓超音波検査では明らかな変化を認めなかった（表１）。また，分娩時には子宮収縮に伴い循環血液量および心拍出量が増大し，分娩終了後には子宮復古により下大静脈圧排が解除されて容量負荷が生じるため，心機能低下のリスクを考慮して，経腟分娩の場合には心電図およびSpO_2モニタリングを行いながら分娩管理を行う予定としていた。妊娠38週３日，陣痛発来するも子宮口８cmより分娩進行せず，分娩停止に対して脊髄くも膜下麻酔・硬膜外麻酔下に緊急帝王切開術を施行した。児は出生体重2890gの男児で，Apgar score ８/９，臍帯動脈血pH 7.354であった。また右卵巣腫瘍摘出術もあわせて行い，病理組織診断は成熟奇形腫であった。心不全徴候に注意しながら術後管理を行い，産褥１日目には，容量負荷の影響と考えられる一時的な左室拡大（左室拡張末期径 41.2mmから48.1mm）と心収縮能の低下（左室駆出率 70.6%から50.7%）を認めたが，左室拡張末期径は正常範囲内であり，左室駆出率50%を下回るような病的な心機能低下は認めなかったため経過観察とした（表１）。産褥２か月の時点で増悪なく妊娠初期と同程度の心機能であることを確認した。その後は小児科より循環器内科紹介となり外来経過観察中であり，日常生活上の愁訴や心電図異常を認めていない。

考　　案

今回，scimitar症候群の妊娠分娩に関して医中誌，PubMed，Google Scholarで文献検索を行い，７例の症例報告[7)-13)]を確認した（表２－１，表２－２）。概ね妊娠前にscimitar症候群の診断がなされていたが，中にはscimitar症候群と診断される前に初回の妊娠分娩を終えている症例[7]や，分娩の直前にscimitar症候群と診断された症例[8]もあった。妊娠中に呼吸状態や心機能の悪化をきたし，早産となる症例[9]や，妊娠37週でterminationを要した症例[10]も見られるが，心機能が保たれ肺高血圧がなければ経過は良好であった。尚，中等度の肺高血圧を合併した症例[11]では周術期に，肺血管抵抗の上昇を防ぐため，血行動態の変化に注意した麻酔

表１　経胸壁心臓超音波検査結果

	妊娠7週5日	妊娠21週4日	妊娠29週4日	妊娠33週4日	産褥１日目	産後２か月
LVEF	60%*	79.1%	79.6%	70.6%	57.0%	55-60%*
LVDd	43.0mm	41.3mm	49.1mm	41.2mm	48.1mm	45.0mm
TRPG	21mmHg	25mmHg	17mmHg	24mmHg	22mmHg	22mmHg
IVC	14mm, RC(+)			9.5mm, RC(+)		13mm, RC(+)

*妊娠７週５日，産後２か月は目視によるLVEFの評価を行った。
LVEF: left ventricle ejection fraction（左室駆出率），
LVDd: left ventricular end-diastolic diameter（左室拡張末期径），
TRPG: transtricuspid pressure gradient（三尖弁圧較差），
IVC: inferior vena cava（下大静脈），RC: respiratory collapse（呼吸性変動）

表２－１　Scimitar症候群の妊娠分娩に関する過去の症例報告と本症例（scimitar症候群の診断時期，全身状態）

文献番号	著者	Scimitar診断時期	妊娠前の状態/自覚症状	妊娠前の心機能	妊娠中の心機能	妊娠中の肺高血圧
7	Ohan	初産2年後	喘息	特記異常なし	EF 65%, mild TR	なし
8	Althomali	33歳	軽度動悸	N/A	EF 68%, 軽度右心拡大	なし
9	Bell	3か月	右肺全摘術後、喘息、高度閉塞性肺障害	N/A	N/A	N/A
10	Miyake	14歳	なし	特記異常なし	特記異常なし（34週でNYHAⅢの心不全となった）	なし
11	Reddy	10歳	なし	N/A	EF 65%, RA/RV/PA拡大, moderate TR	moderate
12	Hendrie	19歳	軽度呼吸困難（29週で増悪するも心不全/PAHなし）	特記異常なし	特記異常なし	なし
13	Yuksel	妊娠前	なし	N/A	右心拡大, mild TR/MR	なし
	本症例	8か月	右肺下葉切除術後	N/A	特記異常なし	なし

EF: ejection fraction（左室駆出率），TR: tricuspid regurgitation（三尖弁逆流），RA: right atrium（右房），
RV: right ventricle（右室），PA: pulmonary artery（肺動脈），PAH: pulmonary arterial hypertension（肺高血圧），
MR: mitral regurgitation（僧帽弁逆流），N/A: not available

表２－２　Scimitar症候群の妊娠分娩に関する過去の症例報告と本症例（妊娠分娩経過）

文献番号	著者	妊娠年齢	妊娠分娩歴	分娩週数	分娩方式	産科合併症	termination適応	児体重 (g)	Apgar score	母体産後経過
7	Ohan	29	G2P1	37	硬麻VD (希望)	なし	自然陣痛発来	N/A	8(1分)/9(5分)	良好
8	Althomali	33	N/A	39	CS	骨盤位	呼吸困難（23週で発症、39週にかけて増悪）	N/A	N/A	良好
9*	Bell	22	G2P0	37	CS	なし	呼吸困難	2440	N/A	N/A
9*		24	G3P1	33	CS	羊水過少	呼吸困難	2050	N/A	良好
10	Miyake	32	N/A	37	CS	なし	心不全（NYHAⅢ）	3048	N/A	良好
11	Reddy	20	G2P1	39	CS	なし	既往CS	N/A	N/A	良好
12	Hendrie	19	G1P0	39	硬麻下鉗子VD	なし	自然陣痛発来	N/A	N/A	良好
13	Yuksel	29	N/A	34	CS	severe preeclampsia	severe preeclampsia	2020	8(1分)/9(5分)	良好
	本症例	27	G1P0	38	CS	なし	分娩停止	2890	8(1分)/9(5分)	良好

*文献９では１症例の２回の妊娠分娩が報告されている。
硬麻：硬膜外麻酔，VD: vaginal delivery（経腟分娩），CS: cesarean section（帝王切開），N/A: not available

管理と積極的な術後鎮痛が行われ，幸いにも経過は良好であった。呼吸状態悪化や心不全によりterminationを要した症例では帝王切開術が選択されていたが，呼吸状態や心機能が良好であり，かつ他に帝王切開術の適応のない２症例では経腟分娩が試みられていた。そのうち１例では，分娩時の疼痛を軽減し，心拍数や全身血管抵抗の上昇を防ぐために硬膜外麻酔が使用され，さらに分娩第２期短縮のため鉗子分娩が選択され，経腟分娩に至った[12]。もう１例では患者希望のため硬膜外麻酔が使用されたが，こちらも問題なく経腟分娩に至った[7]。また，１例のみ妊娠前に手術を受けた症例が報告されているが，記載されている術式は右肺全摘術のみで，scimitar veinの結紮や再吻合を行ったかどうかは不明であった[9]。上記の症例では気管支喘息を合併しており，妊娠初期より高度の閉塞性障害，軽度から中等度の拘束性障害を有し，最終的には呼吸困難のため初回分娩時には妊娠36週で，２回目の分娩時には妊娠33週でterminationとなった。修復術後の報告は本症例が初であるが，既報と同様に心機能が保たれ肺高血圧がなければ，妊娠分娩経過は良好であると考えられた。また本症例では心機能が正常であること，肺高血圧がないことに加えて，罹患肺静脈の還流異常がないこと，肺葉切除後ではあるが残存肺の機能が良好であったことより，妊娠分娩経過が良好であったものと考えられた。

本症例では，18歳，高校３年生時の小児科受診を最後とし，大学入学後に定期的な通院が途絶えていた。高校卒業後は学校生活管理指導表の提出が不要となり，また本人に自覚症状がなく，自身の病状，通院の必要性の理解度を把握していなかったことがドロップ・アウトの原因と考えられた。近年では医療の発達に伴い，先天性心疾患に限らず様々な小児期発症疾患の予後が改善しており，小児期発症疾患ではありながらも小児期を超えた長期のフォローアップが必要となることが少なくない。このため，適切な移行期医療やトランジション，すなわち

小児期医療から成人期医療への移行の必要性が指摘されており，日本小児科学会も「小児期発症疾患を有する患者の移行期医療の関する提言」を発表している[14]。本提言では，基本的な考え方として，「患者本人が理解力と判断力に応じた説明を受け，決定しまたは意見を表明することができることが重要である」としている。また妊娠・出産に関しても触れられており，「原疾患の専門診療科の医師・看護師のみならず，女性科・母性内科・産科の医師・助産師・看護師，麻酔科医，遺伝カウンセリング部門すべてが連携し，総合的な支援体制を整える必要がある」と多職種連携の必要性が記載されている。当院では，2008年よりACHD患者の専門外来を心臓病センターに開設し，2013年より小児科・循環器内科で月１回の合同カンファレンスを開始，2017年より産婦人科も定期的に参加する中で，トランジションのみならずプレコンセプションケアの需要が明らかとなっている。今後，先天性心疾患をもつ女性の妊娠がさらに増加することも予測され，多職種と連携しながら，患者本人を含めた早期からの段階的なプレコンセプションケアの提供が必要と考えられた。

結　　語

Scimitar症候群術後であり，定期通院が途絶えていた症例の妊娠分娩管理を経験した。幸い，本症例では肺高血圧や右心不全をきたすことなく，妊娠分娩経過は良好であった。先天性心疾患症例では成人期に至るまでに，患者本人を含めたプレコンセプションケアが必要であると考えられた。

文　　献

１）桂木真司．注目のTopics 成人先天性心疾患女性の妊娠・出産 成人先天性心疾患の出産時の管理（解説）．Fetal Neonatal Med 2019；11：31-34.

２）Kamler M, Kerkhoff G, Budde T, Jakob H. Scimitar syndrome in an adult: diagnosis and surgical treatment. Interact Cardiovasc Thorac Surg 2003; 2: 350-351.

３）Rajaii-Khorasani A, Kahrom M, Mottaghi H, Kahrom H. Scimitar syndrome: report of a case and its surgical management. Ann Saudi Med 2009; 29: 50-52.

４）Regitz-Zagrosek V, Blomstrom Lundqvist C, Borghi C, Cifkova R, Ferreira R, Foidart JM, Gibbs JS, Gohlke-Baerwolf C, Gorenek B, Iung B, Kirby M, Maas AH, Morais J, Nihoyannopoulos P, Pieper PG, Presbitero P, Roos-Hesselink JW, Schaufelberger M, Seeland U, Torracca L. ESC Guidelines on the management of cardiovascular diseases during pregnancy: the Task Force on the Management of Cardiovascular Diseases during Pregnancy of the European Society of Cardiology (ESC). Eur Heart J 2011; 32: 3147-3197.

５）Silversides CK, Grewal J, Mason J, Sermer M, Kiess M, Rychel V, Wald RM, Colman JM, Siu SC. Pregnancy Outcomes in Women With Heart Disease: The CARPREG II Study. J Am Coll Cardiol 2018; 71: 2419-2430.

６）Drenthen W, Boersma E, Balci A, Moons P, Roos-Hesselink JW, Mulder BJ, Vliegen HW, van Dijk AP, Voors AA, Yap SC, van Veldhuisen DJ, Pieper PG. Predictors of pregnancy complications in women with congenital heart disease. Eur Heart J 2010; 31: 2124-2132.

７）Ohan F, Tsai E, Zheng-Ward F. An obstetric patient with scimitar syndrome and its anesthetic considerations. Proceedings of UCLA Health 2019; 23.

８）Althomali SA, Alhefny AA, Almalki MA. Uncommon presentation of adult-form scimitar syndrome associated with single left pulmonary vein in a pregnant woman. BMJ Case Rep 2017; 2017: bcr2017219952.

９）Bell JD, Awonuga AO, Thompson ME, Ray CB, Devoe LD. Infantile scimitar syndrome complicating pregnancy. Int J Gynaecol Obstet 2009; 106: 259-260.

10）Miyake M, Katayama S, Masaki K, Kubo H, Hirakawa S, Saji T. Scimitar syndrome and pregnancy: a case report. Congenit Anom 2001; 41: 243.

11）Reddy AG, Begum SS. Elective cesarean section in scimitar syndrome: anaesthesia management. Glob J Res Anal 2019; 8: 31-33.

12）Hendrie MA, Mathur D. Scimitar syndrome in pregnancy. Indian J Anaesth 2014; 58: 208-210.

13）Yuksel MA, Imamoglu M, Cakmak BD, Oncul M, Madazli R. Scimitar syndrome and pregnancy, complicated with severe preeclampsia. Arch Gynecol Obstet 2014; 289: 1371-1373.

14）日本小児科学会　移行期の患者に関するワーキンググループ　横谷進，落合亮太，小林信秋，駒松仁子，増子孝徳，水口雅，南砂，八尾厚史．小児期発症疾患を有する患者の移行期医療に関する提言．日本小児科学会．2014, http://www.jpeds.or.jp/uploads/files/ikouki2013_12.pdf. [2020.09.08]

【連絡先】
田中　優
公益財団法人大原記念倉敷中央医療機構倉敷中央病院産婦人科
〒710-8602　岡山県倉敷市美和1-1-1
電話：086-422-0210　FAX：086-421-3424
E-mail：yi13947@kchnet.or.jp