現代産婦人科　Vol.70 No.1，2021 年，pp.1-5

子宮底部横切開法による帝王切開を施行した３症例

米田　稔秀・三輪　照未・鷹巣　剛・大谷　恵子・浅田　裕美
三輪一知郎・讃井　裕美・佐世　正勝・中村　康彦

山口県立総合医療センター　産婦人科

Transverse fundal incision method of cesarean section for women with placenta previa and placentas widely covering the entire anterior uterine wall: a report of three cases

Toshihide Yoneda・Terumi Miwa・Go Takasu・Keiko Ohtani・Hiromi Asada
Ichiro Miwa・Hiromi Sanai・Masakatsu Sase・Yasuhiko Nakamura

Department of Obstetrics and Gynecology, Yamaguchi Prefectural Grand Medical Center

前置癒着胎盤が疑われる症例や胎盤が子宮前壁を広く覆い癒着胎盤が疑われる症例に対して，胎盤への切り込みを避けることが出来る子宮底部横切開法が提唱されている。今回我々は，次回挙児希望のない症例に対して，子宮底部横切開法による帝王切開を施行した３症例を経験したので報告する。
症例１は37歳，７妊３産（自然流産１回，人工妊娠中絶２回，経腟分娩１回，帝王切開２回）。胎盤は前回帝王切開創を含む子宮前壁を広く覆い，癒着胎盤が疑われた。妊娠37週３日に子宮底部横切開法による帝王切開を施行し，癒着胎盤の診断で一期的に子宮を摘出した。症例２は36歳，３妊２産（帝王切開２回）。胎盤は前回帝王切開創を含む子宮前壁を広く覆い，癒着胎盤が疑われた。妊娠37週３日に子宮底部横切開法による帝王切開を施行し，癒着胎盤の診断で一期的に子宮を摘出した。症例３は40歳，３妊２産（帝王切開２回）。後壁優位の全前置胎盤で，癒着胎盤が疑われた。性器出血が増加したため，妊娠32週４日に子宮底部横切開法による帝王切開を施行した。癒着胎盤を認めたが，子宮周囲の癒着が高度であったため子宮摘出は困難と判断し，可及的に胎盤を剝離した後にバルーンタンポナーデ法を施行し，手術を終了した。
前置癒着胎盤が疑われる症例や胎盤が子宮前壁を広く覆い癒着胎盤が疑われる症例に対して，子宮底部横切開法を行うことで，胎盤への切り込みを避けることができるので，安全な手術が行えると考えられた。

A transverse uterine fundal incision has been proposed for cases in which placenta accreta is suspected or the placenta widely covers the anterior wall of the uterus. We report three cases in which cesarean section was safely performed by transverse uterine fundal incision for patients who had no desire for childbearing.
Case 1: In a 37-year-old gravida 7, para 3 (2 abortions, 1 spontaneous abortion, 1 vaginal delivery, 2 cesarean sections) patient, placenta accreta was suspected. At 37 weeks and 3 days of gestation, cesarean section was performed using a transverse uterine fundal incision. Case 2: In a 36-year-old gravida 3, para 2 (2 cesarean sections) patient, placenta accreta was suspected. At 37 weeks and 3 days of gestation, cesarean section was performed using a transverse uterine fundal incision. Case 3: In a 40-year-old gravida 3, para 2 (2 cesarean sections) patient, placenta accreta and total placenta previa were suspected. Owing to increased genital bleeding, cesarean section was performed at 32 weeks and 4 days of gestation by transverse uterine fundal incision.
In all cases, an incision in the placenta was avoided, and the surgeries were completed safely.

キーワード：前置胎盤，癒着胎盤，子宮底部横切開
Key words：placenta praevia, placenta accrete, transverse uterine fundal incision

緒　　言

癒着胎盤は，妊産婦死亡の主要な原因の一つであり，前置胎盤や既往帝王切開後妊娠，子宮手術の既往が多いほど，そのリスクは高くなるとされている[1) 2)]。特に胎盤が，前回帝王切開創上にある場合は癒着胎盤のリスクが著しく増加する[2) 3)]。近年，帝王切開による分娩率は上昇しており，癒着胎盤の有病率も上昇傾向にある[4) 5)]。

前置癒着胎盤が疑われる症例や胎盤が子宮前壁を広く覆い癒着胎盤が疑われる症例等に対して従来の子宮下部横切開を行うことは，胎盤への切り込みを避けることが難しいため，時に重篤な胎児失血や胎児貧血を引き起こす[6)]。また大量出血時には，盲目的に胎盤を除去する必要があり，この操作も術中の更なる出血の増加につながる可能性がある[6)]。この問題点に対して，子宮底部横切開法による帝王切開が提唱されている。子宮切開の際に胎盤へ切り込むことを回避でき，その後の胎盤剝離を直

視下で行えると報告されている[7) 8)]。子宮底部横切開法の次回妊娠への影響については，問題なく経過した症例の報告がある一方で，子宮破裂を生じた症例の報告もあるため注意を要する[9) 10)]。

今回我々は，次回挙児希望のない症例に対して，子宮底部横切開法による帝王切開を施行した３症例を経験したので報告する。

症　　例

【症例１】37歳，７妊３産（自然流産１回，人工妊娠中絶２回，経腟分娩１回，帝王切開２回）。自然妊娠成立後，前医にて妊娠管理されていたが，癒着胎盤が疑われたため，妊娠32週３日に当院へ母体搬送となった。胎盤は前回帝王切開創を含む子宮前壁を広く覆い，経腟超音波検査では特記すべき所見を認めなかったが，MRI検査にて，胎盤組織内にT2強調像での低信号域を認め，癒着胎盤が示唆された（図１）。次回挙児希望がなかったので，妊娠37週３日に子宮底部横切開法による帝王切開を施行し，2652gの児を娩出した。子宮筋層は菲薄化し，直下に暗赤色の胎盤が透見されたので癒着胎盤と判断し，この時点で一期的に子宮を摘出する方針とし，子宮全摘術を施行した。術中出血量は688gであった。術後経過は順調で，術後７日目に軽快退院となった。病理組織検査にて侵入胎盤と診断された。

【症例２】36歳，３妊２産（帝王切開２回）。自然妊娠成立後，前医にて妊娠管理されていた。妊娠35週４日に性器出血を認めたため前医受診，前置胎盤が疑われたため，当院へ母体搬送となった。胎盤は前回帝王切開創を含む子宮前壁を広く覆い，経腟超音波検査では子宮筋層が菲薄化していた（図２）。またMRI検査にて，子宮筋層前壁の一部が菲薄化しており，癒着胎盤を否定できなかった（図３）。次回挙児希望がなかったので，妊娠37週３日に子宮底部横切開法による帝王切開を施行し，3090gの児を娩出した。子宮筋層は菲薄化しており，直下に暗赤色の胎盤が透見された（図４）ので癒着胎盤と判断し，この時点で一期的に子宮を摘出する方針とし，子宮全摘術を施行した。子宮と膀胱の剥離操作の際に出血が増加し，術中出血量は2290gであった。術中にRBC４単位を輸血した。術後経過は順調で，術後10日目に軽快退院となった。病理組織検査にて単純癒着胎盤と診断された。

【症例３】40歳，３妊２産（帝王切開２回）。自然妊娠成立後，当院にて妊娠管理されていた。妊娠21週１日に性器出血を認めたため，切迫早産および前置胎盤の疑いで入院となった。後壁優位の全前置胎盤であったが，胎盤は前回帝王切開創部を覆っていた。経腟超音波検査では特記すべき所見を認めなかったが，MRI検査にて，胎盤組織内にT2強調像での低信号域が散見され，癒着胎盤が示唆された。（図５）。性器出血が増加したため，妊娠32週４日に緊急帝王切開を行った。次回挙児希望がなかったので，子宮底部横切開法を施行し，1844gの児を娩出した。子宮周囲の癒着が高度であったため子宮摘出は困難と考えられ，また癒着胎盤も部分的であったため，用手的に胎盤を剝離した後にバルーンタンポナーデ法を施行し，手術を終了した。術中出血量は1365gであった。術後イレウスに対して加療を要したが，術後17日目に軽快退院となった。

考　　案

癒着胎盤は，妊産婦死亡の主要な原因の一つであり[1)]，本邦でも2010～2018年の間に癒着胎盤に関連した妊産婦死亡は４例報告されている[11)]。既往帝王切開後妊娠，子宮鏡下子宮筋腫核出術や子宮内容除去術といった子宮内手術の既往，子宮内膜炎などがその危険因子とな

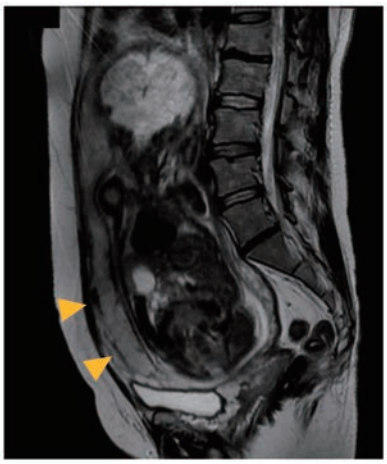

図１　骨盤部単純MRI　T2強調像
胎盤組織内にT2低信号域を認める（矢頭）

図２　経腟超音波検査画像
子宮前壁筋層の菲薄化を認める（矢頭）

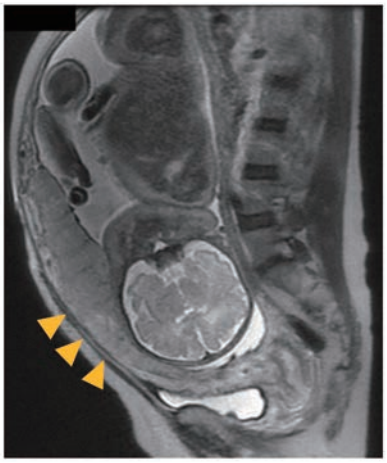

図３　骨盤部単純MRI　T2強調像
子宮前壁筋層の菲薄化を認める（矢頭）

るが，中でも，胎盤が前回帝王切開創上にある場合は癒着胎盤のリスクは著しく増加することが報告されている[3]。本邦の帝王切開率は，1990年が11.2%であったのに対して，2017年は25.8%と年々上昇しており[12]，癒着胎盤の有病率も上昇傾向にある[4][5]。前置胎盤も脱落膜の薄い子宮下部に胎盤が付着するため癒着胎盤のリスクとなり得るが，特に既往帝王切開に前置胎盤を合併した場合は前置癒着胎盤となるリスクが非常に高く，１回の既往帝王切開では24%であるのに対して，３回以上の既往帝王切開では67%に上昇すると報告されている[4]。癒着胎盤は，超音波検査で子宮筋層の菲薄化が描出できた場合に疑われ[6][13]，またMRI検査で，胎盤付着部での胎盤の膨隆，T2強調像での胎盤内の不均一な信号強度，胎盤内の低信号域の存在といった所見が間接的に癒着胎盤を示唆すると報告されている[14]。実際には穿通胎盤のような程度の大きいものでなければ，妊娠中に確定診断するのは難しいことが多く，先述の危険因子の有無を確認することが重要である。本症例はいずれも３回目の既往帝王切開後妊娠であり，特に症例１は子宮内手術の既往もあったため，癒着胎盤のリスクが高いと考えられた。また症例１，３ではT2強調像での間接所見を，症例２では子宮筋層の菲薄化を認め，いずれの症例のMRI画像でも癒着胎盤が示唆された。

前置癒着胎盤症例や胎盤が子宮前壁を広く覆い癒着胎盤が疑われる症例に対して，従来の子宮下部横切開では胎盤への切込みを避けられない場合があり，時に重篤な胎児失血や胎児貧血に繋がる可能性がある[6]。また大量出血時には，盲目的に胎盤を除去する必要があり，この操作も術中の更なる出血の増加につながる可能性がある[6]。Kotsuji et al.は母体と胎児，双方にとって安全であり，また産科医にとってストレスの少ない新しい術式として，子宮底部横切開法を提唱している（表１）[7][8][15]。子宮底部に横切開を加えることで切開が胎盤を横切ることを回避し，その後の胎盤剥離を目視下で行えることが利点として挙げられる。Nishida et al.は子宮底部横切開法を行った12例と従来通りの帝王切開を行った29例を対象とし，子宮摘出が必要となった場合の出血量について比較検討しているが，子宮底部横切開法を行った群で有意に出血量が少なかったと報告している[16]。子宮底部横切開後の次回妊娠に関して，早

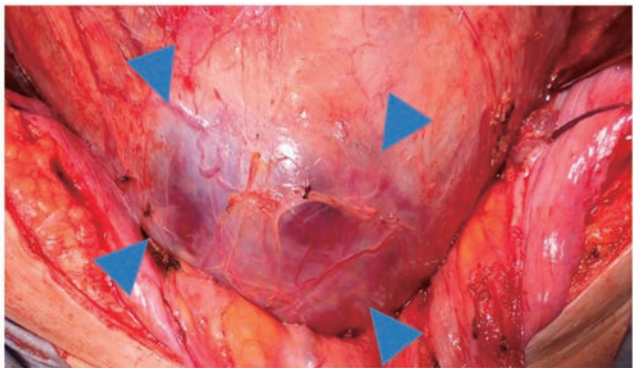

図４　術中所見
子宮筋層は菲薄化し，直下に暗赤色の胎盤が透見している（矢頭）

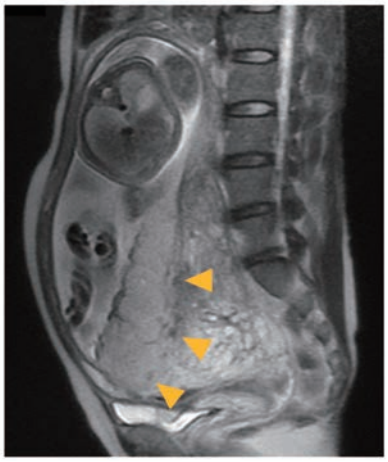

図５　骨盤部単純MRI　T2強調像
胎盤組織内にT2低信号域を認める（矢頭）

表１　子宮底部横切開法の適応（文献15より引用改変）

・　次の妊娠を希望しない場合 癒着胎盤が否定できない前置胎盤症例と関連病態
・　次の妊娠を希望する場合 1) 絶対的適応 ⅰ) 子宮前壁を広く覆い ① 癒着胎盤が否定できない ② 低体重児 ⅱ) 前置血管・辺縁静脈洞 2) 相対的適応 子宮前壁を広く覆うものの癒着胎盤は否定的 成熟児

産となったものの母児ともに安全に妊娠管理することができた症例が報告されているが[9]，一方で，妊娠11週に子宮破裂を発症した症例[10]，妊娠21週に子宮破裂を発症した症例が報告されている[17]。子宮底部横切開法の次回妊娠への影響が明らかになっていない現状を踏まえ，当院では次回挙児希望のない症例に対して，十分なインフォームドコンセントを行った上で同術式を施行することにしている。本症例はいずれも癒着胎盤が疑われ，症例１，２は胎盤が前回帝王切開創を含む子宮前壁を広く覆い，症例３は後壁優位の全前置胎盤で，胎盤が前回帝王切開創部を覆っていた。３症例とも次回挙児希望はなく，子宮底部横切開法の良い適応であったと言える。子宮底部横切開法の適応や次回妊娠の許可基準，管理方法などは確立されておらず，今後さらなる症例の蓄積や検討が必要であると考えられる。

前置癒着胎盤が疑われる症例や胎盤が子宮前壁を広く覆い癒着胎盤が疑われる症例に対して，子宮底部横切開法を行うことで安全な手術が行えると考えられた。しかしながら，次回妊娠への影響が不明であり，その適応は慎重に判断する必要がある。本症例のように次回挙児希望がない症例は良い適応となると考えられた。

文　　献

1）Belfort MA. Publications Committee, Society for Maternal-Fetal Medicine, Placenta accreta. Am J Obstet Gynecol 2010; 203: 430-439.

2）Silver RM, London MB, Rouse DJ, Leveno KJ, Spong CY, Thom EA, Moawad AH, Caritis SN, Harper M, Wapner RJ, Sorokin Y, Miodovnik M, Carpenter M, Peaceman AM, O'Sullivan MJ, Sibai B, Langer O, Thorp JM, Ramin SM, Mercer BM. Maternal morbidity associated with multiple repeat cesarean deliveries. Obstet Gynecol 2006; 107: 1226-1232.

3）Wu S, Kocherginsky M, Hibbard JU. Abnormal placentation: twenty year analysis. Am J Obstet Gynecol 2005; 192: 1458-1461.

4）Clark SL, Koonings PP, Phelen JP. Placenta previa/accrete and prior cesarean section. Obstet Gynecol 1985; 66: 89-92.

5）Solheim KN, Esakoff TF, Little SE, Cheng YW, Sparks TN, Caughey AB. The effect of cesarean delivery rates on the futureincidence of placenta previa, placenta accreta, and maternalmortality. J Matern Fetal Neonatal Med 2011; 24: 1341-1346.

6）Oyelese Y, Smulian JC. Placenta previa, placenta accrete, and vasa previa. Obstet Gynecol 2006; 107: 927-941.

7）Shukunami K, Nishijima K, Tajima K, Hattori K, Kotsuji F. A useful technique for controlling placental site bleeding for an uncommon type of placentation. Eur J Obstet Gynecol Reprod Biol 2005; 122: 247-248.

8）Kotsuji F, Nishijima K, Kurokawa T, Yoshida Y, Sekiya T, Banzai M, Minakami H, Udagawa Y. Transverse uterine fundal incision for placenta praevia with accrete, involving the entire anterior uterine wall: a case series. BJOG 2013; 120: 1144-1149.

9）Nishida R, Morikawa M, Yamada T, Takeda M, Akaishi R, Cho K, Minakami H. Successful pregnancy in a woman with uterine scarring by transverse fundal cesarean section. J Obstet Gynaecol Res 2014; 40(5): 1420-1422.

10）Ishida H, Takashima A, Nagaoka M, Takeshita N, Kinoshita T. Uterine rupture due to placenta percreta in the first trimester of a pregnancy subsequent to a transverse uterine fundal cesarean section: A case report. J Obstet Gynaecol Res 2018; 44(9): 1832-1835.

11）Hasegawa J, Tanaka H, Katsuragi S, Sekizawa A, Ishiwata I, Ikeda T. Maternal deaths in Japan due to abnormally invasive placenta. International Journal of Gynecology and Obstetrics 2018; 140: 375-376.

12）政策統括官付参事官付保健社会統計室．医療施設調査．厚生労働省．2018, https://www.mhlw.go.jp/toukei/saikin/hw/iryosd/17/dl/02sisetu29-3.pdf［2021.03.19］

13）Comstock CH. Antenatal diagnosis of placenta accreta: a review. Ultrasound Obstet Gynecol 2005; 26: 89-96.

14）Lax A, Prince MR, Mennitt KW, Schwebach JR, Budorick NE. The value of specific MRI features in the evaluation of suspected placental invasion. Magnetic Resonance Imaging 2007; 25(1): 87-93.

15）小辻文和．前置胎盤，低置胎盤，前置胎盤の帝王切開．産婦手術．2008：47-54，2008.

16）Nishida R, Yamada T, Akaishi R, Kojima T, Ishikawa S, Takeda M, Morikawa M, Yamada T, Minakami H. Usefulness of transverse fundal incision method of cesarean section for women with placentas widely covering the entire anterior uterine wall. J Obstet Gynaecol Res 2013; 39(1): 91-95.

17）Fujiwara-Arikura S, Nishijima K, Tamamura C,

Nishikawa Y, Takahashi J, Kawamura H, Nakago S, Kotsuji F, Yoshida Y. Re: Transverse uterine fundal incision for placenta praevia with accreta, involving the entire anterior uterine wall: a case series. Spontaneous uterine rupture during the subsequent pregnancy after transverse uterine fundal incision for placenta praevia with accreta. BJOG 2018; 125: 389-390.

【連絡先】
米田　稔秀
山口県立総合医療センター産婦人科
〒747-8511　山口県防府市大字大崎 10077 番地
電話：0835-22-4411　FAX：0835-38-2210
E-mail：toshihide063093@gmail.com