現代産婦人科　Vol.69 No.1，2020 年，pp.161-165

妊娠後期に発症したリンパ球性下垂体炎の一例

高橋　成彦・濱田　史昌・中野　祐滋

高知県立幡多けんみん病院　産婦人科

A case of lymphocytic adenohypophysitis in late pregnancy

Naruhiko Takahashi・Humiaki Hamada・Yuuji Nakano

Department of Obstetrics and Gynecology, Kochi Prefectural Hata Kenmin Hospital

リンパ球性下垂体炎はまれな疾患であるが，妊娠中に発症する場合が多く，その症例に直面した際には分娩方法や分娩時期の決定に苦慮することがある。今回，我々はリンパ球性下垂体炎を妊娠後期に発症し，分娩方法，診断に苦慮した症例を経験したので報告する。
症例は35歳，初産婦。当院で妊娠初期から妊婦健診施行していた。妊娠33週頃より頭痛を認め，妊娠35週に視野異常も自覚し，頭部MRI検査で下垂体腫大を認めた。その後症状が増悪し，リンパ球性下垂体炎の疑いで治療を進めるため分娩の方針とし帝王切開術を施行した。分娩後，ステロイド治療を行い症状は改善し，現在経過観察中である。

Lymphocytic adenohypophysitis is a rare disease which often develops during pregnancy and which can complicate delivery method, timing, etc. Here, we report a case of lymphocytic adenohypophysitis that developed in late pregnancy and created difficulties in delivery method and diagnosis.
The patient was a 35-year-old primipara. During a pregnancy checkup at our hospital for uterine myoma, she reported that she had a headache from around 33 weeks, and that she had a visual field abnormality at 35 weeks. She also had pituitary swelling. Subsequently, the symptoms worsened, and, because delivery was required in order to proceed with the diagnosis of lymphocytic adenohypophysis, a cesarean section was performed. After delivery, the patient received steroid treatment and her symptoms improved, although she remained under observation.

キーワード：リンパ球性下垂体炎
Key words：lymphocytic adenohypophysitis

緒　　言

リンパ球性下垂体炎は1962年にGoudie et al.によってはじめて報告された疾患であり[1)]，自己免疫による発症機序が考えられている。症状としては両耳側半盲を呈するものが女性で約85％を占め，その半数以上が妊産婦の発症という特徴をもつ[2,3)]。妊娠中のリンパ球性下垂体炎に対する診断・治療は非妊娠時のものとほぼ同等であるが，この疾患の稀少さゆえに診断，治療に苦慮することも多い。

今回，妊娠後期に頭痛，両耳側半盲を発症し，分娩後ステロイド投与を行い視機能が回復し，リンパ球性下垂体炎と診断した症例を経験したので報告する。

症　　例

患者：35歳　女性　　１妊０産
既往歴，家族歴に特記事項なし
現病歴：
自然妊娠成立後，当院で妊婦健診を受けていた。妊娠33週頃より頭痛を自覚し経過をみていたが，妊娠35週より視野欠損も自覚し，妊娠35週１日に当院眼科を紹介した。視野検査で両耳側半盲を認め，脳腫瘍が疑われたため脳神経外科へ紹介となった。頭部MRI検査で，T1強調像で低信号，T2強調像で高信号を示す１×２×２cm大の腫瘤をトルコ鞍部～鞍上部に認めた（図１）。

内分泌ホルモン検査ではTSH：0.175pIU/ml，FT3：2.08pg/ml，FT4：0.75ng/dlであった。GH：41.6mg/ml，PRL：223.26ng/mlと高値であったが，LH：0.31mIU/ml，FSH：0.10mIU/mlとそれぞれ低下を認めた（表１）。内分泌負荷試験，造影MRI検査，下垂体生検は妊娠中であることを考慮して施行せず，下垂体腺腫の可能性を考慮して経過観察とした。

妊娠35週４日には両耳側半盲を認めたため再度脳神経外科を受診した。視野症状を認めるのみで神経症状等は認めなかったが，頭部MRI検査で腫瘍性病変が増大しており，視神経を圧排していた（図２）。下垂体卒中を疑う所見は認めず，病変が３日間で増大していることから下垂体腺腫より下垂体炎が疑われたため，ステロイドを

用いた治療を行う方針となった。治療効果が乏しい場合には手術療法の検討も必要であったが，妊娠35週でありRDSの頻度は１％未満とされ[2)]，分娩による胎児への有害事象はほとんどないと考え，脳神経外科，産科で相談の上，選択的帝王切開で出産したのちステロイド投与による治療を行う方針とした。視野症状の増強が著しく，同日帝王切開を施行し，出生体重2278gの女児をアプガースコア１分値８点，５分値９点で出産した。

出産翌日からプレドニゾロン（PSL）30mg/day内服を開始し，投与翌日より徐々に視野症状の改善を認めた。分娩後９日目には術後経過良好であり自宅退院となった。PSL30mg/dayは10日間投与し，その後PSL20mg/dayに減量し14日間投与した。さらに14日ごとに半量に減量していき，最終PSL2.5m/dayを14日投与し，分娩後66日目で投与終了した。投与終了時のMRI画像で腫瘤の著明な縮小を認め（図３），現在再燃なく経過している。

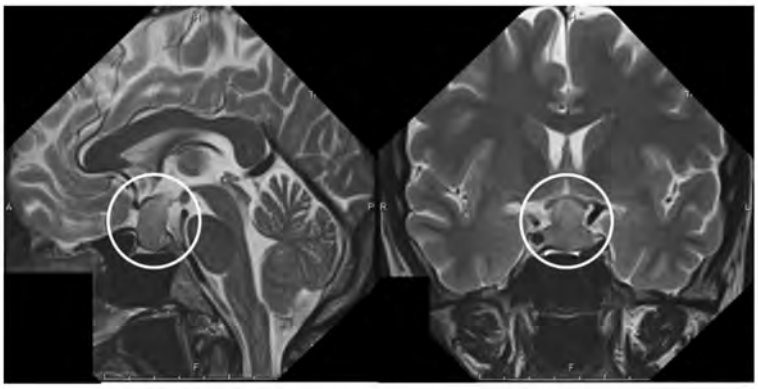

A | B

図１　妊娠35週１日のMRI所見
A：T2強調画像，矢状断　B：T2強調画像，冠状断

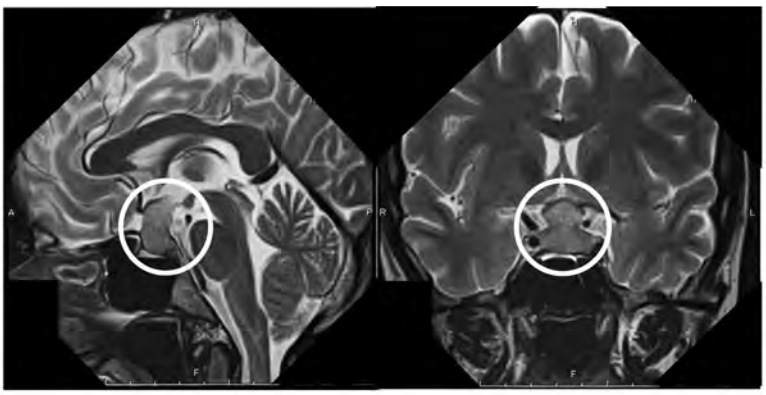

A | B

図２　妊娠35週４日のMRI所見
A：T2強調画像，矢状断　B：T2強調画像，冠状断

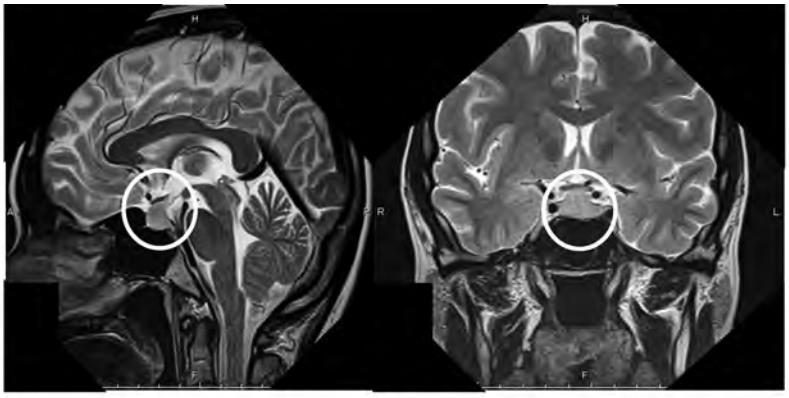

A | B

図３　分娩後２ヶ月時点でのMRI所見
A：T2強調画像，矢状断　B：T2強調画像，冠状断

考　　察

リンパ球性下垂体炎は下垂体へのリンパ球を中心とした細胞浸潤によって引き起こされる自己免疫性疾患である。正確な頻度は不明とされるが，およそ900万人に１人と推定され，下垂体切除例のうちリンパ球性下垂体炎を認めた例は１％未満であったとされる[2]。特に下垂体前葉炎の約85％は女性に発症し，そのうち約60％は妊娠に関連するとされ，妊娠に伴う生理的下垂体腫大が下垂体の虚血や血栓を引き起こすとされている[3,4]。

GoudieとPinkertonによって最初に報告された後[1]，報告は増加してきているが，いまだ報告総数は少なく，稀な疾患である。その初発症状としては，下垂体腫大による頭痛（53％）や視力，視野障害（43％）が多いとされ[3]，日本間脳下垂体腫瘍学会による自己免疫性視床下部下垂体炎の診断と治療の手引きでも，その診断基準の参考所見とされている[5]（表２）。安田らの報告では，妊娠後発症の本疾患では９割以上が妊娠20週以降の発症

表１　血液検査結果

ホルモン	実測値	基準値	ホルモン	実測値	基準値
TSH	0.175pIU/ml	0.50-5.00	LH	0.31mIU/ml	1-9
FT3	2.08pg/ml	2.30-2.40	FSH	0.10mIU/ml	1.6-17.4
FT4	0.75ng/dl	0.90-1.70	AVP	0.5pg/ml	0-2.8
ACTH	32.8pg/ml	7.2-63.3	IgG	804mg/dl	870-1700
GH	41.6mg/ml	0.11-3.90	IgG4	7.6mg/dl	4.5-117
PRL	223.26ng/ml	3.7-11.1			

表２　リンパ球性下垂体前葉炎（典型例）の診断（文献５より引用）

I. 主症候
1. 頭痛、視野障害、乳汁分泌などの下垂体腫瘍に類似の症候
2. 疲労感、無月経などの下垂体機能低下症に類似の症候

II. 検査・病理所見
1. 血中下垂体前葉ホルモンの１ないし複数の基礎値または分泌刺激試験における反応性が低い。
2. 画像検査で下垂体の腫大を認める。造影剤により強い造影増強効果を認める。
3. 下垂体の生検で、前葉に下垂体細胞の破壊像、線維化およびリンパ球を中心とした細胞浸潤を認める（注 1)。

III. 参考所見
1. 女性でしかも妊娠末期、産褥期の発症が多い。
2. プロラクチンの上昇が 1/3 の症例に認められる。
3. 他の自己免疫疾患（慢性甲状腺炎など）の合併例が比較的多い。
4. 抗下垂体抗体を認める例がある。
5. 長期経過例ではトルコ鞍空洞症(empty sella)を示すことがある。

［診断基準］
確実例 I と II を満たすもの。
疑い例 I と II の 1、2 を満たすもの（注 2)。

（注 1) 下垂体生検で肉芽腫病変や泡沫化組織球の細胞浸潤を認める場合は、肉芽腫性下垂体炎、黄色腫性下垂体炎と呼称される。
（注 2) 経過観察中に以下の疾患の鑑別に注意を要する。
1. プロラクチン産生腺腫及び非機能性下垂体腺腫
2. 頭蓋咽頭腫
3. ラトケ嚢胞
4. 炎症性肉芽腫（結核、真菌症など）
5. 全身性肉芽腫疾患（サルコイドーシスなど)
6. 胚細胞腫

で，視野障害が77％と最も多かったと報告しており[6]，頭痛，視野障害を妊娠中期以降に認めた場合には本疾患を念頭において診療にあたるべきと考えられる。

本症例も妊娠33週頃に頭痛を訴え，徐々に視野障害が出現していること，下垂体前葉ホルモン値が低かったこと，画像検査で下垂体の腫大を認めたことから疑い例と考え，治療を進めた。確定診断には下垂体生検による病理組織診が必要であるが，妊娠中の下垂体生検はその侵襲面から近年選択されることは少なくなっており，臨床症状，MRI検査，下垂体ホルモン値の低下より診断し，PSL投与による診断的治療を行う場合がある。本症例でも術後PSL投与開始後，１週間以内に症状が改善しており，下垂体炎の診断に矛盾しない経過であった。

リンパ球性下垂体炎合併妊娠の分娩方法に関する明確な指針は現在のところないが，報告をみても経腟分娩で母児共に良好な転帰をたどる例も多くみられ，Caturegli et al.による報告でも，自己免疫性下垂体炎は胎児や妊娠経過に影響を与えず，正常な経腟分娩が可能であるとしている[3]。その一方で，分娩方法として帝王切開を選択する施設も少なくない。本邦の報告でも，伊藤ら[8]は母の下垂体疾患治療を優先するために妊娠33週で帝王切開を選択しており，その他にも特に2011年以降は帝王切開での分娩が選択されている例は多い[6]が，これは下垂体卒中のリスク等を鑑みて決定する施設が多い様である。下垂体卒中は下垂体腫瘍の存在により発症する可能性が高まるが，下垂体疾患を伴わない症例においても発症することがある。その中でもリンパ球性下垂体炎は下垂体の炎症，腫脹を呈する疾患であり，妊娠中に生じた場合は妊娠に伴う生理的下垂体腫大が下垂体の虚血や血栓を引き起こすとされる。そのため下垂体卒中のリスクをさらに高める可能性があり，過去にも分娩中ではないが下垂体卒中を合併した報告がある[9]。平山らの報告では，分娩中の過換気や努責が原因と考えられる脳血流の低下，その直後のリバウンドによる血流増加から硬膜外麻酔での無痛分娩では経腟分娩も考慮されるが，そうでない場合には下垂体卒中のおそれがあるのではないかと論じている[7]。本症例でも症状が急速に増悪しており，治療開始のタイミングであったこと，下垂体卒中のリスク等から35週での帝王切開を選択した。

産後症状は増悪なく，分娩翌日からPSL30mg/day投与を開始し，症状は改善傾向を認めた。厚生労働省の診断と治療の手引きにおいては，１mg/kg/dayからの治療を推奨している[5]が，本症例では，産後症状の増悪がないことから0.5mg/kg/dayで投与開始された。妊娠中に投与を開始する場合には妊娠による下垂体腫大，炎症の影響も持続すると予想されるため，推奨量での投与が望ましいかもしれない。

結　　語

リンパ球性下垂体炎は妊娠期，産褥期に頭痛，視野障害を認めた際には念頭に置いて鑑別を進めるべき疾患の一つである。分娩方法における明確な指針はなく経腟分娩も可能とされるが，無痛分娩が選択できない場合には特に下垂体卒中のリスクから選択的帝王切開も考慮される。

文　　献

1）Goudie RB, Pinkerton PH. Anterior hypophysitis and Hashimoto's disease in a woman. J Pathol Bacteriol 1962; 83: 584-585.

2）Ana Maria FP, Isabela CC, Jailson BC, Melania Maria RA. Effectiveness of antenatal corticosteroids in reducing respiratory disorders in late preterm infants: randomised clinical trial, BMJ 2011; 342: d1696.

3）Caturegli P, Newschaffer C, Olivi A, Pomper MG, Burger PC, Rose NR. Autoimmune Hypophysitis, Endo Rev 2005; 26(5): 599-614.

4）Foyouzi N. Lymphocytic adenohypophysitis. Obster Gynecol Surv 2011; 66: 109-113.

5）厚生労働科学研究費補助金難治性疾患克服研究事業「間脳下垂体機能障害に関する調査研究」班：自己免疫性視床下部下垂体炎の診断と治療の手引き（平成21年度改定），http://square.umin.ac.jp/kasuitai/doctor/guidance/jiko_meneki.pdf［2020.8.11］

6）安田一平，米田徳子，塩崎有宏，小野洋輔，小林睦，稲坂淳，米田哲，斎藤滋．妊娠中期の食欲不振から診断に至ったリンパ球性下垂体炎の２症例．日周産期・新生児会誌 2016；52：1115-1120.

7）平山純也，城道久，中山宣昭，浦木進丞，小門正英，松下彩葉，南佐和子，伊東秀文，赤水尚史，井箆一彦．リンパ球性下垂体前葉炎合併妊娠の妊娠・分娩管理経験，和歌山医学 2018；69：119-122.

8）伊藤充彰，菅沼信彦，若原靖典，河井通泰，柿原正樹，服部専英．妊娠後期に発症した急速に視力・視野障害が進行したリンパ球性下垂体炎合併妊娠の１症例，産婦の実際 2004；53：5117-5122.

9）Fujimaki T, Hotta S, Mochizuki T, Ayabe T, Matsuno A, Takagi K, Nakagomi T, Tamura T. Pituitary Apoplexy as a Consequence of Lymphocytic Adenohypophysitis in a Pregnant Woman: A Case Report Neurol Res 2005; 27: 399-402.

【連絡先】
高橋　成彦
高知医療センター産婦人科
〒781-8555　高知県高知市池 2125-1
電話：088-837-3000　FAX：088-837-6766
E-mail：artemis.naru.0821.7@gmail.com