現代産婦人科　Vol.69 No.1，2020 年，pp.57-62

抗NMDA受容体抗体脳炎を発症した卵巣奇形腫に対して腹腔鏡下付属器摘出術を行った２例

中村真由子・末岡幸太郎・松井　風香・坂井　宜裕・爲久　哲郎・岡田　真希
梶邑　匠彌・澁谷　文恵・田村　功・前川　亮・竹谷　俊明・杉野　法広

山口大学　大学院医学系研究科　産科婦人科学講座

Two cases of mature ovarian cystic teratoma with anti-N-methyl-D-aspartate receptor encephalitis treated by laparoscopic salpingo-oophorectomy

Mayuko Nakamura・Kotaro Sueoka・Fuuka Matsui・Takahiro Sakai
Tetsuro Tamehisa・Maki Okada・Takuya Kajimura・Fumie Shibuya
Isao Tamura・Ryo Maekawa・Toshiaki Taketani・Norihiro Sugino

Yamaguchi University Graduate School of Medicine Department of Obstetrics and Gynecology

【緒言】抗N-Methyl-D-Aspartate（以下NMDA）受容体抗体脳炎は非ヘルペス性の自己免疫性脳炎であり，約６割に卵巣奇形腫を合併する。抗NMDA受容体抗体脳炎を伴った卵巣奇形腫に腹腔鏡下付属器摘出術を行い改善を認めた２例を報告する。【症例】症例１；31歳。希死念慮を主訴に近医精神科入院。意識障害，徐脈，及び呼吸不全も出現し，当院脳神経内科紹介受診。MRIで右卵巣にわずかなスリット状の脂肪成分を含む２cm大の腫瘍を認め，卵巣奇形腫と診断し，抗NMDA受容体抗体脳炎の可能性を考慮し（その後抗体陽性が判明），腹腔鏡下右付属器切除術を施行し，ステロイドパルス療法を施行した。術後10日程度で意識レベルは改善傾向を認め，免疫グロブリン療法を施行後に全身状態は改善した。症例２；24歳。発熱・頭痛を初発症状として，体動が消失し，当院脳神経内科紹介受診。痙攣，意識障害（JCS 200）を認め，人工換気管理の上，ステロイドパルス療法，免疫グロブリン療法を施行した。髄液検査で抗NMDA受容体抗体を認め，卵巣腫瘍精査目的に当科紹介。骨盤MRIでは腫瘍は指摘できなかったが，経腟超音波で小さな腫瘍を疑いthin slice CTで微細な脂肪成分と石灰化を認め，左卵巣奇形腫と診断した。腹腔鏡下左付属器切除術を施行し，シクロフォスファミドパルス療法を追加施行し，術後２ヶ月で全身状態の改善を認めた。術後病理診断は２例とも成熟嚢胞性奇形腫であった。【結語】抗NMDA受容体抗体脳炎において小さな病変でも奇形腫の摘出は有用であり，MRIで嚢胞内容液が脂肪成分でない場合も詳細な検索を行う，あるいはMRIでの診断が困難な症例でもthin slice CTを行うなど念入りな画像検索を行うことで奇形腫の診断を行い，早期の外科的治療につなげることが重要である。

We report two cases treated by laparoscopic surgery for anti-N-methyl-D-aspartate (NMDA) receptor encephalitis with ovarian teratoma.
Case 1: A 31-year-old woman who was hospitalized due to suicidal ideation had consciousness disturbance and respiratory failure, and so was transferred to the Department of Neurology in our hospital. She was diagnosed with anti-NMDA receptor encephalitis complicated by a right ovarian teratoma on MRI. She underwent right salpingo-oophorectomy followed by steroid pulse therapy. Her level of consciousness improved approximately 4 months after surgery.
Case 2: A 24-year-old woman who had a convulsion and consciousness disturbance was admitted in the Department of Neurology of our hospital. She was administered steroids and immunoglobulins with artificial ventilation. We consulted her for ovarian teratoma because anti-NMDA receptor antibodies were found in the spinal fluid. Although pelvic MRI showed no tumor, we diagnosed the ovarian teratoma containing a fine fatty component and calcification on thin-slice CT. She underwent left salpingo-oophorectomy with additional cyclophosphamide pulse therapy. Her general state improved within 2 months after surgery.
Conclusion: We should perform thorough imaging examinations, including thin slice CT, to detect even small ovarian teratomas because earlier surgical resection is useful for patients with anti-NMDA receptor antibody encephalitis.

キーワード：卵巣奇形腫，抗NMDA受容体抗体脳炎
Key words：ovarian teratoma, anti-N-methyl-D-aspartate (NMDA)-receptor encephalitis

緒　　言

抗N-Methyl-D-Aspartate（NMDA）受容体脳炎とは，大脳辺縁系に分布するNMDA受容体に対する抗体による自己免疫性脳炎である[1)]。成人女性患者の55%は腫瘍合併例であり，そのうち95%は卵巣奇形腫と報告されている[2)]。

今回，抗NMDA受容体抗体脳炎を伴った卵巣奇形腫に対して腹腔鏡下付属器切除を行い，改善を認めた２例を経験したので報告する。

症　　例

【症例１】31歳

現病歴：希死念慮を伴う錯乱状態を来し，前医精神科に医療保護入院中に意識障害（JCS 200），呼吸障害を認め，当院脳神経内科へ搬送となった。MRIで右卵巣に２cm大の脂肪成分を伴った微小な腫瘍性病変を認め，卵巣奇形腫合併脳炎の疑いで当科紹介受診となった。

既往歴：17歳時に卵巣嚢腫摘出術後であるが，詳細不明。その他にパーソナリティー障害，気管支喘息，高血圧症，狭心症（ステント留置）がある。

産科歴：５妊２産（満期経腟分娩２回，人工妊娠中絶２回，自然流産１回）

入院時所見：血圧：160/90 mmHg，心拍数：110 bpm，体温：36.4度

血液検査所見：

WBC：17690 / μl，neutrophil：70%，Hb：14.8 g/dl，Plt：38.8×10^{10} /l，TP：7.0 g/dl，Alb：4.3 g/dl，T.Bil0.7 mg/dl，AST：30 U/l，ALT：64 U/l，BUN：17 mg/dl，Cre：0.68 mg/dl，Na：143 mmol/l，K：3.9 mmol/l，Cl：107 mmol/l，CRP：1.07 mg/dl，TSH：1.29 μIU/ml（基準値：0.5～5.0），FT4：1.8 ng/dl（基準値：0.9～1.7），CEA：3.7 ng/ml（基準値：０～6.0），CA125：８ U/ml（基準値：０～35），CA19-9：2.0 U/ml（基準値：０～37），SCC：2.7 ng/ml（基準値：０～1.5）

髄液検査所見：抗NMDA受容体抗体：16倍（術後に判明）

CT検査：左卵巣に嚢胞性腫瘤あり。石灰化はなく，内容の性状は不明であった。

骨盤部MRI検査：右付属器に２cm大の嚢胞を認めた。嚢胞内容液の大部分はT1強調画像で低信号・T2強調画像で高信号であったが，嚢胞の上部にT1，T2強調画像で共に高信号となるスリット状の微小領域があり，脂肪抑制T1強調画像で同部は抑制された（図１）。

治療経過：

MRIの詳細な検索により，ごくわずかだが脂肪成分を有することから，右卵巣奇形腫と診断したため，神経内科

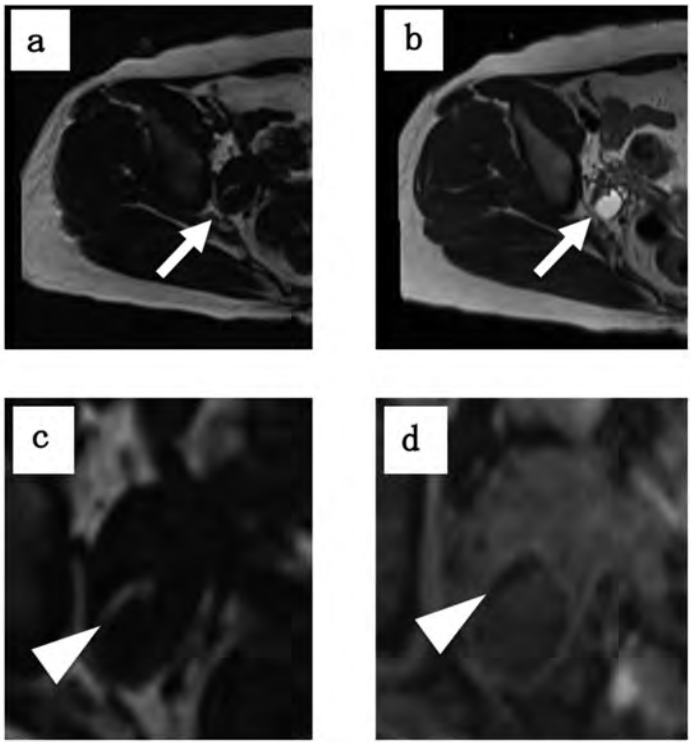

図１　骨盤MRI画像

a：T1強調画像，b：T2強調画像，c. d.は右卵巣腫瘍部を拡大した像で，c：T1強調像，d：脂肪抑制T1強調像

右側付属器にT1強調像で低信号，T2強調像で高信号の２cm大の嚢胞を認めた（a，b矢印）。その嚢胞の上部にT1強調画像で高信号となるスリット状の微小領域があり（c矢頭），T1脂肪抑制画像で同部は抑制され（d矢頭），卵巣奇形腫が疑われた。

医と相談の上，手術の方針とした。ご家族へは，卵巣奇形腫を認め，これにより脳炎が引き起こされている可能性があること，その場合は通常腫瘍摘出術が勧められること，ただし摘出術により改善しないこともあり得ることを説明し，手術の同意を得た。

第３病日に腹腔鏡下右付属器摘出術を行い，自発呼吸微弱のため術後は人工換気管理のまま集中治療室に帰室となった。ステロイドパルス療法を開始し，意識レベルは改善し，第10病日に人工呼吸管理を離脱した。その後意識レベルは安定し，第130病日に退院となった。摘出した右卵巣には２cm大の嚢胞を認め，内部には毛髪や脂肪成分を認めた。病理診断は石灰化は認めず，脂肪成分や神経膠細胞成分を伴う成熟嚢胞性奇形腫であった（図２）。

【症例２】24歳

現病歴：頭痛と発熱を認め，その後体動困難となったため，前医神経内科へ救急搬送。その後，意識障害（JCS 10），失語，従命困難を生じ，当院脳神経内科へ紹介受診。抗NMDA受容体抗体脳炎と診断され，入院管理となった。

既往歴：特記事項なし

産科歴：０妊

入院時所見：血圧：126/82 mmHg，心拍数：70 bpm，体温：37.2度

血液検査所見：WBC：11090 ／μl，neutrophil：85.3 %，Hb：13.0 g/dl，Plt：23.2×10^{10} /l，TP：5.9 g/dl，Alb：3.7 g/dl，T.Bil：0.6 mg/dl，AST：20 U/l，ALT：9 U/l，BUN：17 mg/dl，Cre：1.87 mg/dl，Na：132 mmol/l，K：4.5 mmol/l，Cl：101 mmol/l，CRP：0.42 mg/dl，TSH：0.25 μIU/ml（基準値：0.5～5.00），FT3：2.0 pg/ml（基準値：2.3～4.0），FT4：1.4 ng/dl（基準値：0.9～1.7），CEA：1.4 ng/ml（基準値：０～6.0），CA125：20 U/ml（基準値：０～35），CA19-9：17.8 U/ml（基準値：０～37），SCC：0.4 ng/ml（基準値：０～1.5）

髄液検査所見：抗NMDA受容体抗体：16倍

入院後経過：入院後に施行されたCT，骨盤部MRIでは両側付属器に明らかな腫瘍性病変は認めず（図３），直ちにデキサメサゾン投与を開始し，NMDA受容体抗体検出後は，ステロイドパルス療法を施行したが意識レベルはJCS 200まで悪化し，人工呼吸器管理となった。難治性症例であり，卵巣腫瘍の再精査のため当科紹介となった。経腟超音波では骨盤内に９×６mm大の充実性腫瘍を認めたが，MRIの再検討でも明らかに脂肪成分を伴う腫瘍と言える部分は無く，微細な病変の質的評価目的でthin slice条件下でのCTを撮像した。thin slice CTでは，左付属器に微小な石灰化成分を認めた（図４）ため，卵巣奇形腫の存在を疑った。神経内科医と協議の上，薬物療法抵抗性であり手術の方針とした。ご家族へは，詳しい画像検索で当初分からなかった非常に小さい卵巣奇形腫が存在すること，現在の薬物治療では効果に乏しいこと，小さい腫瘍でも摘出による効果が報告されており今回も腫瘍摘出に期待したいことを説明し，手術

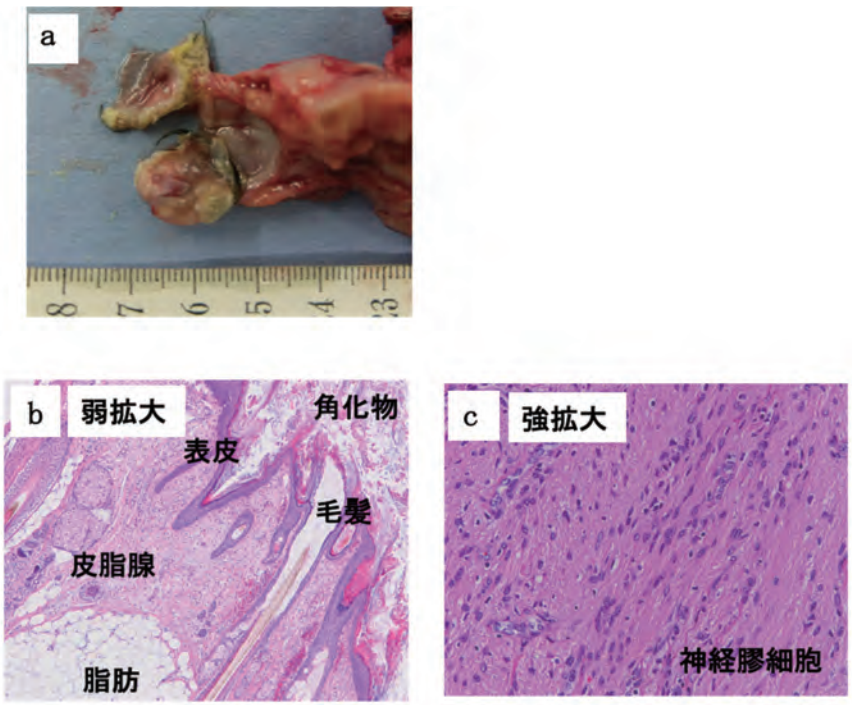

図２　病理所見

肉眼的には右側付属器に２cm大の嚢胞を認め，内部には毛髪や脂肪成分を認めた（a）。HE染色では，皮膚や毛髪，脂肪成分を認める（b）他，神経膠細胞成分を認め（c），成熟嚢胞性奇形腫と診断した。

の同意を得て，腹腔鏡下左付属器摘出術を施行した。術後しばらくは人工呼吸管理を離脱できず，内科的治療を継続し，シクロフォスファミド投与も開始した。術後２ヶ月ほどして意識レベルの改善を認め，第103病日に軽快転院となった。摘出した左卵巣の一部に１cm程度の腫瘍を認め，内部には毛髪を認めた。病理診断は嚢胞壁内に脂肪成分を認め，神経膠細胞を伴う成熟嚢胞性奇形腫であった（図５）。

考　　察

抗N-Methyl-D-Aspartate（以下NMDA）受容体抗体脳炎は，大脳辺縁系に分布するNMDA受容体に対する抗体による自己免疫性脳炎である[1)]。成人女性患者の55%は腫瘍を合併しており，その95%は卵巣奇形腫であると報告されている[2)]。卵巣腫瘍内の神経膠細胞に対する免疫応答により抗体が産生され，辺縁系脳炎を引き起こすと考えられており，急激な意識低下や呼吸障害を認め，人工呼吸器管理を要する重症症例も少なくない。しかしながら，外科的切除を含めた適切な治療介入により回復可能な辺縁系脳炎であり[1)]，近年婦人科での報告も増えてきている。

2011年にDalmau et al. のグループより治療アルゴリズムが提唱された。腫瘍合併例と腫瘍非合併例では治療方針が異なり，腫瘍合併例では腫瘍切除と免疫療法を行い，腫瘍非合併例では免疫療法のみを行う。免疫療法の第一選択はステロイドパルス療法，大量免疫グロブリン療法，血漿交換療法であるが，開始後10日以内に改善しない場合には，躊躇することなく第二選択治療であるリツキシマブやシクロフォスファミドとの併用療法を考慮すべきであると述べられている。完全寛解率は約７割だが，再発例，重篤な後遺症を残す症例，死亡例も存在する[3)]。手術介入の有効性及び介入時期に関する報告では，寛解あるいは軽度後遺症のみの残存となった率が，４ヶ月以内に手術介入した早期治療群では85%，手術を

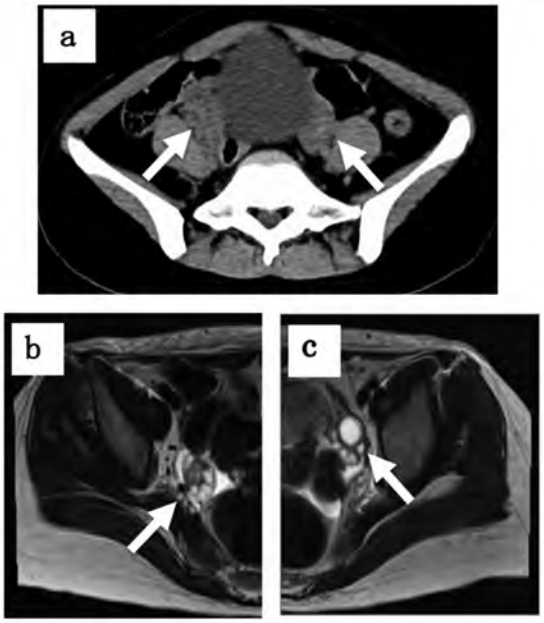

図３　入院時画像

a：CT，b c：MRI T2強調画像
CT，MRI共に矢印で示す両側付属器に明らかな腫瘍性病変は認めなかった。

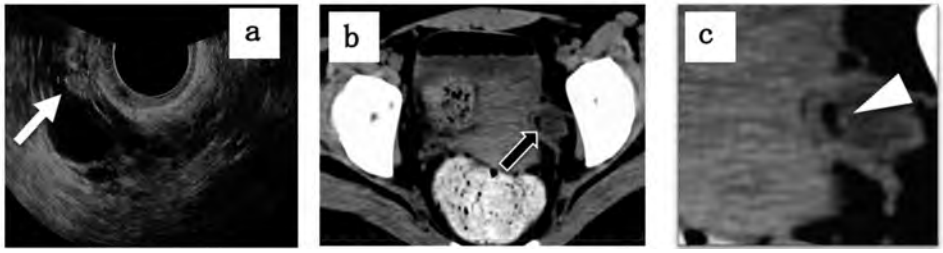

図４　卵巣腫瘍の再精査時の画像所見

a：経腟超音波，b：thin slice CT像，c：bの黒矢印部分を拡大したthin slice CT像
経腟超音波では９×６ mm大の充実性腫瘤を認めた（a 白矢印）。thin slice CTでは左付属器に微小な石灰化成分を認め（b 黒矢印，c 矢頭），卵巣奇形種の存在が疑われた。

しなかったあるいは４ヶ月以上経ってから手術をした晩期治療群では65％と示されており，早期の手術介入が予後の改善につながることが示されている[4]。腫瘍合併例に対する早期治療介入のためには，早期の腫瘍発見が重要であり，神経学的な診断と並行して腫瘍性病変の検索を行う必要がある。

卵巣腫瘍の質的評価にMRIは非常に有用で広く用いられており，卵巣奇形腫においてもその診断能は高いとされる。卵巣奇形腫の形態を特徴付けるのは脂肪組織であるが，嚢胞内容液が脂肪成分に乏しい症例もある。そのような場合でも，嚢胞壁に微小な脂肪成分が存在し，詳細なMRI検査で検出可能であったとの報告[5]もあり，実際に症例１ではスリット状のわずかな脂肪成分の同定から奇形腫の診断に至った。しかし，症例２では骨盤MRI検査では明らかな脂肪成分を伴う腫瘍は同定できず，経腟超音波で認めた腫瘍の質的評価にthin slice CTを用い，わずかな石灰化の部分を認めた。石灰化の診断はMRIでは困難であり，CT（特に単純CT）で有用性が高い[6]とされ，thin slice CTは奇形腫の診断に非常に有用であった。

手術療法の術式選択については統一の見解はない。脳炎の進行により，手術決定時には本人の意思疎通が困難である場合が多いこと，術後は抑制が困難な不穏状態である可能性があることも考慮すると，開腹手術に比べ全身状態への影響や創部痛の少ない腹腔鏡下手術が選択されやすい[7]。腫瘍摘出を行うか付属器切除を行うかは症例ごとに検討するべきであるが，腫瘍摘出例では腫瘍遺残や破綻のリスクがあり，その場合に高度の神経学的後遺症を残す割合が15%，死亡例が７％存在するという報告がある[8]。また本疾患の奇形腫合併例の26-60%は未熟奇形腫であるとの報告もあり[9]，内容物漏出を極力避けると言う点からも，付属器摘出術を第一選択として検討すべきであると考える。腫瘍摘出後も全く改善を認めない場合には，奇形腫の残存や対側卵巣の奇形腫の存在を考慮する必要がある[1]

結　　語

今回我々は抗NMDA受容体抗体脳炎を伴った卵巣奇形腫に対して腹腔鏡下付属器摘出術を行い，改善を認めた２例を経験した。腫瘍合併例では病変が微少な場合も早期の腫瘍摘出が予後の改善につながる可能性があるため，神経学的な診断と並行して積極的な腫瘍の検索を行う必要がある。今回の２症例では通常のMRI検査では奇形腫の診断は容易ではなかったが，１例はMRIによる詳細な検索を行うことで微小な脂肪成分が同定でき，１例はMRIで脂肪成分が同定できなかったがthin slice CTを撮影することで石灰化部分が同定でき奇形腫の診断に至った。このように特に抗NMDA受容体抗体脳炎の場合は婦人科医が画像診断に積極的に介入し念入りな画像検索を行うことが重要である。

文　　献

１）飯塚高浩．抗NMDA受容体抗体脳炎の臨床と病態．臨床神経 2009，49：774-778.
２）Titulaer MJ, McCracken L, Gabilondo I, Martinez-Hernandez E, Graus F, BAlice-Gorodon R, Dalmau

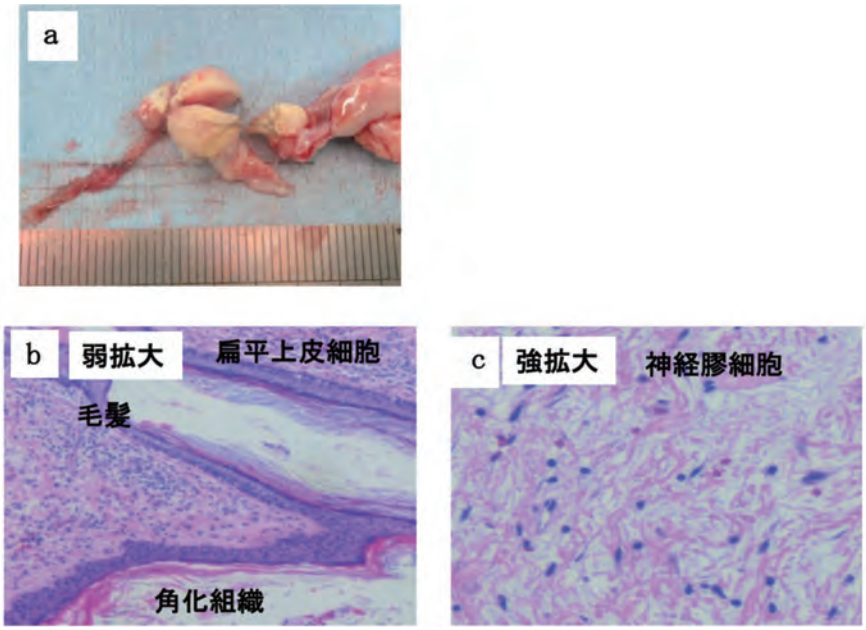

図５　病理標本
肉眼的には左卵巣の一部に１cm程度の腫瘍性病変があり，内部には毛髪を認めた（a）。
HE染色では扁平上皮や毛髪を認める（b）他，神経膠細胞を認め（c），成熟嚢胞性奇形腫と診断した。

J. Clinical features, treatment and outcome of 500 patients with anti-NMDA receptor encephalitis（PL01.001）. Neurology 2012; 78（1 Supplement）

3）Dalmau J, Lancaster E, Martinez-Hernandez E, Rosenfeld MR, Balice-Gordon R. Clinical experience and laboratory investigations in patients with anti-NMDAR encephalitis. Lancet Neurol 2011; 10(1): 63-74.

4）Dalmau J, Gleichman AJ, Hughes EG, Rossi JE, Peng X, Lai M, Dessain SK, Rosenfeld MR Balice-Gordon R, Lynch DR. Anti-NMDA receptor encephalitis: case series and analysis of the effects of antibodies. Lancet Neurol 2008; 7: 1091-1098.

5）Yamashita Y, Hatanaka Y, Torashima M, Takahashi M, Miyazaki K, Okamura H. Mature cystic teratomas of the ovary without fat in the cystic cavity: MR features in 12 cases. Am J Roentgenol 1994; 163: 613-616.

6）山下康行．婦人科疾患の鑑別診断のポイント．画像診断 2017；37：s94-s101.

7）野村由紀子，幸本康雄，丸山大介，高久侑子，吉野佳子，神保正利．抗NMDA受容体脳炎を発症した卵巣成熟奇形腫に対し単孔式腹腔鏡下付属器切除術を施行した一例．日産婦内視鏡学会 2012；28(2)：585-589.

8）Dalmau J, Tüzün E, Wu HY, Masjuan J, Jeffrey E, Rossi BA, Voloschin A, Baehring JM, Shimazaki H, Koide R, King D, Mason W, Sansing LH, Dichter MA, Rosenfeld MR, Lynch DR. Paraneoplastic anti-Nmethyl-D-aspartate receptor encephalitis associated with ovarian teratoma. Ann Neurol 2007; 61: 25-36.

9）堀井真理子，真島実，秋谷文，酒見智子，斎藤理恵，塩田恭子，百枝幹雄．抗N-methyl-D-aspartate（NMDA）受容体抗体脳炎を合併する卵巣奇形腫に対する腹腔鏡下手術―術中迅速病理診断の意義について―．日産婦内視鏡学会 2012；28(2)：595-597.

【連絡先】
中村真由子
山口大学大学院医学系研究科産科婦人科学講座
〒755-8505　山口県宇部市南小串 1-1-1
電話：0836-22-2288　FAX：0836-22-2287
E-mail：mayuco0911@gmail.com