ISSN 1882-482X

2022
Vol.71
No.2

現代産婦人科

Modern Trends in Obstetrics & Gynecology

宍道湖 嫁ヶ島（島根県）

中国四国産科婦人科学会

会　告

第75回中国四国産科婦人科学会総会
ならびに学術講演会

会　　期　2023年９月17日（日）・18日（月・祝）

会　　場　松江テルサ
〒690-0003　島根県松江市朝日町478-18（JR 松江駅前）
TEL：0852-31-5550

会　　長　京　哲
（島根大学医学部　産科婦人科学　教授）

ホームページ　https://med-gakkai.jp/jsog-cs75/

大会事務局　島根大学医学部　産科婦人科学
〒693-8501　島根県出雲市塩冶町89-1
TEL：0853-20-2268

運営事務局　株式会社メッド
〒701-0114　岡山県倉敷市松島1075-3
TEL：086-463-5344　　FAX：086-463-5345
E-mail：jsog-cs75@med-gakkai.org

原稿募集のお願い

「現代産婦人科」（中国四国産科婦人科学会雑誌）第72巻第１号（令和５年11月発行予定）の原稿を募集しております。応募者は，本号に掲載している最新の投稿規程に従い，学会ホームページのオンライン投稿査読システムにアクセスし御投稿下さい。多数の御投稿をお願い申し上げます。

締切日　令和５年６月30日（金）正午

- 郵送による御投稿は一切受け付けません。
- 応募者は，投稿開始時にアカウントの作成が必要です。
- 採録された論文は順次掲載されます。
- 締切日を過ぎて投稿された論文，編集上の期限までに採録に至らなかった論文は，採録後は次号への掲載となります。
- システム上の「投稿マニュアル」を参照してもなお不明な点がある場合は，以下にお問い合わせください。

＜問い合わせ先＞
〒700－8558　岡山市北区鹿田町２－５－１
岡山大学医学部産科婦人科学教室内
「現代産婦人科」編集委員会事務局
TEL　086－235－7320（直通）　FAX　086－225－9570
E-mail　obgyn@cc.okayama-u.ac.jp
学会ホームページ　http://tyuushi-obgyn.jp/index.html
※投稿規程とオンライン投稿査読システム内の用語等に一部齟齬がございますことを何卒ご容赦ください。

中国四国産科婦人科学会

中国四国産科婦人科学会々則

（会　　則）

第１条　本会は中国四国産科婦人科学会と称す。

第２条　本会は中国四国９県の産科婦人科学会より構成され，各県産科婦人科学会々員は本会々員となる。

第３条　本会は産婦人科学の進歩発展に寄与し，併せて会員の親睦をはかることを目的とする。

第４条　本会は前条の目的を達成するために次の事業を行う。

１）学術集会の開催。

２）機関誌の発行。

３）優秀論文の顕彰。

４）その他必要事業。

第５条　本会に次の役員を置く。

１）評議員　若干名

日本産科婦人科学会規約に依り選出された代議員は，そのまま本会の評議員となる。

２）理　事　若干名

各県の地方部会長および大学医学科の産科婦人科領域の教授を理事とする。

３）会　長　１名

学術集会開催地の理事の中の１名がこれに当る。

４）監　事　２名

評議員会で選出され，会務を監査する。

５）幹　事　２名

事務所に１名，開催地に１名とし会長がこれを任命する。これら役員の任期は特に規定されたものの他は，１ヵ年とする。但し，重任を妨げない。

第６条　本会に名誉会員を置くことができる。

第７条　本会の運営は評議員会の審議を経て理事会がこれに当る。

第８条　本会の運営に必要な経費は会員数に応じて各県産科婦人科学会の分担とする。但し，学術集会に必要な経費については，他に参加費を徴収するものとする。学生・初期研修医からは参加費を徴収しない。

第９条　本会則の改定は評議員会の議を経て総会に報告するものとする。

第10条　本会の事務所は当分の間

〒700-8558岡山市北区鹿田町2-5-1

岡山大学医学部産科婦人科学教室内に置く。

改定　昭和49. 10. 27

改定　昭和56. 10. 10

改定　平成21. 9. 27

改訂　平成22. 9. 19

改訂　令和元. 9. 22

（内　　規）

第１条　機関誌の発行

１）機関誌「現代産婦人科」の発行は毎年２回行う。（２月と７月）

２）編集は本会事務局において行う。

３）刊行費は運営費によってまかなわれる。

４）機関誌は各地方部会を通じて会員に配布される。

５）原著掲載料として組上り６頁を越える印刷代及び別刷代は著者の負担となる。

６）投稿規程は別に定める。

第２条　本会の運営

本会は運営の円滑化を計るため，理事会の諮問機関として次の委員会を組織する。

⑴　委員会の種類

１）運営委員会

委員会の設置改廃，日本産科婦人科学会，各県産科婦人科学会，産婦人科医会との連絡，その他本会の運営に必要な事項。

２）学術委員会

学術集会に関すること。特に学術集会に関する年次計画の作成，特別講演，シンポジウムの主題の選択ならびに担当者の選定，学会賞（八木賞）候補の推薦，公募臨床研究の選定。

３）編集委員会

編集方針の検討立案その他機関誌発行に必要な事項。

４）財務委員会

本会の予算，決算に関する事項。

⑵　委員会の構成

委員会委員は原則として，評議員をあて理事会で選考されるが必要により理事会の推薦するものを加えることができる。委員長は理事の互選により選出される。但し運営委員会は，会長を委員長とし，前期並びに次期会長を副委員長とする。委員会委員の任期は１ヵ年とし，重任を妨げない。各委員会の定数は次の通りとする。

運営委員会　若干名

学術委員会　若干名

編集委員会　若干名

財務委員会　若干名

※定数は理事会において検討

⑶　委員会の運営

委員会は年１回総会開催時に行われる。委員長は必要により臨時委員会を招集しあるいは通信委員

会により，協議することができる。

第３条　学会賞（八木賞）の選定

１）学会賞受賞の対象となる論文は過去２年間に本学会機関誌「現代産婦人科」，The Journal of Obstetrics and Gynaecology Research，あるいはピアレビュー制度のある雑誌に印刷，公表されたもので，かつ論文内容が中国四国産科婦人科学会で既に発表されたものとする。
また，応募者は関連論文５編以内と履歴書を添付する。

２）学会賞に応募，又は推薦を希望するものは本学会々員に限る。

３）論文は単著，共著を問わない。但し共著の場合，受賞対象者は筆頭著者１名に限る。

４）審査は学術委員会がこれに当たるが，応募論文題目は全評議員に公示されるものとする。

５）応募者は論文別冊の指定部数を本学会総会開催１ヵ月前までに本会事務所に送付する。

６）学会賞受賞者数は原則として１名とする。受賞者には賞状及び賞牌を授与する。

７）学会賞受賞者には，次回の本学会学術講演会において受賞論文の内容について講演する機会を与える。

第４条　中国四国産科婦人科学会名誉会員の選出

１）本学会に対し特に功績のあった会員を名誉会員として顕彰することができる。

２）各県産科婦人科学会より理事会に申請され，理事会がこれを審議する。そして評議員会と総会で報告する。長らく各県産科婦人科学会の発展に功労のあった会員がその対象となる。

３）日本産科婦人科学会名誉会員および功労会員は合同地方部会名誉会員となる。

４）名誉会員の会費は徴収しない。

５）名誉会員には，名誉会員証を贈る。

第５条　運営費は当分の間，会員１人当り年間5,000円として各県産科婦人科学会毎にとりまとめ，毎年９月までに本会事務所に納入する。本会の会計年度は７月１日より翌年６月30日とする。

第６条　本内規の改変は評議員会の議を経なければならない。

改定　昭和49. 10. 27
改定　昭和50. 10. 19
改定　昭和53. 10. 22
改定　昭和57. 10. 2
改定　平成３．９．28
改定　平成５．10. 23
改定　平成８．10. 5
改定　平成10. 10. 17
改定　平成15. ９．19
改定　平成18. 10. 8
改定　平成21. ９．17
改訂　平成22. ９．19
改訂　平成29. ９．24
改訂　令和元. ９．22
改訂　令和４．９．18

中国四国産科婦人科学会

役員及び委員会（2022年9月19日～2023年9月17日）

会長　京　哲（島根）

理事　岩佐　武（徳島）　金西賢治（香川）　京　哲（島根）
工藤美樹（広島）　下屋浩一郎（岡山）　杉野法広（山口）
杉山　隆（愛媛）　谷口文紀（鳥取）　前田長正（高知）
増山　寿（岡山）

監事　江尻孝平（岡山）　金崎春彦（島根）

幹事　折出亜希（島根）　鎌田泰彦（岡山）

委員会委員名

運営委員会　委員長　京　哲（島根）
（副）前田長正（高知）　岩佐　武（徳島）
折出亜希（島根）　吉田加奈子（徳島）

学術委員会　委員長　京　哲（島根）
岩佐　武（徳島）　金西賢治（香川）　京　哲（島根）
工藤美樹（広島）　下屋浩一郎（岡山）　杉野法広（山口）
杉山　隆（愛媛）　谷口文紀（鳥取）　前田長正（高知）
増山　寿（岡山）

財務委員会　委員長　増山　寿（岡山）
池谷東彦（愛媛）　岩部富夫（鳥取）　江尻孝平（岡山）
金崎春彦（島根）　坂本康紀（高知）　沼　文隆（山口）
藤田卓男（香川）　三好博史（広島）　安井敏之（徳島）

編集委員会　委員長　増山　寿（岡山）
岩佐　武（徳島）　金西賢治（香川）　鎌田泰彦（岡山）

中国四国産科婦人科学会
評　議　員（2022年9月19日～2023年9月17日）

（鳥取）伊藤隆志　岩部富夫　佐藤慎也
（島根）金崎春彦　中山健太郎
（岡山）鎌田泰彦　河原義文　中塚幹也　中村圭一郎
　　本田徹郎
（広島）古宇家正　伊達健二郎　土谷治子　中西慶喜
　　三好博史　村上朋弘　山本　暖
（山口）田村博史　沼　文隆　藤野俊夫
（徳島）春名　充　前川正彦　安井敏之
（香川）田中宏和　花岡有為子　藤田卓男
（愛媛）近藤裕司　矢野浩史　横山幹文
（高知）泉谷知明　坂本康紀　林　和俊

中国四国産科婦人科学会
名　誉　会　員

（鳥取）長田昭夫　前田一雄　寺川直樹
（島根）北尾　学　宮﨑康二　小村明弘
（岡山）河野一郎　本郷基弘　平野隆茂　奥田博之
　　平松祐司
（広島）大濱紘三　土光文夫　絹谷一雄　平林光司
　　占部　武　吉田信隆　勝部泰裕　内藤博之
　　上田克憲
（山口）加藤　紘　西村博通　伊東武久
（徳島）青野敏博　奈賀　脩　吉本忠弘　鎌田正晴
　　三谷　弘　中山孝善　苛原　稔
（香川）猪原照夫　神保利春　半藤　保　原　量宏
　　樋口和彦　秦　利之
（愛媛）福井敬三　池谷東彦
（高知）相良祐輔　深谷孝夫　濱脇弘暉

学 術 論 文 投 稿 規 程

■名称について

中国四国産科婦人科学会機関誌は「現代産婦人科」。英文名はModern Trends in Obstetrics & Gynecology，略号はMod Trends Obstet Gynecolとする。

■投稿について

1．本誌に投稿するものは，共著者を含め原則として本会の会員に限る。
　非会員を掲載する場合は，単年度会費を事務局に納入する。
　学生，初期研修医名を掲載する場合はこの限りでなく，単年度会費を徴収しない。
2．本誌は年３回発刊し，第１号の〆切は６月30日，第２号の〆切は12月25日とする。なお，Supplementは学会抄録集とする。
3．本誌に投稿した論文の著作権は中国四国産科婦人科学会に所属する。
4．論文の種類は原著，症例報告とする。総説，診療指針，内外文献紹介，学会関連記事，座談会記事等は編集委員会が承認したもの，あるいは依頼したものとする。
5．論文は他紙に未発表のもので，それ自身で完結していなければならない。続報形式のものは認めない。
6．論文は和文とし，欧文は受け付けない。ただし，図表はこの限りでない。
7．投稿の方法は電子投稿に限る。オンライン投稿・査読システム（https://mc.manuscriptcentral.com/mtog）にアクセスし，必須事項を入力の上，表示される指示に従って投稿すること。
8．本誌は査読制を敷く。原稿の採否は査読者の意見を参考にして，編集委員長が決定し，事務局から通知する。採録決定日以降に，論文の「掲載予定証明書」を編集委員長名で発行することができる。
9．採録（受理）された論文は順次掲載される。掲載料は組上り６頁（概要，本文，図表，写真，文献を含む）までは，１万円とする。６頁を越える部分の印刷に要する費用，カラー印刷にかかる費用は著者に別途請求する。
10. 別冊については送料を含め全額著者負担とする。これらの費用は論文が掲載された時点で徴収する。

■論文の書き方

1．原稿の長さは文献，図表も含め8,000字以内とする。なお表題，概要，英文抄録は字数に含めない。図表は１点400字で換算する。
　その他の原稿の長さは編集委員会の指示に従う。
2．文字原稿の作成は，Ａ４版横書きで，Microsoft Wordを使用すること。
　査読のため各頁下に頁数，各頁左端に行番号を付けること。
3．本文の記述の順序は，
　１頁目：表題，所属，著者名（それぞれ英文も併記），連絡先（筆頭著者の氏名，メールアドレス．所属施設の名称，住所，電話，FAX番号）
　２頁目：概要（800字以内）とキーワード（日本語５つ以内，英語５つ以内）
　３頁目：英文抄録200単語以内（double spaceで入力のこと）
　４頁目以降に【原著論文】緒言，方法，成績，考案，文献，図表の順に，【症例報告】緒言，症例，考案，文献，図表の順に記載する。本文中には図表の引用個所を明示する。
4．図表はMicrosoft Word，Excel，Power Pointを用いて作成し，１枚ずつに分けて番号を付ける。タイト

ルおよび説明文は本文の文献の後にまとめて記載すること。光顕写真には撮影倍率もしくはスケールを入れること。なお学会発表に用いたPower Pointによる図表はそのまま使用せず，投稿に適した形に修正すること。また，他雑誌からの図表を引用する場合は，著者の責任で使用許諾をとっておくこと。

5．単位，記号はm, cm, mm, g, mg, μg, l, ml, ℃, pH, N, M, Ci, mCi, μCiなどとする。

6．英語のつづりは米国式とする（例：center, estrogen, gynecology）。外国の人名，地名は原語のまま記載する。

7．学術用語は日本産科婦人科学科用語集および日本医学会の用語集に従う。

8．投稿にあたり，個人情報の取扱いは「個人情報保護法」を遵守すること。特に遺伝性疾患やヒトゲノム・遺伝子解析を伴う症例の報告では，「ヒトゲノム・遺伝子解析研究に関する倫理指針」（文部科学省・厚生労働省・経済産業省，平成20年12月１日改正）を遵守すること。なお症例について記載する時には，プライバシー保護の観点から，必要最小限の情報のみを記載する（来院日や手術日などの具体的な記載はせず，第３病日，Ｘ＋３年後といった記述にする。摘出標本，病理組織，画像の中に含まれる日時，個人を特定できる番号などは削除する）。また，対象となる個人からは同意を得ておくことが望ましい。

9．臨床研究や治験に関する論文，ガイドラインに記載されていない診療方針を含む症例報告は，インフォームド・コンセントを得た旨および所属施設・機関等の倫理委員会・治験審査委員会の承認を得た旨を記載すること。なお，編集委員会よりその証明を請求する場合がある。

■利益相反について

1．論文について開示すべき利益相反状態があるときは，投稿時にその内容を明記する。利益相反状態の有無の基準は，日本産科婦人科学会の「利益相反に関する指針」運用細則による。

2．特定の医薬品･医療機器の使用経験などに関する論文の場合には，利益相反に関する記載が必要である。

■文献記載について

1．文献の引用は論文に直接関係あるものにとどめ，文献番号は本文に現れた順に１，２，３…と付ける。

2．本文中では引用部位の右肩に文献番号１）２）…を付ける。なお著者名を記載する場合，２名以上の際には「山川ら」（和文），「Harris et al.」（英文）と略す。

3．文献は著者名全員と論文の表題を入れ，次のように正確に記載する。和文誌の雑誌名は医学中央雑誌収集誌目録略名表（医学中央雑誌刊行会編）に，欧文誌はIndex Medicusによる。

例【学術雑誌】著者名（全員）．表題．雑誌名 発行年（西暦）；巻：頁-頁.

新井太郎，谷村二郎．月経異常の臨床的研究．日産婦誌 1976；28：865-871.

Langer O, Berkus MD, Huff RW, Samueloff A. Shoulder dystocia should the fetus weighing greater than or equal to 4000 grams be delivered by cesarean section? Am J Obstet Gynecol 1991; 165: 831-837.

例【書籍（一般）】著者名［，編者名］．書名［，版数］．発行地：発行所，発行年（西暦）［；引用頁-頁］.

遠藤幸三．実地婦人科手術　改訂第２版．東京：金原出版，1982.

Rock JA, Thompson JD（eds）Te Linde's Operative Gynecology, 8th edn. Philadelphia: Lippincott-Raven, 1997.

例【書籍（分担執筆）】著者名．表題．編者名．書名［，版数］．発行地：発行所，発行年（西暦）；引用頁-頁.

岡本三郎．子宮頸癌の手術．塚本治編．現代産婦人科学Ⅱ．東京：神田書店，1975；162-180.

Hoffman MS, Cavanagh D. Malignancies of the vulva. In: Thompson JD and Rock JA (eds) Te Linde's Operative Gynecology, 8th edn. Philadelphia: Lippincott Williams & Wilkins, 1997; 1331-1384.

例【ウェブサイト(Website)】著者名．表題．ウェブサイト名．発表年(西暦)，ウェブサイトのURL.［確認した日付］

政策統括官付参事官付人口動態・保健社会統計室．人口動態調査．厚生労働省．2019，https://www.mhlw.go.jp/toukei/list/81-1.html.［2019.09.01］

Committee on Publication Ethics. What to do if you suspect plagiarism: (a) Suspected plagiarism in a submitted manuscript. Available at: https://publicationethics.org/files/plagiarism%20A.pdf.［2019.09.01］

■査読・校正について

1．編集委員会からの査読結果，意見に対して，筆頭著者はオンライン投稿・査読システム上で返答する。
2．著者は編集委員会からの査読結果，意見に対し，①どこをどのように修正したかの回答書，②修正部をハイライト表示（もしくは赤文字と下線で表示）した修正原稿を指定期限以内に再提出する。
3．期日を経て，編集委員会に何の連絡もない場合には，投稿を辞退したものと見なす。
4．掲載論文は初校のみ著者校正とする。ただし組版面積に影響を与えるような改変や極端な組み替えは許されない。
5．英文表題および抄録は，事務局で一括してネイティブチェックを依頼し，初校の際に著者が校正する。ネイティブチェックの費用は著者に別途請求する。ただし著者が独自にネイティブチェックを依頼することを妨げないので申し出ること。

■罰則規定について

本誌はねつ造，二重投稿，剽窃・盗用などの不正行為を禁止する。発覚した場合は，採録を取消し，筆頭著者・共著者は，その後３年間投稿禁止とする。

■転載許諾について

1．本誌に掲載された図表の，他誌への転載を希望する場合には，別紙の「転載許諾のお願い」に記載し，切手を貼付した返信用封筒を同封の上，当編集委員会事務局宛に郵送する。なお「転載許諾のお願い」の書式は，中国四国産科婦人科学会のホームページからもダウンロード可能である。
2．転載の可否は，編集委員長が決定する。承諾の場合には，転載許諾印を押し返却する。
3．転載の際には，掲載を予定する書籍にその出典を明示する必要がある。

■お問い合わせ

〒700-8558 岡山市北区鹿田町２丁目５番１号
岡山大学医学部産科婦人科学教室内
「現代産婦人科」編集委員会事務局
Tel 086-235-7320　Fax 086-225-9570
E-mail　obgyn@cc.okayama-u.ac.jp

編集委員会
編集委員長：増山　寿
編 集 委 員：岩佐　武，金西　賢治，鎌田　泰彦

昭和61年10月18日改定
平成14年９月28日改定
平成15年９月28日改定
平成17年10月16日改定
平成18年10月８日改定
平成24年９月23日改定
平成26年９月14日改定
平成27年９月６日改定
令和元年９月22日改訂
令和２年９月23日改訂
令和３年９月20日改訂
令和４年９月18日改訂

中国四国産科婦人科学会 御中

転 載 許 諾 の お 願 い

拝啓　時下ますますご清祥の段，お慶び申し上げます。
さて，　　は，下記の刊行予定について執筆を行っております。

タイトル：
著者名 ：
刊行予定：

つきましては，貴学会刊行の「現代産婦人科」より，次の図表を転載させて頂きたく宜しくお願い申し上げます。

タイトル：
著者名 ：
巻 号 ：
ページ ：
発行年 ：
図・表 ：

なお，転載に際しましては出典を明示いたします。お手数ではございますが，ご承諾の場合は下記にご署名・捺印の上，ご返送いただきたく宜しくお願いいたします。

敬具

年　　月　　日

氏名　　印
所属

〒
Tel:　　Fax:
E-mail:

上記の件について，了承・許可します。

年　　月　　日

現代産婦人科
編集委員長

目　　次

会則　役員及び委員会，評議員，名誉会員氏名，投稿規程
原　　著　　欄
脇川　晃子，他　子宮全摘出術既往のある両側付属器切除術における尿管損傷の一例
Ureteral injury during laparoscopic salpingo-oophorectomy in a patient with a history of total hysterectomy: A case report …… 169
菰下　智貴，他　稽留流産経過観察中に子宮頸部細胞診を契機に発症した侵襲性A群β溶連菌感染症の一例
A case of invasive group-A β-hemolytic streptococcal infection after cervical cancer screening during observation of miscarriage …… 175
平山　亜美，他　流産後のRetained products of conception（RPOC）に対する治療法の検討
Management of retained products of conception following abortion at our hospital …… 181
平井雄一郎，他　晩期肺再発を来した子宮体癌の３例
Three cases of endometrial carcinomas causing delayed recurrence in the lung …… 187
坂田周治郎，他　円錐切除後の頸管閉鎖に子宮留膿症を併発し，子宮摘出で診断された子宮頸癌の２例
Cervical cancer with post-conization cervical stenosis and pyometra: a report of two cases …… 193
工藤　明子，他　MEA後に子宮筋腫内血腫を認め，腹腔鏡下子宮全摘出術を施行した１例
A case of intramyoma hematoma after microwave endometrial ablation treated with laparoscopic total hysterectomy …… 199
三谷　龍史，他　腹腔鏡下手術施行後に判明した卵巣甲状腺腫性カルチノイドの一症例
A case of stromal carcinoid of the ovary diagnosed after laparoscopic surgery …… 205
道方　香織，他　糖代謝異常妊娠の管理改善への取り組みと，周産期予後の変化についての検討
Effect of the revised management for maternal hyperglycemic disorders on perinatal outcome …… 211
平野　章世，他　卵巣癌傍大動脈リンパ節再発に対して後腹膜鏡手術を施行した１例
Retroperitoneoscopic surgery for recurrent para-aortic lymph node resection in ovarian cancer: a case report …… 217
大亀　真一，他　MyChoice™診断システムの有用性
Importance of MyChoice® CDx …… 223
高杉　篤志，他　高度肥満患者に対してロボット支援下子宮悪性腫瘍手術を施行し，
術後ポートサイトヘルニアを来した一例
Postoperative port-site hernia after robot-assisted hysterectomy for endometrial cancer in a severely obese Japanese woman: a case report …… 229
杉本　達朗，他　胎児期に頭蓋内出血と診断し，*COL4A2*遺伝子変異を認めた１例
Intracranial hemorrhage in an infant with COL4A2 gene mutation: a case report …… 235
瀬戸さち恵，他　腹腔鏡下手術で診断し治療を行った原発性腹膜妊娠の一例
A case of primary peritoneal pregnancy, diagnosed and treated by laparoscopic surgery …… 241
井上　奈美，他　当院における妊娠期からの育児支援（マタニティーサポート）活動について
Childcare support activities (maternity support) during pregnancy at a hospital …… 247
佐久間美帆，他　生殖年齢女性の急性腹症の原因が卵管捻転であった４症例
Four cases of tubal torsion presenting as acute abdomen in women of reproductive age …… 255
徳本　佑奈，他　卵巣癌治療中に皮膚筋炎を発症し治療に難渋した一例
Dermatomyositis requiring systemic treatment developed during ovarian cancer treatment: a case report …… 261
春間　朋子，他　孤立性脾転移を契機に審査腹腔鏡で卵管癌と診断された１例
A case of solitary splenic metastasis from fallopian tube carcinoma diagnosed during laparoscopy …… 267
市川瑠里子，他　子宮頸癌の腫瘍随伴症候群として皮膚筋炎を合併した患者に
同時化学放射線療法を行った１例
Concurrent chemoradiotherapy for a patient with dermatomyositis as a paraneoplastic syndrome of cervical cancer: A case report …… 273
山内　雄策，他　当院で経験した前置血管の２症例
Two cases of vasa previa experienced at our hospital …… 279

青木　秀憲，他　５回目の帝王切開で子宮腺筋症に合併した低置癒着胎盤の一例
Low-lying placenta accreta with adenomyosis in a fifth repeat caesarian section: a case report …… 285
新家　朱理，他　分娩誘発中に子宮型羊水塞栓症を発症し，救命し得た１例
Case of uterine-type amniotic fluid embolism occurring during induction of labor …… 289
平岡あきね，他　妊娠初期稽留流産の転帰～待機的管理と外科的治療～
Comparison of expectant management and surgical treatment for spontaneous abortion in early pregnancy …… 295
松島　彩子，他　子宮留膿症を契機に診断した子宮腺線維腫の一例
Adenofibroma of the uterus presenting as pyometra: A case report …… 299
伊藤麻里奈，他　子宮体がん術後の難治性リンパ漏に対して鼠径リンパ節穿刺によるリンパ管造影と経静脈的胸管塞栓術が有効であった１例
Successful treatment of intractable lymphatic leakage after pelvic and paraaortic lymphadenectomy for endometrial cancer using intranodal lymphangiography and transvenous thoracic duct embolization with lipiodol: A case report …… 305
好澤　茉由，他　特発性食道破裂を生じた重症妊娠悪阻の一例
Esophageal rupture due to hyperemesis gravidarum: A case report …… 311
藤田　麻美，他　軟骨無形成症合併妊娠の１例
Pregnancy with achondroplasia: a case report …… 317
高橋　弘幸，他　巨大子宮筋腫術後にPosterior reversible encephalopathy syndrome（PRES）を発症した一例
A case of developing posterior reversible encephalopathy syndrome (PRES) after surgery for giant uterine myoma …… 323
村田　卓也，他　卵巣腫瘍に対する腹腔鏡手術にて判明した神経線維腫症Ⅰ型関連消化管間質腫瘍（GIST）の１例
Neurofibromatosis type I-related gastrointestinal stromal tumor revealed by a laparoscopic surgery for ovarian tumor: a case report …… 329
石村　景子，他　子宮頸部嚢胞開窓術後に患側子宮に自然妊娠し生児を得たWunderlich症候群の２例
Two cases of pregnancy on the affected side of the uterus in Wunderlich syndrome after vaginal septum resection …… 335
山根恵美子，他　子宮マニピュレーター留置により子宮仮性動脈瘤をきたした１例
Uterine artery pseudoaneurysm caused by a uterine manipulator: a case report …… 341
菰下　智貴，他　骨盤臓器脱による尿路閉塞を契機として膿瘍形成を伴うurinomaを発症した１例
Urinoma with abscess formation due to urinary tract obstruction caused by pelvic organ prolapse: a case report …… 347
牧尾　悟，他　妊娠後期に発症した血球貪食症候群の１例と文献的考察
Hemophagocytic syndrome in a third trimester pregnant woman: a case report and literature review …… 353
松本　芽生，他　腹腔鏡下およびロボット支援下子宮全摘出術時の尿管同定と子宮動脈の処理における手術時間とlearning curveの検討
Comparison of operation time and learning curves between total laparoscopic hysterectomy and robot-assisted hysterectomy during identification of the ureter and uterine artery ligation …… 361
第74回中国四国産科婦人科学会理事会議事録 …… 367
第74回中国四国産科婦人科学会評議員会議事 …… 372

地方学会欄

令和４年度第47回岡山産科婦人科学会総会ならびに学術講演会プログラム …… 375
令和４年度第３回島根産科婦人科学会学術集会　島根県産婦人科医会研修会 …… 377
香川産科婦人科学会臨時総会　香川県産婦人科医会通常総会　合同学術講演会・研修会 …… 378
第73回愛媛県産婦人科医会学術集談会 …… 380
令和４年度徳島産科婦人科学会総会・学術集会　徳島県産婦人科医会定時総会及び第107回合同学術集会（現地＋WEB開催） …… 383
第72回高知産科婦人科学会学術集会プログラムならびに講演抄録集 …… 385

現代産婦人科　Vol.71 No.2，2022年，pp.169–173

子宮全摘出術既往のある両側付属器切除術における尿管損傷の一例

脇川　晃子・上野　晃子・塩田さあや・山本　眞緒・高橋　成彦
森田　聡美・川瀬　史愛・永井　立平・山本　寄人・小松　淳子
南　晋・林　和俊

高知医療センター　産婦人科

Ureteral injury during laparoscopic salpingo-oophorectomy in a patient with a history of total hysterectomy: A case report

Akiko Wakikawa・Akiko Ueno・Saaya Shiota・Mao Yamamoto・Naruhiko Takahashi
Satomi Morita・Humie Kawase・Ryuhei Nagai・Yorito Yamamoto・Junko Komatsu
Susumu Minami・Kazutoshi Hayashi

Department of Obstetrics and Gynecology, Kochi Health Sciences Center

尿管損傷は産婦人科領域の全腹腔鏡下手術の約0.07%程度に発生している。今回，子宮全摘出術既往のある症例で，骨盤内腫瘍の診断に対し，消化器外科との合同手術中に尿管損傷を起こした一例を経験したため報告する。症例は82歳，横行結腸癌と右卵巣嚢腫の術前診断で外科による腹腔鏡下拡大右半結腸切除術後に，ポート配置と手術機器は変えずに婦人科による両側子宮付属器切除術を行った。術中診断で，骨盤内の腫瘍は後腹膜腫瘍であった。尿管が後腹膜腫瘍に巻き込まれるように変位しており，解剖学的誤認により尿管を切断したため，泌尿器科により右側腹部小切開の追加で，尿管端々吻合術を行い術中に修復した。高齢の子宮全摘出術既往がある患者に対して付属器摘出術を行う場合は，卵巣腫瘍が後腹膜に埋没し，付属器摘出術より後腹膜腫瘍摘出術に近い術式になることを事前に考慮し，術前の尿管走行の評価を十分に行い，術中には尿管走行を腫瘍尾側まで同定することが重要である。

Herein, we report a case of ureteral injury that occurred during laparoscopic surgery for a retroperitoneal tumor diagnosed as a benign ovarian tumor preoperatively. An 82-year-old woman with a history of hysterectomy was scheduled to undergo laparoscopic right hemicolectomy by a gastrointestinal team followed by bilateral salpingo-oophorectomy by a gynecologic team, via the same port and with the same surgical instruments. The ureter was mistakenly identified as the infundibulopelvic ligament and was cut. The ureteral injury was repaired via laparotomy by urologists. Post-hysterectomy adhesions and retroperitoneal tumors cause anatomical displacement of the ureter, increasing the chances of ureteral injury. To prevent ureteral injury in older patients with a history of total hysterectomy, retroperitoneal embedment of ovarian tumors should be considered, and the ureter should be checked carefully before and during surgery.

キーワード：尿管損傷，子宮全摘出術後，尿管走行変位，後腹膜腫瘍，二科合同手術
Key words：ureteral injury, a history of total hysterectomy, displace the anatomical position of the ureter, retroperitoneal tumor, cross regional surgery

緒　　言

2016年に報告された日本内視鏡外科学会のアンケート結果では産婦人科領域の全腹腔鏡下手術の約0.07%で尿管損傷が発生している[1]。尿管損傷のハイリスク症例としては，手術既往や子宮内膜症による癒着や，頸部筋腫・広間膜内筋腫による尿管の変位などがあげられる[2]。尿管損傷が発生した場合，高い開腹移行率やその後の修復の課題などがあり，患者にとっても入院期間の延長や術後のQOLの低下など大きな負担となる。全腹腔鏡下子宮全摘術（Total laparoscopic hysterectomy; TLH）の際の尿管損傷の報告や尿管ステント挿入などの尿管損傷を回避するための対策に関する文献は多数認める[2]が，子宮全摘出術後の付属器切除術中に尿管損傷となった報告は数例認める程度である。今回，我々は子宮全摘術既往のある症例において消化器外科との合同手術で両側子宮付属器切除術を行った際に尿管損傷を起こした一例を経験したため報告する。今後，同様の症例の教訓になると考え省察し，尿管損傷の回避策について考察した。

症　　例

年齢：82歳
妊娠分娩歴：２妊２産
既往歴：37歳時に子宮筋腫に対し子宮全摘出術の既往あり。
現病歴：当院消化器外科で横行結腸癌の診断で，全身検索中の造影CT検査にて骨盤内に10cm大の嚢胞性腫瘤を指摘され，卵巣腫瘍の疑いで当科に紹介初診となった（図１）。
経腟超音波検査所見：骨盤内に79×78×91mmの充実成分のない単房性嚢胞を認めた。

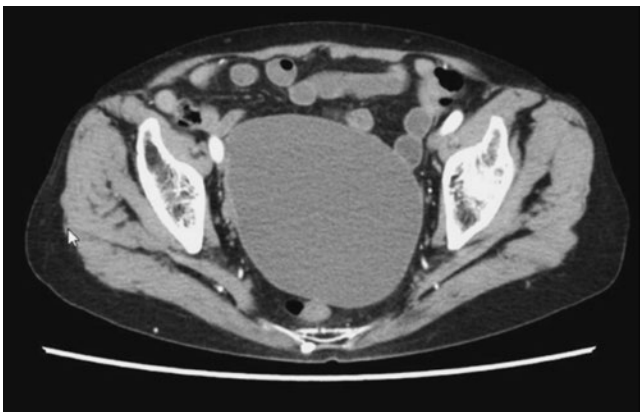

図１　造影CT検査
骨盤内に９cmの単房性嚢胞を認める。

血液検査所見：CA125：72.9U/ml　CA19-9：67.5U/ml
CEA：2.8ng/ml
治療方針：術前診断は漿液性腺腫など良性卵巣嚢胞と考えた。腫瘍径９cmと大きいため手術適応と判断した。消化器外科による横行結腸癌StageⅢcに対する腹腔鏡下拡大右半結腸切除術が決定していたため，当科で腹腔鏡下両側付属器切除術を同日に行う方針とした。
手術：消化器外科医による腹腔鏡下拡大右半結腸切除術後に，当科医師２名が消化器外科医師と交代し，パラレルポート配置のままで婦人科手術を開始した。術前の想定通り，骨盤内腫瘍は後腹膜腔に発育した卵巣腫瘍と判断し手術を開始した（図２ａ）。腫瘍より頭側の右側後腹膜は腸管との広範囲な癒着剥離後のため開放されていた。尿管損傷を避けるため，右側尿管を総腸骨動脈との交差部で同定し，直線的に尿管が尾側に向かって走行している術中イメージを得た。次に腫瘍周囲の後腹膜を切離し，腫瘍を核出していたところ，腫瘍の尾側に後腹膜に癒着した正常卵巣を認め，骨盤内腫瘍は卵巣腫瘍ではなく後腹膜腫瘍であることが判明した。後腹膜腫瘍と正常卵巣の間の索状物を切離し，後腹膜腫瘍を摘出した。尿管は腫瘍を覆う後腹膜に沿って後腹膜腫瘍と卵巣の間をU字に走行していたため，後腹膜腫瘍摘出時にU字走行を横切るように２か所で尿管を離断し，摘出した後腹膜腫瘍に尿管が一部付着した状態となっていた（図２ｂ，ｃ，ｄ）。腫瘍摘出直後に尿管損傷に気が付

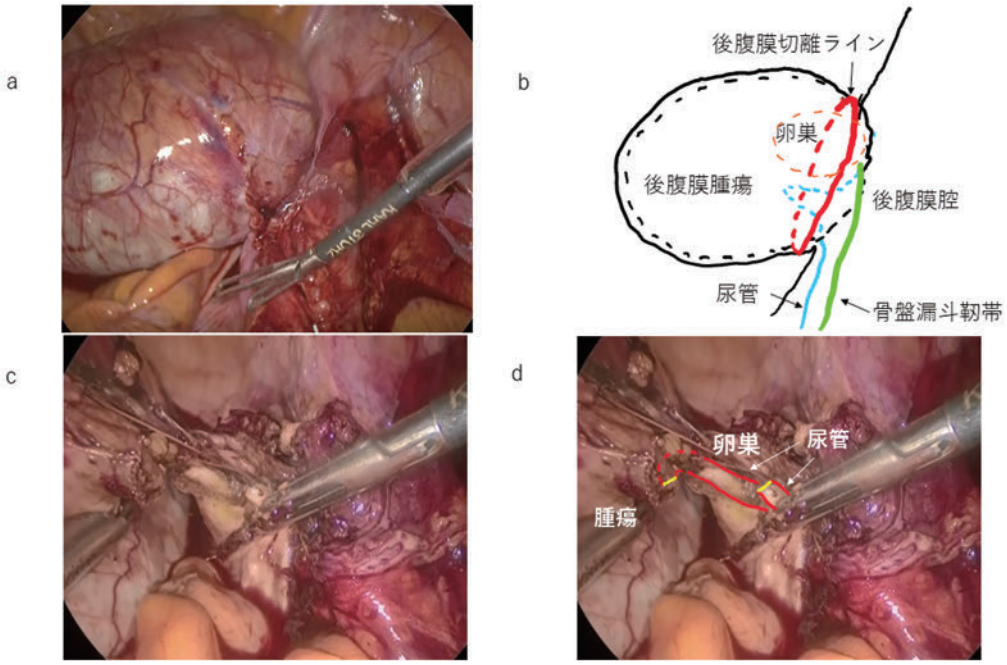

図２　術中所見
ａ．骨盤内腫瘍は右側の後腹膜から骨盤内に突出するように発育した腫瘍であった。
ｂ．後腹膜腫瘍周囲の解剖：「卵巣腫瘍」につながる索状物を骨盤漏斗靭帯とみていたが，実際は腫瘍尾側に正常卵巣を認め，骨盤漏斗靭帯は腫瘍右側方から尾側へ走行し，尿管は変位のため，腫瘍につながる索状物の中に認めた。
ｃ．ｄ．尿管は図２ｂのシェーマで示す通り腫瘍に引き込まれるようにU字に屈曲していた。骨盤腫瘍と卵巣の間を走行する手前の尿管を切断（１回目）した直後。赤いラインが尿管のアウトライン，黄色いラインが切断した両端。その後，腫瘍と卵巣の間を切離した際に，再度奥側を切断（２回目）した。

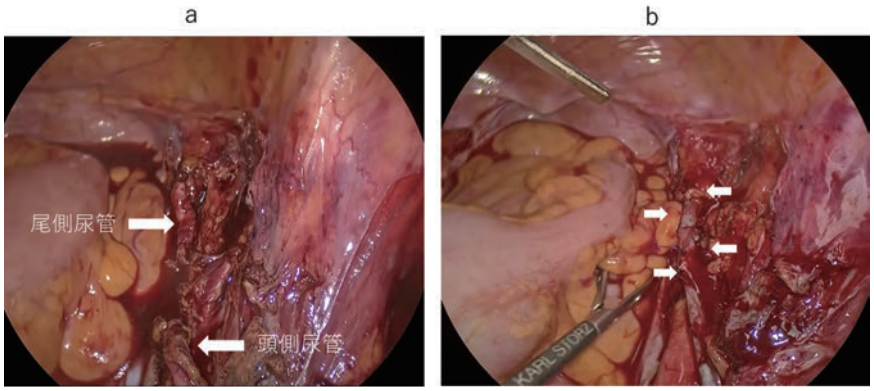

図３　尿管吻合術中所見
ａ．尿管吻合前
ｂ．尿管吻合後

いたが，消化器外科医とも相談し，先に標的臓器である後腹膜腫瘍摘出に加え，予定していた両側付属器切除術を終了した。その後，泌尿器科に交代し，右側腹部の小切開を追加，頭側と尾側の尿管を剥離し，右尿管にステントを挿入したのち，尿管端々吻合術を施行した（図３）。最終的な術式は腹腔鏡下拡大結腸右半切除術，両側付属器切除術，後腹膜腫瘍切除術，尿管端々吻合術，尿管ステント留置となり，手術時間は４時間23分，出血量は50gであった。後腹膜腫瘍の病理結果はSerous cystadenomaであった。骨盤内腫瘍自体は卵巣とは連続性がなく，後腹膜領域に認めたため，後腹膜漿液性嚢胞腺腫の最終診断となった。術後７日目から術後12日まで尿路感染症のため抗生剤治療を行い，術後14日目に退院となった。術後１か月で尿管ステントを抜去し，追加治療なく現在経過観察中である。

考　　案

本症例では，尿管を最初に確認したにも関わらず，尿管走行を結果的に誤認し，後腹膜腫瘍に沿って走行していた尿管を２か所で切断していた。本症例における尿管損傷の原因に関して考察する。

〈手術手技について〉

今回の骨盤内腫瘍は，術中に正常卵巣を確認するまでは，卵巣腫瘍の後腹膜内発育と判断していた。しかし実際には腫瘍の尾側に接するように正常卵巣を認め，骨盤腔内に突出するように発育した後腹膜腫瘍であった。後腹膜領域の腫瘍は尿管走行変位のリスクが高く，本症例が卵巣腫瘍の後腹膜内発育と後腹膜腫瘍のどちらであったにしても，尿管の変位の可能性は非常に高いため[2)]，慎重に尿管を腫瘍の頭側から尾側まできちんと授動して同定するべきであった。また，腫瘍内容液を吸引，腫瘍を縮小し，充分な視野を確保した後に尿管走行を同定しながら，腫瘍摘出術を実施する選択も考えられる。術中動画を見直すと，右尿管を総腸骨動脈との交差部で同定しているが，交差部より尾側の尿管走行に関しては，腫瘍尾側の卵巣へ走行する骨盤漏斗靭帯を尿管と誤認し，その結果，尿管損傷を起こしており，尿管走行の確認が不十分であったと考える。

〈子宮全摘術後の合併症リスクについて〉

子宮全摘出術既往のある症例は，以前の手術の際に後腹膜を一度開放している。本症例のように45年前の単純子宮全摘術では，非吸収糸の使用や，現在ほど術後の癒着防止処置が施行されていないことより，後腹膜と卵巣の術後癒着のリスクは高く，卵巣腫瘍が発生した際は，後腹膜方向に発達する可能性がある。今回の後腹膜腫瘍は，卵巣に接するように発育していたことを考えると傍卵巣嚢胞が後腹膜内発育し，術後の影響により尿管と傍卵巣嚢胞が一部癒着し，腫瘍増大とともに癒着した尿管の一部のみが骨盤内腔側に牽引され走行が変位した可能性が考えられる。腫瘍摘出時は骨盤内腔へ腫瘍を牽引したため，さらに変位が強くなり通常では考えられないようなU字に蛇行した尿管走行になったと推察する。本症例のような高齢で何十年も前に子宮全摘出術の既往がある骨盤内腫瘍症例は，腫瘍が後腹膜に癒着や埋没しているなど，尿管走行変位の可能性が高く，尿管が予想よりも腫瘍の近くを走行している可能性があることを念頭において手術を進めることの重要性を再認識した。

〈術前の手術実施の要否について〉

本症例の術前診断は，良性卵巣腫瘍であった。そのため，手術実施の要否判断も重要な点であるが，９cm大と大きい腫瘍であることから，我々は茎捻転や破裂のリスクを考慮し手術適応があると判断した。さらに腹腔鏡下拡大右半結腸切除術と同じ術野のため一期的に手術が完了することは患者にとってメリットであると考えた。しかし，術前精査を十分行ったうえで，骨盤内腫瘍が腹腔鏡下拡大右半結腸切除術をする際に視野の妨げにならないこと，無症状であることより，婦人科としては手術を行わず，経過観察として，今後腫瘍の増大による症状

が現れた場合や境界悪性または悪性腫瘍を疑う所見を認めた場合に手術とする選択肢もあったかもしれない。

〈術前評価の重要性〉

本症例では術前の準備不足も尿管損傷の一因である。紹介を受けた時点から主科である消化器外科が決めた手術日まで日が浅かったこともあり，術前の超音波検査や造影CTの所見，腫瘍マーカーより良性卵巣腫瘍と判断した結果，当科としては腹腔鏡下付属器切除術という難易度の低い手術を想定した。よって通常では術前検査として行うMRI検査を行っておらず，また術前に行ったCT検査で尿管走行を確認していなかった。通常通り骨盤MRI検査を行うことで，後腹膜腫瘍や尿管走行の変位の可能性を考慮して尿管走行精査を行っていた可能性もあり，どのような症例でも通常行う術前検査は行っておくことが重要である。尿管走行精査としてはCT urography（CTU）がある。CTUとは，腎盂・尿管が造影剤で満たされる排泄相の像を含めて造影前後の薄いスライス厚で尿路を評価するCT検査である。泌尿器領域の腫瘍精査では今まで行われてきた排泄性尿路造影に代わり，CTUが第一選択として行われている[3]。子宮内膜症による癒着，広間膜内筋腫を含めた後腹膜内の腫瘍を疑う際と同様に，本症例のような何十年も前に手術既往がある場合の骨盤内腫瘍も後腹膜発育している可能性を考慮し，尿管走行変位精査目的にCTUを術前検査として追加するなど術前の十分な評価が必要である。また，術前の尿管ステント留置に関してShirk et al. は，子宮内膜症や既往手術症例で術前に腹腔内癒着が予想される症例では尿管損傷の回避に有用であると報告[4]している。本症例では，腫瘍が後腹膜内に発育した腫瘍と判明した時点で尿管損傷のリスクが高いと判断し，術中ステントを考慮してもよかったと考える。

〈二科合同手術における特異点〉

本症例のように，領域の異なる２つの科が合同で手術を行う場合，特に産婦人科ではなく他科が主科として手術を行う場合は，普段と違ったポート配置や手術機器を使用することになる。今回の症例では，事前にポート配置や手術機器の確認をしていなかった。そのため，通常当科での腹腔鏡手術はダイアモンドポート配置，直視硬性鏡で行っているが，本症例では上腹部にポートが配置されたパラレル配置に近いポート配置で，斜視鏡を使用することを手術直前に初めて認識した状態であった。骨盤外科領域は臓器が近接しており，二科合同手術は今後も必要である。他科と合同で腹腔鏡手術を行う場合は，各領域でポート配置に特色が強く，事前に二科でポート配置や手術手順，手術機器に関して合同カンファレンスを行うことも考慮すべきと感じた。

〈腹腔鏡下子宮付属器摘出術中の尿管損傷とその修復について〉

我々は，腹腔鏡下子宮付属器切除術時の尿管損傷に関して医中誌，PubMedで2000年から2021年の期間で文献検索を行い，２例の症例報告を確認した。いずれの症例も付属器腫瘍が後腹膜と強固に癒着，または後腹膜腔に埋没しており，術後数週間経過した後に，腹水貯留をきっかけに，尿管損傷の診断がついた症例であった。これらの報告に共通していたのは，エネルギーデバイスの熱により尿管を栄養している血管の損傷が起こり，その血流低下から遅発性の尿管損傷が形成されたと考えられる事例だった[5) 6)]。Wong et al. は，腹腔鏡下手術で起こる尿管損傷の60%が術後に診断されていると報告している[7]。術後に尿管損傷と診断した場合は再手術になり，患者に多大な負担を強いることになるため，尿管損傷を起こさないことが最も重要であるが，術中に尿管損傷に気づくことも同様に重要である。術中に尿管損傷を疑う場合は，インジゴカルミンを静注し青く染まった尿の漏れがないか確認する，または術中膀胱鏡検査が有用である。軽度の尿管損傷に対しては，尿管ステントを留置し，損傷部位を縫合閉鎖する。尿管断裂に対しては尿管端端吻合が必要となるが，損傷部位が基靭帯より尾部の場合，尿管端端吻合は困難であるため，膀胱尿管新吻合術が選択される[8]。尿管損傷の修復を産婦人科医単独で行うことは，術後の再狭窄などを引き起こすなど二次的な合併症のリスクもあり，基本的には泌尿器科へ相談のうえ対処することが望ましい。近年では，腹腔鏡下尿管端端吻合術も行われており[9]，本症例でも，泌尿器科医により腹腔鏡下の修復術の選択肢も提案された。しかし三科での協議の末，二科合同手術後で長時間が経過していたことと，合併症に対する修復手術であることから，時間を要し，高難易度である腹腔鏡下の修復術ではなく，より完全治癒の可能性が高い小開腹下での尿管端端吻合術を選択した。術後早期に尿管損傷を疑うべき所見として，新城らは腰痛，血尿などの自覚症状，術後の血清クレアチニンに軽微な変化があることを報告している[5]。術後早期に血清クレアチニン上昇を認めた場合は尿路系損傷を疑い超音波断層法にて水腎症の有無，腹腔内への液体貯留の有無などを早急に精査する必要がある。特に術中に尿管周囲でエネルギーデバイスを使用した場合は，周囲への熱損傷が時間をかけて進行する場合もあり[5) 6)]，慎重に術後の経過観察を行うことが重要である。

結　　語

子宮全摘出術既往のある両側付属器切除術において尿管損傷を起こした一例を経験した。高齢の子宮全摘出術既往がある患者に対して付属器摘出術を行う場合は，卵

巣腫瘍が後腹膜に埋没し，付属器摘出術より後腹膜腫瘍摘出術に近い術式になることを事前に考慮し，手術自体の実施の要否を十分検討し，もし手術を行うのであれば，術前の尿管走行の評価を十分に行い，術中には尿管走行を腫瘍尾側まで同定することが肝要である。

文　献

1）渡邊昌彦，猪股雅史，寺地敏郎，橋爪誠，板東登志雄，矢永勝彦，山口茂樹，和田則仁，瀧口修司，遠藤俊輔，森川利昭，玉木康博，田端実，明楽重夫，金山博臣，三股浩光，長谷川徹，大西清，松本純夫．内視鏡外科手術に関するアンケート調査―第13回集計結果報告．日本内視鏡外科学会雑誌 2016；21：759-771.

2）Inan AH, Budak A, Beyan E, Kanmaz AG. The incidence, causes, and management of lower urinary tract injury during total laparoscopic hysterectomy. J Gynecol Obstet Hum Reprod 2019; 48: 45-49.

3）日本泌尿器科学会，腎盂・尿管癌診療ガイドライン2014年版．東京：メディカルビュー社，2014；24-26.

4）Shirk GJ, Johns A, Redwine DB. Complication of laparoscopic surgery: How to avoid them and how to repair them. J Minim Invasive Gynecol 2006; 13: 352-359.

5）新城加奈子，神谷知都世，溝口真以，正木希世，山本靖子，針山由美．腹腔鏡下付属器析出術後に胸腹水貯留で尿管損傷の診断に至った1例を通して，尿管損傷について考える．東海産婦人科内視鏡手術研究会雑誌 2018；6：47-53.

6）Vetere PF, Apostolis C. Ureteral injury due to a harmonic scalpel during laparoscopic salpingo-oophorectomy. JSLS 2010; 14: 115-119.

7）Wong JMK, Bortoletto P, Tolentino J, Jung MJ, Milad MP. Urinary tract injury in gynecologic laparoscopy for benign indication: A systematic review. Obstet Gynecol 2018; 131: 100-108.

8）松本一宏，大家基嗣．他科エキスパートが教える婦人科医のための合併症管理．産科と婦人科 2017；84：700-704.

9）兵頭由紀，安藤正明．腹腔鏡下子宮全摘中に生じた尿管損傷に対する腹腔鏡下での修復方法．現代産婦人科 2010；59：165-168.

【連絡先】
脇川　晃子
高知医療センター産婦人科
〒781-8555　高知県高知市池 2125-1
電話：088-837-3000　FAX：088-837-6766
E-mail：akikokuzume@yahoo.co.jp

現代産婦人科　Vol.71 No.2，2022 年，pp.175–179

稽留流産経過観察中に子宮頸部細胞診を契機に発症した侵襲性A群β溶連菌感染症の一例

菰下　智貴・上野　尚子・久保　倫子・篠崎真里奈・保崎　憲人
岩間かれん・田中奈緒子・築澤　良亮・森川　恵司・植田麻衣子
玉田　祥子・関野　和・依光　正枝・石田　理・児玉　順一

地方独立行政法人　広島市立病院機構　広島市立広島市民病院　産科婦人科

A case of invasive group-A β-hemolytic streptococcal infection after cervical cancer screening during observation of miscarriage

Tomoki Komoshita・Naoko Ueno・Rinko Kubo・Marina Shinozaki・Kento Hosaki
Karen Iwama・Naoko Tanaka・Yoshiaki Tsukizawa・Keiji Morikawa・Maiko Ueda
Shoko Tamada・Madoka Sekino・Masae Yorimitsu・Makoto Ishida・Junichi Kodama

Department of Obstetrics and Gynecology, Hiroshima City Hiroshima Citizens Hospital

A群β溶血性連鎖球菌（Group-A streptococcus; GAS）は，上気道炎や化膿性皮膚感染症などの原因菌としてよくみられるグラム陽性球菌で，菌の侵入部位や組織によって多彩な臨床症状を引き起こす。特に妊娠末期の妊婦において，上気道等からの血行性子宮筋層感染により，急激に敗血症性ショックが進行して胎児，母体の死亡をもたらす劇症分娩型のGAS感染症が非常に稀ではあるが予後不良の疾患として知られている。一方で子宮体癌検診後，骨盤内炎症性疾患（pelvic inflammatory disease; PID）を契機とした劇症型GAS感染症の報告もある。今回我々は，稽留流産と診断されたが受診中断となっていたところ，子宮頸部細胞診を契機に発症した侵襲性GAS感染症を経験したため報告する。
症例：44歳女性，半年前に他院にて稽留流産と診断されたが，受診中断となっていた。健康診断で子宮頸部細胞診施行，その後多量出血，腹痛，発熱，悪寒を認め，当院救急搬送となった。診察時，意識清明，ショックバイタルはなく，子宮の圧痛，クリーム状の血性帯下，高度炎症所見を認め，子宮内感染として緊急入院，抗菌薬療法を開始した。来院時，採取した血液培養でGASが検出されたため侵襲性GAS感染症と診断し，抗菌薬をAMPC/SBT，CLDMに変更，10日間投与を行い症状改善，退院となった。
GAS感染症は，流産例への合併や子宮癌検診を契機とした発症も非常に稀ではあるが報告されており，発熱，腹痛，出血等急激に進行する通常の経過より強い症状を認める場合は，GAS感染症も念頭において迅速に対応する必要がある。

Group-A streptococcus (GAS) is a common cause of upper respiratory tract and suppurative skin infections, resulting in a spectrum of clinical symptoms depending on the site and tissue invaded. GAS can cause myometritis, especially in pregnant women, and may cause maternal and fetal mortality. Fulminant GAS infections following uterine cancer screening have been reportedly triggered by pelvic inflammatory disease (PID). Herein, we describe a case of an invasive GAS infection that developed after cervical cancer screening while observing for miscarriage.
Case: A 44-year-old woman was brought to our hospital for heavy bleeding, severe abdominal pain, fever, and chills. Empirical antimicrobial therapy was initiated. GAS was detected in her blood culture; therefore, the antimicrobial agents were changed to AMPC/SBT and CLDM for 10 days. Thereafter, the patient was discharged.
Conclusion: GAS infection may occur when miscarriage is being observed for. Early intervention is required when there are aggressive signs of infection.

キーワード：A群β溶血性連鎖球菌感染症，子宮頸部細胞診，稽留流産
Key words：group-A β-hemolytic streptococcal infection, cervical cancer screening, miscarriage

緒　　言

A群β溶血性連鎖球菌（Group-A streptococcus; GAS）は，上気道炎や化膿性皮膚感染症などの原因菌としてよくみられるグラム陽性球菌で，菌の侵入部位や組織によって多彩な臨床症状を引き起こす。日常よくみられる疾患として，急性咽頭炎の他，膿痂疹，蜂巣織炎，特殊な病型として猩紅熱がある。これら以外にも中

耳炎，肺炎，化膿性関節炎，骨髄炎，髄膜炎などを引き起こす。さらに発症機序，病態生理は不明であるが，軟部組織壊死を伴い，敗血症性ショックを来たす劇症型溶血性レンサ球菌感染症（streptococcus toxic shock syndrome; STSS）は重篤な病態として問題となっている[1,2]。妊婦に発症する分娩型は末期に多く，先行する上気道炎などから血行性に子宮筋層に感染し，急激な分娩の進行と胎児死亡や胎児心拍数異常，敗血症性ショック，DICから高率に胎児・母体死亡を引き起こす疾患である。一方，子宮体癌検診後にSTSSを引き起こした症例は少数ではあるが報告がある。今回，稽留流産と診断され，受診中断となっていたところ，健康診断で行った子宮頸部細胞診を契機に劇症型GAS感染症となった症例を経験したため報告する。

症　　例

症例：44歳，女性
妊娠歴：７妊４産
既往歴：うつ病，咳喘息
現病歴：X－６ヶ月，他院にて稽留流産と診断。その後受診中断となっていた。X日，近医健診センターにて子宮頸部細胞診施行，帰宅中より出血・腹痛が出現，急速に症状増悪し，臥床する状態となった。X+１日，出血増量し，４cm大の凝血塊が多量に排出，悪寒を認め，意識混濁，臥床状態が持続した。X+２日も症状の改善はなかったが医療機関を受診しなかった。X+３日，症状持続するため救急要請，当院へ救急搬送となった。
入院時現症：身長155cm，体重48kg，体温39.8℃，血圧122/65mmHg，心拍95bpm，呼吸数22回/分，意識清明
腟鏡診：黄白色帯下と少量出血あり。
子宮双合診：子宮に圧痛あり。
経腟超音波検査：子宮前屈，超鶏卵大，内腔に子宮内遺残なし。両側付属器に異常所見なし。
来院時検査所見（表１）：血液検査上，CRP 22.34mg/dLと高度炎症所見を認め，血中hCGは5.9IU/mlと軽度高値をしていた。尿検査からは尿路感染は否定的であった。
経腟超音波検査では，子宮内に遺残物を認めず（図１），単純CT検査では，子宮内に少量の液体貯留と骨盤内子宮周囲に腹水貯留を認めた（図２）。
入院後経過（図３）：流産後の子宮内感染の診断で入院とし，セフトリアキソン１g/dayによる抗生剤加療を開始したが，入院１日後に，来院時に採取した血液培養，腟分泌物培養よりGAS陽性が判明したため，抗菌薬をペニシリン系のアンピシリン・スルバクタム９g/dayに

表１　入院時検査所見

WBC	7.3	×10³/μL	Na	129.7	mmol/dL
RBC	354	×10⁴μL	K	3.4	mmol/dL
Hb	11.1	g/dL	Cl	98.5	mmol/dL
Hct	31.4	%	PT	13	秒
PLT	13.3	×10⁴μL	PT-INR	1.13	
CRP	22.3	mg/dL	APTT	33.8	秒
T-BIl	0.4	mg/dL	Lac	1.1	mmol/dL
AST	20	U/L	hCG	5.9	mIU/mL
ALT	12	U/L			
LD (IFCC)	153	U/L			
ALP(IFCC)	36	U/L	尿定性		
CK	28	U/L	蛋白	3+	
γ-GTP	10	U/L	白血球	+/-	
UN	9	mg/dL	亜硝酸	-	
Cr	0.67	mg/dL	潜血	3+	
eGFR	75	ml/min/1.73	ケトン体	3+	

図１　入院時経腟超音波検査
子宮内に明らかな遺残物は認めなかった。

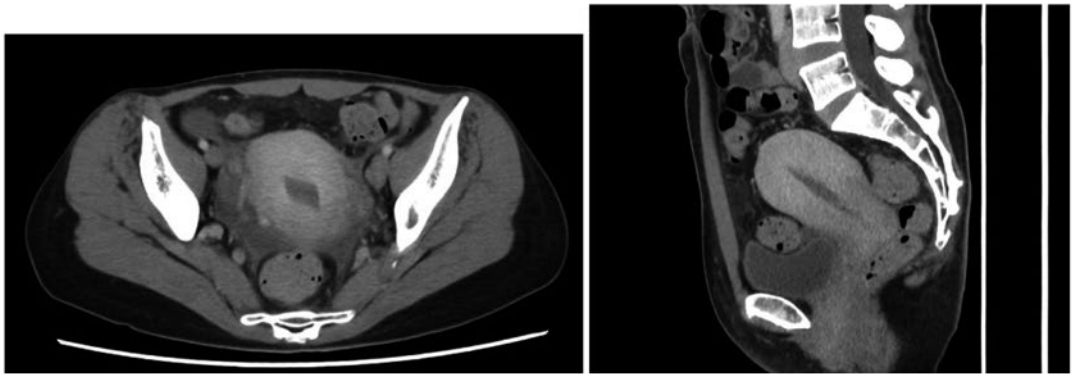

横断像　　矢状断像

図２　骨盤部造影CT
子宮内少量液体貯留，子宮周囲少量腹水を認めた。

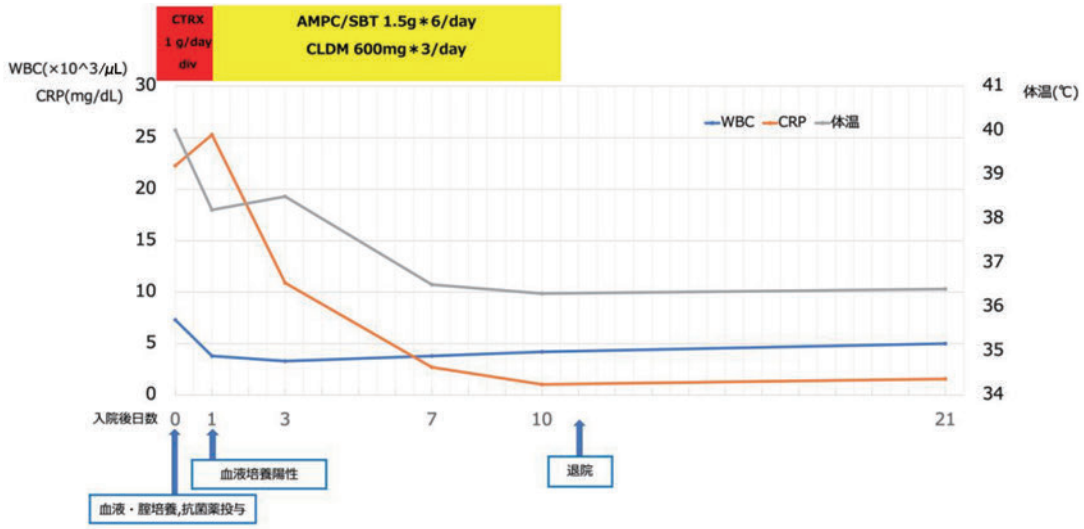

図３　入院後経過

変更，クリンダマイシン1800mg/dayを併用した。熱型は一時40.0℃まで上昇し，スパイク型を呈していたが，抗菌薬変更後より急速に改善，入院４日後より解熱を得た。CRPは，入院３日後に10.9mg/dLに改善し，10日後に1.0mg/dLまで改善した。hCGは入院２日後に陰性化を確認した。入院３日後に採取した血液培養は陰性となり，臨床所見が改善したことを確認して入院12日後に退院となった。腟分泌物培養では，退院後もGAS陽性が持続している。

考　　案

2010年から2018年の本邦における妊産婦死亡405例のうち，劇症型GAS感染症（streptococcal toxic shock syndrome; STSS）が原因となったのは16例（4.0%）であった[3)]。

GAS感染症は，STSSとなり，発病から数10時間以内にショック症状，急性腎不全，成人型呼吸窮迫症候群，多臓器不全，壊死性筋膜炎などを呈し重篤な状態となりうる。STSSの治療には，ペニシリン系薬剤とクリンダマイシンの大量投与が推奨されている[4)]。クリンダマイシンは，外毒素とM蛋白の産生抑制，PBP（ペニシリン結合蛋白）産生抑制，サイトカイン産生調整作用があるとされている。クリンダマイシンの併用が推奨されている理由としてeagle効果がある。eagle効果とはペニシリンなどのβラクタム剤は分裂している菌には効果が高いが，病巣に多量の菌がいる場合，菌に対して大量のβラクタム剤が投与されてしまうと抗菌活性が落ちてしまう現象のことをいう。最小殺菌濃度をはるかに超える量の抗菌薬が菌を攻撃したとき菌が分裂を止めてしまい抗菌薬の効果が落ちるという仮説が考えられている[5)]。こういったeagle効果がβラクタム系であるペニシリンにある一方でクリンダマイシンには認めないとされているためである。

本症例は子宮頸部細胞診を契機に発症している。我々の検索では，子宮内膜細胞診後にGAS感染症に至った報告は散見されるが[6,7)]，子宮頸部細胞診後にGAS感染症となった報告は過去国内で１例しか認めなかった。この症例は，66歳女性で，前日に子宮頸癌検診として子宮頸部細胞診を施行された。その直後より左下腹部痛，嘔気，下痢が出現し，悪寒戦慄を認めたため医療機関を受診した。炎症反応上昇，CT検査で腸管壁肥厚を認め，ショック状態であった。敗血症性ショックを伴った腹膜炎としてセフォタキシム，メトロニダゾールを開始した。血液培養・腟分泌物培養からA群β溶血性連鎖球菌が検出されたためペニシリンGに変更，第14病日まで抗菌薬投与が行われ退院となった[8)]。

GAS感染症は妊娠後期の妊婦に多いとされているが，初期流産での感染や死亡に至った報告もある。本邦で初期流産後に劇症型GAS感染症を発症した報告を示す（表２）[9)-16)]。そのうちの多くが上気道に先行感染をしているが，一方，腟分泌物培養でもGAS陽性がみられる例が多く，上行性感染の関与も考えられる。GASによる子宮内感染の侵入経路としては，皮膚45%，腟10%，咽頭10%と，咽頭からの感染は比較的少ないといった報告もあり，子宮内感染に至る経緯は様々であると言える[17)]。

本症例では，発症６ヶ月前に稽留流産の診断を受けていたが，その後受診していなかったという経緯があった。診断後より子宮内容物が自然排出されたという様なエピソードはなく，不正出血はあったものの月経再開は見られなかった。今回入院時の血液検査で血中hCGが軽度高値であり，頸部細胞診採取時にはまだ子宮内に遺残物が存在した可能性が予測される。また発症前，周囲に溶連菌性咽頭炎のような症状を呈する者はおらず，来院

表2　本邦における流産に合併した劇症型GAS感染症報告例

報告年	年齢（歳）	出産歴（回）	妊娠週数（週）	先行症状	先行症状から劇症化までの日数	劇症化時症状	治療	溶連菌検出部位	妊娠経過	転帰
赤坂[9]	39	3	6	発熱，上気道症状	3日	発熱，出血	抗菌薬，抗DIC治療，D&C	血液，腟分泌物	双胎　不全流産	不明
漆川[10]	32	3	15	発熱，上気道症状	4日	発熱，出血，腹痛，血圧低下，意識障害	抗菌薬，グロブリン製剤，抗ショック療法 輸血，循環作動薬，人工呼吸管理	咽頭，腟分泌物，胎盤	自然流産	死亡
藤原[11]	35	1	17	発熱，咽頭痛，嘔吐 内科でGASと診断，抗菌薬治療	4週	発熱，咽頭痛，嘔吐，腹痛，血尿	ABPC，抗DIC治療 循環作動薬，人工呼吸管理	血液，他複数部位	子宮内胎児死亡	死亡
澤内[12]	26	1	13	発熱（家族が溶連菌感染）	1-2週	発熱，下痢，嘔吐	PIPC/TAZ+CLDM グロブリン製剤，循環作動薬	血液	自然流産	治癒
荒井[13]	26	1	13	不明	不明	腹痛，心肺停止	心肺蘇生	腟分泌物	自然流産	死亡
荒井[13]	37	0	21	発熱，関節痛	0日	腹痛，嘔吐，呼吸障害，非凝固性出血，血尿	心肺蘇生	腟分泌物	自然流産	死亡
小針[14]	33	0	12	発熱，上気道症状	7日	発熱，悪寒，出血，腹痛，嘔吐，下痢	ABPC+CLDM，グロブリン製剤 抗ショック療法，抗DIC治療，CHDF，PMX	咽頭，腟分泌物	自然流産	治癒
小池[15]	33	3	不明	発熱，上気道症状	7日	発熱，腹痛，多量出血	PCG+CLDM，腹式単純子宮全摘術	腟分泌物，血液	帝王切開後瘢痕部妊娠 発症前に稽留流産の診断	治癒
伊藤[16]	39	2	不明	発熱，上気道症状	8日	発熱，出血，血圧低下	ABPC+CLDM，D&C	咽頭	不全流産	治癒

PIPC/TAZ：タゾバクタム・ピペラシリンナトリウム
CLDM：クリンダマイシン
ABPC：アンピシリン
CHDF：持続的血液濾過透
PMX：エンドトキシン吸着療法

時の腟分泌物培養からもGASが同定されており，感染経路としては腟からの上行性感染が最も考えられた。本症例では当院へ搬送される２日前から多量出血を認めていたエピソードがあり，子宮内遺残物への感染巣が急速にドレナージされたこと，来院時の培養の結果から比較的早期に適切な治療介入が行えたことが最重症の経緯をとらなかった要因とも考えられた。子宮頸部細胞診後の子宮への上行性感染は非常に稀だが，本症例は，稽留流産の子宮内遺残物に子宮頸部細胞診を契機に上行性感染を来し，劇症型GAS感染症に至ったと考えられた極めて稀な症例である。流産経過観察中や，子宮癌検診施行後に発熱，腹痛，出血等急激に進行する通常の経過より強い症状を認める場合は，GAS感染症も念頭において迅速に対応する必要がある。

結　　語

GAS感染症は，流産例への合併や子宮癌検診を契機とした発症も非常に稀ではあるが報告されており，発熱，腹痛，出血等急激に進行する通常の経過より強い症状を認める場合は，GAS感染症も念頭において迅速に対応する必要がある。

文　　献

1）A群溶血性レンサ球菌咽頭炎とは．国立感染症研究所．2011，https://www.niid.go.jp/niid/ja/kansennohanashi/340-group-a-streptococcus-intro.html［2022.6.26］
2）Lappin E, Ferguson AJ. Gram-positive toxic shock syndromes. Lancet Infect Dis 2009; 9: 281-290.
3）妊産婦死亡症例検討評価委員会 日本産婦人科医会．母体安全への提言2019 vol.10　2020；41-46.
4）2006～2011年に分離された劇症型/重症溶血性レンサ球菌感染症患者由来株の薬剤感受性．国立感染症研究所．2012，https://www.niid.go.jp/niid/ja/allarticles/surveillance/2121-iasr/related-articles/related-articles-390/2474-dj3903.html［2022.6.26］
5）難波栄子，奥村亮，千葉めぐみ，星野一樹，舘田一博．A群溶血性連鎖球菌に対するsitafloxacinならびに他抗菌薬の抗菌活性および短時間殺菌力．日本化学療法学会 2013；66：293-304.
6）小笹勝巳，住友理浩，川田悦子，角明子，中塚えりか，高井浩志，古武陽子，金本巨万，林道治．子宮内膜細胞診後にA群溶連菌による敗血症性ショックを来たした２例．天理医学紀要　2014；17：34-38.
7）佐藤賢一郎，福島安義．子宮内膜細胞診後に発症し，侵襲性A群β溶血性連鎖球菌感染症を併発した骨盤内炎症性疾患の１例．産科と婦人科 2019；86：389-394.
8）西脇拓郎，鴻江蘭，竜彰，小林宏雄，伴浩和，八重樫牧人，細川直登．子宮頸癌検診後に発症したA群溶血性連鎖球菌腹膜炎の１例．第648回日本内科学会関東地方会 2019；30.
9）赤坂めぐみ，海老原肇，斎藤要，五十嵐雄一，飯島宙，飯田智博，田口泰之，竹内久清，林和彦，雨宮章．劇症型溶連菌感染症を発症した感染流産の１例．日本産科婦人科学会関東連合地方部会会報 1997；34：239.
10）漆川邦，藤木豊，天神林友梨，兒玉理，竹島絹子，中村佳子，山田直樹．妊娠15週流産にて発症し発症後９時間で死亡した劇症型A群溶血性連鎖球菌感染症の一例．関東連合産科婦人科学会誌 2013；50：464.
11）藤原ありさ，穴見愛，湯元康夫，藤田恭之，矢幡秀昭，福嶋恒太郎，加藤聖子．妊娠中期に劇症型A群β溶血性連鎖球菌感染をきたし母体死亡に至った１例．日本産科婦人科学会雑誌 2013；65：95.
12）澤内純子，片山浩子，林雅美，榎本小弓，柳井咲花，栗原康，羽室明洋，中野朱美，三朽卓也，尾崎

宏治，橘大介，古山将康．妊娠早期に劇症型A群溶連菌感染症に至り救命し得た１症例．産婦の進歩 2016；68：186.
13）荒井智大，鮫島浩輝，松永茂剛，小野義久，長井智則，高井泰，斉藤正博，馬場一憲，関博之．当院で経験した妊娠関連劇症型A群溶血性連鎖球菌感染症の２例．関東連合産科婦人科学会誌 2018；55：579-586.
14）小針諄也，鈴木一誠，佐藤友里恵，宮野菊子，櫻田尚子，松本大樹，我妻理重．A群β溶血性連鎖球菌による敗血症をきたした稽留流産の一例．北日本産科婦人科学会総会・学術講演会プログラム・抄録集 67回 2019；62.
15）小池亮，松岡隆，新垣達也，小谷野麻耶，後藤未奈子，瀧田寛子，仲村将光，関沢明彦．妊娠初期の流産に合併した劇症型A群溶連菌感染症の１例．東京産科婦人科学会会誌 2019；68：26-30.
16）伊藤千紗，平嶋洋斗，薄井里英，香川景子，渡辺尚，馬場洋介，高橋宏典，大口昭英，松原英樹．帝王切開瘢痕部妊娠に発症したA群溶連菌感染症．栃木県母性衛生学会雑誌 2019；45：5-7.
17）Stevens DL, Tanner MH, Winship J, Swarts R, Ries KM, Schlievert PM, Kaplan E. Severe group A streptococcal infections associated with a toxic shock-like syndrome and scarlet fever toxin A. N Engl J Med 1989; 321: 1-7.

【連絡先】
菰下　智貴
独立行政法人国立病院機構東広島医療センター産婦人科
〒739-0041　広島県東広島市西条町寺家 513 番地
電話：082-423-2176　FAX：082-423-5200
E-mail：tomo.19950306@gmail.com

現代産婦人科　Vol.71 No.2，2022 年，pp.181–186

流産後のRetained products of conception（RPOC）に対する治療法の検討

平山　亜美・梶原　涼子・田渕　景子・池田　隆史
駒水　達哉・瀬村　肇子・高杉　篤志・信田　絢美
青石　優子・栗原　秀一・本田　直利

松山赤十字病院　産婦人科

Management of retained products of conception following abortion at our hospital

Ami Hirayama・Ryoko Kajiwara・Keiko Tabuchi・Takashi Ikeda
Tatsuya Komamizu・Hatsuko Semura・Atsushi Takasugi・Ayami Shinoda
Yuko Aoishi・Syuichi Kurihara・Naotoshi Honda

Department of Obstetrics and Gynecology, Matsuyama Red Cross Hospital

Retained products of conception（RPOC）は流産あるいは児娩出後の子宮内妊娠組織遺残物の総称で，流産後および産褥出血の原因となる。治療法は子宮動脈塞栓術（uterine artery embolization; UAE）や子宮鏡下手術（transcervical resection; TCR），待機療法など多岐に渡る。侵襲的な処置による子宮内腔の癒着などから妊孕性が低下する可能性を考慮すると待機療法が望ましいが，時に大量出血を来たす場合もあり一定の管理方針がないのが現状である。当院では流産後の止血を得られているRPOC症例に対しては待機療法を選択することが多い。今回我々は当院で経験した流産後のRPOCの臨床経過および管理方針に関して検討した。対象は2017年４月から2022年４月に当院で妊娠22週未満の流産後にRPOCと診断し加療した30例で，その内20例が外来での待機療法で完遂し，10例が入院管理を要した。年齢の中央値は33.5歳（19－47歳）であり，妊娠帰結方法は人工妊娠中絶が14例，流産が16例であった。胎盤娩出方法は子宮内容除去術が21例，自然娩出が９例であった。経妊回数や経産回数，先行妊娠週数，診断時の血中ヒト絨毛性ゴナドトロピン（human chorionic gonadotropin; hCG），腫瘤長径は外来と入院で中央値に差はなかった。治療日数は外来で中央値が135.5日（62－293日），入院で中央値が44日（14－142日）と有意に差を認めた（P<0.001）。今回我々の30例の検討においては，21例（70%）が待機療法によりRPOCの自然消失を得られていた。しかし待機療法では治療期間が有意に長期となるという側面から，早期の挙子希望がある際には積極的な治療介入が妥当な場合もあり，現時点では個々の症例に応じて方針を決定していくことが重要である。

Retained products of conception (RPOC) cause postpartum hemorrhage. Treatment options vary widely, with no established management strategy. Herein, we aimed to review the clinical course and management strategies for post-abortion RPOC at our hospital. We retrospectively reviewed the medical records of 30 patients diagnosed with and treated for post-abortion RPOC at < 22 weeks of gestation at our hospital between April 2017 and April 2022. Twenty of the 30 patients were successfully treated with outpatient standby therapy; ten required inpatient management. The median age was 33.5 years (19–47). The only significant difference between inpatients and outpatients was the number of days of treatment, with a median of 44 days (14–142) for inpatients and 135.5 days (62–293) for outpatients (P<0.001). Expectant management is increasingly effective. In our study, 21 (70%) achieved spontaneous resolution with expectant management. However, patients treated with expectant management may require a longer treatment period. Therefore, it is important to consider an individualized approach for each case.

キーワード：RPOC，待機療法，流産，子宮動脈塞栓術，子宮鏡下手術
Key words：retained products of conception, expectant management, abortion, uterine artery embolization, trans cervical resection

緒　　言

Retained products of conception（RPOC）は流産あるいは児娩出後の子宮内妊娠組織遺残物の総称である。その成因は以下の通りである。胎盤下の子宮血管床は，胎児と胎盤の発達のために拡張し抵抗性の低い血管にリモデリングされ，元の子宮内膜は栄養膜細胞とフィブリノイド構造の沈着によって置換される。流産または分娩に至ると子宮収縮により，らせん動脈の収縮が誘発され血流が停止し血管の退縮を引き起こすが，絨毛が遺残した場合は子宮壁からの栄養血管により組織が増大し，血流が増加する。その遺残物が剥離することで大量出血を伴うことがある[1)]。従来は子宮動脈塞栓術（uterine artery embolism; UAE）や子宮鏡下手術（transcervical

resection; TCR）の併用などによる積極的な治療が行われてきたが，近年では経過観察による待機療法で自然消失するという報告も増えてきている[2-3]。高齢妊娠や生殖医療の進歩によりその発症数が増加しているとされているが[1]，一定の管理方針がないのが現状である。今回我々は当院で診断および加療した流産後のRPOC症例に関して診療録をもとに後方視的に検討したので報告する。

方　法

超音波断層法にて子宮内に腫瘤を認めカラードプラ法で血流を認めたもの，または子宮内に造影CT検査で造影効果を伴う腫瘤影を認めたものをRPOCと定義し，2017年４月から2022年４月の５年間に当院で妊娠22週未満の流産後にRPOCと診断，加療した30例に対して，診療録をもとに後方視的に検討した。年齢，経妊回数，経産回数，先行妊娠週数，診断時血中ヒト絨毛性ゴナドトロピン（human chorionic gonadotropin; hCG），治療日数，腫瘤長径に関してはMann-Whitney U検定を用いて比較し，P値0.05未満を統計学的有意差ありと判断した。治療日数は児娩出後から画像上遺残が確認できなくなるまでの期間とした。なお，待機療法を選択する際は止血を得られている症例で，待機中の大量出血リスクを説明し同意を得た症例に対して行った。また，本研究は日本赤十字社松山赤十字病院倫理審査委員会の承認を得て実施した。

結　果

2017年４月から2022年４月までの５年間に当院で経験した流産後のRPOC症例は30例であり，その内20例が外来での待機療法で完遂し，10例が入院管理を要した。全症例の患者背景の詳細を表１に示す。それぞれの患者詳細は表２，３に示す。

年齢の中央値は33.5歳（19－47歳）であり外来で32歳（19－47歳），入院で34.5歳（22－40歳）であった。妊娠形式は体外受精胚移植妊娠が12例，自然妊娠が18例であった。妊娠帰結方法は人工妊娠中絶が14例，流産が16例であった。胎盤娩出方法は子宮内容除去術が21例，自然娩出が９例であった。経妊回数や経産回数，先行妊娠週数は外来，入院ともに中央値に差はなかった。診断時の血中HCGは外来で中央値が57mIU/ml（４－789mIU/ml），入院は中央値が76.5mIU/ml（０－2841mIU/ml）であった（P=0.854）。腫瘤長径は外来で中央値は20mm（０－40mm）であり，入院は中央値が24mm（14－40mm）であった（P=0.483）。治療日数は胎児娩出後から腫瘤消失までの期間としており，外来の中央値は135.5日（62－293日），入院の中央値は44日（14－142日）と有意に差を認めた（P<0.001）。

入院した症例に対する治療に関して，１例は外来管理中に貧血の進行を認め出血の経過観察目的に入院した症例であり，入院時には止血が得られ自然経過で回復した。その他UAEとTCRを併用した症例が６例であり，待機療法や圧迫止血で経過観察中に出血コントロールが

表１　RPOC30例の患者背景および特徴と単変量解析

	全症例	外来	入院	P値
症例数	30	20	10	
年齢（歳）*	33.5 (19-47)	32 (19-47)	34.5 (22-40)	0.73
経妊回数（回）*1	1 (0-3)	1 (0-3)	1 (0-2)	0.653
経産回数（回）*1	2 (0-7)	2 (0-5)	2.5 (0-7)	0.811
先行妊娠週数（週）*	8 (5-16)	8 (6-16)	8 (5-15)	0.948
診断時血中hCG**(mIU/ml)*	69 (0-2841)	57 (4-789)	76.5 (0-2841)	0.854
治療日数（日）*	106 (14-293)	135.5 (62-293)	44 (14-142)	<0.001
腫瘤長径 (mm)*	20 (0-40)	20 (0-40)	24 (14-40)	0.483
妊娠形式				
体外受精胚移植妊娠	12	5	7	
自然妊娠	18	15	3	
妊娠帰結方法				
人工妊娠中絶	14	11	3	
流産	16	9	7	
胎盤娩出方法				
D&C**	21	14	7	
自然娩出	9	6	3	

*：中央値（最小値-最大値），*1：先行妊娠は含まない
** hCG：human chorionic gonadotropin（ヒト絨毛性ゴナドトロピン），D&C：dilatation&curettage

表２　外来患者の患者詳細

症例	年齢	産科歴	先行妊娠週数 (週)	妊娠帰結方法	胎盤娩出方法	診断時 血中hCG*(mIU/ml)	腫瘤長径 (mm)	治療日数 (日)
1	24	G*1P*0AA*1	7	中絶	D &C*	20	0	78
2	26	G3P2AA1TVD*2	ND*	中絶	D &C	22	22	122
3	41	G1P0SA*1	7	流産	D &C	761	10	83
4	42	G4P3SA1TVD3	10	流産	自然娩出	124	ND	62
5	26	G6P3AA3TVD3	9	中絶	D &C	551	30	106
6	36	G3P2AA1TVD2	8	中絶	D &C	14	12	127
7	35	G4P3AA1TVD3	7	中絶	D &C	81	30	81
8	39	G3P0SA3	7	流産	D &C	636	40	161
9	19	G3P1AA1TVD1	7	中絶	D &C	4	20	145
10	40	G3P1SA2TVD1	ND	流産	自然娩出	789	38	144
11	22	G4P2AA2TVD2	11	中絶	D &C	127	ND	ND
12	23	G2P0AA2	16	中絶	D &C	57	30	ND
13	42	G4P1SA3TVD1	ND	流産	自然娩出	538	18	147
14	19	G1P0AA1	6	中絶	D &C	4	11	213
15	32	G3P1AA2TVD1	12	中絶	D &C	12	19	223
16	32	G3P2AA1TVD2	9	中絶	D &C	13	17	182
17	47	G3P0AA2SA1	ND	流産	自然娩出	44	12	ND
18	37	G2P1SA1CS*1	8	流産	自然娩出	10	11	119
19	29	G2P1SA1TVD1	15	流産	D &C	88	ND	293
20	25	G3P0AA2SA1	8	流産	自然娩出	315	40	245

*hCG : human chorionic gonadotropin (ヒト絨毛性ゴナドトロピン), G : graviditas, P : parturition, AA : artificial abortion, D&C : dilatation &curettage
TVD : transvaginal delivery, ND : no data, SA : spontaneous abortion, CS : cesarean section

表３　入院患者の患者詳細

症例	年齢	産科歴	先行妊娠週数 (週)	妊娠帰結方法	胎盤娩出方法	診断時 血中hCG*(mIU/ml)	腫瘤長径 (mm)	治療日数 (日)	治療法
1	27	G*4P*2SA*1AA*1TVD*2	8	中絶	D &C*	2841	ND	32	D &C
2	39	G4P2ND*	8	流産	D &C	533	30	14	UAE*＋TCR*
3	34	G1P0SA1	ND	流産	自然娩出	14	26	47	待機療法
4	35	G4P3AA1TVD3	6	中絶	D &C	402	20	48	UAE＋TCR
5	22	G8P2AA6TVD2	15	中絶	D &C	0	20	56	UAE＋TCR
6	40	G1P0SA1	10	流産	D &C	0	14	142	待機療法→TCR
7	30	G2P0AA1SA1	13	流産	D &C	8	40	42	待機療法→UAE＋TCR
8	33	G2P1SA2TVD1	ND	流産	D &C	133	33	46	UAE＋TCR
9	39	G4P0SA4	8	流産	自然娩出	24	24	37	UAE＋TCR
10	39	G3P1SA2TVD1	5	流産	自然娩出	129	16	30	圧迫止血→UAE＋TCR

*hCG : human chorionic gonadotropin (ヒト絨毛性ゴナドトロピン), G : graviditas, P : parturition, SA : spontaneous abortion, AA : artificial abortion
TVD : transvaginal delivery, D&C : dilatation &curettage, ND : no data, UAE : uterine artery embolism (子宮動脈塞栓術), TCR : transcervical resection (子宮鏡下手術)

つかず，UAEやTCRを施行した症例が３例であった。

考　　案

今回我々の30例の検討においては外来20例および入院１例の計21例（70%）が待機療法によりRPOCの自然排出および消失を得られていた。その多くの症例が診断時に超音波カラードプラ法において腫瘤に豊富な血流を認めていたが，時間経過とともに血流が消失し，血流消失から数週間後に腫瘤像が消えるという経過を辿っていた。

実際の臨床画像を提示する。妊娠８週相当で稽留流産となり，待機療法中に出血をきたすも自然止血し腫瘤の消失を得られた症例で，表２の症例20である。

初診時，経腟超音波断層法で子宮内に30×40mmのカラードプラ法で血流伴う腫瘤があり，骨盤部造影CT検査では子宮前壁筋層から内腔に不整形の造影領域を認めた（図１）。大量出血のリスクを説明した上で患者本人の希望により待機療法の方針とした。一度出血で当院

に救急搬送されたが入院や輸血は拒否し，来院時には止血していたことから，鉄剤処方で外来通院とした。その後一時的に貧血の進行を認めたが，救急搬送以降不正出血は認めておらず，鉄剤による治療で貧血は改善し，当科受診から８ヶ月後に腫瘤の消失を確認した（図２，３，４）。

当院で治療介入を行った９例に関しては，UAEを併用したTCR施行例が最も多く７例であった。UAEやTCRなどの外科的介入に関しては，画像上血流が豊富なRPOCに対してはTCR前にUAEで血流減少を図ることで出血量を減少させ，より安全な処置をできるとの報告があり[4]，その有用性が示唆されている。UAEによる止血率は平均70.5%であるとされ[5]，UAE施行が妊孕性に与える影響に関してはUAE施行後の月経再開は90%以上で[6]，75%の妊娠率が得られており[7]，必ずしも妊孕性が低下する訳ではない。しかしながら，次回妊娠時の早産や胎児機能不全，癒着胎盤や出血量の増加などの頻度が有意に増加したとの報告もあり[8]，挙児希望のある患者に対する施行に際しては十分な注意が必要である。

待機療法に関しては，大量出血を起こすリスク因子として高橋らは ① 35歳未満 ② 腫瘤径40mm以上 ③ 腫瘤のhypervascularityを挙げているが[9]，過去の報告によると大量出血を起こす頻度は高くなく，その有用性を示す報告が増加している[2-3]。服部らの報告においても，① 性器出血量 ② 感染兆候 ③ 子宮温存の希望 ④ 次回妊娠の希望 ⑤ 出血した際にすぐに受診できるかなどを確認し，超音波断層法やMRI検査などの画像所見を考慮して待機療法を第一選択にするとされている[10]。当院では以前に，過去の報告を参考に図５のような管理方法を提唱している。診断時に大量出血を伴うものに関しては，全身管理とともにUAEなどの止血処置を考慮するが，止血が得られているものに対しては待機療法を行い，待機療法中は経腟超音波断層法やカラードプ

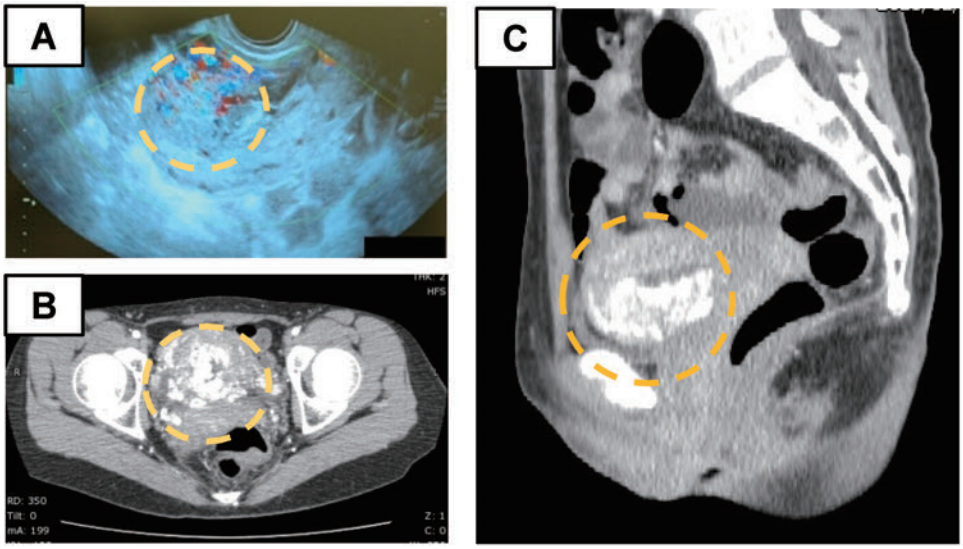

図１　当院受診時の所見
A：経腟超音波断層法；子宮内に30×40mmのカラードプラで血流伴う腫瘤病変（点線内）を認める。
B，C：骨盤部造影CT；子宮前壁筋層から内腔にかけて不整形の造影領域を認める。

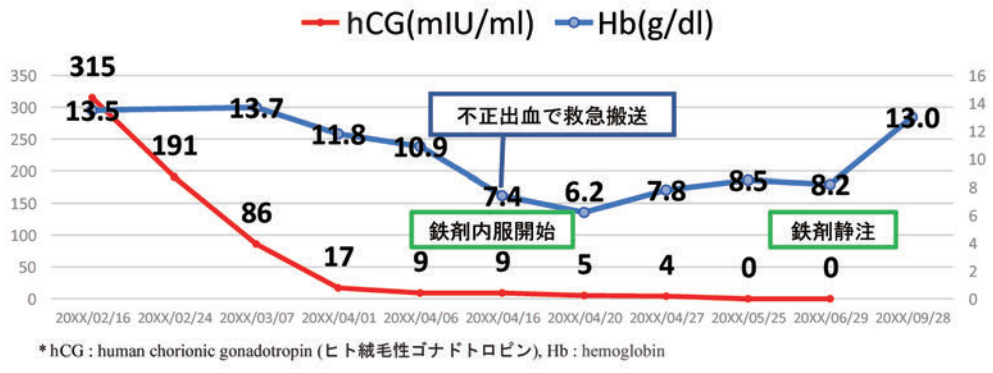

図２　診断時から腫瘤消失までの血中hCGとHbの推移

ラ法による腫瘤径や血流を評価し，自然消失まで待機的に管理するというものである[2)]。カラードプラ法による血流の評価方法に関してはKamaya et al. が子宮内腫瘤と子宮筋層のカラードプラ所見を比較して０－３までの４群にスコア分類し（グレード０：血管分布なし，グレード１：血管分布が子宮筋層と比較して少ない，グレード２：子宮筋層と同等の血管分布を認める，グレード３：腫瘤に著明な血管分布を認める），スコアが高くなるに従い止血処置が必要になる可能性が有意に増加していたと報告している（95% CI：1.16-2.70, $p<0.01$）[11)]。超音波断層法による子宮内腫瘤像やカラードプラ法による腫瘤内血流のスクリーニングは，非侵襲的に詳細かつリアルタイムで描出することが可能であり，待機療法における経過の評価には有用な検査であると考えられる。

待機に要する期間としては３－５ヶ月との報告があり[10)]，今回の検討でも外来での待機療法による治療日数は中央値で135.5日（62－293日）と，報告と同等の結果であった。待機療法中の治療内容や観察間隔に関しては一定の治療指針はなく，当院では観察開始時は１週間間隔とし，止血が得られていれば２週間から４週間の間隔で観察を行っていた。

RPOCに対する治療介入が子宮穿孔やその後の子宮内癒着などの合併症を引き起こし次回妊娠時に影響を及ぼす可能性があることを考慮すると，侵襲性のない待機療法は第一に考慮されうる。しかし待機療法では治療期間が有意に長期となるという側面から早期の挙子希望がある際には積極的な治療介入が妥当な場合もあり，現時点では個々の症例に応じて方針を決定していくことが重要である。

文　献

1）Wada Y, Takahashi H, Suzuki H, Ohashi M, Ogoyama M, Nagayama S, Baba Y, Usui R, Suzuki T, Ohkuchi A, Fujiwara H. Expectant management of retained products of conception following abortion: A retrospective cohort study. Eur J Obstet Gynecol Reprod Biol 2021; 260: 1-5.

2）今村紘子，曲淵直未，林優理，林広典，瓦林靖広，河本裕子，本田直利，横山幹文．胎盤ポリープ30例および待機療法を行った８例についての検討．産婦人科の実際 2019；68(9)：1169-1174.

3）下仲慎平，河原俊介，上田優輔，千草義継，最上晴太，近藤英治，万代昌紀．妊娠22週未満のretained

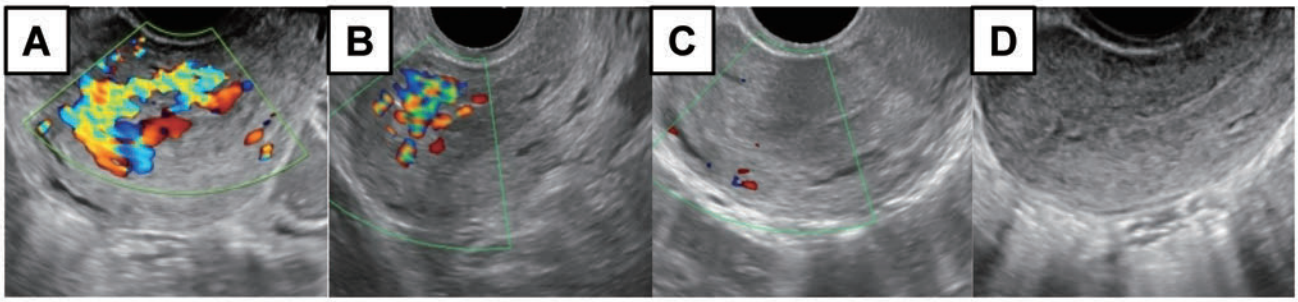

図３　経腟超音波カラードプラ所見
A：診断後８日目；子宮内に血流豊富な腫瘤を認める。
B：診断後２ヶ月；腫瘤は縮小し血流も減少している。
C：診断後４ヶ月；腫瘤はわずかに確認できるが、血流は見られない。
D：診断後８ヶ月；腫瘤は消失している。

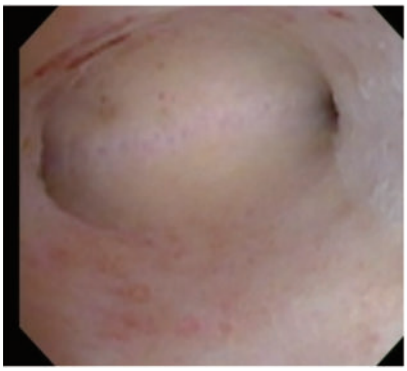

図４　診断後８ヶ月の子宮鏡検査所見；子宮内に遺残物なし。

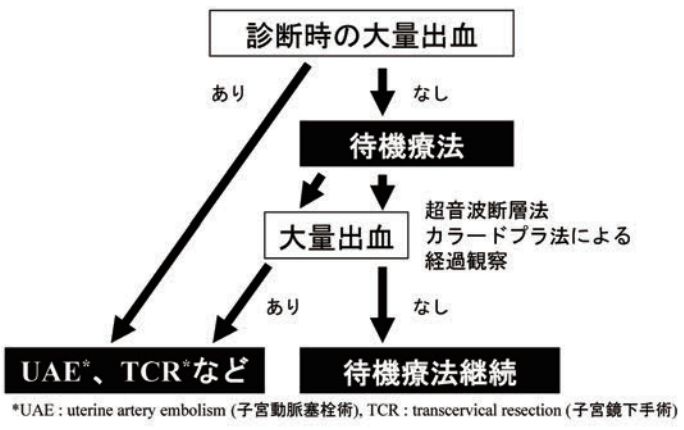

図５　RPOCの管理法

products of conception（RPOC）に対する待機療法．日本周産期・新生児医学会雑誌 2018；54：２．
4）藤村大志，三輪照未，三輪一知郎，中島博予，大谷恵子，讃井裕美，佐世正勝，中村康彦，上田一之．経過観察が可能であった胎盤ポリープ症例の検討．現代産婦人科 2017；66(2)：335-338.
5）Doumouchtsis SK, Nikolopoulos K, Talaulikar VS, Krishna A, Arulkumaran S. Menstrual and fertility outcomes following the surgical management of postpartum haemorrhage: a systematic review. Br J Obstet Gynecol 2013; 121(4): 382-388.
6）Fiori O, Deux JF, Kambale JC, Uzan S, Bougdhene F, Berkane N. Impact of pelvic arterial embolization for intractable postpartum hemorrhage on fertility. Am J Obstet Gynecol 2009; 200(4): 384-e1.
7）奥田靖彦，小笠原英理子，笠井真祐子，平田修司．胎盤遺残，胎盤ポリープ．産科と婦人科 2012；79(9)：1102-1108.
8）Goldberg J, Pereira L, Berghella V. Pregnancy after uterine artery embolization. Obstet Gynecol 2002; 100(5): 869-872.
9）Takahashi H, Ohhashi M, Baba Y, Nagayama S, Ogoyama M, Horie K, Suzuki H, Usui R, Ohkuchi A, Matsubara S. Conservative management of retained products of conception in the normal placental position: a retrospective observational study. Eur J Obstet Gynecol Reprod Biol 2019; 240: 87-92.
10）服部瑞貴，大八木知史，金光麻衣，田伏真理，梅澤奈穂，中尾恵津子，清原裕美子，筒井建紀．当院におけるretained products of conception（RPOC）に対する治療法の検討．産婦人科の進歩 2021；73(3)：169-176.
11）Kamaya A, Krishnarao PM, Nayak N, Jeffrey RB, Maturen KE. Clinical and imaging predictors of management in retained products of conception. Abdom Radiol 2016; 41: 2429-2434.

【連絡先】
平山　亜美
松山赤十字病院産婦人科
〒790-8524　愛媛県松山市文京町１
電話：089-924-1111　FAX：089-922-6892
E-mail：kx.e.m9w@gmail.com

現代産婦人科　Vol.71 No.2，2022年，pp.187-191

晩期肺再発を来した子宮体癌の３例

平井雄一郎・中西　慶喜・西本　祐美
竹石　直子・佐々木美砂・高本　晴子

JA広島総合病院　産婦人科

Three cases of endometrial carcinomas causing delayed recurrence in the lung

Yuichirou Hirai・Yoshinobu Nakanishi・Yuumi Nishimoto
Naoko Takeishi・Misa Sasaki・Haruko Takamoto

Department of Obstetrics and Gynecology, JA Hiroshima General Hospital

子宮体癌の再発は多くが骨盤外で，その中で肺は高頻度である。再発例の約80％は原発巣診断から３年以内に発見され，晩期再発の報告は少ない。今回，晩期肺再発した子宮体癌を３例経験したので報告し，本邦で報告のあった８例を合わせて，その特徴や治療の留意点を検討した。
症例１は65歳時に子宮体癌に対して子宮全摘出術＋両側付属器摘出術（以下TAH+BSO）を実施し，子宮体癌IA期，類内膜癌と診断した。術後８年目に肺転移を指摘され，肺部分切除を実施した。病理組織検査で肺転移と診断し，術後化学療法を実施した。症例２は37歳時に子宮体癌に対してTAH+BSOを実施した。子宮体癌IB期，類内膜癌と診断し，術後化学療法を実施した。術後13年目に肺転移を指摘され，肺部分切除を実施した。病理組織検査で肺転移と診断し，術後化学療法を実施した。症例３は59歳時に子宮体癌に対してTAH+BSOを実施した。子宮体癌IB期（組織型不明）と診断し，術後補助化学療法を実施した。術後８年目に肺転移を指摘され，肺部分切除を実施した。病理組織検査で肺転移と診断し，術後化学療法を行った。
自験３例と本邦で報告のあった晩期肺再発８症例をまとめると，初発年齢は30～70代，組織型は６例が類内膜癌であり，再発までの期間は５年～37年と幅があった。また，晩期肺再発の治療は，肺切除単独３例，化学療法単独２例，肺切除と化学療法の併用は，化学療法を行ったものの転移巣が縮小せず，切除に至った例が１例，肺部分切除後に術後補助療法を行った例が４例であった。
子宮体癌の晩期再発は稀であるが，再発の可能性を念頭に置き，終診後も定期的な健康診断の受診を指導するなど早期発見に努める必要がある。また晩期再発では外科的治療が化学療法，放射線療法よりも予後良好とされており，肺部分切除により長期予後が見込める可能性もあり，切除の検討が必要である。

Recurrence of endometrial carcinomas frequently occurs (50-70%) outside the pelvis, of which 5-23% occurs in the lung. Approximately 80% of recurrence cases were found within 3 years of the primary lesion diagnosis, with few reports of delayed recurrence. We report three cases of endometrial carcinomas that caused delayed recurrence in the lung. The treatment characteristics of our three patients and eight other cases reported in Japan were identified. The age of incidence was 30-70 years, histological type was endometrial carcinoma in six patients, and the time to recurrence was 5-37 years. The treatment for delayed lung recurrence was lung resection alone in three cases, chemotherapy alone in two cases, and a combination of lung resection and chemotherapy in five cases. Delayed recurrence is rare. Nonetheless, it is necessary to strive for early detection by instructing patients to undergo regular physical examinations. Furthermore, surgical treatment, such as partial lung resection, has a better long-term prognosis than chemotherapy and radiation therapy for delayed recurrence. Therefore, resection should be considered.

キーワード：子宮体癌，類内膜癌，転移性肺腫瘍，晩期再発
Key words：endometrial carcinoma, endometrioid carcinoma, pulmonary metastasis, delayed recurrence

緒　　言

子宮体癌の再発部位としては，骨盤内に再発する局所再発と，肺や肝臓といった骨盤外の臓器に再発する遠隔再発がある。50～70％が骨盤外の遠隔再発で，そのうち肺は５～23％と高頻度である[1)]。また，子宮体癌の肺再発の約75％は原発巣診断から３年以内に発見され[2)]，晩期再発の報告例は少ない。今回我々は，晩期肺再発した子宮体癌を３例経験したので報告する。

症　　例

【症例１】
患者：65歳　身長152 cm　体重46 kg　BMI 19.9 kg/m^2
月経・妊娠分娩歴：閉経54歳　２妊２産

既往歴：なし
経過：

65歳時に子宮体癌に対して，単純子宮全摘出術および両側付属器摘出術を行った。病理組織検査の結果，子宮体癌IA期（日産婦 2011，FIGO2008），pT1aNXM0（UICC 第８版に準じる），高～中分化の類内膜癌と診断した。その後，当科にて定期フォローを行っていた。初回治療から８年後にCT検査で右肺に４か所の多発結節影を認めた（図１a）。精査のためPET-CT検査を施行したところ，同部位に集積を認め子宮体癌の肺転移が疑われた。当院呼吸器外科にて胸腔鏡下右肺部分切除を行い，病理組織検査は類内膜癌であり，子宮体癌の転移と診断した。その後，術後補助化学療法としてTC療法：Paclitaxel（180 mg/m^2），Carboplatin（AUC 6）を６サイクル行った。再発治療から３年後のCT検査で左肺に１か所結節影を認め（図１b），PET-CT検査を施行したところ，左肺および直腸に集積を認めた。肺病変は当院呼吸器外科にて胸腔鏡下左肺部分切除を行い，子宮体癌の肺転移と診断した。一方，直腸病変は当院消化器内科にて内視鏡的粘膜下剥離術を行い，原発性大腸癌と診断した。治療後，術後補助化学療法としてTC療法を４サイクル行い，再発なく経過している。

【症例２】
患者：37歳　身長 163 cm　体重 130 kg　BMI 48.9 kg/m^2
月経・妊娠分娩歴：初経10歳　１妊１産
既往歴：喘息
経過：

37歳時に子宮体癌に対して，準広汎子宮全摘術および骨盤リンパ節郭清を予定したが，高度肥満のため術式を変更し，単純子宮全摘出術および両側付属器摘出術を行った。病理組織検査の結果，子宮体癌IB期（日産婦 2011，FIGO2008），pT1bNXM0（UICC 第８版に準じる），類内膜癌と診断した。筋層浸潤１/２以上であり，再発高リスク群のため術後補助化学療法を行う方針とし，AP療法：Doxorubicin（60 mg/m^2），Cisplatin（50 mg/m^2）を６サイクル行った。初回治療から10年間フォローを行ったが再発を認めないため，当科は終診とした。その後も糖尿病のため当院糖尿病内科に通院し，定期検診の胸部レントゲン検査で初回治療から13年目に偶然的に肺結節影を指摘された。精査のためにCT検査を行い右肺に２か所の結節影を認め（図２ａ），PET-CT検査でも同部位に集積を認めた。原発性肺癌を疑われ当院呼吸器外科にて胸腔鏡下右肺部分切除が行われた。しかし，病理組織検査は類内膜癌であり，子宮体癌の肺転移と診断され，当科紹介となった。術後補助化学療法としてAP療法５サイクル行った。再発治療から２年後のCT検査で右肺に１か所結節影を認め（図２ｂ），PET-CT検査でも同部位に集積を認めた。術後癒着の可能性が高く，BMI 50 kg/m^{2}以上の高度肥満もあり，手術困難が予想されるため，体幹部定位放射線治療を行った。肺結節は縮小し，経過観察で新規病変

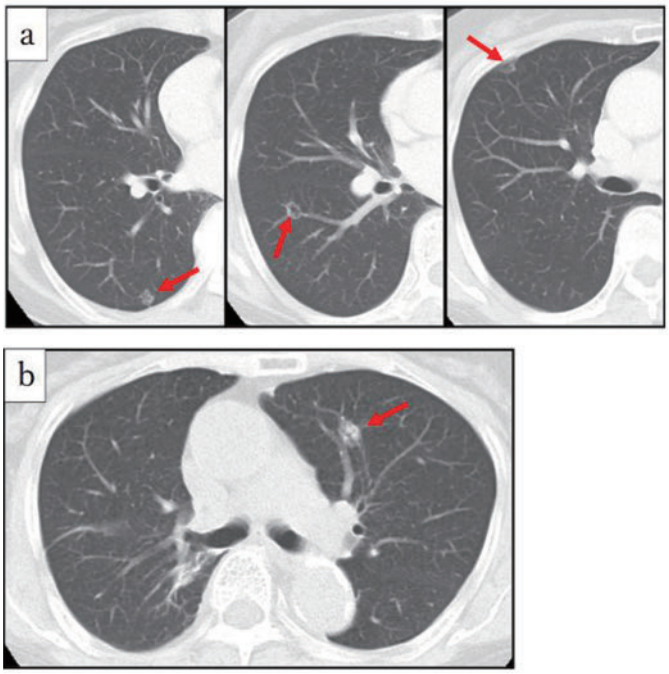

図１　症例１の子宮体癌術後肺転移のCT像
a．初回手術後８年。右肺に多発結節影を認める（矢印）。
b．初回手術後11年。左肺に結節影を認める（矢印）。

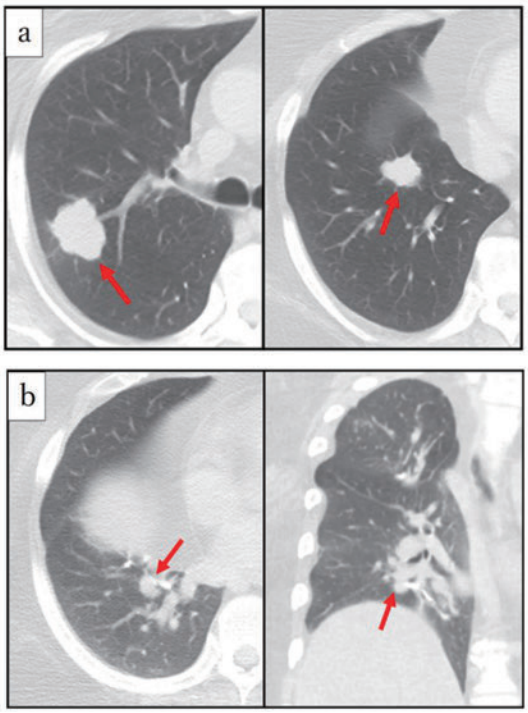

図２　症例２の子宮体癌術後肺転移のCT像
a．初回手術後13年。右肺に多発結節影を認める（矢印）。
b．初回手術後15年。左肺に結節影を認める（矢印）。

なく経過している。

【症例３】
患者：59歳　身長 158 cm　体重 56 kg　BMI 22.4 kg/m^2
月経・妊娠分娩歴：閉経49歳　２妊２産
既往歴：心房中隔欠損症
経過：

59歳時に子宮体癌に対して，単純子宮全摘出術および両側付属器摘出術を行った。子宮体癌IB期（日産婦2011，FIGO2008）と診断し，術後補助化学療法を行った。この時の病理詳細は不明である。その後，当科にて定期フォローを行っていた。初回治療から８年後にCT検査で右肺に１か所，左肺に３か所の多発結節影を認めた（図３）。子宮体癌の肺転移を疑い，再発治療としてTC療法６サイクルを行った。肺病変は化学療法で一時は縮小傾向であったが，増大傾向に転じた。PET-CT検査実施し，肺以外には転移巣を認めないため，当院呼吸器外科にて胸腔鏡下右肺上葉切除，左肺部分切除を行った。病理組織検査は類内膜癌であり，子宮体癌の肺転移の診断とした。現在，再発治療から13年経過しているが，再発を認めていない。

考　　案

本邦における子宮体癌の罹患率および死亡率は増加傾向にあり，女性の癌罹患者数は第６位である[3)]。子宮体癌治癒切除後の再発は13％に認められ，76～87％の症例で初期治療後３年以内に発見される[4)]。子宮体癌の再発部位としては，骨盤内に再発する局所再発と，肺や肝臓といった骨盤外の臓器に再発する遠隔再発がある。50～70％が骨盤外の遠隔再発で，そのうち肺は５～23％と高頻度である[1)]。

また，初回治療開始後５年以上の無病期間を経て再発することを晩期再発といい，再発例の約75％は原発巣診断から３年以内に発見され[2)]，晩期再発の報告例は少ない。医中誌Webで子宮体癌の無病期間５年以上の肺再発症例を検索したところ８例が見つかった。この８例[4)-11)]と自験例を含めた11例を表１に示す。初発年齢は30～70歳代，初回治療の術後に組織型までわかっているのは類内膜癌６例と明細胞癌２例であった。再発までの期間は５年～37年と様々であった。肺切除を実施し

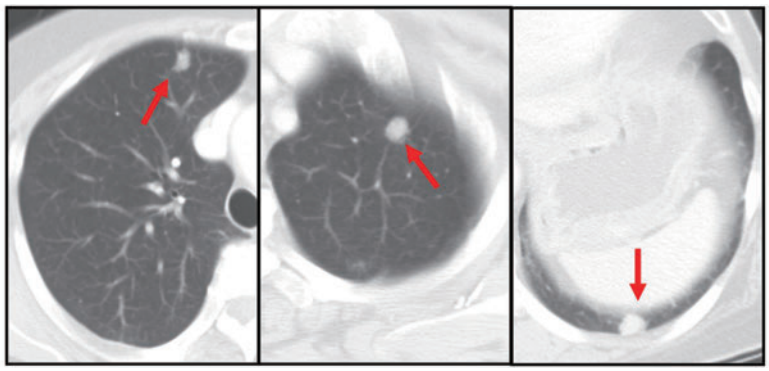

図３　症例３の子宮体癌術後肺転移のCT像
初回手術後８年。両肺に多発結節影を認める（矢印）。

表１　子宮体癌の晩期肺再発に関する報告

症例	著者	初発年齢（歳）	初発時診断			初回治療	無病期間（年）	再発時診断		再発治療
			術前	術後	病期			術前	術後	
1	自験例	65	子宮体癌	類内膜癌 G1	IA	子宮全摘＋両側付属器摘出	8	肺転移	類内膜癌	右肺部分切除＋TC療法
2	自験例	37	子宮体癌	類内膜癌	IB	子宮全摘＋両側付属器摘出＋化学療法	13	肺転移	類内膜癌	右肺部分切除＋AP療法
3	自験例	59	子宮体癌	子宮体癌	IB	子宮全摘＋両側付属器摘出＋化学療法	8	肺転移	類内膜癌	TC療法 → 肺部分切除
4	宮本ら[4)]	62	子宮体癌	類内膜癌 G3	IIIC	広汎子宮全摘＋両側付属器摘出 ＋骨盤リンパ節郭清＋骨盤内照射	10	原発性肺癌	子宮体癌肺転移	左肺部分切除＋AP療法
5	山木ら[5)]	52	子宮体癌	子宮体癌	不明	手術（詳細不明）	16	原発性肺腺癌	子宮体癌肺転移	左肺全摘＋LN郭清 ＋化学療法
6	小林ら[6)]	38	子宮筋腫	子宮筋腫	不明	子宮全摘術	37	肺腺癌	類内膜癌	左上葉切除
7	矢島ら[7)]	52	子宮筋腫	明細胞癌	不明	初回）筋腫核出術 追加）子宮全摘＋両側付属器摘出＋化学療法	12	肺・胸膜転移	なし	TC療法
8	岩里ら[8)]	62	子宮体癌	類内膜癌 G1	IB	準広汎子宮全摘＋リンパ節郭清＋骨盤内照射	7	肺転移	なし	CEP療法
9	今泉ら[9)]	70代	子宮体癌	明細胞癌	不明	子宮全摘＋両側付属器摘出	5	肺転移	子宮体癌肺転移	手術（術式不明）
10	吉津ら[10)]	60代	子宮体癌	類内膜癌	不明	手術（術式不明）	23	原発性肺癌	類内膜癌	右肺部分切除＋LN郭清
11	天野ら[11)]	45	子宮体癌	類内膜癌	不明	手術（詳細不明）＋化学療法	15	原発または転移	類内膜癌	右肺部分切除

た例で組織型までわかっているのは類内膜癌６例であった。晩期再発の特徴としては，G1・G2の類内膜癌で筋層浸潤が１/２以下，リンパ管浸潤がないことが報告されている[12]。今回まとめた11例のうち，すべての特徴を満たしたのは症例番号１のみであった。子宮体癌の晩期再発は稀であるが，本論文でまとめたように５年以上の無病期期間を経て再発する症例もあり，診療にあたっては常に再発の可能性を念頭に置き，終診後も定期的な健康診断の受診を指導するなど早期発見に努める必要がある。当院では癌患者に対しては当科フォロー終了後も定期的な健康診断の受診を勧めており，再発の早期発見による予後の改善に努めている。

子宮体癌の再発治療は一般的にAP療法やTC療法などの化学療法が行われる。しかし，子宮体癌の肺転移症例に対する部分切除は単発であれば，その切除は予後に貢献するとする報告[13) 14)]や，腫瘍径４cm未満の単発肺転移例や片側肺でかつ再発巣が５個以内であれば手術が有用であるという報告がある[15) 16)]。また，晩期再発では外科的治療の方が化学療法，放射線療法よりも予後が良好であるという報告もある[12]。今回まとめた11例の再発治療は，手術単独４例（症例番号６，９，10，11），化学療法単独は２例（症例番号７，８）であった。肺切除と化学療法の併用については，化学療法を行ったものの転移巣は縮小せず，切除に至った例が１例（症例番号３），肺部分切除後の術後補助療法として４例（症例番号１，２，４，５）であった。症例３は現在，再発病変切除後から13年経過しているが新規病変なく経過しており，晩期肺再発においては肺部分切除により長期予後が見込める可能性もあり，再発病変が切除可能な症例に関しては切除の検討が必要であると考える。また，多発転移などで切除不能な症例では化学療法が必要となる。化学療法としては子宮体がん治療ガイドライン[1)]において，「再発癌に対しては，初回治療での化学療法の有無や使用薬剤，再発までの期間を考慮して，AP療法やTC療法の再投与や，単剤療法を考慮するのが妥当である」と記載されている。

また，近年ではがん治療も個別化医療が進んできており，それに伴いコンパニオン診断が必要な治療も増えている。2018年には，がん化学療法後に増悪した進行・再発の高頻度マイクロサテライト不安定性（MSI-High）を有する固形癌（標準的な治療が困難な場合に限る）に対して免疫チェックポイント阻害薬であるペムブロリズマブが使用可能となった。さらに2021年にはがん化学療法後に増悪した切除不能な進行・再発の子宮体癌に対してチロシンキナーゼ阻害剤であるレンバチニブメシル酸塩とペムブロリズマブの併用療法が使用可能となっている。子宮内膜癌ではMSI-Highの発現頻度が高いことが報告されており[17)]，子宮体癌においてMSI検査を行う意義は大きいと考える。以上のような状況を鑑み，化学療法としては，まずはガイドラインに沿った化学療法を進めながら，治療選択肢を広げるためMSI検査の実施を検討する必要があると考える。

症例３では子宮摘出後の病理組織がないにも関わらず，子宮体癌・類内膜癌の肺転移と病理にて診断されている。晩期再発した子宮類内膜癌と肺原発の類内膜癌について検討した。肺原発の類内膜癌は検索した範囲内では報告例をみつけることは出来なかった。また，WHO胸部腫瘍分類第５版[18)]にも類内膜癌は記載されていない。類内膜癌が肺に出現する可能性があるとすれば，子宮内膜症が臓側胸膜，肺実質に転移し，それが癌化した可能性が考えられる。子宮内膜症の癌化は子宮内膜症患者の１%弱にみられる稀な疾患である[6)]。肺子宮内膜症から類内膜癌が発生した症例の報告例はなかったが，S状腸管子宮内膜症から類内膜腺癌が発生した症例は報告されている[19)]。また，子宮内膜症の癌化を診断するためにはSampson[20)]およびScott[21)]の提唱する組織学的診断基準が用いられており，①同一組織内に類内膜癌と良性子宮内膜症が存在する，②類内膜癌と子宮内膜症の組織像が子宮体部における組織像に近似している，③他の原発腫瘍が存在しない，④組織学的に子宮内膜症から類内膜癌への直接的な移行を認める，という４つの基準を満たすことが条件とされている。症例３ではどの基準も満たさず，子宮内膜症の癌化は可能性としては低いと考えた。

結　　語

今回我々は，子宮体癌における晩期肺再発の３症例を経験した。がんの治療後に行われる経過観察の目的は，再発の早期発見による予後の改善であり，子宮体癌は晩期再発の可能性を念頭に置き，終診後も定期的な健康診断の受診を指導するなど早期発見に努める必要がある。

文　　献

１）日本婦人科腫瘍学会．子宮体がん治療ガイドライン2018年版．東京：金原出版，2018.
２）山本嘉一郎．進行・再発癌婦人科がんの治療と管理４．肺転移．産科と婦人科，2011；5：549-552.
３）国立がん研究センターがん情報サービス．最新がん統計．2019，http://ganjoho.jp/reg_stat/statistics/stat/summary.html.［2022.07.30］
４）宮本信吾，石川操，古畑善章，熊坂利夫，檜山紀子，武村民子．非結核性抗酸菌症との鑑別に苦慮した術後10年の子宮体癌肺転移再発の１例．日呼吸誌2012；1(3)：273-277.
５）山木実，則行敏生．子宮体癌治癒切除術後16年で肺転移再発をきたした一手術例．第55回日本肺癌学会

総会 2014；(会議録).
6）小林宣隆，有村隆明，小沢恵介，吉池文明，保坂典子，西村秀紀．類内膜腺癌の組織像を呈した肺腫瘍の１例．日呼外会誌 2015；29：833-838.
7）矢島剛洋，木村望，神宮大輔，生方智，庄司淳，高橋洋，渡辺洋．術後13年目に再発した子宮体癌肺転移・胸膜転移の１例．日本呼吸器学会誌 2018；７巻増刊：323.
8）岩里桂太郎，谷口一郎，寺脇信二，中村聡，室康治，馬場眞澄，江藤雅子，宮崎多美，二宮浩司．子宮体癌肺転移にドセタキセル（タキソテール）とカルボプラチンの併用投与が奏効した１例．癌の臨床 2002；48：19-22.
9）今泉智博，佐藤幸，鈴木晶子，瀬川篤記，小山徹也，吉田カツ江，城下尚．好中球取り込み像から推定し診断に至った子宮内膜癌肺転移の１症例．第57回日本臨床細胞学会秋期大会 2018；(会議録).
10）吉津晃，福冨寿典．子宮体癌術後23年目に発見された転移性肺腫瘍の１切除例．日本肺癌学会総会号 2019；60：984.
11）天野瑶子，苅田真，田中真人，大友梨恵，田中大貴．原発性肺癌との鑑別に苦慮した術後15年のTTF-1陽性子宮体癌肺転移再発の１例．肺癌 2022；62：133.
12）高橋顕雅，的田眞紀，松浦基樹，野村秀高，岡本三四郎，金尾裕之，近藤英司，尾松公平，加藤一喜，宇津木久仁子，竹島信宏．子宮内膜癌完全切除後の早期および晩期再発症例における臨床病理学的特徴．日本癌治療学会学術集会 2016；54(会議録).
13）Robert EB, Antonio S, Marianna LZ, Ginger JG, Robert LG, Deborah KA. Salvage cytoreductive surgery for recurrent endometrial cancer. Gynecol Oncol 2006; 103: 281-287.
14）Joyce NB, Isha P, Robert EB. Cytoreductive surgery for advanced or recurrent endometrial cancer: a meta-analysis. Gynecol Oncol 2010; 118: 14-18.
15）Otsuka I, Ono I, Akamatsu H, Sunamori M, Aso T. Pulmonary metastasis from endometrial carcinoma. Int J Gynecol Cancer 2002; 12: 208-213.
16）Arlan FF, J.Gordon S, Earle WW. Pulmonary resection for metastases from gynecologic cancers: Massachusetts General Hospital experience. 1943-1982. Gynecol Oncol 1985; 22: 174-180.
17）Dung TL, Jennifer ND, Kellie NS, Hao W, Bjarne RB, Laveet KA, Steve L, Holly K, Cara W, Brandon SL, Fay W, Nilofer SA, Agnieszka AR, Dan L, Ross D, Atif Z, George AF, Todd SC, James JL, Tim FG, Austin GD, Kristen KC, Aleksandra DE, Bao HL, Andrew J, S. Peter K, Matthias H, Ludmila D, Leslie C, Christian M, Shibin Z, Richard MG, Deborah KA, Katherine MB, Amanda NF, Janis T, Franck H, David S, Nianqing X, Drew MP, Nickolas P, Kenneth WK, James RE, Bert V, Robert AA, Luis ADJ. Mismatch repair deficiency predicts response of solid tumors to PD-1 blockade. Science 2017; 357: 409-413.
18）WHO Classification of Tumours Editorial Board. WHO Classification of Tumours 5th ed., Vol.5. Switzerland: WORLD HEALTH ORGANIZATION 2021.
19）末永雅也，森俊明，石山聡治，横井一樹，鈴木祐一，木村次郎，小沢広明．卵巣類内膜腺癌に同時発生したS状結腸子宮内膜症発癌の１例．日本消化器外科学会雑誌 2013；46：385-392.
20）Sampson JA. Endometrial carcinoma of the ovary arising in endometrial tissue in that organ. Arch Surg 1925; 10: 1-72.
21）Scott RB. Malignant changes in endometriosis. Obstet Gynecol 1953; 2: 283-289.

【連絡先】
平井雄一郎
JA 広島総合病院産婦人科
〒738-8503　広島県廿日市市地御前 1-3-3
電話：0829-36-3111　FAX：0829-36-5573
E-mail：ag11415098@yahoo.co.jp

現代産婦人科　Vol.71 No.2，2022 年，pp.193-198

円錐切除後の頸管閉鎖に子宮留膿症を併発し，子宮摘出で診断された子宮頸癌の２例

坂田周治郎・矢野　友梨・國友　紀子・早田　裕・堀口　育代
永坂　久子・高田　雅代・米澤　優・中西　美惠

香川県立中央病院　産婦人科

Cervical cancer with post-conization cervical stenosis and pyometra: a report of two cases

Shujiro Sakata・Yuri Yano・Noriko Kunitomo・Yu Hayata・Ikuyo Horiguchi
Hisako Nagasaka・Masayo Takata・Masaru Yonezawa・Yoshie Nakanishi

Department of Obstetrics and Genecology, Kagawa Prefectural Central Hospital

【緒言】子宮頸部円錐切除術の合併症の一つに頸管閉鎖があり，閉経後で発症頻度が高い。発症すれば子宮頸管内，腔内病変の十分な精査が困難となる。今回，円錐切除術後，頸管閉鎖に子宮留膿症を併発し子宮全摘出で診断された子宮頸癌を２例経験した。【症例１】73歳，閉経52歳。円錐切除術後５か月より頸管閉鎖を認め，術後４年目より子宮留膿症が出現した。病理学検査目的に頸管拡張術を提示したが同意が得られず，経過観察を継続した。術後６年目に子宮留膿症の増大とともに，腫瘍マーカーであるSCCの上昇を認め，診断目的に子宮全摘術を実施，子宮頸癌IB２期と診断し，術後補助療法として放射線治療を行った。【症例２】67歳，閉経53歳。肺癌精査のため施行されたPET-CT検査で子宮頸部に異常集積を認め，当科紹介となった。他院にて３年前に円錐切除術を施行，術後９か月より頸管閉鎖，子宮留膿症を指摘されるも，その後受診を自己中断した。画像検査で頸部腫瘤を認めたが頸管閉鎖のため病理学検査が施行できず，診断目的に子宮全摘術を実施，子宮頸癌IB２期と診断し，術後補助療法として放射線治療を行った。【考察】閉経後を含む低エストロゲン状態は頸管閉鎖を起こすリスク因子である。閉経後の頸管閉鎖は症状を伴わない場合が多いが，子宮内の病理学検査が困難となり，術後の検索や管理方法が制限される。【結語】閉経後の子宮頸部高度異形成では，治療として子宮全摘術の検討は必要と考える。また，円錐切除を選択した場合，頸管狭窄に伴う留膿症・留血症が生じた際には再発や浸潤癌の可能性を考慮し，診断・治療を進めることが重要である。

Introduction: Cervical stenosis is a complication of conization, which frequently occurs after menopause. It prevents adequate examination of intracervical and intrauterine lesions. Herein, we report two cases of cervical cancer diagnosed after total hysterectomy due to post-conization cervical stenosis and pyometra. Case 1: A 73-year-old woman who attained menopause at 52 years developed cervical stenosis five months after conization. Pyometra appeared 4 years after surgery. The SCC was elevated six years after the surgery, for which total hysterectomy was performed. Case 2: A 67-year-old attained menopause at 53 years. A PET-CT scan performed for the diagnosis of lung cancer showed abnormal accumulation in the cervix. Three years ago, conization was performed at another hospital. Nine months post-surgery she developed cervical stenosis. A cervical mass was found on imaging, which could not be pathologically examined because of the stenosis. A total hysterectomy was performed for diagnosis. Consideration: Intrauterine pathology is difficult to examine in the presence of cervical stenosis. In postmenopausal patients with CIN3, total hysterectomy should be considered as a treatment option. Post-conization recurrence or invasive carcinoma should be always be considered.

キーワード：円錐切除，頸管狭窄，子宮頸癌，子宮留血症
Key words：conization, cervical stenosis, cervical cancer, pyometra

緒　　言

子宮頸部円錐切除術の合併症には子宮頸管狭窄・閉鎖があり，閉経後では発生頻度が高いことが知られている[1)]。頸管狭窄・閉鎖を発症した際には，適切な子宮頸部細胞診や体部細胞診ができず，子宮内病変の十分な精査ができない。今回，閉経後の子宮頸部高度異形成（cervical intraepithelial neoplasia 3: CIN3）に対して円錐切除術後，頸管閉鎖に子宮留膿症を併発し子宮全摘出で診断された子宮頸癌の２例を経験したため報告する。

症　　例

【症例１】73歳
妊娠分娩歴：２妊２産

月経歴：閉経　52歳
既往歴：16歳　虫垂炎手術，18歳　術後腸管癒着剥離術
　　72歳　右大腿骨骨折手術
主訴：自覚症状なし
現病歴：６年前に子宮頸癌の疑いで円錐切除・子宮頸管掻把術を施行，病理診断はCIN3，断端陰性であった。術後は経腟超音波検査と子宮頸部細胞診で定期的な経過観察を行い，細胞診異常は認めなかった。術後５か月より子宮頸管閉鎖が出現し，頸管内へのブラシの挿入が困難となったため，以降は子宮腟部細胞診を継続し，NILM（negative for intraepithelial lesion or malignancy）であることを確認していた。術後４年目に子宮内に液体貯留が出現したため，再発もしくは子宮頸癌の発症を疑い，精査を行った。腟鏡診で円錐切除術による腟部の平坦化と外子宮口閉鎖を認め，コルポスコピーで所見は認めなかった。腫瘍マーカーはSCC 1.1ng/mLと基準値内であり，MRI検査では子宮内液体貯留を認めたが，頸部に腫瘤は認めず（図１），悪性疾患を疑う所見は指摘できなかった。頸管閉鎖のため十分な組織学的検索が行えないことやMRI検査で子宮貯留内容の信号が不均一であり，水信号でないことから，病理学的検索を目的に静脈麻酔下の頸管拡張術を提示したが，同意が得られず，その後も注意して経過観察を継続した。術後６年目に経腟超音波検査で子宮内液体貯留の増大（図２）を認め，CT検査を施行，子宮内液体貯留の増大は認めるが，腫瘤性病変の出現は指摘できなかった（図３）。しかし，SCCが5.6ng/mLと上昇し，子宮頸癌が否定できないため，診断目的に腹式単純子宮全摘，両側付属器切除術を施行した。手術時，腹腔内に播種やリンパ節転移を疑う所見を認めなかった。

摘出子宮は10cm大，内腔には淡赤褐色の膿が充満していた。内腔面は頸管に留まらず体部内膜まで全体に粗造であった（図４）。病理組織学所見で浸潤部の拡がり9.1cm，最大深達度10mmの扁平上皮癌を認め，頸管内ほぼ全周に病変が浸潤しており，一部は内子宮口を超え，体部内膜に沿って進展していた（図５）。診断は子宮頸癌IB３期（FIGO2018），pT1b3NXM0（UICC Cervix Uteri TNM2021）であり，術後再発中リスク群のため，術後補助療法として放射線治療（全骨盤外照射：50Gy/25Fr）を施行，現在７年２か月の無再発生存

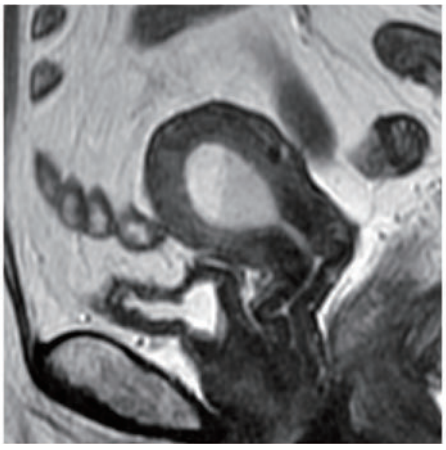

図１　術後４年　骨盤MRI検査　矢状断　T2強調像

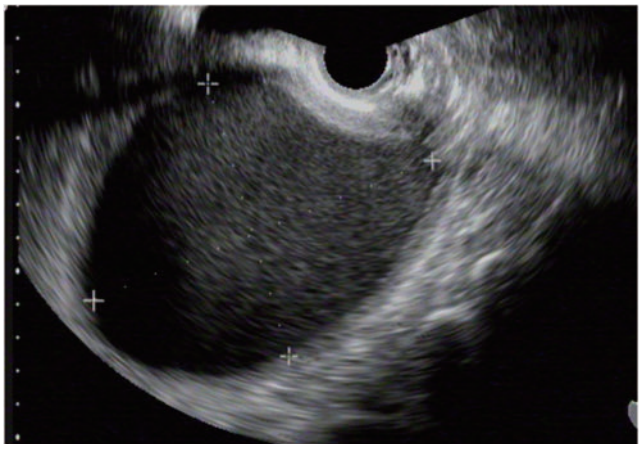

図２　術後６年　経腟超音波検査

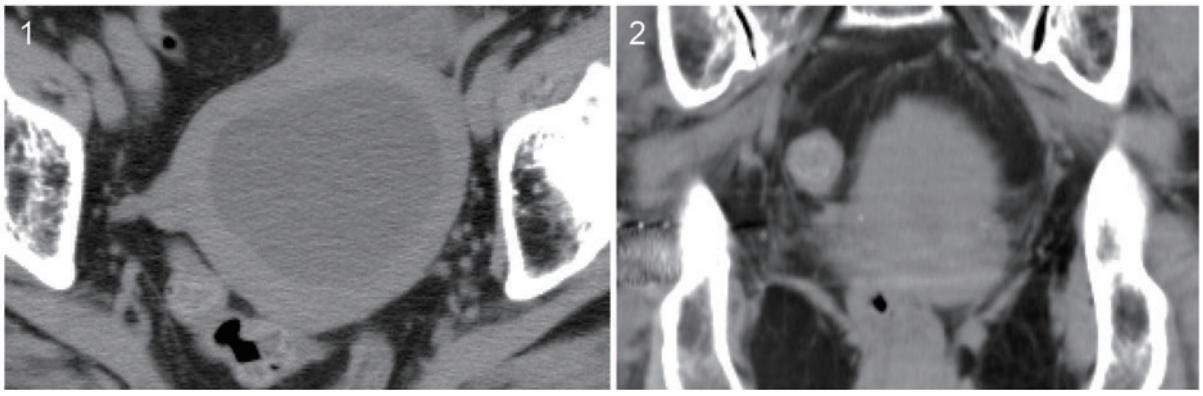

図３　術後６年　CT検査

１）水平断　２）冠状断
大腿骨骨折手術のため，MRI検査による評価はアーチファクトにより困難と判断し，CT検査を施行した。
子宮内液体貯留像は増大（１）しているが，子宮頸部に腫瘤影は認めず（２），画像検査では悪性腫瘍を疑う所見は指摘できない。

期間が得られている。

【症例２】67歳

妊娠分娩歴：２妊２産

月経歴：閉経52歳

既往歴：64歳　CIN3にて円錐切除術（他院）
切除断端陽性であったが，術後頸部細胞診でNILM継続（66歳より受診を自己中断）
高血圧　近医内科にて内服加療

主訴：自覚症状なし

現病歴：近医内科で高血圧の加療中，CEA高値のため施行したCT検査で肺尖部に限局性のすりガラス影を認め，当院呼吸器内科へ紹介，肺癌と診断され，呼吸器外科で手術の方針となった。術前に施行したPET-CT検査で子宮内液体貯留および子宮頸部へSUVmax9.34のFDG集積を認め（図６），肺癌術後に精査加療目的に当科紹介となった。腟鏡診で円錐切除術による腟部の平坦化と外子宮口閉鎖を認め，コルポスコピーで所見はなく，腟部細胞診はNILM，頸管内の病理学的検索は行えなかった。経腟超音波検査で子宮内液体貯留を認め（図７），腫瘍マーカーはSCC 5.1ng/mLと上昇していた。MRI検査では子宮頸部後壁に傍組織浸潤を伴わない21mm大の腫瘤影を認め（図８），同部位は拡散強調像で高信号，造影で早期濃染され，悪性腫瘍が示唆された。

臨床的には子宮頸癌と考えられたが，病理学的検索が困難なため，診断目的に腹式単純子宮全摘，両側付属器切除術を施行した。手術時，腹腔内に播種やリンパ節転移を疑う所見を認めなかった。

摘出子宮は９cm大で，内腔には膿の充満を認め，内腔面は頸管に留まらず体部内膜まで全体に粗造であった（図９）。病理組織学的所見では浸潤部の拡がり2.5cm，子宮頸部付近に最大深達度12mmの非角化型扁平上皮癌を認め，全周に病変が浸潤し，併存するCIN3所見は内子宮口を超えて子宮体部まで伸展していた。腟側断端の一部に浸潤巣を認めるが，焼灼のため評価困難であった（図10）。最終診断は子宮頸癌IB２期（FIGO2018），pT1b2NXM0（UICC Cervix Uteri TNM2021），術後再発中リスク群であり，術後補助療法として放射線治療（全骨盤外照射：46Gy/23Fr，腔内照射：18Gy/3Fr）

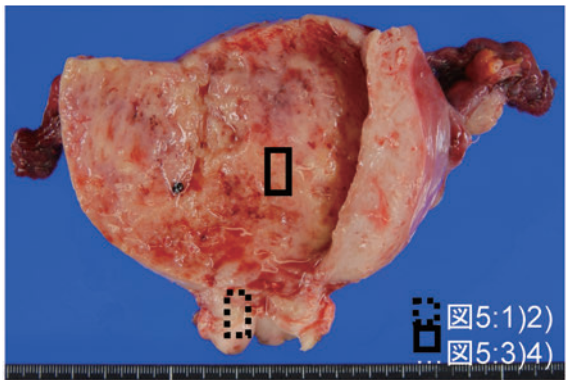

図４　摘出標本　肉眼像
子宮・両側付属器

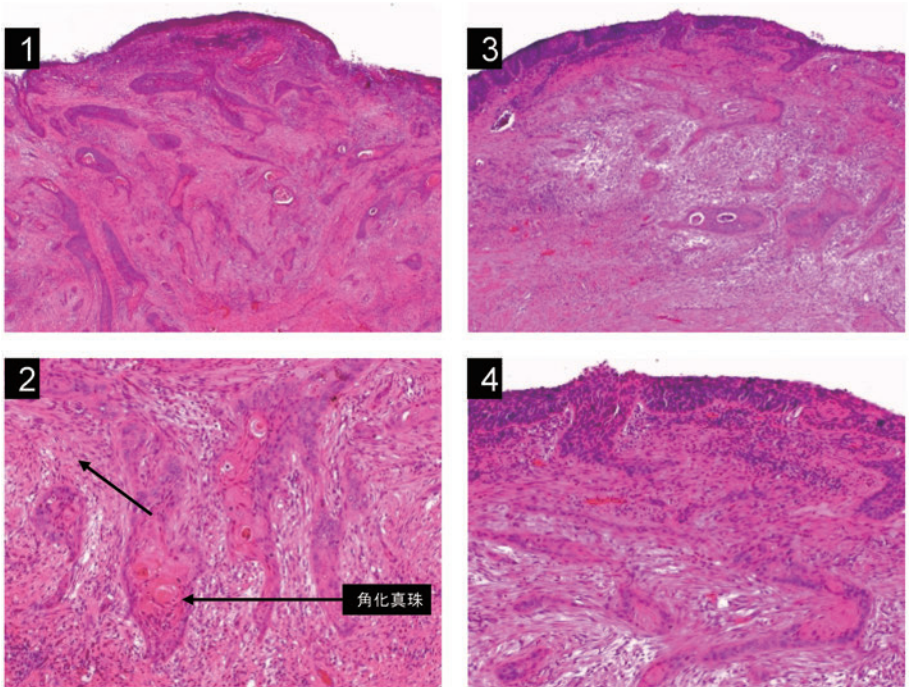

図５　病理組織像（HE染色）
１）子宮頸部弱拡大像（倍率×20）　２）子宮頸部中拡大像（倍率×100）
３）子宮体部弱拡大像（倍率×20）　４）子宮体部中拡大像（倍率×100）
子宮頸部全周で角化傾向を示す異型上皮が小胞巣状を呈し浸潤増殖し（１），一部に角化真珠（２）を認めた。頸部病巣は体部まで伸展していた（３，４）。

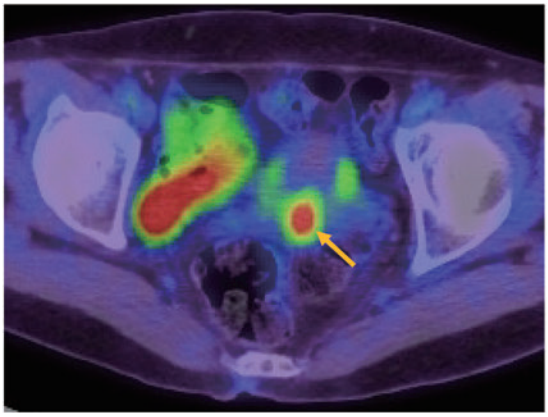

図６　PET-CT検査
子宮頸部にSUVmax9.34のFDG集積を認める。

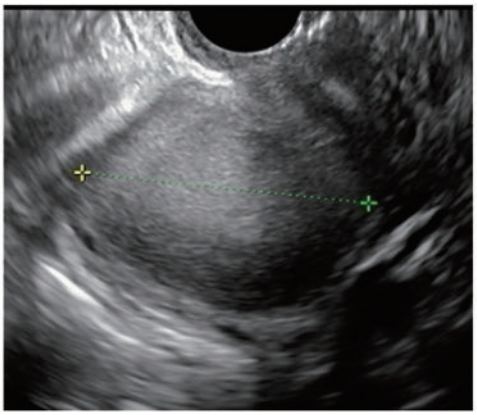

図７　経腟超音波検査

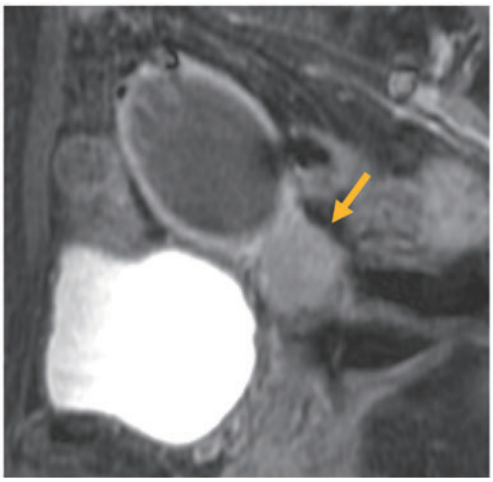

図８　骨盤MRI検査　矢状断　造影早期相

図９　摘出標本　肉眼像
子宮・両側付属器

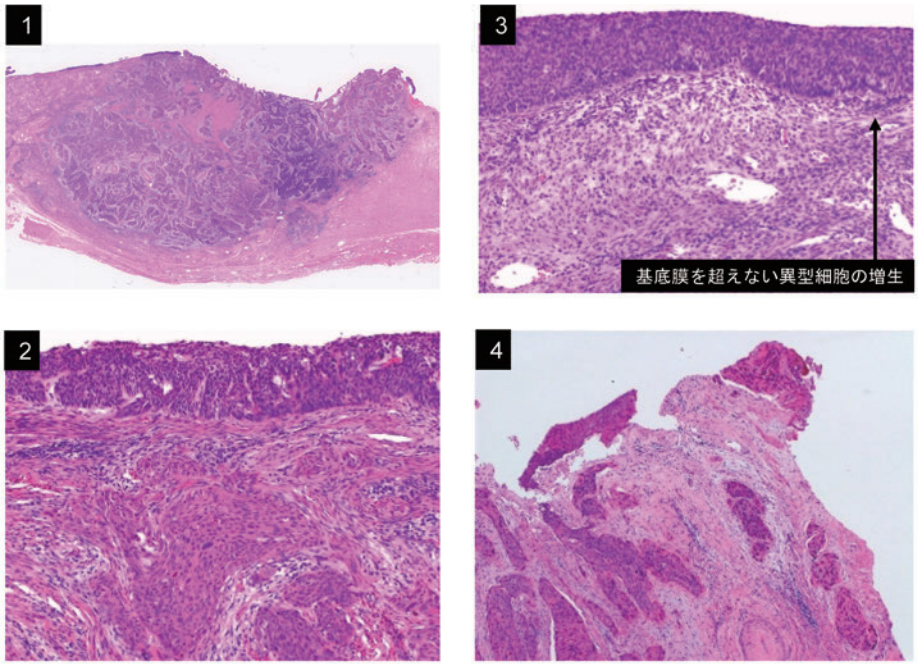

図10　病理組織像（HE染色）
１）子宮頸部（ルーペ像）　２）子宮頸部中拡大像（倍率×100）
３）子宮体部中拡大像（倍率×100）　４）子宮頸部断端像（倍率×40）
角化傾向を示す異型上皮が胞巣状を呈し浸潤増殖しているが角化真珠の形成は明らかでない（１，２）。並存するCIN3所見は内子宮口を超えて子宮体部まで伸展していた（３）。腟側断端の一部に浸潤巣を認めるが，焼灼のため評価困難であった（４）。

を施行，現在２か月の無再発生存期間が得られている。

考　　案

円錐切除術はCIN3や子宮頸癌に対する診断的・治療的手術であり，手術時間が短く，侵襲の少ない術式である。主な合併症として血性帯下，術後出血，頸管狭窄・閉鎖，妊娠中の切迫流早産のリスク上昇が挙げられる。

合併症の１つである子宮頸管狭窄・閉鎖は，切除創の治癒過程で生じる子宮頸部の変形により生じ，低エストロゲン状態（閉経後[1]・高齢[2]・分娩後12か月以内[2]・授乳期[3]）がリスク因子となる。Penna et al. の報告では，閉経後で有意に頸管狭窄・閉鎖のリスクが高かった（閉経前４％ vs 閉経後36.8%; P<0.05）[1]。閉経前に頸管狭窄・閉鎖を発症すると月経困難症や月経モリミナを認め，機械的な頸管拡張が必要になることがある。対して閉経後の頸管狭窄・閉鎖では症状を認めないことが多く，臨床的に問題となることは少ないが，再発・新規病変が出現した際の診断が遅れる可能性がある。

円錐切除術の方法には，レーザー法，コールドナイフ法，超音波メス法，LEEP（loop electrosurgical excision procedure）法などがある。Jiang et al. はLEEPとコールドナイフを比較し，切除長はコールドナイフ法で有意に長いが，頸部狭窄率に有意差はなく，LEEP法では有意差はないが断端陽性率が高い[4]と報告している。手術方法によるメリット・デメリットを踏まえて，当院では症例ごとに使用器械や切除方法を検討，施行している。

今回の症例は２例とも閉経後であり，術後の頸管狭窄・閉鎖の発症リスクが高いと予測された。当院では閉経後症例については，コルポスコピー所見から病変が頸管内に拡がっていると判断される場合に，術前検査で浸潤癌の併存がないことを評価した上で，初回からの子宮全摘術の提示を検討している。症例１は閉経後10年以上経過しており，頸管狭窄により経過観察が困難となる可能性が高いことから，初回治療として子宮全摘術を提示したが，本人の同意が得られず，円錐切除術を選択した。術後，留膿症を生じたが自覚症状はなく，留膿症の増悪，腫瘍マーカーの上昇から診断目的に手術を行い子宮頸癌の診断を得た。子宮留膿症の原因として悪性腫瘍，放射線治療の既往，子宮筋腫などの良性腫瘍，円錐切除の術後などが鑑別に挙がる。術後に留膿症を認めた場合には，CIN3の再発，子宮癌の新規発生の鑑別が必要であることを認識し，診察間隔の短縮や画像検査などにより，より厳重な管理の適応を検討し，所見が持続・増大するようであれば外科的介入を行い，積極的に病理検査を行うことが重要と考える。症例１では子宮留膿症発症から３か月毎の検診を行っていた。外科的介入による再疎通に際しては，侵襲の少ないことから頸管拡張術も考慮されるが，再閉鎖が起こるリスクが高く，根治的には子宮全摘術が有用と考える。Nasu et al. は，子宮内避妊具を挿入することで頸部狭窄を予防できる可能性があると報告している[5]が，症例数が限られており，今後の検討が必要である。

Tanaka et al. は46歳以上，切除断端陽性・評価困難が，病変の再発・遺残における有意なリスク因子である[6]と報告している。同様にGhaem-Maghami et al. はメタ解析で断端陽性・評価困難が再発のリスク因子と報告している[7]。閉経後はエストロゲンの低下により扁平円柱上皮境界（squamocolumnar junction: SCJ）が頸管内へ退縮するため，頸管内の病変が視認できず，円錐切除による頸管側断端陽性のリスクが上昇すると考えられる。頸管狭窄・閉鎖のリスクが高い年齢群は同時に断端陽性・評価困難となるリスクが高い群と重複しており，術後再発率が高い可能性がある。

以上から，閉経後のCIN3に対しては，術前病理検査や画像検査などで浸潤癌の検索を行い，病変の拡がりなどを検討した上であれば，初回治療として子宮全摘術の施行は選択肢と考える。子宮全摘は一度の手術で最終治療となる一方，円錐切除に比べ，侵襲が大きく，術後合併症リスクも上昇する。また，初回から子宮全摘を行う場合，術後病理検査結果によっては標準的な術式が施行できなかったこととなる可能性があり，より慎重な術前評価が求められる。円錐切除を選択するのであれば，その後に子宮全摘出を追加することで病変の遺残，再発を低減し得ることを術前より説明し，合併症が生じた際の外科治療の必要性について理解を得るよう努める必要がある。円錐切除後には，慎重に経過観察を行い，子宮留膿症・留血症が生じた際には頸管拡張や子宮全摘出を行い，発症原因の検索および病理学的検索・診断を行うことが重要である。

結　　語

今回，閉経後のCIN3に対する円錐切除術後，頸管閉鎖に子宮留膿症を併発し子宮全摘出で診断された子宮頸癌の２例を経験した。閉経後の円錐切除は頸管狭窄・CIN3病変の再発・遺残リスクが上昇する可能性がある。このため，閉経後の円錐切除を行う際には，リスクを説明した上で，最終治療として子宮全摘術を考慮する必要があると考える。

文　　献

1）Penna C, Fambrini M, Fallani MG, Pieralli A, Scarselli G, Marchionni M. Laser CO_2 conization in postmenopausal age: risk of cervical stenosis and unsatisfactory follow-up. Gynecol Oncol 2005; 96: 771–775.

2）金嶺ちひろ，下地裕子，新垣精久，平良祐介，若山明彦，大山拓真，久高亘，青木陽一．子宮頸部円錐切除術後の頸管狭窄発症のリスク因子について．沖縄産婦会誌 2018；40：17-21.
3）Hirai K, Kanaoka Y, Sumi T, Yasui T, Nakai Y, Nishio J, Yamamasu S, Ishiko O. Occlusion of the external cervical os after conization in a postpuerperal amenorrheic woman. Arch Gynecol Obstet 2004; 270: 64-66.
4）Yan MJ, Chang XC, Li L. Meta-analysis of cold-knife conization versus loop electrosurgical excision procedure for cervical intraepithelial neoplasia. Onco Targets Ther 2016; 9: 3907-3915.
5）Nasu K, Narahara H. Management of severe cervical stenosis after conization by detention of nylon threads tied up to intrauterine contraceptive device. Arch Gynecol Obstet 2010; 281: 887-889.
6）Tanaka Y, Ueda Y, Kakuda M, Kubota S, Matsuzaki S, Iwamiya T, Okazawa A, Matsuzaki S, Hashimoto K, Kobayashi E, Mabuchi S, Sawasda K, Tomimatsu T, Yoshino K, Kimura T. Predictors for recurrent/persistent high-grade intraepithelial lesions and cervical stenosis after therapeutic conization: a retrospective analysis of 522 cases. Int J Clin Oncol 2017; 22: 921-926.
7）Ghaem-Maghami S, Sagi S, Majeed G, Soutter WP. Incomplete excision of cervical intraepithelial neoplasia and risk of treatment failure: a meta-analysis. Lancet Oncol 2007; 8: 985-993.

【連絡先】
坂田周治郎
香川県立中央病院産婦人科
〒760-8557　香川県高松市朝日町 1 丁目 2-1
電話：087-811-3333　FAX：087-802-1188
E-mail：shu.uw.0223@gmail.com

現代産婦人科　Vol.71 No.2，2022年，pp.199–203

MEA後に子宮筋腫内血腫を認め，腹腔鏡下子宮全摘出術を施行した1例

工藤　明子・小松　宏彰・松本　芽生・長田　広樹
和田　郁美・東　幸弘・佐藤　慎也・谷口　文紀

鳥取大学医学部　産科婦人科学

A case of intramyoma hematoma after microwave endometrial ablation treated with laparoscopic total hysterectomy

Akiko Kudoh・Hiroaki Komatsu・Mei Matsumoto・Hiroki Nagata
Ikumi Wada・Yukihiro Azuma・Shinya Sato・Fuminori Taniguchi

Department of Obstetrics and Gynecology, Tottori University Hospital

過多月経に対するマイクロ波子宮内膜アブレーション（Microwave Endometrial Ablation; MEA）は低侵襲治療のひとつである。子宮内膜をマイクロ波で焼灼する際に，基底層を含めて破壊した場合，月経出血は消失あるいは減少するが，子宮腺筋症や粘膜下筋腫を伴う場合，MEAによって壊死や感染を起こすことがある。
症例は51歳女性，７妊２産。以前より粘膜下筋腫を伴う多発筋腫を指摘されていた。過多月経，軽度の貧血を認めたため，MEAを施行した。MEA後３日目より子宮内感染を来したため，抗生剤加療を行った。その後，月経量は減少し，外来経過観察となっていたが，MEA後１年経過した頃より不正性器出血が出現した。骨盤部MRIで粘膜下筋腫が一部破綻し，筋腫内に血腫を認めたため，症状改善目的に，全腹腔鏡下子宮全摘出術（Total laparoscopic hysterectomy; TLH）を施行した。
MEAを行う際には子宮筋腫や腺筋症の有無，内膜の厚さ，GnRH agonistなどの服薬，月経周期を十分に鑑みて手術時期を決定するとともに，多様な合併症が起こりうることを念頭に置いて実施すべきであると考えられた。

A 51-year-old woman presented with multiple myomas including submucosal fibroids. She underwent microwave endometrial ablation (MEA) because of menorrhagia and mild anemia. Three days after MEA, the patient developed an intrauterine infection and was treated with antibiotics. Her menstrual flow decreased, and she was followed up as an outpatient. She experienced irregular genital bleeding one year post-MEA. Pelvic MRI showed a partially collapsed submucosal intramyoma hematoma, for which total laparoscopic hysterectomy was performed. The presence of uterine myoma and adenomyosis, endometrial thickness, medication (GnRH agonists) use, and menstrual cycle should be taken into consideration to determine the timing of MEA. The risk of recurrence should be explained to the patient before surgery.

キーワード：子宮筋腫，子宮内膜アブレーション，腹腔鏡下子宮全摘術
Key words：uterine myoma, microwave endometrial ablation, laparoscopic hysterectomy

緒　　言

過多月経に対するマイクロ波子宮内膜アブレーション（Microwave Endometrial Ablation; MEA）は2012年４月に保険適用となり，低侵襲治療のひとつとして本邦でも普及している。子宮内膜をマイクロ波で焼灼する際に，基底層を含めて破壊した場合，月経出血は消失あるいは減少し，過多月経例に著効するが，一方で妊孕性は損なわれる。治療後は下腹部痛や水様性帯下などが一時的に出現することがあるが，多くは自然に軽快する。内子宮口付近が瘢痕収縮することで子宮内が閉鎖した場合は子宮留血症を発生し，月経痛により子宮摘出を必要とすることが報告されている[1)]。子宮腺筋症や粘膜下筋腫を伴う場合，MEAによって壊死に陥ることがあるため，MEA後の子宮内感染にも留意しなければならない。また，MEAを施行しても一定の頻度で再発を認めることがあるが，その理由は卵管角周囲の内膜組織の残存あるいは，卵管過形成によるものと報告されている。今回我々はMEA後に症状は軽快していたが，粘膜下子宮筋腫が一部陥凹し，筋腫内に血腫を認め，不正性器出血を認めたため，全腹腔鏡下子宮全摘出術を施行した一例を経験したので文献的考察を加えて報告する。

症　　例

症例は51歳の経産婦（７妊２産，２自然流産，３人工妊娠中絶術）で，既往歴・手術歴としてHSIL/CIN2に対する子宮頸部円錐切除術があった。以前より子宮筋腫を指摘されていた。X年10月，職場健診で貧血を指摘さ

れ，また過多・過長月経と軽度の貧血症状を自覚したため，当科を受診した。受診時の血液検査では月経直前であったため，Hb：10.7g/dLと貧血は軽度であった（鉄剤内服中）。経腟超音波にて粘膜下筋腫を含む多発子宮筋腫を認めた。骨盤部MRIにて，７cm大の粘膜下筋腫と２cm大までの筋層内筋腫を数個認めた（T2強調矢状断像：図１－ａ/T2強調前額断像：図１－ｂ）。保存的治療（GnRHアナログによる薬物療法）と手術療法（腹腔鏡下の子宮全摘出術，筋腫核出術およびMEA）を提示し，MEAを希望された。術前の貧血予防および内膜の菲薄化を期待し，X年11月よりレルゴリクス錠40mgを開始した。X年12月にMEA（70W/50秒/６回）を施行した。術後３日目より子宮内膜炎のためクラブラン酸カリウム，アモキシシリン水和物併用にて加療した。以後，月経量は減少し，外来にて経過観察を行っていた。X+２年４月頃より不正性器出血を自覚し，その後も持

a

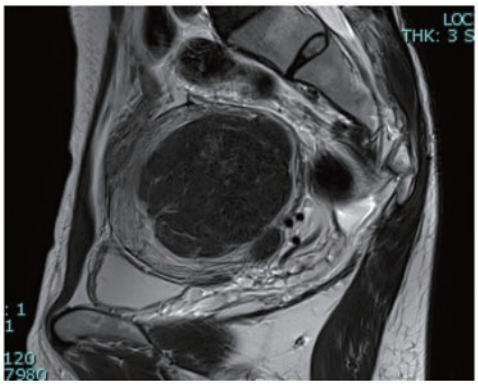

図１－ａ　MEA前の骨盤部MRI T2強調矢状断像。７cm大の筋腫を認める（矢状断では内膜の圧排は確認できない）。

b

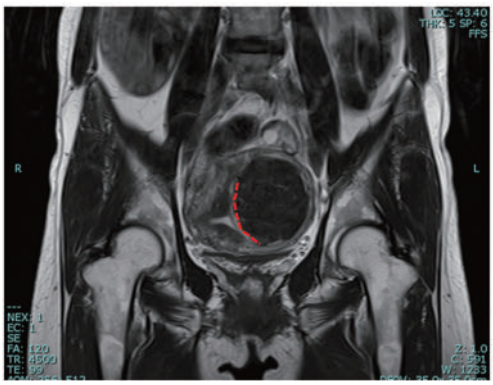

図１－ｂ　MEA前の骨盤部MRI T2前額断像。子宮内腔に突出する径７cmの粘膜下筋腫を認める（点線部分が突出部位）。

a

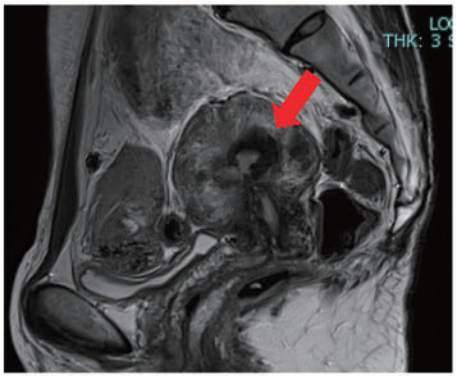

図２－ａ　子宮摘出前の骨盤部MRI T2強調矢状断像。粘膜下筋腫（矢印）内に高信号域を認める。

b

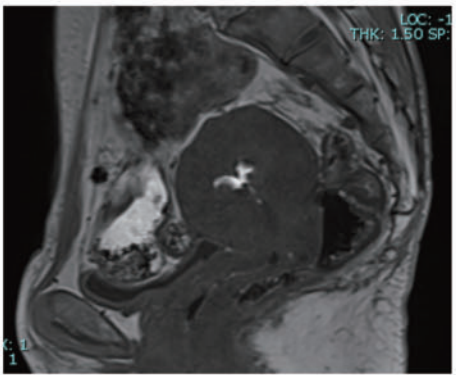

図２－ｂ　子宮摘出前の骨盤部MRI T1強調矢状断像。ａと同じ断面で筋腫内の高信号域が内膜とわずかに連続している。

c

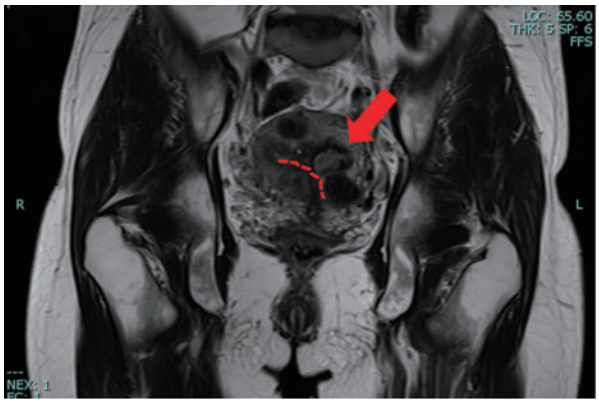

図２－ｃ　子宮摘出前の骨盤部MRI T2強調前額断像。子宮内左側の低信号域を示す筋腫（矢印）内に高信号領域を認め内腔と連続している。子宮内腔は右側に偏位している（点線の部分が内腔）。

続したためX+３年３月当科受診した。腟鏡診にて少量の褐色帯下を認めた。経腟超音波で子宮内膜の肥厚や子宮留血腫は認めず，体部に径３cmまでの筋腫が多発していた。子宮頸部細胞診はNILM，子宮内膜細胞診は陰性であった。骨盤部MRIを施行し，３cm大の粘膜下筋腫を含む多発筋腫と子宮腺筋症を指摘された。粘膜下筋腫内に子宮内腔と交通する血液貯留を伴う陥凹を認めた（T2強調矢状断像：図２－ａ/T1強調矢状断像：図２－ｂ/T2強調前額断像：図２－ｃ）。MRIにて粘膜下筋腫内に陥凹部分があり，同部に血液貯留所見を認めたため，同部位が出血の原因と考え，症状改善目的に子宮摘出の方針を提示した。ご本人も子宮摘出を希望されたため，X+３年７月，子宮筋腫，MEA後不正性器出血に対して全腹腔鏡下子宮全摘出術を施行した。

子宮マニピュレーター留置の際，子宮内腔の狭小化のため，バルーン留置に難渋したが，予定通り手術を終了した。手術時間は２時間22分，出血量200mL，子宮および両側卵管重量は145gであった。摘出標本の肉眼的写真を図３－ａ，ｂ，図４に示す。骨盤部MRIでみられた部位と一致する子宮筋腫の中央は内側に陥凹し，形状は不整であった。病理組織学的検査は多発子宮筋腫および子宮腺筋症がみられ，子宮内膜は内膜炎治癒後の軽度の炎症を認めた。筋腫の陥凹部には変性を疑う空砲化した細胞と炎症細胞の集簇を認めるのみで特異的な所見は認めなかった。悪性所見はなかった。術後経過良好であり，術後４日目に退院した。退院後の診察は良好であり，術後２か月で終診とした。

考　　案

我々は粘膜下子宮筋腫に対してMEAを施行後に粘膜

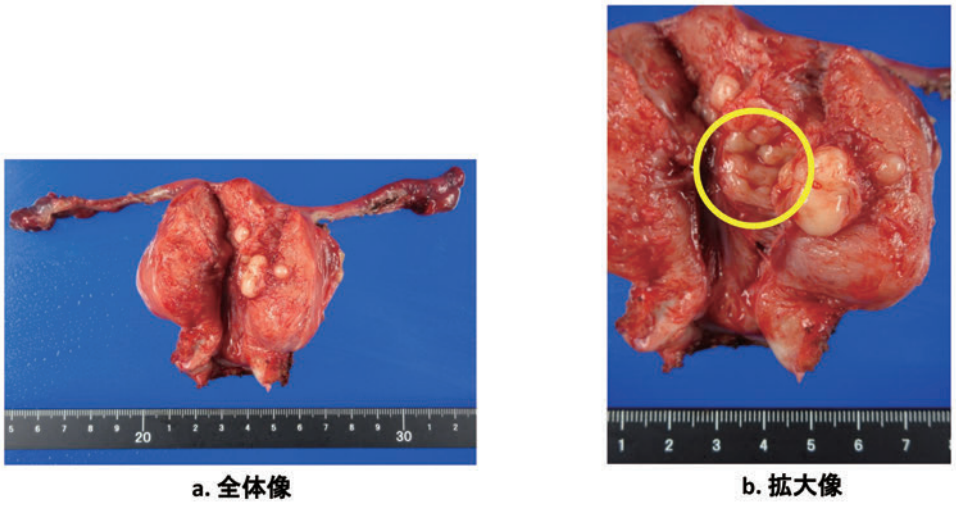

a　摘出標本の肉眼像。子宮内腔は狭小化し，粘膜の菲薄化がみられる。

b　摘出標本の拡大像。陥凹した子宮筋腫を認める。

図３　摘出標本写真

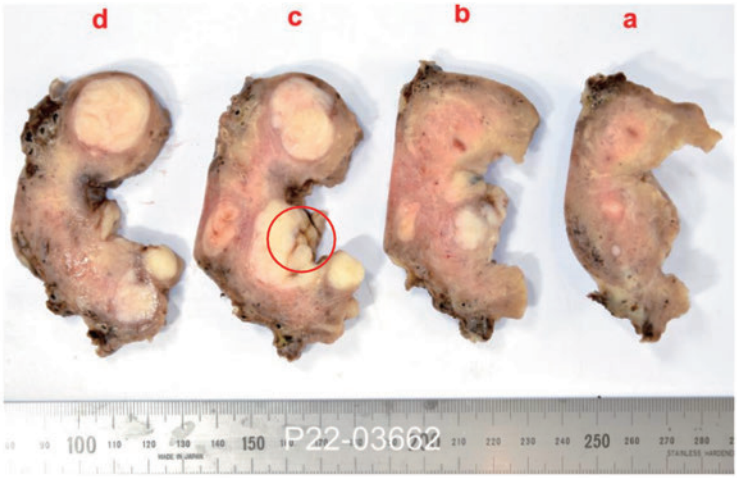

図４　摘出標本写真（固定後）
摘出標本の切り出し像。多発子宮筋腫と，粘膜下筋腫は変形し，内腔側の一部に陥凹を認める。

下筋腫内の組織が変性・壊死し，筋腫に陥凹が生じたことで子宮筋腫内に留血腫を生じ，不正性器出血を認めた症例を経験したので報告した。本症例ではMEA後，月経量の著明な減少を認めており，月経日数も３日程度まで短縮している。不正出血出現後のMRIでは内膜の肥厚や子宮留血腫は認めておらず，不正性器出血の原因は筋腫内に貯留した血液であると考えられた。

過多月経に対するMEAは子宮摘出術を回避できる低侵襲治療である。経腟的操作で簡便に実施できることから，婦人科クリニックでも安全に実施されている[2]。しかしながら，MEAの治療成績は様々であり，適応についての十分な説明とともに，治療後の症状，再発，合併症に関しても患者に説明しておく必要がある。Li et al.によると，過多月経症例に対してMEAを施行した334例のうち，305例（91.3%）に症状の改善が見られた[3]。また，無月経率は49.7%（166/334），月経頻度の減少率は41.6%（139/334），月経困難症例の71.1%（140/197）は骨盤痛が緩和し満足率は91.9%（307/334）であった。一方で42例は再発のため再治療を要し，そのうち９例はMEAを再度実施し，33例（9.9%）は子宮摘出術を施行された。子宮摘出例の摘出標本において，子宮内膜は完全に破壊され，病理組織学的特徴として，内膜面の内側は凝固壊死し，外側は低細胞のヒアリン化した子宮筋層も壊死していた。本症例では病理学的に壊死組織の確認は出来てはいないが，子宮筋腫内には変性・壊死によると思われる陥凹がみられ，内膜面には内膜炎治癒後の炎症がみられた。

MEAの合併症として，水様性帯下，子宮留血腫，卵管結紮術既往のある患者におけるpostablation-tubal sterilization syndromeなどがあり，特に重篤な合併症として，子宮穿孔，子宮外臓器の熱傷の報告もある[4]。子宮内膜炎はMEAの合併症の一つであり，約10%の頻度で起こりえる可能性があるとの報告もある[5]。術後３日以内に発症することが多いが，術後20－50日での発症の報告もある[6]。本症例でも術後３日目に子宮内膜炎の発症がみられている。

MEAの適応は過多月経であるが，粘膜下筋腫に対する壊死効果および筋腫の縮小効果を認めるという報告がある[7]。吉田らは，筋腫の子宮内腔への突出率が壊死効果や筋腫の縮小効果に反映されることに加え，マイクロ波照射による内膜面からの筋腫組織への血流減少とそれに伴う低酸素状態が二次的に筋腫組織を壊死させ，その結果筋腫全体が縮小，場合によっては消失する可能性があるとしている。本症例でもMEA前には径７cmであった粘膜下筋腫は径３cm程度まで縮小しており，MEAの効果が粘膜下筋腫内まで及んでいたと推測される。また，標準的なマイクロ波照射条件下（出力70W，照射時間50秒/回）において，アプリケーター表面から最大６mm程度の組織が壊死に陥るとされている。標準設定よりも出力を増加させる場合，例えば100秒まで延長すると20－30%深く壊死するとされている[8]が，本症例では出力強化は行っていなかった。

月経周期の変化によってもMEAの効果は変化する。黄体期におけるMEAでは子宮内膜表層の除去を行っておくことでより深部へのダメージを与えること，GnRH agonistなどによる低エストロゲン状態が高い効果を示すことなども報告されており，細胞密度や組織の厚さによって，MEAの効果は左右されると考えられる[9, 10]。Li et al.も子宮内膜の除去が不十分な症例が再発していると結論づけている。そのため，本症例ではレルゴリクス錠40mgを内服後にMEAを実施しており，内膜は非常に菲薄化した状態であった。MEA施行時に内膜が非常に薄くなっていたため，マイクロ波による筋腫内への影響がより増強され，変性・壊死が起こり，陥凹へとつながったと考えられる。それに加えて，摘出標本では子宮内膜炎治癒後も炎症が残存しており，そのことも筋腫の陥凹に関係している可能性はあるが，こういった症例について報告した文献はなく，あくまで推測の域である。

本症例は子宮腺筋症，子宮粘膜下筋腫による過多月経の症例に対して，MEAを実施し，粘膜下筋腫内が変性・壊死に至り，子宮内腔と連続した陥凹を呈した。その結果，筋腫内に血腫をきたし，不正性器出血を認めた。そのため，結果的に子宮全摘出術を要した。MEAを行う際には子宮疾患（子宮筋腫，子宮腺筋症など）の有無に加えて，内膜の厚さ，GnRH agonistなどの服薬の有無，月経周期等を十分に鑑みて手術時期を決定するとともに，多様な合併症が起こりうることを念頭に置いて実施すべきであると考えられた。

文　献

1）McCausland AM, McCausland VM. Long-term complications of endometrial ablation: cause, diagnosis, treatment, and prevention. J Minim Invasive Gynecol 2007; 14: 399–406.

2）Tsuda A, Kanaoka Y. Outpatient transcervical microwave myolysis assisted by transabdominal ultrasonic guidance for menorrhagia caused by submucosal myomas Int J Hyperthermia. 2015; 31 (6): 588–592.

3）Li L, Luo XP, Deng QD, Chen WF, He XK, Zeng LQ. Clinical analysis on long term effect of microwave endometrial ablation in treatment of menorrhagia. Zhonghua Fu Chan Ke Za Zhi. 2009; 44(11): 816–820.

4）金岡靖，石川雅彦，浅川恭行，中山健太郎.

2.45GHzマイクロ波で行うマイクロ波子宮内膜アブレーション実施ガイドライン 2012．東京：メジカルビュー社，2018；100-111.
5）広岡潤子，石川雅彦，野口貴史，瀬川恵子，加藤宵子，上田麗子，粒来拓，塙真輔，荒田与志子，長谷川哲哉．当院でのマイクロ波子宮内膜アブレーションMicrowave Endometrial Ablationの治療成績―6ヵ月以上観察し得た症例の検討― J. Microwave Surg 2019；37(1)：1-7.
6）Sharp H. Endometrial ablation: postoperative complication. Am J Obstet Gynecol 2012; 207: 242-247.
7）吉田愛，金岡靖，石河修．Microwave encometrial ablationが粘膜下筋腫に及ぼす影響 産婦の進歩 2006；58(2)：202-204.
8）Kanaoka Y, Hirai K, Ishiko O. Microwave power and duration without extra-uterine thermal damage in microwave endomyometrial ablation at 2.45GHz. J Obstet Gynaecol Res 2005; 31: 359-367.
9）Sharp N, Hodgson DA, Elard MA, Feldberg I. Microwave endometrial ablation: prospective study covering 4 years' experience of over 300 patients. Alternative to Hysterectomy: Proceeding of the World Congress on Alternative to Hysterectomy 2000: 183-186.
10）Nakamura K, Nakayama K, Ishikawa M, Katagiri A, Katagiri H, Ishibashi T, Sato E, Kyo S. GnRH agonist pre-treatment for microwave endometrial ablation in women with less than 1 centimetre myometrial thickness. J Obstet Gynaecol 2018; 38(8): 1183-1185.

【連絡先】
工藤　明子
鳥取大学医学部産科婦人科学
〒683-8504　鳥取県米子市西町36番地1
電話：0859-38-6647　FAX：0859-38-6649
E-mail：akudoh@tottori-u.ac.jp

現代産婦人科　Vol.71 No.2，2022年，pp.205-210

腹腔鏡下手術施行後に判明した卵巣甲状腺腫性カルチノイドの一症例

三谷　龍史[1)2)]・佐藤　美紀[1)]・松崎　利也[1)]・正木　理恵[2)]
米谷　直人[2)]・宮谷　友香[2)]・前川　正彦[2)]・塩見ひろ美[3)]

1）吉野川医療センター　産婦人科
2）徳島県立中央病院　産婦人科
3）しんくら女性クリニック

A case of stromal carcinoid of the ovary diagnosed after laparoscopic surgery

Ryuji Mitani[1)2)]・Miki Sato[1)]・Toshiya Matsuzaki[1)]・Rie Masaki[2)]
Naoto Yonetani[2)]・Yuka Miyatani[2)]・Masahiko Maegawa[2)]・Hiromi Shiomi[3)]

1）Department of Obstetrics and Gynecology, Yoshinogawa Medical Center
2）Department of Obstetrics and Gynecology, Tokushima Prefectural Central Hospital
3）Shinkura Ladies Clinic

神経内分泌細胞から発生する腫瘍のうち，高分化のものをカルチノイドと呼び，進行が遅く予後良好とされる。カルチノイドは消化管に好発するが，卵巣にも0.5～1.7%の頻度で発生することが知られている。今回，良性卵巣腫瘍の術前診断で腹腔鏡下手術を施行し，術後病理診断にて卵巣成熟奇形種の一部に甲状腺腫性カルチノイドを認めた一例を経験したので報告する。

症例は48歳，未妊婦。甲状腺機能亢進症の既往があったが，寛解していた。がん検診目的にて近医産婦人科を受診した際に卵巣腫瘍を指摘され，精査加療目的にて紹介となった。CT，MRIでは左卵巣甲状腺腫が疑われ，同時に右卵巣に皮様嚢腫も指摘された。腫瘍マーカー（CA125，CA19-9，SCC）は全て正常範囲内であった。両側卵巣腫瘍の診断にて腹腔鏡下手術（左付属器摘出術，右卵巣嚢腫摘出術，右卵管切除術）の方針とした。ポートはダイヤモンド法で配置し，摘出した左付属器及び右卵巣嚢腫は回収バッグに収納して回収した。右卵巣皮様嚢腫摘出時に被膜破綻を認めたが，左付属器は腫瘍を一塊として摘出したため，腫瘍の腹腔内露出は認めなかった。術後病理診断にて右卵巣は成熟奇形腫であったが，左卵巣腫瘍は成熟奇形腫の一部に甲状腺組織を認め，免疫染色を行ったところ，synaptophysin，chromogranin A，CD56陽性でKi-67指数が２－３%，核分裂像は0-1/10HPFの所見だったためWHO分類でNET：１相当の甲状腺腫性カルチノイドと診断された。術後に全身検索目的にてPET-CTを追加したが，明らかな転移を示唆する所見は認めなかったため，経過観察とした。現在まで明らかな再発徴候は認めていない。

卵巣甲状腺腫性カルチノイドは境界悪性腫瘍に分類されるものの，予後は良好で局所切除で予後良好だった報告も複数認めている。卵巣腫瘍に対する腹腔鏡下手術では，常に境界悪性以上のリスクを考慮して飛散なく摘出・回収する配慮が必要であることを再認識した。

Ovarian carcinoid tumors are rare borderline malignancies. Herein, we report a case of stromal carcinoid tumor with a mature cystic teratoma which was diagnosed after laparoscopic surgery. A 48-year-old woman was referred to our hospital for a pelvic tumor. Magnetic resonance imaging revealed an 8-cm solid tumor in the left ovary with a cystic part and fatty tissue. A right ovarian dermoid cyst was also detected. Based on the imaging, the left ovarian mass was probably an ovarian struma with low malignant potential. There were no characteristic changes in the tumor markers. We performed a left salpingo-oophorectomy, total laparoscopic cystectomy, and right salpingectomy. Pathological examination confirmed the diagnosis of stromal carcinoma of the left ovary with a mature cystic teratoma. The right ovarian mass was diagnosed as mature cystic teratoma. The patient refused additional surgery and no recurrence was observed. It is imperative that the tumor contents do not leak into the abdominal cavity during surgery, even if a benign tumor is suspected.

キーワード：卵巣甲状腺腫性カルチノイド，境界悪性腫瘍，腹腔鏡下手術
Key words：stromal carcinoid of the ovary, borderline malignancy, laparoscopic surgery

緒　　言

カルチノイドは高分化神経内分泌腫瘍（neuroendocrine tumor: NET）Grade Ⅰに相当する腫瘍とされる[1)]。発生臓器として直腸，胃，十二指腸，虫垂を含む消化管由来のものが全体の70%を占める[2)]一方で卵巣原発のカルチノイドは0.5～1.7%[3)]と言われ，卵巣腫瘍全体の0.1%以下と非常にまれな腫瘍とされている[4) 5)]。卵巣原発カル

チノイドは若年者から高齢者まで発症が見られ，主に片側性であり，ペプチドYY産生腫瘍では高度な便秘を伴う。甲状腺腫性カルチノイドは卵巣に特有のカルチノイドであり，甲状腺腺腫及び成熟奇形腫部分，カルチノイド部分，両者が混在する部分を含み，組織学的には境界悪性に分類されている[1)]。

今回，我々は卵巣腫瘍に対して腹腔鏡下手術を施行し，病理診断にて卵巣成熟奇形種に甲状腺腫性カルチノイドを認めた一症例を経験したので文献的考察を含めて報告する。

症　　例

48歳
身長：164cm　体重：73kg
主訴：骨盤内腫瘤
産科歴：０妊０産
既往歴：甲状腺機能亢進症。当院受診時は寛解しており薬物療法なし。便秘症状に対して近医内科にて緩下薬処方されていた。
家族歴：父，母，姉：糖尿病
月経歴：25日周期，規則的。
月経困難症：腹痛，腰痛あり。
現病歴：

X年に子宮癌検診目的にて近医産婦人科受診。産婦人科受診前に近医内科にて施行した腹部超音波にて子宮筋腫を指摘されたとの訴えがあったため，経腟超音波を施行したところ，子宮後方に充実性を含む卵巣皮様嚢腫を疑う所見を認めたため，精査加療目的にて紹介された。
経腟超音波所見：子宮左背側に72×59×66mmの充実成分主体の腫瘤を認めた。右付属器領域に60×45mmの皮様嚢腫を示唆する腫瘤像を認めた。
骨盤MRI：右付属器にT1強調画像で高信号，T2強調画像で低信号，脂肪抑制画像で信号抑制される腫瘤を認めた。左付属器領域には充実部分と嚢胞部分が混在する腫瘍を認め，嚢胞部分はT1強調画像で高信号，T2強調画像低信号，脂肪抑制画像で信号低下を認めた。充実部分はT1強調画像で軽度高信号を呈しており，造影効果は認めたが，拡散強調画像で信号の低下は認めなかった（図１）。
腹部CT：右卵巣に径６cm弱の主に脂肪成分からなる腫瘤を認めた。左卵巣は脂肪，石灰化を伴う嚢胞成分と充実成分が混在しており，充実部分のCT値は筋層とほぼ同等であった。典型的な甲状腺腫と診断できる所見ではなかったが，明らかな悪性を示唆する所見は認めなかっ

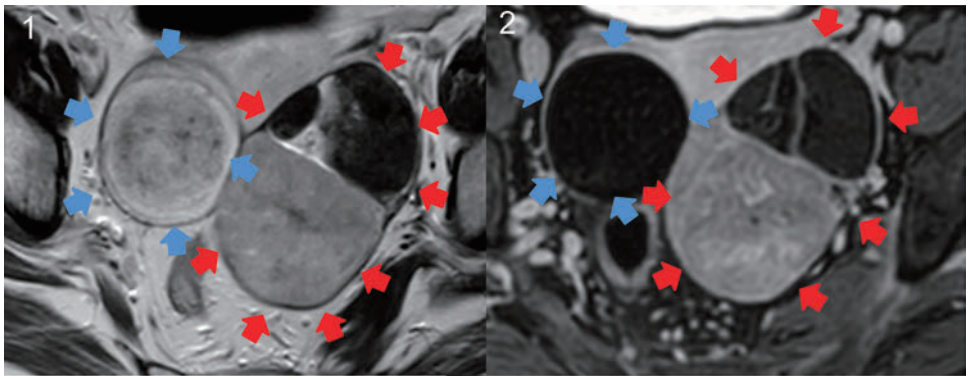

図１　骨盤MRI
１：T1強調画像　２：T1脂肪抑制画像
左付属器領域に充実部と嚢胞成分が混在する腫瘍を認めた。嚢胞成分はT1高信号，脂肪抑制画像で信号低下を認めた。充実部分はT1で軽度高信号であった。（赤色矢印）
右付属器領域にT1高信号，脂肪抑制画像で信号低下を認める嚢胞性腫瘤を認めた。（青色矢印）

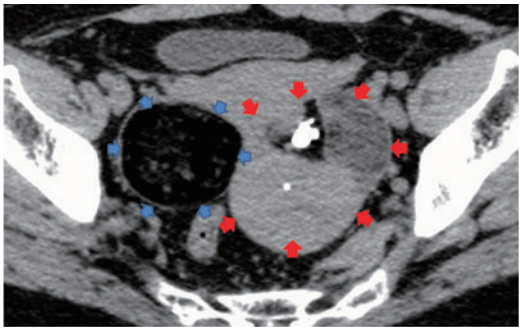

図２　腹部CT
赤矢印内が左付属器領域の腫瘤　青矢印内が右卵巣皮様嚢腫

た（図２）。
腫瘍マーカー：CA19-9：22.9 U/mL（0.1 - 37），CA125：23.6 U/mL（2 - 35），SCC：1.2 ng/mL（1.5以下）
CT，MRIでは右卵巣は皮様嚢腫，左卵巣は皮様嚢腫を伴う甲状腺腫が疑われたため，腹腔鏡下に左付属器摘出術，右卵巣嚢腫摘出術，右卵管摘出術を行う方針とした。
術中所見：全身麻酔下にオプティカル法にて臍部より12mmトロッカーを，ダイヤモンド配置で下腹部に５mmトロッカーを挿入した。７cmの子宮マニピュレーターを挿入した。左卵巣に８cm大の充実成分主体の腫瘤を，右卵巣に６cm大の嚢胞成分主体の腫瘤を認めた。リガシュアメリーランド™を用いてまず左付属器摘出術を行い，EZパース™に収納し，臍部より腫瘍成分を腹腔内に流入させないように袋内で細切しつつ回収した。続いて右卵巣嚢腫表面にモノポーラにて切開を加え，嚢腫摘出を行い，回収バッグに収納して臍部より回収した。さらにリガシュアメリーランド™を用いて右卵管摘出を行った。右卵巣嚢腫摘出時に一部被膜破綻をきたしたため，腹腔内を十分量の生食にて洗浄して手術を終了した（図３）。
手術時間：２時間28分。出血はごく少量であった。
病理所見：右卵巣嚢腫には皮膚及び皮膚付属器，気管支組織，骨，中枢神経組織を認め，成熟嚢胞奇形腫に一致し，未熟成分，悪性所見は認めなかった。左卵巣腫瘍の充実部は小型円型細胞が策状～管腔構造をとりながら増殖し，一部で充実性増殖を認めた。また腫瘍の一部に甲状腺組織がみられthyroglobulinも一部陽性だった。同部位の免疫組織でsynaptophysin，chromogranin A，CD56が陽性だった。Ki-67指数は２－３%程度と増殖能

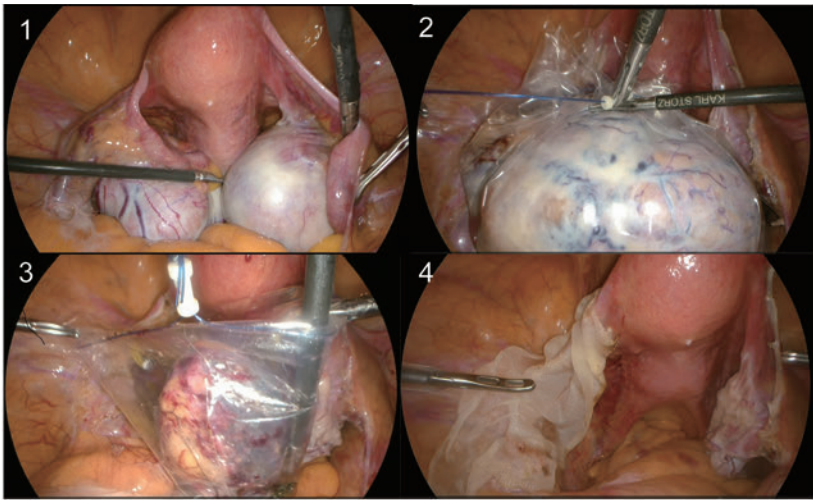

図３　腹腔鏡下手術所見
１：手術開始時。
２：左卵巣腫瘍摘出後。収納袋に入れて回収。
３：右卵巣嚢腫摘出後。収納袋に入れて回収。
４：手術終了時。

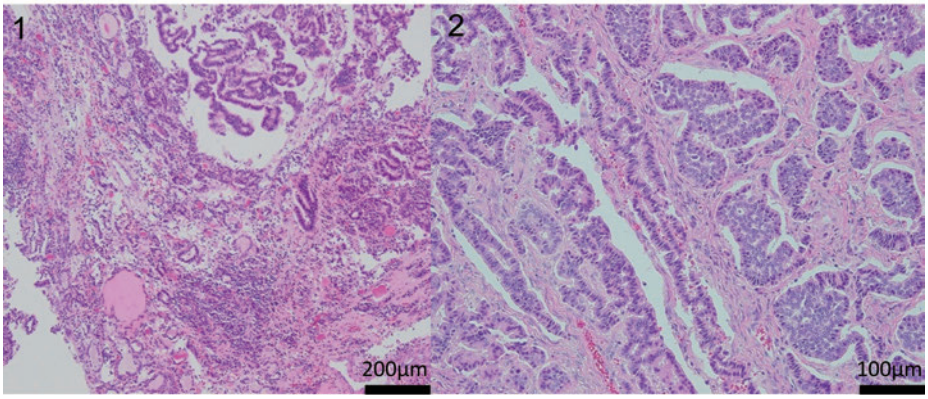

図４　病理組織検査（HE染色）
１：弱拡大で卵巣甲状腺組織と連続して小型円型の腫瘍細胞の増殖を認めた。
２：強拡大にて腫瘍細胞は索状～管腔構造をとりながら増殖し，一部で充実性増殖を認めた。核分裂像はほとんどなし。

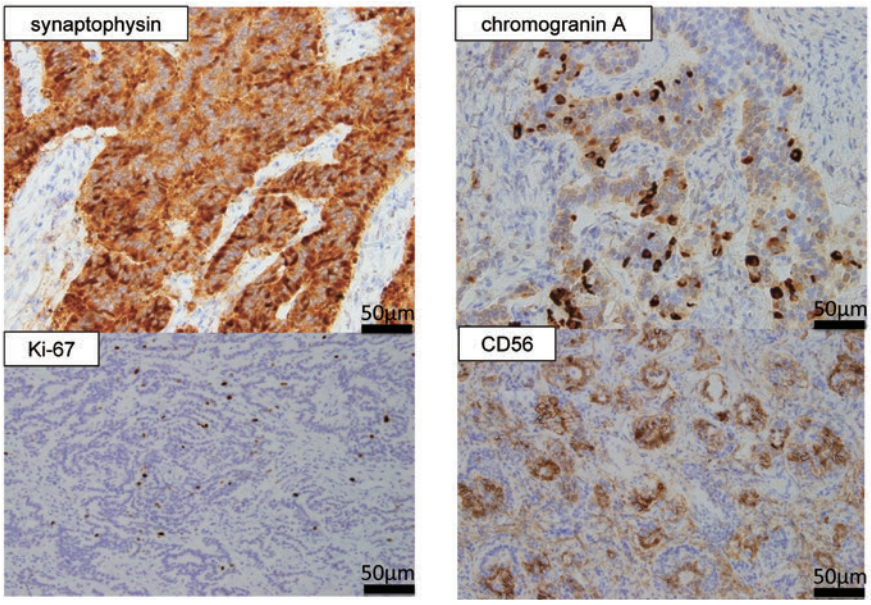

図５　病理組織検査（免疫染色）
synaptophysin，chromogranin A，CD56が陽性であり，Ki-67の陽性率は２－３％である。

は高くなく，核分裂像も0-1/HPFと細胞増殖指数が低いため，神経内分泌腫瘍のWHO分類でNET G1に相当するカルチノイドと診断された。また腫瘍辺縁の嚢胞壁に皮膚及び皮膚付属器を認めた。以上より右卵巣成熟奇形腫，左卵巣は成熟奇形腫を伴う甲状腺腫性カルチノイドと診断された（図４）（図５）。

臨床経過：術後経過は問題なくクリニカルパスに従い術後３日目に退院となった。左卵巣腫瘍の病理診断が甲状腺腫性カルチノイドであったこと，甲状腺腫性カルチノイドは境界悪性腫瘍であるため子宮全摘出，右付属器摘出，大網切除の追加手術が望ましいことを説明したが，手術に同意されなかった。消化器内科に紹介して胃及び大腸内視鏡検査を行ったが明らかな病変は認めず，FDG-PET/CTでも明らかな異常集積を認めなかった。術後１年10か月経過しているが，明らかな再発所見を認めていない。術前に認めていた便秘症状は軽快し，他院にて処方されていた緩下薬は中止となっている。

考　　案

本症例は術前の画像検査で左卵巣腫瘍，右卵巣皮様嚢腫とも明らかな悪性を疑わせる所見を認めなかったため腹腔鏡下手術を選択したが，術後病理検査にて左卵巣腫瘍は境界悪性腫瘍に分類される甲状腺腫性カルチノイドと診断された。

カルチノイドは1907年にOberdorferによって提唱された名称であり，消化管に発生し形態的にcarcinomaに類似するが異型性は低く緩徐に発育する良性の経過をたどる腫瘍とされた[6]。しかし遠隔転移をきたす症例も少なくないことから消化器領域では神経内分泌腫瘍（neuroendocrine neoplasma）として総称され，分化度や細胞増殖能（核分裂指数，Ki-67指数）による悪性度によってneuroendocrine tumor（NET）G1, G2, G3, neuroendocrine carcinomaに分類されている[7]。卵巣原発カルチノイドは1939年にStewart et al. により初めて報告され[8]，本邦では1976年に細田らが初めて報告しているが[9]，カルチノイド全体の0.5～1.7%[3]，卵巣腫瘍全体の0.1%以下と非常にまれな腫瘍である[4][5]。

卵巣原発カルチノイドは卵巣癌取り扱い規約では胚細胞腫瘍の単胚葉性奇形腫及び皮様嚢腫に伴う体細胞型腫瘍に分類されている[1]。若年者から高齢者まで見られ，主に片側性に発症するといわれている。形態的には充実性腫瘍を呈するが，組織学的にはNET G1に類似している。甲状腺腫性カルチノイドは卵巣に特有のカルチノイドであり，甲状腺腺腫及び成熟奇形腫部分，カルチノイド部分，両者が混在する部分を含み，組織学的には境界悪性に分類されている[1]。甲状腺腫性カルチノイドは腫瘍細胞が甲状腺濾胞細胞と混在あるいは移行しながら増殖することが知られているが，カルチノイドを構成する腫瘍細胞については免疫組織化学的染色による神経内分泌マーカーであるsynaptophysin，chromogranin A，CD56の発現で診断される[10]。本症例も免疫染色でsynaptophysin，chromogranin A，CD56が陽性であり，thyroglobulinが一部陽性であった。

卵巣甲状腺腫のMRI画像は様々な信号を呈する分葉状多房性嚢胞性の形態が特徴である。様々なサイズの造影効果が強く拡散低下を伴わない充実部の存在が卵巣甲状腺腫を示唆する所見といわれている。成熟奇形腫が混在することが多いため，脂肪成分の存在も診断の手掛かり

となる。また単純CTにおいてはヨードを反映して高吸収を呈する[11]。本症例は左卵巣に充実部分と嚢胞部分が混在する腫瘍を認め，嚢胞部分は脂肪抑制画像で信号低下を認めた。充実部分はT1強調画像で軽度高信号を呈しており，造影効果は認めたが，拡散能の低下は認めなかった。腹部CTでは嚢胞成分は左卵巣に脂肪と石灰化を伴い，成熟奇形腫が示唆されたが，充実部分のCT値は筋層とほぼ同等で，典型的な卵巣甲状腺腫と診断できる所見ではなかった。卵巣甲状腺腫性カルチノイドはMRIのT2強調画像にて充実部分で低信号を呈するとの報告があるものの，画像診断で特徴的な所見がないとする報告もある。さらに特異的な腫瘍マーカーが存在しないため術前診断は困難とされており[11) 12) 13)]，本症例でも術前にカルチノイドを鑑別診断することは困難であった。

卵巣カルチノイドの一部は平滑筋収縮作用を有するセロトニンを分泌し，顔面紅潮，高血圧，下痢などの症状を呈するカルチノイド症候群を合併するとされているが，甲状腺腫性カルチノイドでカルチノイド症候群を呈することはまれである[14]。消化管運動を強度に抑制する作用があるpeptide YYを産生する場合には重症の便秘症を伴うことがあり，新カルチノイド症候群と呼ばれている[15) 16)]。また甲状腺腫性カルチノイドが甲状腺機能亢進症の症状を呈するのは８％程度であり，通常は特に臨床症状を呈さないことが多い[17]。

卵巣カルチノイドは組織学的に境界悪性に分類されるため，卵巣境界悪性腫瘍に対するガイドラインに準じた治療，すなわち子宮摘出，両側付属器摘出，大網切除を行うことが検討されている[18]。卵巣カルチノイドの予後は比較的良好であり，発育は緩徐で転移例も少ないとされている[2]。卵巣カルチノイドの多くは限局性であるため片側もしくは両側付属器摘出による完全切除で良好な成績が報告されている[4) 5) 16) 19)]。Davis et al. によれば治療切除軍の５年生存率は91.3%，卵巣カルチノイドの90%以上を占めるⅠ期症例に限れば５年生存率は100%とされるが，発見時に浸潤・転移を認める症例では５年生存率は33%と低いとされている[5]。

本症例はこれまでの報告と同様に術前画像診断，腫瘍マーカー等で悪性を示唆する有意な所見を認めず，良性疾患が想定されたため，低侵襲性を優先して腹腔鏡下手術を行った。摘出腫瘍は回収バッグ内に収納し，バッグ内で細切操作を行ったため腫瘍内容の腹腔内への漏出は回避することができた。術後病理検査でthyroglobulin，synaptophysin，chromogranin A，CD56，Ki-67等の免疫染色を行い，甲状腺腫を伴うNET G1相当の卵巣甲状腺腫性カルチノイドとの診断に至った。甲状腺腫性カルチノイドが原因で甲状腺機能亢進症の症状を呈するのは約８％との報告があるが[17]，本症例は甲状腺機能亢進症の既往はあるものの，当科受診時には寛解しており，カルチノイドとの関連性はないと考えている。一方で，術前に緩下薬の常用を要する便秘症を伴っていた。術後に便秘症状は軽快し緩下薬の内服も中止可能となったことより，当科では病理学的にpeptide YYの産生の有無についての検討はできていないが，新カルチノイド症候群を合併していた事が推測された。本症例では，術後全身検索を行い，明らかな病変がないことを確認し，さらに患者本人の希望も尊重して追加手術を行わない方針とした。しかし，局所切除で十分良好な予後は期待できるものの，今後も慎重な経過観察が必要である。

結　　語

腹腔鏡下手術を施行し，病理診断にて卵巣成熟奇形種に甲状腺腫性カルチノイドを認めた一症例を経験した。明らかな悪性所見を認めなくても充実部分を伴う卵巣腫瘍に対して腹腔鏡下手術を施行する場合には，常に飛散なく摘出･回収する配慮が必要であることを再認識した。

本論文に関わる著者の利益相反：なし

謝辞：本症例の病理診断に関して徳島県立中央病院病理診断科の工藤英治先生及び徳島大学病院病理部の遠藤秀子先生にご指導いただきましたことを深謝いたします。

文　　献

1）日本産科婦人科学会・日本病理学会（編）．卵巣腫瘍･卵管癌･腹膜癌取り扱い規約　病理編　第１版．東京：金原出版，2016；50-52.
2）曽我淳．カルチノイド及び類縁の内分泌癌―本邦症例と外国症例の比較―．日本臨床外科学会誌 2003；64：2953-2966.
3）Tavassoli FA, Devilee P (eds). World health organization classification of tumors. Pathology and genetics of tumours of the breast and female genetic organs. Lyon: IARC Press, 2003; 172-173.
4）Modlin M, Kevin L, Mark K. A5-decade analysis of 13715 carcinoid tumors. Caner 2003; 97: 934-959.
5）Davis KP, Hartmann LK, Keeney GL, Shapiro H. Primary ovarian carcinoid tumors. Gynecologic Oncology 1996; 61: 259-265.
6）Caplin ME, Buscombe JR, Hilson AJ, Jones AL, Watkinson AF, Burroughs AK. Carcinoid tumor. Lancet 1998; 352: 799-805.
7）日本神経内分泌腫瘍研究会（JMETS）膵・消化管神経内分泌腫瘍診療ガイドライン第２版作成委員会（編）．膵・消化管神経内分泌腫瘍診療ガイドライン2019年（第２版）．東京：金原出版，2019.

8）Stewart MJ, Willis RA, de Saran GSW. Argentaffine carcinoma（carcinoid tumor）arising in ovarian teratoma. A report of two cases. The Journal of Pathology and Bacteriology 1939; 49: 207–212.
9）細田峻，鈴木春見，鬼頭花枝，佐藤秩子，田代貫一郎，千原勤．卵巣原発カルチノイド―本邦第1例の検討と文献的考察―．癌の臨床 1976；22：559–571.
10）瀬尾優太郎，本原剛志，片淵秀隆．これでわかる婦人科希少腫瘍　10．カルチノイド腫瘍．産科と婦人科 2021；67：203–207.
11）今岡いずみ，坪山尚寛，田中優美子．画像診断別冊KEY BOOKシリーズ　婦人科MRIアトラス．東京：秀潤社，2019.
12）飯高満三芳，山本さやか，佐近普子，高木偉博，西澤千津恵，森篤．卵巣甲状腺腫性カルチノイドの一例．日本産科婦人科内視鏡学会雑誌 2016；32：265–270.
13）甲斐一華，仙波恵樹，加藤俊平，花岡美生，兒玉尚志．腹腔鏡で手術後に診断した，卵巣甲状腺腫性カルチノイドを合併した成熟奇形腫の1例．現代産婦人科 2018；67：307–311.
14）Robboy SJ, Norris HJ, Scully RE. Insular carcinoid primary in the ovary: A clinicopathologic analysis of 48 cases. Cancer 1977; 36: 404–418.
15）Motoyama T, Katayama Y, Watanabe H, Okazaki E, Shibuya H. Functioning ovarian carcinoids induce severe constipation. Cancer 1992; 70: 513–518.
16）本山悌一．卵巣カルチノイド．病理と臨床．1993；11：1167–1170.
17）Robboy SJ, Scully RE. Strumal carcinoid of the ovary: An analysis of 50 cases of distinctive tumor composed of thyroid tissue and carcinoid. Cancer 1980; 46: 2019–2034.
18）日本産婦人科腫瘍学会（編）．CQ31 片側付属器摘出術後に境界悪性腫瘍と判明した場合追加手術は勧められるか？　卵巣がん・卵管癌・腹膜癌治療ガイドライン2020年版．東京：金原出版，2020；163–165.
19）Nasioudis D, Frey MK, Chapman-Davis E, Caputo TA, Holcomb K. Primary malignant ovarian carcinoid; management and outcomes. Gynecologic Oncology 2020; 157: 101–105.

【連絡先】
三谷　龍史
吉野川医療センター産婦人科
〒776-8511　徳島県吉野川市鴨島町知恵島字西知恵島120
電話：0883-26-2222　FAX：0883-26-2300
E-mail：ryumitani@ja-ymc.jp

現代産婦人科　Vol.71 No.2，2022 年，pp.211–216

糖代謝異常妊娠の管理改善への取り組みと，周産期予後の変化についての検討

道方　香織・金子　朋子・鍵元　淳子・吉本真奈美
小出　千絵・原　鐵晃・土谷　治子

医療法人あかね会　土谷総合病院　産婦人科

Effect of the revised management for maternal hyperglycemic disorders on perinatal outcome

Kaori Michikata・Tomoko Kaneko・Junko Kagimoto・Manami Yoshimoto
Chie Koide・Tetsuaki Hara・Haruko Tsuchiya

Department of Obstetrics and Gynecology, Akane-Medical Corporation Tsuchiya General Hospital

【目的】当科では，2018年に糖代謝異常妊娠の管理を見直し，積極的介入を行うようになった。これによる周産期予後の変化について，妊娠糖尿病を対象に検討した。
【方法】2015年１月から2021年12月の当院の妊娠22週以降の分娩は2691例で，子宮内胎児死亡４例，多胎31例，未受診妊婦１例，胎児先天性疾患（染色体疾患，胎児構造異常）78例を除外した2577例のうち，糖代謝異常合併妊娠は213症例であった。このうち妊娠糖尿病を対象に，2015年から2017年の分娩を前期群，2019年から2021年の分娩を後期群とし，背景と管理内容について集計した。また，周産期予後について，妊娠高血圧腎症の有無，分娩週数，器械分娩と緊急帝王切開の頻度，分娩時出血量，児の出生体重，臍帯動脈pH，新生児入院の有無を検討した。
【結果】妊娠糖尿病は，前期群55例，後期群115例だった。Self-Monitoring of Blood Glucose（SMBG）を行い管理したものは，前期群では妊娠糖尿病の15%，後期群では95%であった。新生児の低血糖による入院数が，前期群で９例（16%），後期群で６例（５%）と有意な減少を認めた（p=0.035）。また妊娠28週以前に診断された症例を対象としたサブグループ解析では，児の出生体重は前期群3073±447gに比較して後期群2893±404gと低下を認めた（p=0.047）。
【結論】糖代謝異常妊娠の積極的管理を開始後，新生児の低血糖による入院数が減少した。また，妊娠28週以前に診断された群では，児の出生体重の低下を認めた。

Objective: To determine the effects of the maternal hyperglycemic management revisions made in 2018 on perinatal outcomes.
Method: This retrospective study compared the perinatal outcomes of gestational diabetes in pregnancy (GDM) before (2015–2017; period A) and after (2019–2021; period B) the revision of GDM management. Cases of intrauterine fetal death, multifetal pregnancy, women with no prenatal care, and congenital fetal disease were excluded. Maternal hypertensive disorder of pregnancy, gestational age at delivery, delivery method, blood loss, infant birth weight, umbilical artery pH, and infant admission were compared between the two groups.
Results: There were 55 and 155 pregnant women with GDM in periods A and B, respectively. Eight (15%) and 109 (95%) patients in periods A and B, respectively, were managed with self-monitoring of blood glucose levels. The number of infants admitted for neonatal hypoglycemia decreased (p=0.035) from nine (16%) to six (5%) after revisions. In the subgroup diagnosed with GDM before 29 gestational weeks, the birth weight was 3073 ±447g vs. 2893±404g (period A vs. period B) (p=0.047).
Conclusion: The incidence of neonatal hypoglycemia decreased after revision of the management of hyperglycemic disorders during pregnancy. Birth weight also decreased in the group diagnosed with GDM before 29 gestational weeks.

キーワード：糖代謝異常妊娠，妊娠糖尿病，自己血糖測定，新生児低血糖，出生体重
Key words：hyperglycemic disorders in pregnancy, gestational diabetes mellitus, self-monitoring of blood glucose (SMBG), neonatal hypoglycemia, birth weight

緒　　言

2010年に妊娠糖尿病診断の基準値が変更され，2015年に，現在使用されている妊娠中の糖代謝異常の診断基準に統一化された。この基準値を用いると，妊婦の約１割に糖代謝異常を認める[1,2]。母児の周産期合併症を予防するためには，厳格な血糖管理が求められている。また，妊娠糖尿病の既往のある女性では将来的な糖

尿病発症率が高く[3-5]，児に関しても，母体の妊娠糖尿病や肥満，児の出生体重が，将来の糖尿病やメタボリックシンドロームのリスクと関連することも報告されており[6-9]，糖代謝異常妊娠は母児の生涯にわたり影響を及ぼす。

当院では2018年に糖代謝異常妊婦の周産期管理を見直し，産婦人科の医師とスタッフが積極的に関わることを始めた。具体的には，栄養指導と食事療法の徹底，糖尿病療養指導士を中心とした食事内容の確認・相談，全症例への自己血糖測定（Self-Monitoring of Blood Glucose: SMBG）の導入によるインスリン療法の必要性の判断，分娩中の厳密な血糖管理と，分娩後の糖代謝異常の評価の徹底である。管理内容の変化に伴う，周産期予後の変化について検討した。

方　　法

2015年から2021年の妊娠22週以降の分娩2691例から，子宮内胎児死亡４例，多胎31例，未受診妊婦１例，胎児先天性疾患（染色体疾患，胎児構造異常）78例を除外した2577例のうち，糖代謝異常妊娠は213症例だった。2018年に管理方法を変更したため，2015年から2017年の分娩を前期群，2019年から2021年の分娩を後期群とし，妊娠糖尿病を対象に検討した。診断基準は，2015年８月に改定された現在のものを適用した。

血糖値のスクリーニングは，妊娠初期は妊娠９から11週，妊娠中期は，前期群では妊娠28から29週，後期群では妊娠24から25週に随時血糖測定を行い，基準値は初期95mg/dL，中期100mg/dL以上の症例には75gOGTTを行った。紹介元での随時血糖値がこの基準値を超えているが精査されていなかった症例では，紹介受診後に75gOGTTを行った。また，今回の検討には，他院で妊娠糖尿病と診断された症例も含まれる。

妊娠，分娩中の管理方法については，前期では，糖代謝異常が判明した時点で，糖尿病内科に管理を依頼し，産婦人科医師が関与することはなかった。後期では，産婦人科が主体となり，入院も含めた栄養指導と食事療法の徹底，妊婦健診時の糖尿病療養指導士を中心とした食事内容の確認・相談，SMBG，分娩中の厳密な血糖管理を行った。SMBGに関しては，管理開始時は１日７回（毎食前，毎食後２時間，23時），その後は症例によって１日４回（朝食前，毎食後２時間）を週２回までの頻度とし，保険適用外の症例では患者の同意を得て自己負担で行った。妊娠中の目標血糖値は，早朝空腹時95mg/dL未満，食前100mg/dL未満，食後２時間120mg/dL未満とし，その８割程度達成を目安とした。分娩中の管理は，SMBGが保険適用される妊婦を対象に定期的な血糖測定を行い，血糖値70～120mg/dLとなるよう必要時インスリン持続投与を行った。

両群の背景と，その管理内容について集計した。妊娠高血圧腎症の有無，分娩週数，器械分娩と緊急帝王切開の頻度，分娩時出血量，児の出生体重，臍帯動脈pH，新生児入院の有無とその内容を検討した。統計手法は，χ^2検定，ウェルチのt検定を用い，有意水準を0.05とした。本研究は，土谷総合病院倫理審査委員会の承認を得て行った。

成　　績

総分娩数は，前期1064例，後期1034例であった。その詳細を表１に示す。近年は早産や母体搬送が増加傾向にあり，自然経腟分娩率の低下や分娩時出血量の増加を認め，全体的にハイリスク症例の取り扱いが増加していることが推察される。糖代謝異常合併妊娠は，前期59例，後期120例であった。そのうち，妊娠糖尿病は，前期55例，後期115例であった。その詳細を表２に示す。前期では，８例（15%）にSMBG，２例にインスリン療法を行ったのに対し，後期ではそれぞれ106 例（92%），65例に行った。後期群で75gOGTTの異常パターン別に分類すると，異常値が１点のものでは89例中83例にSMBGを行い，そのうち44例（53%）にインスリン療法を要した。２点，３点陽性例には全例SMBGを行い，それぞれ

表１　対象期間中の全分娩

	前期 (n = 1064)	後期 (n = 1034)
分娩時年齢	31.7 ± 5.5	31.5 ± 5.4
初産	554 (52%)	510 (49%)
分娩週数（週）	39.2 ± 1.7	39.0 ± 1.9
早産	84 (8%)	99 (10%)
早産（< 34週）	14 (1%)	25 (2%)
母体搬送	35 (3%)	80 (8%)
分娩様式		
自然経腟分娩	776 (73%)	708 (68%)
吸引分娩	67 (6%)	89 (9%)
選択的帝王切開術	132 (12%)	125 (12%)
緊急帝王切開術	89 (8%)	112 (11%)
分娩時出血（g）	450 ± 282	481 ± 316
経腟分娩（g）	438 ± 273	451 ± 277
帝王切開分娩（g）	496 ± 310	581 ± 408
児の出生体重（g）	2997 ± 440	2967 ± 462
SGA	74 (7%)	75 (7%)
LGA	101 (9%)	94 (9%)
巨大児	11 (1%)	10 (1%)
臍帯動脈血 pH	7.30 ± 0.07	7.30 ± 0.06
新生児入院（内訳は重複あり）	181 (17%)	225 (22%)
呼吸障害	48 (5%)	54 (5%)
低血糖	23 (2%)	15 (1%)
高ビリルビン血症	49 (5%)	44 (4%)
その他（早産児等）	76 (7%)	119 (12%)

mean ± SD or number (%)

BMI: body mass index, SGA: small for gestational age, LGA: large for gestational age

表２　妊娠糖尿病妊婦の背景

	前期 (n = 55)	後期 (n = 115)
分娩時年齢	33.5 ± 4.3	34.2 ± 4.9
初産	25 (45%)	52 (45%)
自己血糖測定	8 (15%)	109 (95%)
インスリン療法	2 (4%)	65 (57%)
分娩後糖負荷試験	17 (31%)	106 (92%)
糖代謝異常	1	35

mean ± SD or number (%)

19例中14例（74%），７例中７例（100%）にインスリン療法を要した（表３）。なお，後期群でSMBGを行わなかった６症例は，他院で妊娠14週から29週に妊娠糖尿病と診断された後，妊娠35週から40週に当院を紹介受診し，短期間で分娩に至った症例であった。

妊娠糖尿病の前期群と後期群を比較した結果，新生児低血糖による入院数は，前期群で９例（16%），後期群で６例（５%）と有意な減少（p=0.035）を認めた（表４）。

他の項目には有意差は認めなかった。血糖管理を開始した妊娠週数による影響を考慮し，妊娠28週以前に診

表３　妊娠糖尿病の詳細

	妊娠糖尿病の詳細		症例数	管理内容	
				SMBG	インスリン
前期 (n=55)	1点（非肥満）	空腹時高血糖	9 (16%)	0	0
		負荷後高血糖	23 (41%)	3	0
	1点（肥満）		9 (16%)	2	1
	2点		11 (20%)	2	1
	3点		1 (2%)	0	0
	不明		2	1	0
後期 (n=115)	1点（非肥満）	空腹時血糖値	21 (18%)	20	11 (55%)
		負荷後血糖値	45 (39%)	41	21 (51%)
	1点（肥満）		23 (20%)	22	12 (55%)
	2点		19 (17%)	19	14 (74%)
	3点		7 (6%)	7	7 (100%)

number (%)

SMBG: Self-Monitoring of Blood Glucose

表４　妊娠糖尿病の前期群，後期群間の比較

	前期 (n = 55)	後期 (n = 115)	p
妊娠前 BMI	22.6 ± 4.1	23.2 ± 4.6	0.37
体重増加（kg)	8.5 ± 4.0	7.8 ± 5.3	0.31
妊娠高血圧腎症	2 (4%)	9 (8%)	
分娩週数（週）	39.1 ± 1.6	38.9 ± 1.4	0.32
早産	4 (7%)	7 (6%)	0.96
早産（< 34週）	0 (0%)	1 (1%)	
分娩様式			
吸引分娩	6 (11%)	5 (4%)	0.19
緊急帝王切開術	5 (9%)	13 (11%)	0.86
分娩時出血（g）	447 ± 256	520 ± 345	0.12
児の出生体重（g）	3060 ± 454	2959 ± 393	0.15
SGA	4 (7%)	8 (7%)	0.80
LGA	6 (11%)	10 (9%)	0.85
巨大児	2 (4%)	0 (0%)	
臍帯動脈血 pH	7.29 ± 0.06	7.30 ± 0.06	0.16
新生児入院（内訳は重複あり）	17 (31%)	29 (25%)	0.55
呼吸障害	4 (7%)	6 (5%)	0.85
低血糖	9 (16%)	6 (5%)	0.035*
高ビリルビン血症	4 (7%)	7 (6%)	0.96
その他（早産児等）	4 (7%)	11 (10%)	0.83

mean ± SD or number (%)

BMI: body mass index, SGA: small for gestational age,
LGA: large for gestational age
* 有意差あり（$p < 0.05$）

表５　妊娠28週以前に診断された両群間の比較

	前期 (n = 35)	後期 (n = 73)	*p*
妊娠前 BMI	22.9± 3.9	23.8 ± 4.7	0.34
体重増加（kg)	7.9 ± 3.6	7.4 ± 5.7	0.52
妊娠高血圧腎症	1 (3%)	6 (8%)	
分娩週数（週）	39.1 ± 1.7	38.8 ± 1.5	0.30
早産	3 (9%)	4 (5%)	
早産（< 34週）	0 (0%)	1 (1%)	
分娩様式			
吸引分娩	3 (9%)	3 (4%)	
緊急帝王切開術	2 (6%)	8 (11%)	
分娩時出血（g）	451 ± 270	526 ± 328	0.21
児の出生体重（g）	3073 ± 447	2893 ± 404	0.047*
SGA	1 (3%)	5 (11%)	
LGA	2 (6%)	5 (11%)	
巨大児	1 (3%)	0 (0%)	
臍帯動脈血 pH	7.29 ± 0.06	7.30 ± 0.06	0.51
新生児入院（内訳は重複あり）	8 (23%)	20 (27%)	0.78
呼吸障害	1 (3%)	4 (5%)	
低血糖	5 (14%)	4 (5%)	0.23
高ビリルビン血症	1 (3%)	5 (7%)	
その他（早産児等）	3 (9%)	8 (11%)	

mean ± SD or number (%)

BMI: body mass index, SGA: small for gestational age,
LGA: large for gestational age
* 有意差あり（$p < 0.05$）

断された症例群を対象とし，サブグループ解析を行った（表５）。なお，妊娠28週以前に診断されたもののうち，妊娠後期に当院紹介となるまで管理が行われなかった症例は除外した。その結果，母体のBMIや出生在胎週数には差はないが，児の出生体重は前期群3073±447gに比較して後期群2893±404g（p=0.047）と低下を認めた。

考　　案

糖代謝異常合併妊娠において，日々の血糖値の変化は個人差が大きい。75gOGTTの結果だけではインスリンの必要性は判断できず，血糖管理には，頻回のSMBGが有益であり，望ましい[10-12]。2018年以前，当院では，糖代謝異常妊婦の管理は内科に依頼し，周産期の視点からの介入は行っていなかった。糖尿病合併妊娠または妊娠中の明らかな糖尿病以外の症例は，受診時の随時もしくは空腹時血糖と，HbA1c測定で管理されていたものが大半だった。2018年に対応を見直し，産婦人科が積極的に関わりを持って管理を行う方針に改めた。妊娠中は，厳密な血糖コントロールを目標とし，食事療法の徹底と，SMBGを行う管理に徐々に変更した。食事療法については，積極的管理を開始後にスタッフの意識が高まり，助産師が糖尿病療養指導士の認定を受けるなど，外来受診毎に食事内容の確認や相談を行えるようになった。SMBGに関しては，保険適用は限られているため，適応外の症例では患者の同意を得て自己購入によるSMBGを行っている。患者のコンプライアンスや生活への負担も考慮しながら，目標血糖値（早朝空腹時95mg/dL未満，食前100mg/dL未満，食後２時間120mg/dL未満）の８割程度達成を目安に管理し，食事療法のみで血糖値が良好な場合は測定回数を減らしている。また，分娩中の管理も，SMBGが保険適用される妊婦を対象に，血糖値70～120mg/dLの範囲に維持するよう，定期的な血糖測定と必要時インスリン持続投与を行う管理に変更した。なお，妊娠早期の妊娠糖尿病の診断，管理については現時点で明確な根拠がないが，今のところ当院では妊娠中期以降に診断された妊娠糖尿病と同様の管理を行っている。

今回の妊娠糖尿病を対象とした検討で，新生児低血糖による入院症例は，前期群に比較し，後期群で減少した。一方で，妊娠28週以前に診断されたサブグループでの比較では，有意差は認めなかった。新生児低血糖については，妊娠期間のどの段階でのコントロールが最も影響するのかは明確でないが，母体の慢性的な高血糖による膵β細胞の過形成に起因するインスリン過剰分泌や，分娩中の不安定な母体血糖値の変動の影響が考えられている[13-15]。今回の結果に関しては，分娩時の血糖管理方法の変更が影響している可能性も考えられる。

児の出生体重については，妊娠糖尿病全体では前期群

と後期群に有意差は認めなかったが，妊娠28週以前に診断された症例に限ると，後期群では児の出生体重の低下を認めた。ただし，巨大児は前期群でも１例のみで，器械分娩や，分娩時出血には差を認めなかった。なお，前，後期共に，McRoberts法以外の対応を要する肩甲難産は認めなかった。胎児のインスリン過剰状態は，インスリン感受性組織の肥大化，脂肪や蛋白質の貯蔵亢進を引き起こし，過剰発育の原因となる。児の出生体重は，母体のBMIや，第２，第３三半期の食後血糖値と関連することが報告されている[6,9,16,17]。また，24週までの妊娠糖尿病の診断や[18]，妊娠32週までの良好な血糖コントロールと[19]，在胎不当過大児の減少との関連の報告がある。適切な時期に介入を強化したことで，胎児の体重増加に影響した可能性がある。

本研究では，妊娠糖尿病の頻度は，前期で約５％，後期で約11％と差を認めている。2010年に妊娠糖尿病診断の基準値が変更された際，妊娠糖尿病の頻度は2.1～2.92％から8.5～12.08％へ増加するとされた[1,2]。今回は，前，後期とも同一の診断基準を使用しているが，前期に症例数が少なかった理由は明確ではない。後期では，妊娠糖尿病の管理を意識的に行ったことが，これまでの報告と同程度の症例数となっていることの一因かもしれない。

なお，本研究は短期間に限った検討であり，長期のフォローアップは行えていない。表２のとおり，前期では分娩後の糖負荷試験は約３割にしか行っておらず，その後についても詳細はわからなかった。後期では，帰省分娩や紹介元への逆紹介を除き，一ヶ月健診時に糖負荷試験の予約をとるように努めた結果，約９割に糖負荷試験を行った。正常例では，一年に一回の健康診断や内科受診を勧め，糖代謝異常を認める場合は，内科でのフォローアップに繋いでいる。妊娠糖尿病妊婦の将来の２型糖尿病発症率は，糖代謝異常のなかった妊婦の７～９倍と報告されている[3,5]。また，児に関しても，胎内での高血糖の暴露により将来の糖尿病やメタボリックシンドロームのリスクが上昇する。母児共に，周産期のみならず将来の健康にも関わる問題であり，当科が関与することのできる妊娠中から積極的に健康管理を行うことが重要と考える。

文　献

１）増本由美，増山寿，杉山隆，豊田長廉，平松祐司．新しい妊娠糖尿病診断基準採用による妊娠糖尿病の頻度と周産期予後への影響．糖尿病と妊娠 2010；10：88-91.

２）平松祐司．妊娠糖尿病．岡山医学会雑誌 2011；123：243-245.

３）Bellamy L, Casas JP, Hingorani AD, Williams D. Type 2 diabetes mellitus after gestational diabetes: a systematic review and meta-analysis. Lancet 2009; 373: 1773-1779.

４）中林正雄，清水一紀，平松祐司，大森安恵，加治屋昌子，穴澤園子，和栗雅子，川崎英二，杉山隆．多施設における妊娠糖尿病の新しい診断基準を用いた臨床検討．糖尿病と妊娠 2011；11：85-92.

５）Vounzoulaki E, Khunti K, Abner SC, Tan BK, Davies MJ, Gillies CL. Progression to type 2 diabetes in women with a known history of gestational diabetes: systematic review and meta-analysis. BMJ 2020; 369: m1361.

６）Kc K, Shakya S, Zhang H. Gestational diabetes mellitus and macrosomia: a literature review. Ann Nutr Metab 2015; 66 (Suppl 2): 14-20.

７）Harder T, Rodekamp E, Schellong K, Dudenhausen JW, Plagemann A. Birth weight and subsequent risk of type 2 diabetes: a meta-analysis. Am J Epidemiol 2007; 165: 849-857.

８）Sugihara S, Sasaki N, Amemiya S, Kohno H, Tanaka T, Matsuura N. Analysis of weight at birth and at diagnosis of childhood-onset type 2 diabetes mellitus in Japan. Pediatr Diabetes 2008; 9: 285-290.

９）Yu Z, Han S, Zhu J, Sun X, Ji C, Guo X. Pre-pregnancy body mass index in relation to infant birth weight and offspring overweight/obesity: a systematic review and meta-analysis. PLoS One 2013; 8: e61627.

10）London MB, Spong CY, Thom E, Carpenter MW, Ramin SM, Casey B, Wapner RL, Varner MW, Rouse DJ, Thorp JM, Sciscione A, Catalano P, Harper M, Saade G, Lain KY, Sorokin Y, Peaceman AM, Tolosa JE, Anderson GB. A multicenter, randomized trial of treatment for mild gestational diabetes. N Eng J Med 2009; 361: 1339-1348.

11）American diabetes association. 14. Management of Diabetes in Pregnancy: Standards of Medical Care in Diabetes-2021. Diabetes Care 2021; 44 Suppl 1: S200-210.

12）日本糖尿病学会．糖尿病診療ガイドライン2019．東京：南江堂，2019；283-304.

13）Metzger BE, Persson B, Lowe LP, Dyer AR, Cruickshank JK, Deerochanawong C, Halliday HL, Hennis AJ, Liley H, Ng PC, Coustan DR, Hadden DR, Hod M, Oats JJ, Trunble ER, HAPO Study Cooperative Research Group. Hyperglycemia and adverse pregnancy outcome study: neonatal glycemia. Pediatrics 2010; 126: e1545-1552.

14) Mimouni F, Tsang RC. Pregnancy outcome in insulin-dependent diabetes: temporal relationships with metabolic control during specific pregnancy periods. Am J Perinatol 1988; 5: 334–338.
15) 富村華蓮，千草義継，西村亜希子，古田真里枝，万代昌紀，原島伸一，近藤英治．糖代謝異常合併妊娠の分娩時血糖管理における持続インスリン療法標準化の試み：ケースシリーズ．糖尿病と妊娠 2020；20：13–18.
16) Hiramatsu Y, Masuyama H, Mizutani Y, Kudo T, Oguni N, Oguni Y. Heavy-for-date infants: their backgrounds and relationship with gestational diabetes. J Obstet Gynaecol Res 2000; 26(3): 193–198.
17) Jovanovic-Peterson L, Peterson CM, Reed GF, Metzger BE, Mills JL, Knopp RH, Aarons JH. Maternal postprandial glucose levels and infant birth weight: the Diabetes in Early Pregnancy Study. The National Institute of Child Health and Human Development--Diabetes in Early Pregnancy Study. Am J Obstet Gynecol 1991; 164: 103–111.
18) Sameshima H, Kamitomo M, Kajiya S, Kai M, Furukawa S, Ikenoue T. Early glycemic control reduces large-for-gestational-age infants in 250 Japanese gestational diabetes pregnancies. Am J Perinatol 2000; 17: 371–376.
19) Usami T, Yokoyama M, Ueno M, Iwama N, Sagawa N, Kawano R, Waguri M, Sameshima H, Hiramatsu Y, Sugiyama T, for the Japan Diabetes and Pregnancy Study Group. Comparison of pregnancy outcomes between women with early-onset and late-onset gestational diabetes in a retrospective multi-institutional study in Japan. J diabetes investing 2020; 11: 216–222.

【連絡先】
道方　香織
医療法人あかね会土谷総合病院産婦人科
〒730-8655　広島県広島市中区中島町 3-30
電話：082-243-9191　FAX：082-241-1865
E-mail：kaori_michikata@tsuchiya-hp.jp

現代産婦人科　Vol.71 No.2，2022年，pp.217-221

卵巣癌傍大動脈リンパ節再発に対して後腹膜鏡手術を施行した１例

平野　章世[1)]・小西　晴久[2)]・益野　麻由[2)]・藤本　英夫[2)]

１）広島大学病院　産科婦人科
２）市立三次中央病院　産婦人科

Retroperitoneoscopic surgery for recurrent para-aortic lymph node resection in ovarian cancer: a case report

Fumiyo Hirano[1)]・Haruhisa Konishi[2)]・Mayu Masuno[2)]・Hideo Fujimoto[2)]

１）Department of Obstetrics and Gynecology, Hiroshima University Hospital
２）Department of Obstetrics and Gynecology, Miyoshi Central Hospital

再発卵巣がんにおいて，完全切除が可能と判断される場合に手術療法が考慮されるが，一定のコンセンサスは得られていないのが現状である。今回我々は，後腹膜鏡手術により，卵巣癌の傍大動脈リンパ節再発であると診断し，治療を行った症例を経験したので報告する。症例は75歳，２妊２産。PS 0。右卵巣腫瘍に対し右付属器摘出後。左卵巣癌ⅢC期pT3cNXM0 高異型度漿液性癌。初回手術として，腹式単純子宮全摘出術・左付属器摘出術・大網切除術，さらにS状結腸腸間膜に浸潤ありS状結腸切除術，虫垂切除術を施行した。パクリタキセル，カルボプラチンによる化学療法にベバシズマブを併用し，計４コースの化学療法を行った。ベマシズマブによる維持療法を行い，23コース目で蛋白尿のため終了した。初回治療終了から３年11ヶ月後，フォローアップ目的の造影CTにて約２ cm，約1.5 cmに腫大した傍大動脈リンパ節を２ヶ所認めた。FDG/PET-CTでも同部位にともにSUVmax 14.2の集積を認めた。泌尿器科と協同で左側腹部から後腹膜腔へアプローチする後腹膜鏡手術による診断および治療の方針となった。病変は周囲脂肪組織との癒着を認めたが，完全摘出可能で，手術時間は141分，出血量は30 gで終了した。病理組織診断は高異型度漿液性癌であり，卵巣癌の再発と診断した。腫瘍細胞はリンパ節周囲脂肪織に浸潤を認めており，術後化学療法を施行した。術後10ヶ月現在，再発なく経過している。

Till date, there is no consensus on the surgical treatment of recurrent ovarian cancer. In this report, we describe a case of retroperitoneoscopic resection of a recurrent para-aortic lymph node in a patient with ovarian cancer. A 75-year-old G2P2. PS 0. Ovarian cancer stage IIIC pT3cNX0M0 high grade serous carcinoma. After an initial surgery, paclitaxel and carboplatin with bevacizumab chemotherapy were administered. Maintenance therapy with bevacizumab was administered, which was terminated at the 23rd course due to proteinuria. Three years and 11 months after completing the initial treatment, two enlarged para-aortic lymph nodes were found on computed tomography for follow-up purposes. Fluorodeoxyglucose-positron emission tomography showed an accumulation in the same lesion, thereby leading to a diagnosis of lymph node metastasis. The lesion was localized, and the patient underwent peritoneoscopic surgery in collaboration with a urology team. Although a recurrent lesion showed adhesion to the surrounding fatty tissue, it was grossly and completely resectable. The operation was completed in 141 min with 30 g of blood loss without intraoperative complications. Histopathological diagnosis was high grade serous carcinoma. Ten months postoperatively and after the chemotherapy, the patient had no recurrence.

キーワード：卵巣がん，再発，後腹膜鏡
Key words：ovarian cancer, recurrent, retroperitoneoscopy

緒　　言

上皮性卵巣癌は約半数が初発時にⅢ・Ⅳ期であり，Ⅲ・Ⅳ期では２年以内に約55%，５年以内に約70%が再発するとされ，５年生存率は約40%程度である[1)]。再発卵巣がんにおいては，完全切除が可能と判断される場合に手術療法（secondary debulking surgery: SDS）が考慮される[2)]が，その適応や術式に一定のコンセンサスは得られていない。後腹膜鏡手術は副腎腫瘍，腎腫瘍，後腹膜リンパ節などに対して用いられる手術方法で，産婦人科においては，1996年に米国のVasilevが生検を報告[3)]して以降，サージカルステージングや，より低侵襲な全後腹膜リンパ節郭清の報告がされている[4)]。今回我々は，後腹膜鏡手術により，卵巣癌の傍大動脈リンパ節再発であると診断し，治療を行った症例を経験したので報告する。

症　　例

患者：75歳
身体所見：身長149.0 cm，体重50.0 kg，BMI 22.5，PS 0
月経・妊娠分娩歴：２妊２産　閉経50歳
既往歴：49歳　右卵巣腫瘍に対して右付属器摘出術
合併症：高血圧，高脂血症
内服歴：プラバスタチンナトリウム，オルメサルタンメドキソミル
家族歴：特記事項なし
初回治療経過：

内科定期健診で，10.0×5.5 cm大の多房性の卵巣腫瘍を指摘され当科紹介受診した。造影CTで，骨盤内に12 cmの腫瘤を認め，嚢胞部分と充実部分を認めた。悪性卵巣腫瘍が疑われ，手術の方針となった。術前の腫瘍マーカーは，血中CA125値は310.0 U/ml（基準値35.0 U/ml未満）と上昇を認め，血中CA19-9値，血中CEA値は基準範囲内であった。また，下部消化管内視鏡検査では異常を認めなかった。下腹部正中切開で，単純子宮全摘出術，両側付属器摘出術，大網切除術を行った。左卵巣は新生児頭大で，嚢胞部分・充実部分を伴う多房性であり，術中に被膜破綻を認めた。腹水細胞診は陰性であった。腫瘍は一部，S状結腸腸間膜に浸潤して発育を認めており，S状結腸部分切除，虫垂切除も併せて行った。また，大網に３ cm大，腸間膜に２ cm大，ダグラス窩腹膜に１ cm大，左骨盤腹膜に２ cm大の播種を認めており，それぞれ播種巣を摘出し，肉眼的に残存腫瘍を認めない状態で手術を終了した。病理組織学診断は，高異型度漿液性癌で卵巣癌ⅢC期pT3cNXM0と診断した。術後１ヶ月後よりTC（パクリタキセル175 mg/m^2，カルボプラチンAUC6）療法を開始した。高齢であり化学療法の有害事象を慎重に経過観察したため，３コース目よりベバシズマブを併用した。４コース目で骨髄抑制遷延のためTC療法を中止し，ベバシズマブによる維持療法を開始した。23コース目でGrade 2の蛋白尿を認め，患者と相談の上，維持療法を終了し，経過観察した。

再発時の所見：初回治療終了から３年11ヶ月後，フォローアップ目的の造影CTにてそれぞれ約２ cm，約1.5 cmに腫大した左傍大動脈リンパ節b1群を２ヶ所認めた（図１）。FDG/PET-CTでも同部位にともにSUVmax 14.2の集積を認めた（図１）。血中CA125値の上昇は認めなかった。泌尿器科入院の上，泌尿器科と協同で左側腹部から後腹膜腔へアプローチする後腹膜鏡手術により，診断および治療の方針となった。

手術所見：全身麻酔，硬膜外麻酔下で手術を開始した。腸腰筋と肋骨弓にできる三角部で肋骨弓と腸骨稜の中点やや頭側に第１ポート，前腋窩線上で第１ポートより１横指下に第２ポート，第１ポートと第２ポートを結ぶラインから１横指下中央部にカメラポートを造設した（図２）。後腹膜腔拡張バルーンで後腹膜腔を拡張したのち腹膜前脂肪（flank pad）を摘除した。外側円錐筋膜を切開し，Gerota筋膜の層で結腸と腰筋の間の剥離を試みるも強固に癒着していたため尾側より後腹膜腔を展開し，腫大した傍大動脈リンパ節を２つ確認した（図３）。病変は，周囲脂肪組織との癒着を認め，剥離操作に難渋し時間を要したが，完全摘出可能であった。腫瘍摘出までは81分，剥離操作中にS状結腸漿膜損傷の部位の縫合修復を必要としたため総手術時間は141分，出血量は30 gであった。

摘出物は，それぞれ径2.5 cm大，径2.0 cm大に腫大したリンパ節であった。病理組織像では，リンパ節全体を置換する漿液性癌の転移が見られた（図４）。初回手術時に摘出された左卵巣腫瘍の病理組織所見と類似していることから卵巣癌の再発と診断した（図５）。摘出した標本を用いてMyChoice診断システム（Myriad

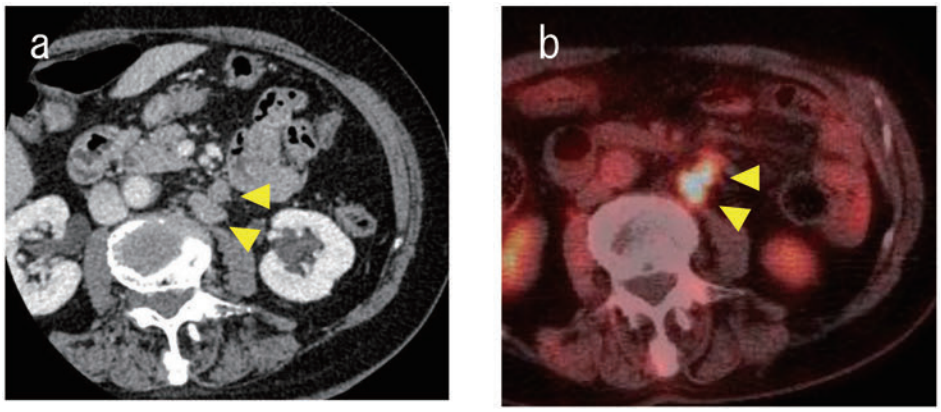

図１　画像検査結果
a：造影CT検査結果
　それぞれ約２ cm，約1.5 cmに腫大した左傍大動脈リンパ節b1群を２ヶ所認めた（黄色矢頭）。
b：FDG/PET-CT検査結果
　CTと同部位に，ともにSUVmax 14.2の異常集積を認めた（黄色矢頭）。

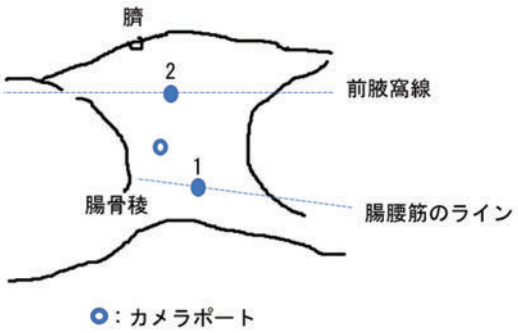

図２　トロッカー配置
腸腰筋と肋骨弓にできる三角部で肋骨弓と腸骨稜の中点やや頭側に第１ポート，前腋窩線上で第１ポートより１横指下に第２ポート，第１ポートと第２ポートを結ぶラインから１横指下中央部にカメラポートを造設した。

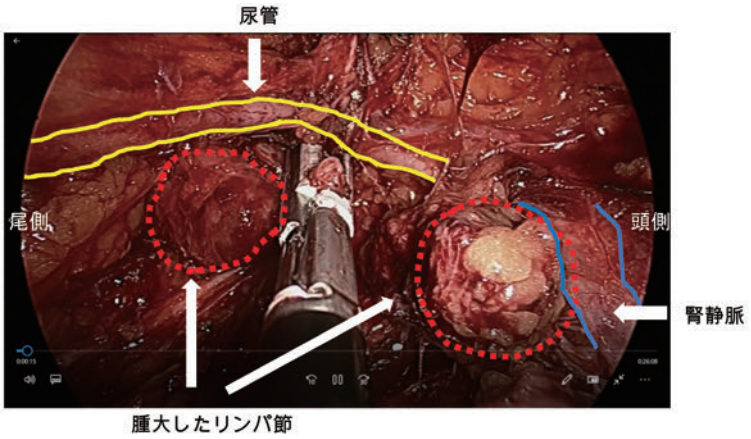

図３　手術画像
後腹膜腔を展開し，腫大した傍大動脈リンパ節を２つ（赤点線），尿管（黄線），左腎静脈（青線）を確認した。

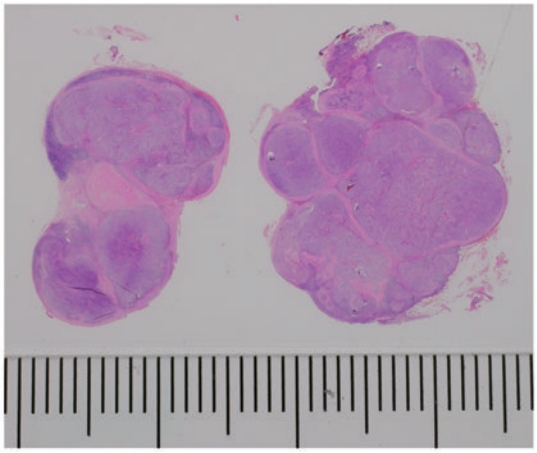

図４　摘出標本の病理組織像
HE染色，ルーペ像
リンパ節全体に乳頭状に増殖する腫瘍細胞を認めた。

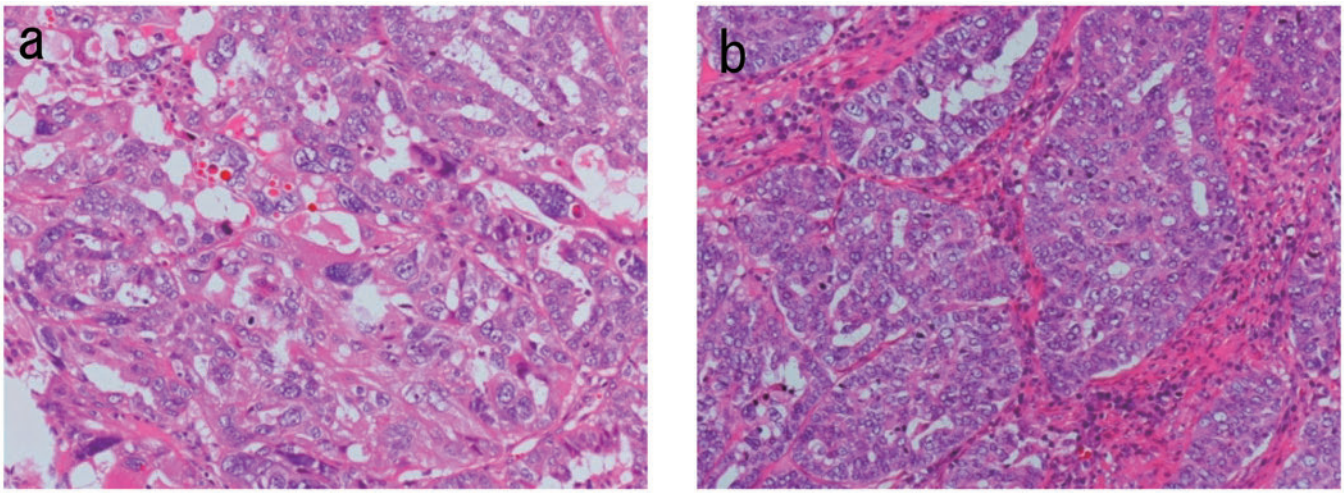

図５　摘出標本の病理組織像
ａ：初回手術時，HE染色，200倍
ｂ：今回手術時，HE染色，200倍
初回手術時と同様に，核分裂像，壊死像を呈する，乳頭状に増殖する腫瘍細胞を認めており，高異型度漿液性癌の転移と診断した。

genetics）を行い，BRCA1遺伝子変異陽性，HRD陽性との結果であった。腫瘍細胞はリンパ節周囲脂肪織に浸潤を認めており，術後化学療法を施行した。術後10ヶ月現在，再発なく経過している。

考　　案

再発卵巣がんの治療は患者ごとの状態によって化学療法や手術療法，緩和治療が選択され，症例によって他科との連携をとったうえでの治療選択が必要となる。無症状再発例に対する早期の治療介入はQOLの低下を招くのみで生存期間の延長には関与しないとの報告もある[5]が，近年はSDSによる完全摘出例で生存期間の延長が望めるとの報告が多数ある[6]。特にプラチナ製剤感受性再発に対しては，完全切除可能と判断される場合に肯定的な研究やシステマティックレビューが多い[2) 6) 7)]。再発卵巣がんの手術療法における予後不良因子として，Eisenkop et al.は，先行化学療法の実施，術前PS（performance status）が３，初回治療後36ヶ月以内の再発，再発腫瘍径が10 cm以上を挙げている[6) 8)]。また，SDSを行うにあたり再発腫瘍の完全摘出可能因子を検討したDESKTOP Ⅰ試験では，PS0，初回手術時残存腫瘍なし，またはFIGO Ⅰ/Ⅱ期，腹水500 ml以下の３項目を全て満たした場合のSDS時の完全切除率は79％であったと報告している[9]。本症例はEisenkop et al.の手術療法における予後不良因子はいずれも満たさず，DESKTOP Ⅰ試験における項目をすべて満たしていた。最近ではPARP阻害薬による維持療法中の患者の３分の１の再発はoligoprogression（:転移部位・個数が限られていること）を来し，全身化学療法ではなく局所療法が選択肢となったという報告もあり[10]，術前の患者の状態や治療経過，再発部位を評価し手術適応を決定する必要があると考える。

後腹膜鏡は，1992年にGaurが腹膜外到達法による後腹腔鏡下手術を報告[11]して以来，後腹膜臓器に対して広く行われるようになった。副腎腫瘍，腎腫瘍，後腹膜リンパ節郭清などに用いられる手術方法である。後腹膜鏡手術の利点は，一般的な腹腔鏡手術と同様に，創部が小さく整容性に優れていること，術後の疼痛が開腹手術と比較し軽いこと，腸が癒着しにくいこと，短期間の入院が可能であること，出血量が比較的少ないことなどが挙げられる。後腹膜への到達は経腹膜アプローチと後腹膜アプローチの２種類あるが，後腹膜アプローチの利点は，直接後腹腔内に到達するため，頭低位が不要であること，傍大動脈リンパ節左縁のリンパ節のアクセスが容易で腸管の影響を受けず，腹腔臓器損傷のリスクが低いことである。一方で，欠点としては後腹膜腔への到達には慣れが必要であること，視野が独特で解剖学的位置関係の理解が必要であること，さらに操作腔が狭いことなどが挙げられる。本症例は泌尿器科との合同での後腹膜アプローチによる後腹膜鏡手術を行った。FDG/PET-CT所見より，後腹膜腔内の近接した孤発性の病変２ヶ所のみと考えられること，患者が高齢であること，前回手術による腹腔内の癒着の影響を考慮したことなどから，十分なインフォームドコンセントの上，低侵襲かつ腹腔内の癒着などの影響を受けにくい後腹膜鏡手術を選択し，腹腔内検索は行わなかった。前回手術の癒着の影響を認めたことから，経腹膜アプローチを行うより妥当であったと考えられるが，腸管の漿膜縫合には時間を要した。

卵巣がんでは約30%の症例で相同組み換え修復関連遺伝子の病的バリアントを有しており，このうち75%がBRCA遺伝子変異を有しているとされている[12]。MyChoice診断システムは，腫瘍組織から抽出したゲノムDNAのゲノム不安定性の状態の評価により相同組み換え修復不全（hemologous recombination deficiency: HRD）を検出し，さらに，腫瘍組織から抽出したゲノムDNA中のBRCA1またはBRCA2遺伝子バリアントを検出し，PARP阻害薬の卵巣癌患者への適応を判定するために用いられる。HRDを有する腫瘍ではPARP阻害薬への感受性が高いことが知られており，さまざまな臨床試験でPARP阻害薬の効果が検証されている。IDS（interval debulking surgery）時の検体では化学療法の導入などによりHRDが変化しうることが報告されており[13]，PDS（primary debulking surgery）やSDS時の検体が望ましいと考えられる。本症例は，今回摘出した標本を用いて，MyChoice診断システムを行い，BRCA1遺伝子変異陽性，HRD陽性との結果であった。今後の治療方針決定の参考となるであろう。

今回我々は，後腹膜鏡を用いて傍大動脈リンパ節転移を摘出し得た再発卵巣漿液性癌の１例を経験した。再発卵巣がんにおける治療選択は症例によった対応が必要であるが，後腹膜鏡など低侵襲な手術が選択可能な場合もあり，他科との連携をとったうえで最善の治療選択が望まれる。

文　　献

1）Heintz APM, Odicino F, Maisonneuve P, Quinn MA, Benedet JL, Creasman WT, Nagan HYS, Pecorelli S, Beller U. Carcinoma of the ovary. FIGO 26th Annual Report on the Results of Treatment in Gynecological Cancer. Int J Gynecol Obstet 2006; 95: 161–192.
2）日本婦人科腫瘍学会．卵巣がん・卵管癌・腹膜癌治療ガイドライン2020年版（第５版）．東京：金原出版，2020；３：135–137.
3）Vasilev SA, McGonigle KF. Extraperitoneal

laparoscopic paraaortic lymph node dissection: development of a technique. J Laparoendosc Surg 1995; 5: 85–90.
4）安藤正明，小玉敬亮，白根晃，山中章義，柳井しおり，中島紗織，福田美香，黒土升蔵，海老沢桂子，羽田智則，太田啓明．子宮体癌に対する後腹膜鏡下傍大動脈・骨盤リンパ節郭清．産婦人科手術 2015；26：79–92.
5）Rustin G, Burg M, Griffin C, Guthrie D, Lamont A, Jayson GC, Kristensen G, Mediola C, Coens C, Qian W, Parmar MKB, Swart AM, MRC OV05; EORTC 55955 investigators. Early versus delayed treatment of relapsed ovarian cancer (MRC OV05/EORTC 55955): a randomized trial. Lancet 2010; 376: 1155–1163.
6）Eisenkop SM, Friedman RL, Wang HJ. Secondary cytoreductive surgery for recurrent ovarian cancer. A prospective study. Cancer 1995; 76: 1606–1614.
7）高畑敬之，小西晴久，楠本真也，大亀真一，小松正明，白山裕子，横山隆，竹原和宏．再発卵巣癌に対する手術療法の検討．現代産婦人科 2015；64：443–447.
8）Eisenkop SM, Friedman RL, Spirtos NM. The role of secondary cytoreductive surgery in the treatment of patients with recurrent epithelial ovarian carcinoma. Cancer 2000; 88: 144–153.
9）Harter P, Bois A, Hahmann M, Hasenburg A, Burges A, Loibl S, Gropp M, Huober J, Fink D, Schröder W, Muenstedt K, Schmalfeldt B, Emons G, Pfisterer J, Wollschlaeger K, Meerpohl HG, Breitbach GP, Tanner B, Sehouli J. Surgery in recurrent ovarian cancer: the Arbeitsgemeinschaft Gynaekologische Onkologie (AGO) DESKTOP OVAR trial. Ann Surg Oncol 2006; 13: 1702–1710.
10）Cerda VR, Lu D, Scott M, Kim KH, Rimel BJ, Kamrava M. Evaluation of patterns of progression on poly (ADP-ribose) polymerase inhibitor (PARPi) maintenance in ovarian cancer: a cross-sectional study. Int J Gynecol Cancer 2022; 32: 153–158.
11）Gaur DD. Laparoscopic operative retroperitoneoscopy; use of a new device. J Urol 1992; 148: 1137–1139.
12）Pennington KP, Walsh T, Harrell M, Lee MK, Pennil CC, Rendi MH, Thronton A, Norquist BM, Casadei S, Nord AS, Agnew KJ, Pritchard CC, Scroggins S, Garcia RL, King MC, Swisher EM. Germline and somatic mutations in homologous recombination genes predict platinum response and survival in ovarian, fallopian tube, and peritoneal carcinomas. Clin Cancer Res 2014; 20: 764–775.
13）Kyo S, Kanno K, Takakura M, Yamashita H, Ishikawa M, Ishibashi T, Sato S, Nakayama K. Clinical landscape of PARP inhibitors in ovarian cancer: Molecular mechanisms and clues to overcome resistance. Cancers 2022; 14: 2504.

【連絡先】
平野　章世
広島大学病院産科婦人科
〒734-8551　広島県広島市南区霞 1-2-3
電話：082-257-5262　FAX：082-257-5264
E-mail：marumaru001713do0t@gmail.com

現代産婦人科　Vol.71 No.2，2022年，pp.223-227

MyChoice™診断システムの有用性

大亀　真一[1)]・坂井　美佳[1)]・藤本　悦子[1)]・横山　貴紀[1)]
日比野佑美[1)]・山本弥寿子[2)]・竹原　和宏[1)]

1）独立行政法人国立病院機構四国がんセンター　婦人科
2）独立行政法人国立病院機構四国がんセンター　遺伝性がん診療科

Importance of MyChoice® CDx

Shinichi Okame [1)]・Mika Okazawa-Sakai [1)]・Etsuko Fujimoto [1)]・Takanori Yokoyama [1)]
Yumi Hibino [1)]・Yasuko Yamamoto [2)]・Kazuhiro Takehara [1)]

1）Department of Gynecologic Oncology, National Hospital Organization Shikoku Cancer Center
2）Department of Hereditary Tumors, National Hospital Organization Shikoku Cancer Center

卵巣癌の腫瘍組織が相同組換え修復欠損（Homologous Recombination Deficiency, HRD）を有しているとプラチナ製剤で奏効が得られやすいとされている。MyChoice™診断システム（HRD検査）は，*BRCA1/2*病的バリアント変異の有無を同定し，ゲノム不安定性の状態をスコア化することでHRDを検出する。当科でHRD検査を提出した上皮性卵巣癌・卵管癌・腹膜癌初回治療症例を対象として，検査の判定結果とプラチナ製剤併用療法の治療効果を検討した。対象とした28例のHRD検査結果は，tumor *BRCA*病的バリアント９例（32%，*BRCA1*；２例，*BRCA2*；７例）を含む陽性症例が19例（68%），陰性症例８例（29%），inconclusive症例１例（3.6%）であった。初回化学療法による治療効果判定が可能なHRD陽性15例全例，陰性８例中７例で奏効が得られた。HRD陰性症例の中で，パクリタキセル＋カルボプラチン療法を施行した５例中４例で奏効が得られた。当科症例では，HRD陽性と判定される割合は比較的高値であった。HRD検査の判定結果にかかわらず，多くの症例で初回治療の奏効が得られた。予後不良とされるHRD陰性症例に対して，ベバシズマブを用いないプラチナ製剤併用療法で奏効が得られる可能性が示された。

Homologous recombination repair (HRR) represents a central DNA damage repair system responsible for the repair of breakage in double-stranded DNA. Functional defects in HRR is called homologous recombination deficiency (HRD). Previous reports suggested that HRD in epithelial ovarian cancer may increase sensitivity to platinum-based chemotherapy. We evaluated the results of MyChoice® CDx and efficacy of platinum-based chemotherapy for patients with advanced epithelial ovarian cancer who underwent HRD test at our institution. In 28 eligible cases, 68% (19/28) of the patients were HRD positive. Of these, 32% (9/28) of the patients had a t*BRCA* mutation. However, 29% (8/28) of the patients were HRD negative. All the HRD-positive patients had complete or partial response. Seven of eight HRD-negative patients had good response. Among the HRD-negative patients, four of five patients treated with paclitaxel plus carboplatin achieved good response. In this study, the ratio of HRD-positive patients was relatively high, and many patients achieved good response to the initial chemotherapy, regardless of the HRD test result. The results of our study suggest that platinum-based chemotherapy without bevacizumab might be effective in HRD-negative patients.

キーワード：MyChoice™診断システム，上皮性卵巣癌，プラチナ感受性
Key words：MyChoice® CDx, epithelial ovarian cancer, platinum sensitivity

緒　　言

卵巣癌治療ではプラチナ感受性を有していることは重要な予後規定因子であり，腫瘍組織が相同組換え修復欠損（Homologous Recombination Deficiency, HRD）を有しているとプラチナ製剤で奏効が得られやすいとされている[1)]。MyChoice™診断システム（Myriad genetics社）（以後，HRD検査）は，腫瘍組織から抽出したDNAを解析し，*BRCA1/2*病的バリアントの有無を同定し，ゲノム不安定性の状態をスコア化することでHRDを検出する[2)]。これらの判定が行えるHRD検査は進行上皮性卵巣癌初回治療におけるオラパリブ単剤維持療法およびオラパリブとベバシズマブによる併用維持療法，３レジメン以上の化学療法歴を有する再発卵巣癌におけるニラパリブ単剤治療のコンパニオン診断として保険承認されている[2)]。当科では，進行卵巣癌における初回治療方針立案と予後予測の目的で，Ⅲ期以上の上皮性卵巣癌で検査を提出している。当科症例のHRD検査判定と初回治療に対する奏効との関係を検討した。

方　法

2020年９月から2022年３月までに，当科でHRD検査を提出した上皮性卵巣癌・卵管癌・腹膜癌初回治療症例を対象として，検査の判定結果とプラチナ製剤併用療法の治療効果を検討した。プラチナ製剤併用療法は，主治医選択によりパクリタキセル＋カルボプラチン（TC）療法，dose-dense TC療法，TC＋ベバシズマブ療法のいずれかが行われた。今回の後方視的検討は当院IRB（No.2022-10）で承認を受けた後に，診療録から必要な臨床病理学的因子を抽出した。

成　績

HRD検査に提出した31症例のうち，３例はinterval debulking surgery（IDS）による検体（表１）であり，今回の検討からは除外した。対象とした28例の組織型は高異型度漿液性癌22例（79%），類内膜癌２例（７%），明細胞癌３例（11%），癌肉腫１例（４%）であった。19症例でprimary debulking surgery（PDS）が行われ，９例は試験開腹術による生検検体を提出した（表２）。HRD検査の判定結果は，tumor *BRCA*病的バリアント９例（32%，*BRCA1*；２例，*BRCA2*；７例）を含む陽性症例が19例（68%），陰性症例８例（29%），inconclusive症例１例（3.6%）であった。初回化学療法による治療効果判定が可能なHRD陽性15例全例，陰性８例中７例で奏効が得られた（表３）。治療効果を得たHRD陰性症例では，化学療法２～３サイクル後の画像評価で奏効を確認し，陽性症例における治療経過と比較して，明らかな違いはみられなかった。HRD陰性症例の中で，ベバシズマブを併用しないTC療法を施行した５例中４例で奏効が得られた（表４の症例①～⑤）。

考　案

Myriad genetics社によるMyChoice™診断システムは，2021年３月に進行上皮性卵巣癌の初回治療時に提出できる検査として追加承認された。本検査は次世代

表１　IDS時の検体を提出した症例

	年齢	原発	進行期	組織型	IDS前化療効果	HRD status* GIS mutation status
①	48	卵巣	IIIC	S	PR	Inconclusive unable -
②	51	卵巣	IVA	S	PR	Positive 2 *BRCA2*
③	87	卵巣	IIIB	C	PR	Negative 35 -

S: high-grade serous carcinoma　IDS: interval debulking surgery
C: clear cell carcinoma　PR: partial response
* Myriad HRD Status　GIS: Genomic Instability score

表２　患者背景

myChoice™診断システム		症例数 (n=28)
年齢中央値		67 (40-81)
癌腫	卵巣癌	12 (43 %)
	卵管癌	13 (46 %)
	腹膜癌	3 (11 %)
組織型	HGSC	22 (79 %)
	Endometrioid	2 (7 %)
	Clear	3 (11 %)
	Carcinosarcoma*	1 (4 %)
検体の種類	PDS	19 (68 %)
	Biopsy	9 (32 %)

HGSC: high-grade serous carcinoma　* 上皮成分は漿液性癌
PDS: primary debulking surgery

表３　初回治療時の最良総合効果

		HRD status (n=28)			
		Positive (n=19)		Negative (n=8)	Inconclusive (n=1)
		tBRCA (n=9)	≥ 42* (n=10)		
最良総合効果	CR	3	5	3	
	PR	3	4	4	
	SD			1	
	PD				1
	NE	3	1		

ベバシズマブ併用レジメン含む　* t*BRCA* wt and score ≥42　NE: not evaluable

表４　HRD陰性症例の初回治療経過

	GIS	年齢	原発	進行期	組織型	初回治療内容
①	**7**	54	腹膜	IIIC	S	ddTC: **CR**→IDS:complete→TCBev
②	**40**	80	卵巣	IIIC	S	ddTC→IDS: optimal→ddTC: **CR**
③	**15**	80	腹膜	IIIC	S	ddTC: **SD**
④	**18**	81	卵巣	IVB	S	ddTC: **PR**→IDS: complete→ddTC
⑤	**10**	73	卵管	IIIC	S	ddTC: **PR**→IDS: complete→TCBev
⑥	**18**	72	卵管	IVB	C	PDS: suboptimal→TCBev: **PR**
⑦	**29**	58	卵巣	IIIC	E	PDS: optimal→TCBev: **CR**
⑧	**12**	65	卵管	IIIB	S	PDS: optimal→TCBev: **PR**

TC: パクリタキセル＋カルボプラチン　Bev: ベバシズマブ　E: endometrioid carcinoma
GIS: Genomic Instability Score

シークエンスを利用し，ホルマリン固定された腫瘍組織検体から抽出したDNAを用いて，*BRCA1/2*病的バリアントの有無とゲノム不安定性の状態を評価する[2)]。本検査で同定される*BRCA1/2*病的バリアントは腫瘍組織に由来するものであり，そのバリアントが体細胞で検出されたのか生殖細胞系列由来なのか確定できない。遺伝性乳がん卵巣がん（Hereditary breast and ovarian cancer, HBOC）と診断するためには，本邦で承認されている*BRCA1/2*全体を調べるMyriad genetics社のBRACAnalysis® やそのバリアントだけを確認するシングルサイト検査（保険未収載）を用いる必要がある。HRD検査で*BRCA1/2*病的バリアントが検出された場合，適切に遺伝カウンセリングを実施することが推奨されている[3, 4)]。ゲノム不安定性の評価は，HRDに関連する代表的な３つのバイオマーカーであるヘテロ接合性の消失，テロメアアレル不均衡，大規模な状態遷移を解析することで算出されるゲノム不安定性スコア（Genomic Instability Score, GIS）が用いられる[5-7)]。GISが42以上であると，本検査ではHRD状態が陽性と判定される。提出する検体には十分な腫瘍細胞が含まれていることが必要であり，治療経過中に治験参加や遺伝子パネル検査のために検体を提出する可能性もあることから，審査腹腔鏡や試験開腹，PDSでより多くの組織採取を行うほうが良いと考えられる。neoadjuvant chemotherapy（NAC）で良好な奏効が得られた後のIDSによる検体では腫瘍DNAが少なく，inconclusiveと判定される割合が，NACを施行していない検体と比較して３－４倍になると報告されている[8)]。当科から提出した３例のIDS検体は，いずれもNACにより奏効が得られ，１例はinconclusiveと判定された。IDS症例の検体では正確な判定が出ていない可能性もあり，今回の検討から除外した。

分子標的治療薬は腫瘍細胞に生じた，正常細胞とは異なるがん細胞の発生や増殖，進展などに関連する分子を選択的に阻害する薬剤である。分子標的薬を用いる際に，その有効性や安全性をより高めるために，治療対象となる症例を検出するコンパニオン診断が必要となる治療法も多い。HRD検査は，進行上皮性卵巣癌の初回治療におけるPARP阻害薬の有効性を示したPRIMA試験[9)] やPAOLA-1試験[10)]，３レジメン以上の化学療法歴のあるプラチナ感受性再発卵巣癌におけるニラパリブの有用性を示したQUADRA試験[11)] で用いられ，コンパニオン診断として本邦でも承認されている。PRIMA試験とPAOLA-1試験におけるHRD陽性割合はそれぞれ50.9%，48.0%であった。当科で，HRD検査に提出した進行上皮性卵巣癌（明細胞癌を含む）28症例中tumor *BRCA*病的バリアント９例（32.1%）を含む19例（67.9%）がHRD陽性と判定された。日本国内20施設205検体でHRD検査を行った検討の探索的評価項目として設定されたHRD statusによると，tumor *BRCA*病的バリアント（26.8%）を含む60.0%がHRD陽性と判定され，プラチナ感受性の有無を問わない日本人では陽性率が高くなる可能性が示唆されている[12)]。また，この報告ではtumor *BRCA*病的バリアント症例の約２/３がtumor *BRCA1*病的バリアントであった[12)]。対して，当科症例ではtumor *BRCA*病的バリアント症例の約１/５がtumor *BRCA1*に，約４/５がtumor *BRCA2*に病的バリアントを認めた。今回の検討は単施設における少数例の検討であり，tumor *BRCA2*病的バリアントが多い要因として症例の偏りがある可能性が考えられ，今後も症例の集積と解析が必要である。PRIMA試験では，HRD陽性症例を対象とした解析で，無増悪生存期間（progression-free survival, PFS）のハザード比は0.43（95%信頼区間：0.31–0.59）であり，標準治療のプラセボ群と比べてニラパリブ維持療法群によるPFS延長効果が示された[9)]。PAOLA-1試験のHRD陽性症例でも，標準治療のベバシズマブ維持療法群と比較してオラパリブ＋ベバシズマブ維持療法群によるPFS延長効果（ハザード比：0.33，95%信頼区間：0.25–0.45）が示された[10)]。これらの結果から，HRD検査による判定はPARP阻害薬効果予測のバイオマーカーとして用いることができると考えられ，PARP阻害薬を用いることでHRD陽性症例の予後延長が期待される。

HRD陽性症例と比較して，陰性症例では予後が悪いとされている。骨髄抑制の程度に基づく個別化用量を設定したカルボプラチンの治療効果を検討したSCOTROC４試験[13)] における250例の卵巣癌患者を対象としてHRD判定とPFS，OSの関連性を解析した報告では，HRD陰性症例と比較して陽性症例ではPFSのハザード比が0.65（95%信頼区間：0.46–0.93），OSのハザード比は0.57（95%信頼区間：0.36–0.92）であり[1)]，いずれにおいてもHRD陰性症例における予後が不良であることを示した。PRIMA試験では，ベバシズマブを用いないプラチナ製剤併用療法で奏効が得られたHRD陰性症例に対しても，ニラパリブ維持療法によるPFS延長効果（ハザード比：0.68，95%信頼区間：0.49–0.94）が示された[9)]。HRD陽性症例と比較して，HRD陰性症例ではプラチナ製剤に対する奏効が得られにくいとされている[1)]。しかし，今回の検討では，ベバシズマブを併用しないTC療法を施行したHRD陰性５症例中４例で奏効が得られ，判定が陰性である症例でもプラチナ感受性を有する可能性があり，ニラパリブ維持療法を目標として初回治療をTC療法で開始し得ることが示唆された。HRD検査におけるGISのカットオフ値は，tumor *BRCA1/2*病的バリアントを有する症例の95%が陽性と判定されるように設定された値であり，HRD陽性であることとプ

ラチナ製剤への奏効との間には高い相関がある[14]。しかしながら，ベバシズマブを用いないプラチナ製剤併用療法で奏効が得られた症例を対象としたPRIMA試験では約30%の症例がHRD陰性である[9]ように，HRD検査ではプラチナ感受性を予測することはできない。現時点ではHRD陰性症例の予後は不良とされ，今後の治療開発が期待される。HRD陰性症例に対しては，初回治療経過中の治療計画だけではなく，効果判定や病状説明などでも，より慎重な対応が求められると考える。

当科におけるHRD陽性率は68%で，海外の臨床試験における割合より高いが，プラチナ感受性の有無を問わない日本人では陽性率が高い傾向にあることと矛盾しない結果であった。HRD検査の判定結果にかかわらず，対象とした症例の多くで初回治療の奏効を得られたが，単施設後方視的検討であり，多施設の症例を集積した報告が待たれる。少数例の検討ではあるが，ベバシズマブを用いないプラチナ製剤併用療法に奏効を示したHRD陰性症例が多くみられた。HRD陰性症例に対しても，PARP阻害薬の投与を見据えた治療方針も可能であると考えられる。

利益相反　なし。

文　献

1）Stronach EA, Paul J, Timms KM, Hughes E, Brown K, Neff C, Perry M, Gutin A, El-Bahrawy M, Steel JH, Liu X, Lewsley L-A, Siddiqui N, Gabra H, Lanchbury JS, Brown R. Biomarker assessment of HR deficiency, tumor *BRCA1/2* mutations, and CCNE1 copy number in ovarian cancer: associations with clinical outcome following platinum monotherapy. Mol Cancer Res 2018; 16: 1103–1111.

2）独立行政法人医薬品医療機器総合機構．myChoice診断システム添付文書．https://www.info.pmda.go.jp/ygo/pack/171094/30200BZI00022000_A_01_02/［2022.12.01］

3）日本遺伝性乳癌卵巣癌総合診療制度機構．遺伝性乳癌卵巣癌（HBOC）診療ガイドライン2021年版．東京：金原出版，2021；48–51.

4）坂井美佳，竹原和宏，平沢晃．婦人科がん治療におけるバイオマーカーと遺伝子パネル検査．産科と婦人科 2021；88：1343–1349.

5）Abkevich V, Timms KM, Hennessy BT, Potter J, Carey MS, Meyer LA, Smith-McCune K, Broaddus R, Lu KH, Chen J, Tran TV, Williams D, Iliev D, Jammulapati S, FitzGerald LM, Krivak T, DeLoia JA, Gutin A, Mills GB, Lanchbury JS. Patterns of genomic loss of heterozygosity predict homologous recombination repair defects in epithelial ovarian cancer. Br J Cancer 2012; 107: 1776–1782.

6）Birkbak NJ, Wang ZC, Kim JY, Eklund AC, Li Q, Tian R, Bowman-Colin C, Li Y, Greene-Colozzi A, Iglehart JD, Tung N, Ryan PD, Garber JE, Silver DP, Szallasi Z, Richardson AL. Telomeric allelic imbalance indicates defective DNA repair and sensitivity to DNA-damaging agents. Cancer Discov 2012; 2: 366–375.

7）Popova T, Manié E, Rieunier G, Caux-Moncoutier V, Tirapo C, Dubois T, Delattre O, Sigal-Zafrani B, Bollet M, Longy M, Houdayer C, Sastre-Garau X, Vincent-Salomon A, Stoppa-Lyonnet D, Stern MH. Ploidy and large-scale genomic instability consistently identify basal-like breast carcinomas with BRCA1/2 inactivation. Cancer Res 2012; 72: 5454–5462.

8）Zalaznick H, Clegg B, Cogan E, Perry M, Trost J, Mancini-DiNardo D, Gutin A, Lanchbury J, Timms K. Rates of homologous recombination deficiency across different subtypes of ovarian cancer and in pre- and post-neoadjuvant chemotherapy tumor samples. Gynecol Oncol 2022; 166: 86–87.

9）González-Martín A, Pothuri B, Vergote I, DePont Christensen R, Graybill W, Mirza MR, McCormick C, Lorusso D, Hoskins P, Freyer G, Baumann K, Jardon K, Redondo A, Moore RG, Vulsteke C, O'Cearbhaill RE, Lund B, Backes F, Barretina-Ginesta P, Haggerty AF, Rubio-Pérez MJ, Shahin MS, Mangili G, Bradley WH, Bruchim I, Sun K, Malinowska IA, Li Y, Gupta D, Monk BJ. Niraparib in patients with newly diagnosed advanced ovarian cancer. N Engl J Med 2019; 381: 2391–2402.

10）Ray-Coquard I, Pautier P, Pignata S, Pérol D, González-Martín A, Berger R, Fujiwara K, Vergote I, Colombo N, Mäenpää J, Selle F, Sehouli J, Lorusso D, Guerra Alía EM, Reinthaller A, Nagao S, Lefeuvre-Plesse C, Canzler U, Scambia G, Lortholary A, Marmé F, Combe P, de Gregorio N, Rodrigues M, Buderath P, Dubot C, Burges A, You B, Pujade-Lauraine B, Harter P. Olaparib plus bevacizumab as first-line maintenance in ovarian cancer. N Engl J Med 2019; 381: 2416–2428.

11）Moore KN, Secord AA, Geller MA, Miller DS, Cloven N, Fleming GF, Wahner Hendrickson AE, Azodi M, DiSilvestro P, Oza AM, Cristea M, Berek

JS, Chan JK, Rimel BJ, Matei DE, Li Y, Sun K, Luptakova K, Matulonis UA, Monk BJ. Niraparib monotherapy for late-line treatment of ovarian cancer (QUADRA): a multicentre, open-label, single-arm, phase 2 trial. Lancet Oncol 2019; 20: 636–648.

12) Oda K, Aoki D, Tsuda H, Nishihara H, Aoyama H, Inomata H, Shimada M, Enomoto T. Japanese nationwide observational multicenter study of tumor BRCA1/2 variant testing in advanced ovarian cancer. Cancer Sci 2022; doi: 10.1111/cas.15518.

13) Banerjee S, Rustin G, Paul J, Williams C, Pledge S, Gabra H, Skailes G, Lamont A, Hindley A, Goss G, Gilby E, Hogg M, Harper P, Kipps E, Lewsley L-A, Hall M, Vasey P, Kaye SB. A multicenter, randomized trial of flat dosing versus intrapatient dose escalation of single-agent carboplatin as first-line chemotherapy for advanced ovarian cancer: an SGCTG (SCOTROC 4) and ANZGOG study on behalf of GCIG. Ann Oncol 2013; 24: 679–687.

14) Telli ML, Timms KM, Reid J, Hennessy B, Mills GB, Jensen KC, Szallasi Z, Barry WT, Winer EP, Tung NM, Isakoff SJ, Ryan PD, Greene-Colozzi A, Gutin A, Sangale Z, Iliev D, Neff C, Abkevich V, Jones JT, Lanchbury JS, Hartman AR, Garber JE, Ford JM, Silver DP, Richardson AL. Homologous recombination deficiency (HRD) score predicts response to platinum-containing neoadjuvant chemotherapy in patients with triple-negative breast cancer. Clin Cancer Res 2016; 22: 3764–3773.

【連絡先】
大亀　真一
独立行政法人国立病院機構四国がんセンター婦人科
〒791-0245　愛媛県松山市南梅本町160
電話：089-999-1111　FAX：089-999-1100
E-mail：shin1.okame@gmail.com

現代産婦人科　Vol.71 No.2，2022年，pp.229-233

高度肥満患者に対してロボット支援下子宮悪性腫瘍手術を施行し，術後ポートサイトヘルニアを来した一例

高杉　篤志・平山　亜美・西野　由衣・田渕　景子・池田　隆史・駒水　達哉
中野　志保・瀬村　肇子・信田　絢美・梶原　涼子・栗原　秀一・本田　直利

松山赤十字病院　産婦人科

Postoperative port-site hernia after robot-assisted hysterectomy for endometrial cancer in a severely obese Japanese woman: a case report

Atsushi Takasugi・Ami Hirayama・Yui Nishino・Keiko Tabuchi・Takashi Ikeda・Tatsuya Komamizu
Shiho Nakano・Hatsuko Semura・Ayami Shinoda・Ryouko Kajiwara・Shuichi Kurihara・Naotoshi Honda

Department of Obstetrics and Gynecology, Matsuyama Red Cross Hospital

子宮体癌は肥満患者が多く，周術期合併症に注意する必要がある。今回，BMI 38kg/m^{2}の高度肥満患者に対してロボット支援下子宮悪性腫瘍手術を施行し，術後にポートサイトヘルニアを来した１例を経験したので報告する。
症例は69歳，２妊２産。不正性器出血を認め，当科を紹介受診した。子宮内膜吸引組織診はEndometrioid carcinoma，G1であった。画像検査より子宮体癌IA期相当と判断し，ロボット支援下子宮悪性腫瘍手術を施行する方針とした。臍上３cmの部位にファーストトロッカー，その他，横一直線にトロッカーを配置し，子宮，両側付属器，骨盤リンパ節郭清を施行した。手術時間は480分，コンソール時間は420分，出血量は100mlであった。術後３日目に腸閉塞の疑いで保存的加療を行うも改善を認めず，術後８日目にCT検査を施行し，臍上創直下に小腸の脱出を認め，ポートサイトヘルニアによる腸閉塞が疑われた。イレウス管挿入したが，改善なく，術後14日目にヘルニア修復術，小腸部分切除術を施行した。その後の経過は良好で，術後21日目に退院となった。
ロボット支援下手術におけるポートサイトヘルニアは稀な合併症ではあるが，肥満，長時間の手術などはリスク因子の一つであり，合併症を回避すべく，対策を講じる必要がある。

Many patients with endometrial cancer are obese, and postoperative complications need to be taken into consideration. We report a case of postoperative port-site hernia after robot-assisted surgery for uterine malignancy in a 69-year-old highly obese woman with a body mass index of 38 kg/m^2. She had a history of two pregnancies and two deliveries, and was referred to our department because of irregular vaginal bleeding. Endometrial aspiration histology revealed endometrioid carcinoma, G1. Based on imaging studies, a diagnosis of stage IA endometrial cancer was made. We decided to perform robot-assisted surgery. The first trocar was placed at 3 cm above the umbilicus, and other trocars were placed in a horizontal straight line. The uterus, bilateral adnexa, and pelvic lymph nodes were dissected. Operative time was 480 min, console time was 420 min, and blood loss was 100 mL. On postoperative day three, the patient developed intestinal obstruction, which did not improve despite conservative treatment. On postoperative day eight, computed tomography showed small intestinal prolapse just below the supraumbilical wound, and intestinal obstruction due to port-site hernia was suspected. However, no improvement despite ileus tube insertion. On postoperative day 14, hernia repair and partial resection of the small intestine was performed. The patient improved and was discharged on postoperative day 21. Although port-site hernia after robot-assisted surgery is a rare complication, obesity and long operation time are risk factors. Therefore, measures should be taken to avoid such complications.

キーワード：子宮体癌，ロボット，肥満，ポートサイトヘルニア
Key words：endometrial cancer, robot, obese, port site hernia

緒　　言

2018年４月に早期子宮体癌と良性子宮疾患に対してロボット支援下手術が保険収載され，婦人科領域でも件数が増加している。当院でも2020年４月よりda Vinci X®を用いたロボット支援下手術を開始した。子宮体癌は肥満患者が多く，術野の視野確保に難渋することや，腹壁の厚みにより手術操作が制限され，手術時間の延長に繋がることがある。ポートサイトヘルニア（port-site hernia: PSH）は稀な合併症ではあるが，肥満や長時間

の手術はPSHのリスク因子の一つであることから，合併症を回避すべく対策を講じる必要がある[1) 2)]。今回，BMI 38kg/m^{2}の高度肥満患者に対してロボット支援下子宮悪性腫瘍手術を施行し，術後にPSHを来した１例を経験したので報告する。

症　　例

患者は69歳，２妊２産，身長154.1cm，体重90.8kg，BMI 38kg/m^{2}であった。既往歴として未治療の糖尿病を認めた。家族歴に特記事項は認めなかった。不正性器出血を主訴に前医を受診され，子宮内膜細胞診にてadenocarcinomaが疑われ，精査加療目的で当科を紹介受診した。初診時，経腟超音波断層法で子宮内膜は16mmに肥厚を認めた。子宮内膜吸引組織診はEndometrioid carcinoma, G1であった。骨盤部造影MRI検査で筋層浸潤を疑う所見は認めず（図１），頸部～骨盤部造影CT検査で遠隔転移やリンパ節転移を疑う所見は認めなかった。子宮体癌IA期相当と判断し，ロボット支援下子宮悪性腫瘍手術を施行する方針とした。糖尿病に関しては初診時のHbA1cが7.9％と高値であり，手術までの間，血糖降下薬の内服を行い，周術期はスライディングスケールにて血糖管理を行うこととした。

手術は全身麻酔下に砕石位で手術を開始した。臍部より頭側３cmの位置に８mmのカメラポートをクローズド法で挿入し，横一直線にda Vinciポートを右側に８cm間隔で２本，左側に８cm間隔で１本留置した。さらに助手用ポートとして12mmエアシールアクセスポートを左側のda Vinciポートよりさらに８cm左側に留置した（図２）。da Vinci第１アームにはメリーランドバイポーラ，第２アームにはフォースバイポーラ，第３アームにはカディエールを使用した。気腹圧10mmHg，頭低位20度にて骨盤外への腸管圧排可能であった（図３）。経腟的に外子宮口を糸で縫合し閉鎖した。子宮は２cm大の子宮筋腫を認め，漿膜面に異常を認めなかった。両側付属器は正常外観であった。両側卵管をバイポーラで凝固して腫瘍細胞の腹腔内漏出を予防し，腹腔洗浄細胞診を行った。両側の広間膜を展開し，尿管，子宮動脈を同定した後，子宮動脈は結紮処理した。両側の側臍靭帯を直針にて吊り上げを行った後，骨盤内リンパ節郭清を行った。続いて子宮，両側付属器を摘出，回収袋に収容し，経腟的に回収した。腟断端を閉鎖し，膀胱鏡を行い，両側尿管口より尿排出があることを確認した。腟断端周囲の腹膜を縫合，広間膜展開部にアドスプレー®を散布した。ペイシェントカートをロールアウト後，ダグラス窩にドレーンを留置した。12mmエアシールアクセスポートは鏡視下に確認しながら腹膜をペアン鉗子で把持して腹膜，筋膜を2-0Vicryl®であわせて縫合した。臍上のda Vinciポートは筋膜を直視下に2-0Vicryl®で縫合して手術を終了した。肥満のため脂肪織が多く，手技には難渋したが，比較的良好な視野で手術を行うことが可能であった。摘出標本の肉眼所見（図４）は明らかな筋層浸潤は認めず，摘出リンパ節個数は６個であった。手術時間は480分，コンソール時間は420分，出血量は100gであった。

術翌日に排ガスを認め，食事と歩行を開始することができたが，術後２日目より嘔気，嘔吐が出現した。術後３日目に腹部レントゲン検査を行い，小腸ガス像を認め，麻痺性腸閉塞の診断で絶食補液管理とした。その後も症状の改善を認めず，術後８日目に上腹部～骨盤部単純CT検査を行い，臍上の正中創直下に小腸の嵌入を認め，PSHによる腸閉塞と診断した（図５）。イレウス管挿入し，保存的加療を行ったが，症状改善に乏しく，術後13日目の腹部レントゲン検査で小腸ガス像を依然認めており，外科的加療の方針とした。術後14日目に全身麻

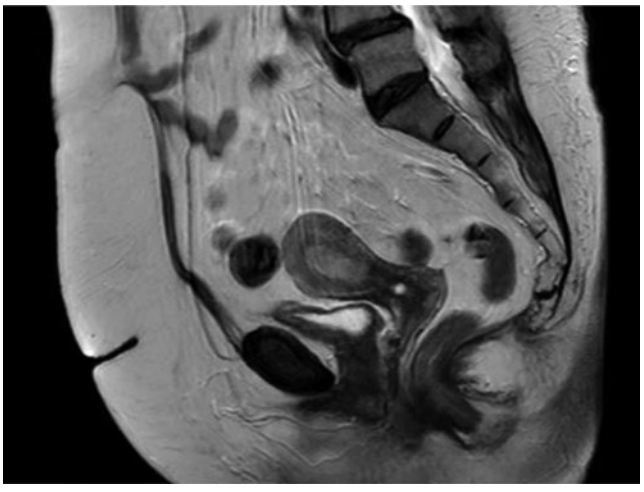

図１　術前のMRI所見（T2強調像）
子宮内膜は12mmに肥厚。明らかな筋層浸潤は認めず。

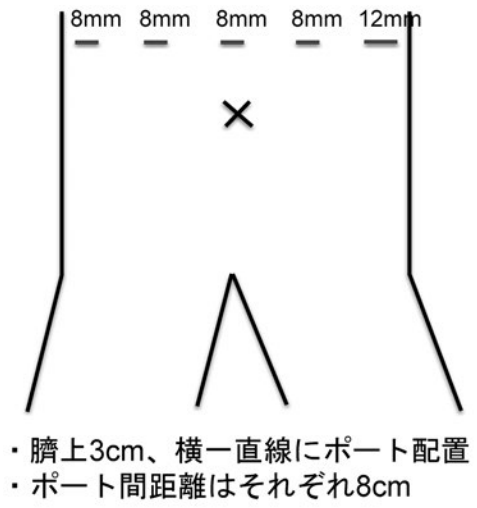

図２　ポート配置

酔下で手術を行った。臍上の創部を４cm程縦切開し，筋膜，腹膜を切開した。嵌頓した腸管を確認し，ヘルニア嚢内で腹膜と高度に癒着しており，外科に応援依頼し，ヘルニア門を開放，癒着を剥離した。小腸が３cm程嵌頓しており，腹膜との癒着は剥離できたが，遅発性の腸管狭窄が危惧されたため，嵌頓部位を含め，10cm程小腸部分切除を行い，端々吻合した。創部にラップディスク®を装着し，腹腔内を観察したところ，その他のda Vinciポート，エアシールアクセスポートにも大網や腸間膜，結腸垂の嵌頓を認めた（図６）。嵌頓部は腹膜と高度に癒着しており，剥離は行わず，創部の腹膜，筋膜を縫合して手術を終了した。手術時間は２時間16分，出血量は少量であった。術後17日目（PSH術後３日目）の腹部レントゲン検査で小腸ガス像の消失を認め，排ガス，排便も認めており，食事を開始した。腹部症状の増悪なく，術後21日目（PSH術後７日目）に退院となり，以降の経過は良好である。病理組織診断は子宮体癌IA期（pT1aN0M0, Endometrioid carcinoma, G1）の診断で，現在，５カ月経過するが再発なく経過している。

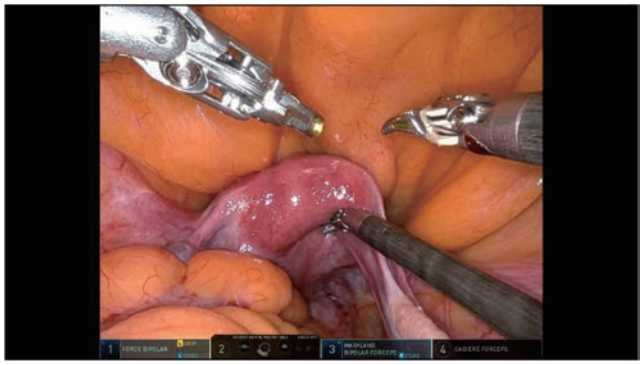

図３　腹腔内所見
気腹圧10mmHg，頭低位20度で良好な視野を確保。

図４　摘出標本の肉眼写真
肉眼的に明らかな筋層浸潤は認めなかった。

考　　案

肥満患者においてロボット支援下手術では気腹法に加えて，ロボットアームによる吊り上げにより十分な視野を確保することが可能である。それに加えて腹腔鏡下手術では皮下脂肪の厚さにより鉗子操作の可動域に制限が生じることがあるが，ロボット支援下手術では拡大視野で自由度の高いEndo Wrist®により繊細な手術操作を行うことが可能となる。これらの理由などから肥満患者においてロボット支援下手術が有用とされる報告が散見され，今回，BMI 38kg/m^{2}の早期子宮体癌患者におい

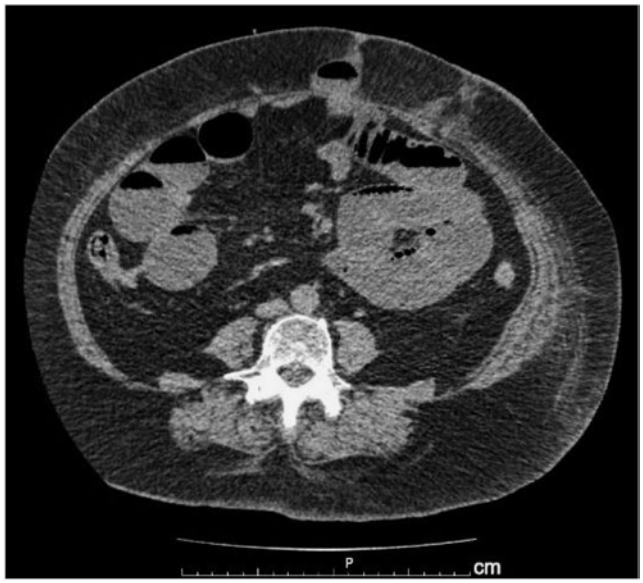

図５　CT所見
臍上のポート創部直下に小腸の嵌入を認め，ポートサイトヘルニアによる腸閉塞が疑われた。

図６　腹腔内所見
da Vinciポート，エアシールアクセスポートに脂肪識の嵌入あり。

て腹腔鏡下手術ではなく，ロボット支援下手術を選択した。気腹圧10mmHgで比較的良好な視野を得られたが，手術手技には難渋して時間を要し，術後にPSHを生じた。

PSHは鏡視下手術後に特有な合併症の一つであるが，再手術を要することが多く，患者への大きな身体的侵襲を伴うため回避すべき合併症である。腹腔鏡下手術におけるPSHの頻度は0.1～2.8%とされている[1)]。Damani et al.[2)] はロボット支援下手術を受けた11566人の患者を解析し，術後にPSHを来した症例は15例（0.13%）であったと報告しているが，無症候性のPSHも含め，実際の発生率よりも過少に報告されている可能性はある。ロボット支援下手術の普及に伴い，ロボット手術後のPSHの報告も散見されるようになってきている。PSHは術後２週間以内に生じることが多く，診断方法としてはCT検査が有用である。鏡視下手術後に腸閉塞症状を呈した場合にはPSHによる腸閉塞の可能性も念頭において腹部レントゲン検査のみならず，躊躇なくCT検査を施行すべきである。本症例では術後２日目に消化器症状を認め，腹部レントゲン検査で腸閉塞と診断し，絶食補液管理を行ったが，奏功せず，術後８日目にCT検査を行い，ポートサイトヘルニアによる腸閉塞と診断した。症状発生から早期であれば腹腔鏡下手術にて嵌頓した腸管を解除し，筋膜を修復することも可能な場合がある。今回の症例のように小腸切除までは免れた可能性があり，反省すべき点であった。

PSHのリスク因子としては患者因子と手技的因子が関連しており，前者としては肥満（BMI≧28kg/m^2），年齢（60歳以上），経産婦，創部感染，糖尿病，咳などの腹腔内圧を上昇させる要因などがあり，後者としては10mm以上ポートの使用，筋膜閉鎖の有無，ポート挿入時の筋膜，腹膜の損傷，気腹圧，長時間の手術（80分以上）などが挙げられる[3) 4) 5)]。

今回の症例では患者因子として肥満，年齢，経産婦であったこと，糖尿病がリスク因子として挙げられる。手技的因子としては長時間の手術であったこと，直視下に筋膜閉鎖は行ったが，肥満のため視野の確保が困難であり，十分な筋膜閉鎖ができでいなかった可能性が挙げられる。また，ロボット支援下手術では術中偶発的にリモートセンターのずれが生じることがあり，リモートセンターの挿入長が浅すぎたり深すぎたりした際にはポート部の筋膜損傷が大きくなると報告しており[2) 6)]，今回の症例を見直してみると，ポート抜去時にリモートセンターの位置がやや浅い印象であり，筋膜の損傷が大きくなった可能性がある。

10mm以上のポートに関しては筋膜閉鎖をすべきであるという報告はあるが[5)]，８mmポートに関しては筋膜閉鎖を行うべきか定まった見解はない。ただ今回の症例を経てリスク因子が多い場合には８mmポートでも可能な限り筋膜閉鎖を行う必要があるのではないかと考える。よほど腹壁が薄くない限り８mmポートでは直視下に筋膜，腹膜縫合を行うのは確実性に乏しく，盲目的に行うとその直下にある腸管を損傷する可能性もあるため，鏡視下に縫合を行うことが望ましい。全層縫合を確実に行うデバイスとしてラパヘルクロージャー®やエンドクローズ®などがある。Hirahara et al.[7)] はポートを挿入した状態で気腹を十分に保ったまま切開創の間隙よりラパヘルクロージャー®を用いて両側の筋膜に穿刺し，縫合を行う方法を報告しており，これらのデバイスを使用することで８mmポートに関しても比較的簡便で確実な筋膜縫合を行うことが可能である。

今後，症例を蓄積し，PSHの予防効果について検討していきたい。

結　論

BMI 38kg/m^{2}の高度肥満患者に対してロボット支援下子宮悪性腫瘍手術を施行し，術後にPSHを来した１例を経験した。PSHのリスク因子が多い場合，８mmポートに関しても可能な限り筋膜閉鎖を考慮すべきと思われる。また鏡視下手術後に腸閉塞を生じた場合，ポートサイトヘルニアの可能性も念頭においてCT検査を行うなど迅速な対応が必要である。

利益相反

今回の論文に関連して開示するべき利益相反状態はない。

文　献

1）Swank HA, Mulder IM, Chapelle CF, Reitsma JB, Lange JF, Bemelman WA. Systematic review of trocar-site hernia. Br J surg 2012; 99: 315–323.
2）Damani T, James L, Fisher JC, Shah PC. Incidence of acute postoperative robotic port-site hernias: results from a high-volume multispecialty center. J Robot Surg 2021; 15: 457–463.
3）Tonouchi H, Ohmori Y, Kobayashi M, Kusunoki M. Trocar site hernia. Arch Surg 2004; 139: 1248–1256.
4）Tsu HL, Ng TL, Wong KW, Wong MH, Ho KL, Yiu MK. Trocar-site hernia as the 8 mm robotic after robot-assisted laparoscopic prostatectomy: a case report and review of the literature. J Robotic Surg 2014; 8: 89–91.
5）Owens M, Barry M, Janjua AZ, Winter DC. A systematic review of laparoscopic port site hernias in gastrointestinal surgery. Surgeon 2011; 9: 218–224.

6）Ogasa T, Nagata M, Koyasu H, China T, Kitamura K, Wakumoto Y, Muto S, Horie S. Port site hernia at the robotic arm port after robotic-assisted laparoscopic radical prostatectomy. IJU Case Reports 2020; 3: 153–156.
7）Hirahara N, Matsubara T, Kaji S, Uchida Y, Yamamoto T, Hyakudomi R, Zotani H, Kawakami K, Sasaki Y, Tajima Y. A safe, reliable, and efficient robot-assisted port site closure for robot-assisted gastrectomy. Annals of Medicine and Surgery 2021; 71: 103001.

【連絡先】
高杉　篤志
松山赤十字病院産婦人科
〒790–8524　愛媛県松山市文京町 1 番地
電話：089–924–1111　FAX：089–922–6892
E-mail：kibun_jojo3peace@yahoo.co.jp

現代産婦人科　Vol.71 No.2，2022年，pp.235-240

胎児期に頭蓋内出血と診断し，*COL4A2*遺伝子変異を認めた1例

杉本　達朗・森根　幹生・長尾　亜紀・立花　綾香・檜尾　健二・前田　和寿

四国こどもとおとなの医療センター　産婦人科

Intracranial hemorrhage in an infant with COL4A2 gene mutation: a case report

Tatsurou Sugimoto・Mikio Morine・Aki Nagao・Ayaka Tachibana・Kenji Hinokio・Kazuhisa Maeda

Department of Obstetrics and Gynecology, Shikoku Medical Center for Children and Adults

胎児頭蓋内出血は非常に稀な疾患で，予後不良とされている。その原因としては母体因子，胎児因子ともに多岐に渡る。分娩までに原因の疾患が明らかとなった場合は，その治療を優先し分娩に備える必要があるが，分娩までに原因が分からないことも多い。近年，基底膜のⅣ型コラーゲンの構成分子をコードする*COL4A1/COL4A2*遺伝子の変異が胎児頭蓋内出血の原因となることが分かってきた。今回我々は，妊娠後期に胎児頭蓋内出血と診断し，出生後の遺伝子診断で*COL4A2*遺伝子の変異を同定した症例を経験したので報告する。胎児頭蓋内出血の原因として，*COL4A1/COL4A2*遺伝子変異が占める割合が高いとの報告もあり，原因が判然としない場合は，遺伝子変異の可能性も念頭に置き，分娩様式・分娩時期を決定する必要がある。また出生後は，遺伝子検査の有用性について両親に説明し，発端者の予後や再発リスク，親・同胞の発症リスクなどの情報を提供し，遺伝カウンセリングを行う必要がある。

Fetal intracranial hemorrhage is a rare disease with poor prognosis. It has a variety of causes, including maternal and fetal factors. However, frequently, the cause cannot be identified until after birth. Recently, mutations in the COL4A1/COL4A2 genes, which code for the constituents of type IV collagen in the basement membrane, have been found to cause fetal intracranial hemorrhage.
Herein, we report a case of fetal intracranial hemorrhage which was diagnosed during late pregnancy. Postnatal genetic evaluation identified COL4A2 gene mutations. A series of reports has shown that the frequency of fetal intracranial hemorrhage caused by COL4A1/COL4A2 gene mutations is high. Therefore, whenever fetal intracranial hemorrhage is diagnosed and the cause is not identified, perinatal management should be initiated considering genetic mutation as a possibility. After birth, it is necessary to explain the usefulness of genetic testing and provide genetic counseling to parents about the prognosis of the proband, risk of recurrence, and risk of onset in parents and siblings.

キーワード：胎児診断，胎児頭蓋内出血，*COL4A1/COL4A2*遺伝子，遺伝カウンセリング
Key words：fetal diagnosis, fetal intracranial hemorrhage, *COL4A1/COL4A2* genes, genetic counseling

緒　　言

胎児頭蓋内出血の頻度は10,000妊娠に1例と極めて稀な疾患であり，予後も不良なことが多い[1)]。出血源は脳室壁の幼弱な上衣下組織，あるいは脈絡叢であることが多いと考えられている[2)]。原因としては母体の血液疾患やビタミンK欠乏などによる凝固異常，児の先天性疾患，胎内感染など多岐にわたる[3)]。今回，胎児期に頭蓋内出血と診断し，出生後の遺伝子診断でⅣ型コラーゲンの構成分子をコードする*COL4A2*遺伝子の変異を認めた症例を経験したので報告する。

症　　例

症例は41歳の経産婦（4妊3産）で既往歴に特記事項は認めない。また，脳神経系疾患，血液疾患の既往歴・家族歴はない。自然妊娠成立後，近医にて妊娠管理され，妊娠10週0日に紹介となった。妊娠20週0日の胎児超音波検査で左腎盂軽度拡張（SFU Grade1）を認めた。妊娠29週6日の胎児超音波検査で左大脳半球の頭頂部から側頭部にかけて，径36×26×34mmの腫瘤を認めた。腫瘤は周囲を大脳実質に囲まれており，大脳実質との境界は一部不明瞭であった。また腫瘤の大半は高輝度で，腫瘤周囲・内部に器質化した血腫と思われる低・無輝度部位を認めた。以上の所見から胎児頭蓋内出血が疑われた。脳室拡大やくも膜下腔の狭小化，midline shift，石灰化は認めなかった。中大動脈収縮期最大速度（MCA-PSV）は1.49 MoMで軽度の胎児貧血が示唆された（図1）。同日に施行した胎児MRIでは，左側脳室前角脳室壁に沿ってT1強調画像で高信号を，T2強調画像で低信号の線状陰影を認め，出血後変化が疑われた。母体の血液検査ではTORCH症候群や特発性血小板減少性紫斑病や同種免疫性血小板減少症，血液凝固異常は認め

なかった（表１）。妊娠33週６日の胎児超音波検査では腫瘤内部の低・無輝度領域は増大傾向にあり，左側脳室は拡大していたが，MCA-PSVは1.23 MoMと低下しており胎児貧血の進行は認めなかった。また両側水晶体は描出でき，白内障は否定的であった。

妊娠37週４日に帝王切開後妊娠のため，選択的帝王切開術を施行し，出生体重2,416g（－0.95 SD），頭囲32.5cm（－0.28 SD），Apgarスコア８点/９点（１分/５分），臍帯動脈血pH 7.327で女児を娩出した。出生時，児には左股関節の血管腫の他には明らかな外表奇形は認めなかった。また，筋緊張は正常で不随意運動や過敏性は認めなかったが，脳波検査では左前頭部に約3hz100マイクロボルトの不規則な徐波の連続を認めた。画像検査では，日齢１のCT検査では左前頭葉に広範囲に低吸収域を認め，孔脳症を呈していたが，頭蓋内の新たな出血は認めなかった。しかし，日齢８に撮像した頭部MRIでは，左基底核前部～左前頭葉に左側脳室と交通する嚢胞領域を認め，側脳室壁および嚢胞壁に沿ってT1強調画像で高信号，T2強調画像で低信号を呈しており，gradeⅡ以上の上衣下出血を認めた（図２）。

出生後に両親の同意を得て，原因検索のための遺伝学的検査を実施した。染色体検査では正常核型であったが，遺伝子検査では*COL4A2*でc.2821G＞A（p.Gly941Arg）のヘテロミスセンス変異を認めた。以上から出生後診断は，*COL4A2*遺伝子変異による孔脳症，左水腎症となった。

児は現在，生後１年半であり，右半身の筋緊張亢進があり理学療法を継続しているが，成長・発達に関して，特に異常は指摘されていない。孔脳症は残存しているが，出血は吸収過程を示している。また出生後も白内障やてんかん発作の発症はなく，左水腎症も経時的に改善している。

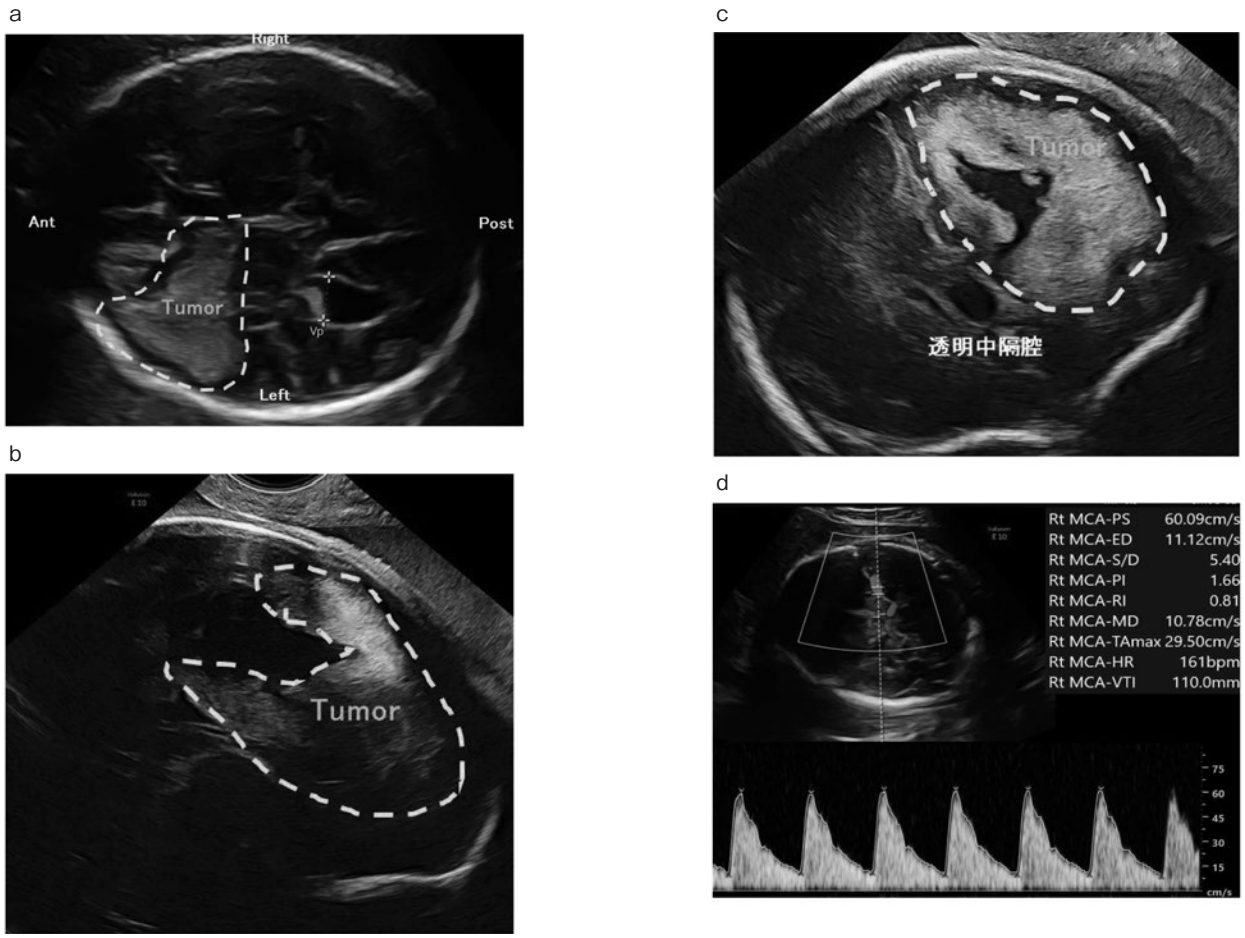

図１　胎児超音波検査（妊娠29週６日）
a：水平断面　b：矢状断面　c：冠状断面　d：中大脳動脈血流波形
左大脳半球に径36×26×34mmの腫瘤を認め，腫瘤の大半は高輝度で内部に低・無輝度部位を伴っていた。くも膜下腔の狭小化やmidline shift，石灰化は認めなかった。MCA-PSVは1.49 MoMで軽度の胎児貧血が示唆された。

表１　母体血液検査所見
ａ：血液凝固能異常は認めなかった。　ｂ：TORCH症候群は否定的であった。

表１－ａ

検査項目	結果	基準値
PT	10.8	70-130 秒
APTT	24.9	24-32 秒
第Ⅱ凝固因子活性	126%	74-146%
第Ⅴ凝固因子活性	99%	70-152%
第Ⅹ凝固因子活性	137%	71-128%
第Ⅻ凝固因子活性	155%	46-156%
ループスアンチコアグラント	1.0	1.3 未満
抗 CLβ2GP1 複合体抗体	1.2U/ml 未満	3.5U/ml 以下
Von Willebrand 因子	214%	50-150%
PAIgG	38	46 未満
プロテインＣ活性	142%	64-135%
プロテインＳ活性	38%	64-149%

表１－ｂ

検査項目	結果	基準値
トキソプラズマ IgG 抗体	3 (-)	6 以下
トキソプラズマ IgM 抗体	0.1 (-)	0.8 以下
サイトメガロウイルス IgG	2.0 (-)	2 未満
サイトメガロウイルス IgM	0.13 (-)	0.8 未満
単純ヘルペスウイルス IgG	2.0 (-)	2 未満
単純ヘルペスウイルス IgM	0.49 (-)	0.8 未満
風疹ウイルス IgG	9.1 (+)	2
風疹ウイルス IgM	0.15 (-)	0.3

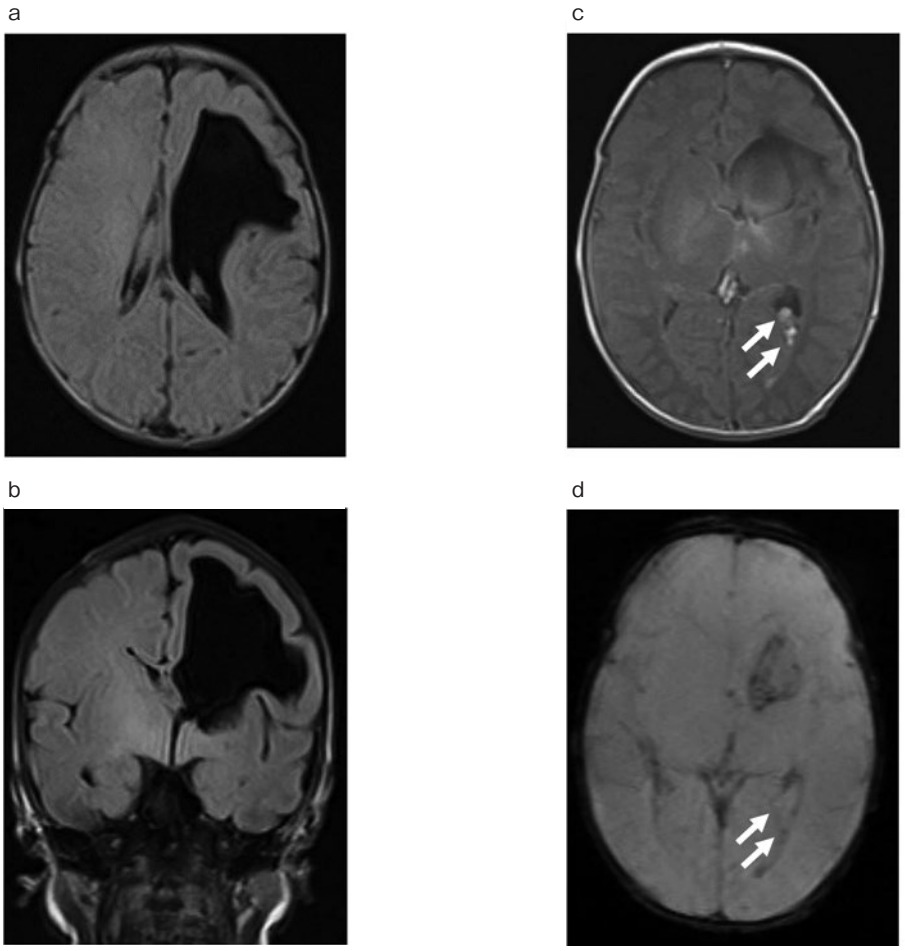

図２　頭部MRI検査（日齢８）
ａ：T2 flair強調画像　横断面　ｂ：T2 flair強調画像　冠状断面　ｃ：T1強調画像　横断面　ｄ：T2強調画像　横断面
左基底核前部～左前頭葉に，左側脳室と交通する嚢胞領域を認めた。側脳室壁には出血を示すT1強調画像での高信号域，T2＊強調画像での低信号域を認めた（それぞれ矢印）。Grade2以上の上衣下出血の診断であった。

考　　案

胎児頭蓋内出血とは胎児期より脳室内や脳室周囲，脳実質内，硬膜下に出血を認める稀な疾患である。その原因は，母体因子として，特発性血小板減少性紫斑病や同種免疫性血小板減少症，ビタミンK欠乏などによる凝固異常，外傷，感染症，低酸素症，抗凝固剤使用などが挙げられる。胎児因子としては，先天性凝固障害，血小板減少症，双胎間輸血症候群や一絨毛膜性双胎一児死亡，臍帯因子による血圧変動など多岐にわたる[3]。しかし，多くは原因が特定されず[4]，頭蓋内出血が進行した状態で発見される。

本症例は，胎児超音波検査，MRI検査により頭蓋内出血及び孔脳症が疑われ，出生後の遺伝子検査にてヘテロ接合性ミスセンス変異*COL4A2* c.2821G＞A（p.Gly941Arg）と診断された。近年，基底膜のⅣ型コラーゲンの構成分子をコードする*COL4A1/COL4A2*遺伝子の変異が胎児頭蓋内出血の原因となることが分かってきた[5) 6) 7)]。*COL4A1/COL4A2*遺伝子は13番染色体長腕に位置し，それぞれⅣ型コラーゲンα1鎖とα2鎖をコードしており，ヘテロ３量体を形成して各種臓器の基底膜や血管内皮に分布している[8) 9) 10)]（図３）。遺伝形式は常染色体優性遺伝であり，家系内で同じ変異を有する症例もあるが，de novo変異の症例もある。無症候性の親と変異を共有する児が孔脳症を発症する症例も報告されているように，同じ変異を持つ家系内での重症度にばらつきが大きいことから[11)]，遺伝子異常により惹起された血管脆弱性に加えて，何らかの環境因子が発症のトリガーとなると考えられている。胎児頭蓋内出血の原因に占める割合は比較的高く，Meuwissen et al.は脳出血及び孔脳症を認めた183例で13%に*COL4A1/COL4A2*遺伝子変異を[12)]，また本邦においてもYoneda et al.らが孔脳症の16%，裂脳症の50%に*COL4A1*遺伝子変異を認めたと報告している[13)]。Ⅳ型コラーゲンはほぼ全ての組織に発現することから，その症状は胎児期・出生後ともに多岐にわたる。脳以外では，眼（白内障，網膜動脈の蛇行，眼底出血など），腎臓（血尿，腎嚢胞など），骨格筋（有痛性筋攣縮など），心血管系（僧帽弁逸脱症，上室性期外収縮など）などが知られている[14)]。特に眼症状の合併は，胎児期・出生早期から同遺伝子変異を疑う契機となることが多いとされる。胎児頭蓋内出血例の分娩様式については，未だ統一した見解はないが，遺伝子異常による血管壁の脆弱性が推察される症例では，選択的帝王切開を施行することで，出生時の脳出血を減じるとの報告がある[6)]。この為，明らかな発症原因のない症例では，遺伝子変異の可能性を考慮し，分娩様式を決定する必要がある。出生後の予後であるが，同遺伝子変異により，全年齢を通じて脳出血・ラクナ梗塞，大脳皮質病変を来

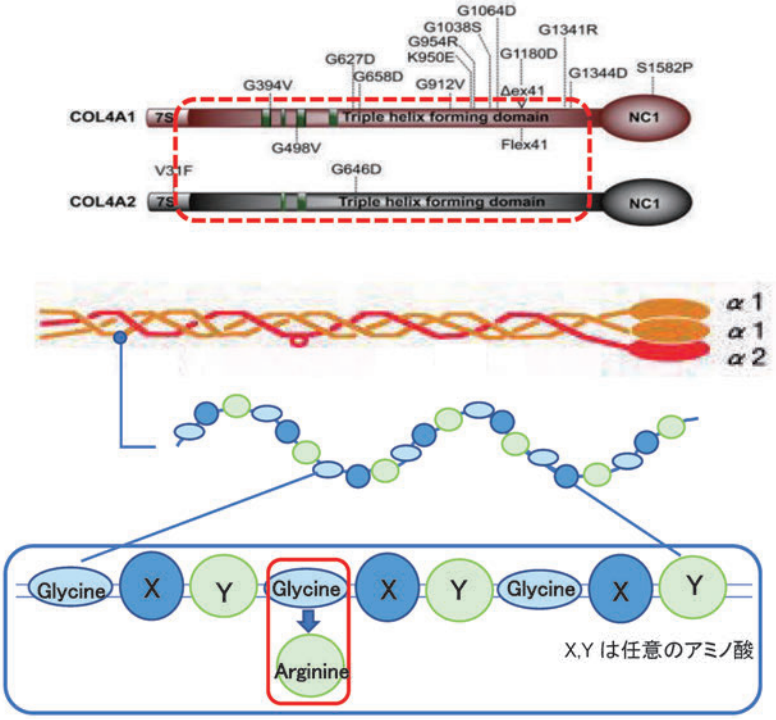

図３　*COL4A1/A2*遺伝子のtriple helical domainにおける変異（文献10より引用）
Ⅳ型コラーゲンは６種類のα鎖から構成され，α鎖のアミノ酸配列は３つごとにグリシンが存在する（(Gly-X-Y)n）。*COL4A1*遺伝子はα1鎖，*COL4A2*遺伝子はα2鎖をコードし，ヘテロ３量体を形成して各種臓器の基底膜や血管内皮に分布している。今症例では*COL4A2*遺伝子で，グリシンがアルギニンに置換する変異が起きていた。

たすとされている[15]。本症例では出生後の脳出血再発は認めていないが，両親にはその可能性について説明し，頭部外傷や激しい運動，抗凝固薬の使用には注意を喚起している。また将来児が妊娠した場合には同様の理由で，陣痛・努責により脳圧亢進をきたし脳出血のリスクが上昇する可能性がある。そのため，選択的帝王切開による分娩がより安全な可能性があるが，症例の集積がなく，現時点では結論は出ていない。

結　　語

胎児期に超音波検査，MRIにより頭蓋内出血・孔脳症と診断し，出生後の遺伝子診断で*COL4A2*遺伝子の変異を認めた症例を経験した。発症原因の同定が困難な胎児頭蓋内出血では遺伝子変異の可能性を念頭に置き，周産期管理を行う必要がある。また，出生後の両親への指導，発端者の予後や再発リスク，親・同胞の発症リスクを含めた遺伝カウンセリングを適切に行うために，遺伝子異常の有無を精査する必要があると考える。

本論文に関わる著者の利益相反：なし

文　　献

1）Vergani P, Strobelt N, Locatelli A, Paterlini G, Tagliabue P, Parravicini E, Ghidini A. Clinical significance of fetal intracranial hemorrhage. Am J Obstet Gynecol 1996; 175: 536–43.

2）Fukui K, Morioka T, Nishio S, Mihara F, Nakayama H, Tsukimori K, Fukui M. Fetal germinal matrix and intraventricular haemorrhage diagnosed by MRI. Neuroradiology 2001; 43: 68–72.

3）Ghi T, Simonazzi G, Perolo A, Savelli L, Sandri F, Bernardi B, Santini D, Bovicelli L, Pilu G. Outcome of antenatally diagnosed intracranial hemorrhage: case series and review of the literature. Ultrasound Obstet Gynecol 2003; 22: 121–30.

4）Elchalal U, Yagel S, Gomori JM, Porat S, Beni-Adani L, Yanai N, Nadjari M. Fetal intracranial hemorrhage（fetal stroke）: does grade matter? Ultrasound Obstet Gynecol 2005; 26: 233–43.

5）Gould DB, Phalan FC, Breedveld GJ, van Mil SE, Smith RS, Schimenti JC, Aguglia U, van der Knaap MS, Heutink P, John S. Mutations in Col4a1 cause perinatal cerebral hemorrhage and porencephaly. Science 2005; 308: 1167–71.

6）Gould DB, Phalan FC, van Mil SE, Sundberg JP, Vahedi K, Massin P, Bousser MG, Heutink P, Miner JH, Tournier-Lasserve E, John S. Role of COL4A1 in small-vessel disease and hemorrhagic stroke. N Engl J Med 2006; 354: 1489–96.

7）Jeanne M, Labelle-Dumais C, Jorgensen J, Kauffman WB, Mancini GM, Favor J, Valant V, Greenberg SM, Rosand J, DB. COL4A2 mutations impair COL4A1 and COL4A2 secretion and cause hemorrhagic stroke. Am J Hum Genet 2012; 90（1）: 91–101.

8）Sado Y, Kagawa M, Naito I, Ueki Y, Seki T, Momota R, Oohashi T, Ninomiya Y. Organization and expression of basement membrane collagen IV genes and their roles in human disorders. J Biochem 1998; 123: 767–76.

9）Kuo DS, Labelle-Dumais C, Gould DB. COL4A1 and COL4A2 mutations and disease: insights into pathogenic mechanisms and potential therapeutic targets. Hum Mol Genet 2012; 21（R1）: R97–110.

10）Jeanne M, Gould DB. Genotype-phenotype correlations in pathology caused by collagen type IV alpha 1 and 2 mutations. Matrix Biol 2017; 57–58: 29–44.

11）Zagaglia S, Selch C, Radic Nisevic JR, Mei D, Michalak Z, Hernandez-Hernandez L, Krithika S, Vezyroglou K, Varadkar SM, Pepler A, MBiol, Biskup S, Leão M, Gartner J, Merkenschlager A, Jaksch M, Møller RS, Gardella E, Kristiansen BS, Hansen LK, Vari MS, Helbig KL, Desai S, Smith-Hicks CL, Hino-Fukuyo N, Talvik T, Laugesaar R, Ilves P, Õunap K, Korber I, Hartlieb T, Kudernatsch M, Winkler P, Schimmel M, Hasse A, Knuf M, Heinemeyer J, Makowski C, Ghedia S, Subramanian GM, Striano P, Thomas RH, Micallef C, Thom M, Werring DJ, Kluger GJ, Cross JH, Guerrini R, Balestrini S, Sisodiya SM. Neurologic phenotypes associated with COL4A1/2 mutations: Expanding the spectrum of disease. Neurology 2018; 91: e2078–88.

12）Meuwissen MEC, de Vries LS, Verbeek HA, Lequin MH, Govaert PP, Schot R, CowanFM, Hennekam R, Rizzu P, Verheijen EW, Wessels MW, Mancini GMS. Sporadic COL4A1 mutations with extensive prenatal porencephaly resembling hydranencephaly. Neurology 2011; 76: 844–46.

13）Yoneda Y, Haginoya K, Kato M, Osaka H, Yokochi K, Arai H, Kakita A, Yamamoto T, Otsuki Y, Shimizu S, Wada T, Koyama N, Mino Y, Kondo N, Takahashi S, Hirabayashi S, Takanashi J, Okumura A, Kumagai T, Hirai S, Nabetani M, Saitoh S, Hattori A, Yamasaki M, Kumakura A, Sugo Y,

Nishiyama K, Miyatake S, Tsurusaki Y, Doi H, Miyake N, Matsumoto N, Saitsu H. Phenotypic spectrum of COL4A1 mutations: porencephaly to schizencephaly. Ann Neurol 2013; 73: 48–57.
14) Lanfranconi S, Markus HS. COL4A1 mutations as a monogenic cause of cerebral small vessel disease: a systematic review. Stroke 2010; 41(8): e513–18.
15) Meuwissen MEC, Halley DJJ, Smit LS, Lequin MH, Cobben JM, de Coo R, van Harssel J, Sallevelt S, Woldringh G, van der Knaap MS, de Vries LS, Mancini GMS. The expanding phenotype of COL4A1 and COL4A2 mutations: clinical data on 13 newly identified families and a review of the literature. Genet Med 2015; 17: 843–53.

【連絡先】
杉本　達朗
四国こどもとおとなの医療センター産婦人科
〒765-8507　香川県善通寺市仙遊町２丁目1-1
電話：0877-62-1000　FAX：0877-62-6311
E-mail：t.sugimoto0608@gmail.com

現代産婦人科　Vol.71 No.2，2022年，pp.241-245

腹腔鏡下手術で診断し治療を行った原発性腹膜妊娠の一例

瀬戸さち恵・中川　奉宇・田村　公・高橋　洋平・平野　浩紀

高知赤十字病院　産婦人科

A case of primary peritoneal pregnancy, diagnosed and treated by laparoscopic surgery

Sachie Seto・Tomotaka Nakagawa・Kou Tamura・Yohei Takahashi・Koki Hirano

Department of Obstetrics and Gynecology, Japanese Red Cross Kochi Hospital

腹膜妊娠は全異所性妊娠のうち約１％程度と非常にまれな疾患である。様々な要因により発生すると言われており，卵管妊娠と比較し妊娠部位の同定が困難となり重篤な転帰を辿る事も多い。今回自然妊娠し，部位不明の異所性妊娠破裂による出血性ショックと診断したため，腹腔鏡下で子宮底部漿膜上に着床した腹膜妊娠と診断し治療した一例を経験したので報告する。29歳，２妊０産，月経周期28日整。妊娠初期中絶１回既往あり。自然妊娠し，妊娠５週に子宮内に胎嚢を指摘されず，妊娠６週０日に急激な右下腹部痛を自覚し当院へ救急搬送された。経腟超音波検査で子宮内に胎嚢を認めず，膀胱子宮窩とダグラス窩に液体貯留と血腫像が占めており，血清hCGは7,200mIU/Lであった。右付属器周囲の血腫像が主体であること，疼痛部位が右下腹部であることから右卵管妊娠を念頭におき部位不明異所性妊娠破裂，腹腔内出血の診断で腹腔鏡下手術を施行した。術中所見で子宮底部右側の漿膜上に胎嚢を認め，一部破裂し破裂部位から絨毛成分が露出していた。同部位を切除し縫合した。両側付属器や腹膜，ダグラス窩，大網に異常を認めず周囲との癒着も認めなかった。腹腔内出血は2,500mLであった。術後４日目に血清hCGが700mIU/Lまで低下した。病理組織検査で腹膜妊娠を確認した。腹膜妊娠は着床部位を同定することが困難であるが，腹腔内出血を認め，腹痛を呈した妊娠初期の異所性妊娠の場合は腹膜妊娠の可能性を念頭におくことが重要である。着床部位と周囲の血管との位置関係を考慮すれば，腹腔鏡下手術は腹腔内全体の詳細な観察が可能であるため，診断と治療を兼ねて有用な手段といえる。

The probability of ectopic peritoneal pregnancies is＜1% and are thus, classified as very rare. Herein, we report a case of peritoneal pregnancy diagnosed by laparoscopic surgery in a 29-year-old woman (gravida 2, para 0) with a natural pregnancy. She presented at our hospital with acute abdominal pain at 5 weeks and 3 days of pregnancy. Transvaginal ultrasonography did not reveal a gestational sac in the uterus; however, massive bleeding in the pouch of Douglas and vesicouterine pouch was detected. An ectopic pregnancy rupture was suspected in view of the elevated levels of serum human chorionic gonadotropin (hCG). Laparoscopic surgery revealed a peritoneal pregnancy at the uterine fundus. The ectopic pregnancy site was completely removed. The serum hCG levels decreased postoperatively. Pathological examination identified villi at the pregnancy site below the uterus. The serum hCG level had returned to normal by postoperative day 28 days. In conclusion, laparoscopic surgery can be used for the diagnosis and treatment of peritoneal pregnancies.

キーワード：原発性腹膜妊娠，腹腔内出血，腹腔鏡手術
Key words：primary peritoneal pregnancy, intraabdominal bleeding, laparoscopic surgery

緒　　言

腹膜妊娠は全異所性妊娠のうち約１％程度と非常にまれな疾患である[1) 2)]。卵管妊娠と比較し妊娠部位の同定が困難となる事が多くしばしば重篤な転帰をとる[3)]。今回われわれは妊娠部位不明の出血性ショックに対し，腹腔鏡下手術により子宮底部漿膜上に着床した原発性腹膜妊娠破裂と診断し治療を行った症例を経験したので文献的考察を踏まえて報告する。

症　　例

29歳

月経歴：月経周期28日，整
妊娠歴：２妊０産，妊娠初期中絶１回
現病歴：自然妊娠し，最終月経より妊娠５週３日で尿妊娠反応陽性を主訴に前医を受診したところ子宮内に胎嚢を指摘されなかった。４日後（最終月経から６週０日）に突然の右下腹部痛を自覚したため前医を受診した。受診時気分不快のため診察できず，血圧80/30mmHg，脈拍60回/分とショック状態であり同日当院へ救急搬送となった。
来院時現症：血圧70/30mmHg，脈拍60回/分　体温37.0度，SpO_2 99%（room air）
診察所見：内診で暗赤色帯下少量，腹部触診で右下腹部

優位に激しい自発痛と圧痛及び反跳痛を認めた。
経腟超音波所見：子宮内に胎嚢を認めず，膀胱子宮窩とダグラス窩に液体貯留と凝血塊を認めた（図１）。
血液検査所見：WBC 7,000/μL，Hb 11g/dL，Plt 24.0×10^4/μL，CRP 0.1mg/dL，AST 15U/L，ALT 10U/L，LDH 150IU/L，BUN 8 mg/dL，Cr 0.4mg/dL，UA 3.1mg/dL，Na 140mEq/L，K 3.8mEq/L，PT（INR）1.14，APTT 30.5秒，hCG 7,372mIU/mL
経過：血清hCGは高値であるが子宮内に胎嚢を認めず，腹腔内出血を認める事から部位不明の異所性妊娠破裂，循環血液量減少性ショックと考え，同日腹腔鏡下手術を施行した。
手術所見：全身麻酔，頭低位15度の砕石位とし，気腹圧12mmHg，臍部よりオープン法にて12mmトロッカーを留置，下腹部正中および左下腹部に５mmトロッカーを留置し腹腔内を観察した。子宮マニピュレータ（ATOM MEDICAL社）は挿入しなかった。腹腔内には横隔膜下まで及ぶ凝血塊を含む多量の血液が貯留していた。可及的に子宮周囲の血液や凝血塊を回収したところ子宮底部右側漿膜面に５mm程度の胎嚢が付着し，一部が破綻し内部から絨毛様組織が露出しており，持続的な出血を認めた（図２）。胎嚢の周囲に明らかな栄養血管はなく絨毛が露出する程度の浅い浸潤であったため胎嚢周囲のマージンはとらずに，胎嚢部位を鉗子にて牽引しながらベッセルシーリングシステム（リガシュア®，コヴィディエンジャパン）を用いて全周性に凝固切開し胎嚢組織を組織収納バック（RUSCHメモバッグ®，テレフレックスメディカルジャパン）内に収納し臍部から摘出した（図３）。明らかな子宮筋層欠損は認めなかったが子宮漿膜切除部位を１号ポリグリコール酸縫合糸にて単結紮縫合し止血を確認した（図４）。腹腔内を生理食塩水で洗浄後癒着防止吸収性バリア（インターシード®，ジョンソンエンドジョンソン）を貼付し手術を終了した。腹腔内には子宮内膜症やクラミジア感染を疑う膜状癒着は

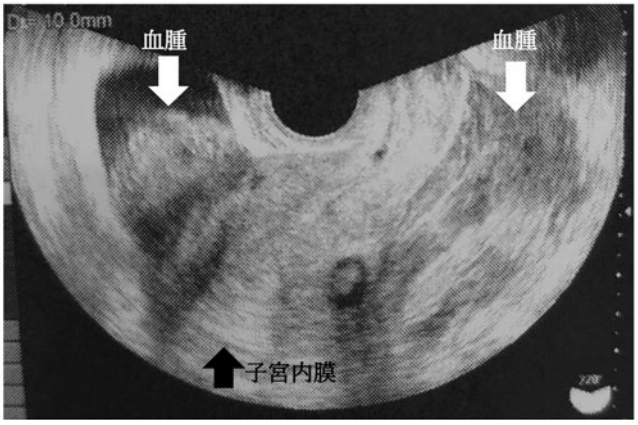

図１　経腟超音波（矢状断面）
子宮内に胎嚢を認めない。ダグラス窩と膀胱子宮窩に血腫の貯留あり。

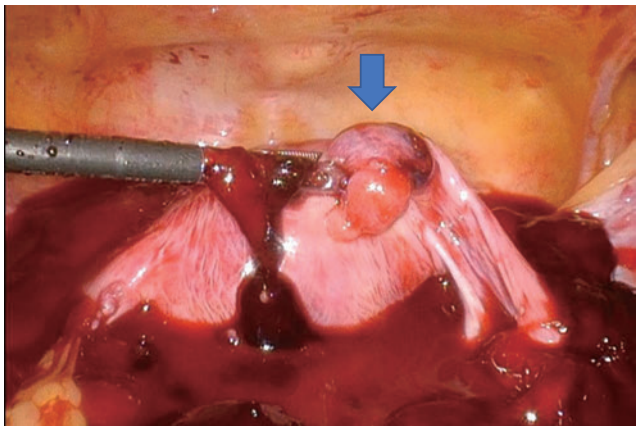

図２　手術所見
腹腔内出血2,500mLを認めた。子宮底右側漿膜に付着した絨毛組織を認め，同部位より少量の持続出血を認めた。（矢印）

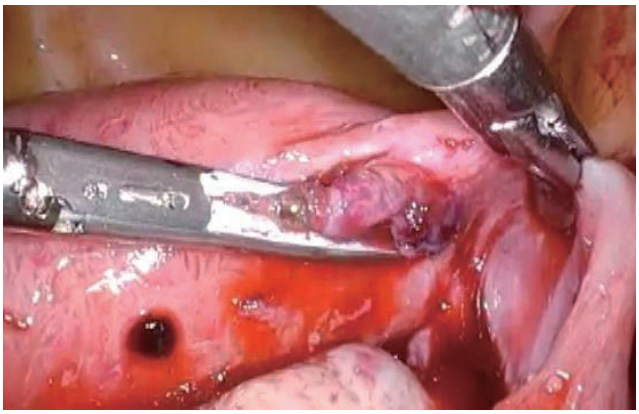

図３　手術所見
胎嚢組織を切開

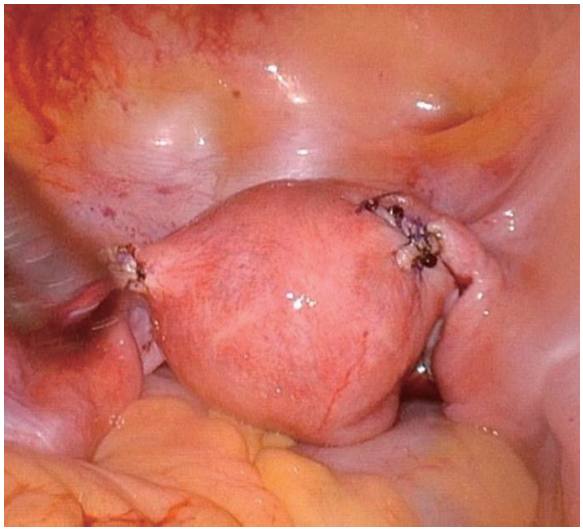

図４　手術所見
子宮漿膜欠損部縫合後

認めなかった。両側卵巣卵管は正常であり，腹腔内の可視範囲内に出血源がないことから同部位が妊娠部位と考えられた。出血量は腹腔内出血を含めて2,500mLであった。腹腔内の大量の凝血塊は洗浄吸引管（プローベプラス®，エチコン社）では吸引できず，組織収納バック内に凝血塊を回収し臍部より搬出する操作を数回繰り返したため，手術時間は２時間57分に及んだ。

病理所見：子宮底部の漿膜より切除した組織より絨毛を認め，腹膜妊娠に矛盾しなかった。

術後経過：術後１日目の血液検査ではHb 5.5g/dLと低下を認めたが循環動態が維持できており，本人の希望もあり輸血療法は行わなかった。術後小球性貧血に対し含糖酸化鉄（フェジン®）を経静脈投与した。術後経過良好で術後４日目にHb 6.0g/dL，血清hCG 788mIU/mLを確認し，術後５日目に退院した。血清hCGも順調に低下し術後28日目に測定感度以下となったことを確認した（図５）。

最終診断：妊娠６週，原発性腹膜妊娠（子宮漿膜妊娠）

考　　案

異所性妊娠は全妊娠の0.6～２％程度に発症する[1) 2)]。着床部位により，卵管妊娠，間質部妊娠，頸管妊娠，卵巣妊娠，腹膜妊娠，筋層内妊娠，帝王切開瘢痕部妊娠に分類される。このうち腹膜妊娠は10,000出生に１例ほど[3)]，異所性妊娠の1.3％[4)]に発症し非常に稀であるが他の異所性妊娠と比較し7.7倍死亡率が高いとの報告もある[3)]。発生のリスク因子には自然流産回数が多いこと，卵管奇形，付属器領域の手術既往，骨盤内感染の既往，子宮内膜症，子宮筋腫，卵管・腹膜妊娠既往，子宮内避妊具，生殖補助医療などがある[5)]。着床部位はダグラス窩が最も多く，膀胱子宮窩腹膜，仙骨子宮靭帯，円靭帯，広間膜，大網，肝，脾，腸管，横隔膜などの報告がある[6)]。原発性と続発性があり，原発性は腹腔内で精子と卵子が受精し腹膜面に直接着床するもので，続発性は卵管，卵巣などに着床した妊卵が腹腔内に浮遊し二次的に腹膜に着床するものであり，１対９の割合とされる[7) 8) 9)]。破裂症例などでは厳密に鑑別することが困難な場合もある。

原発性腹膜妊娠の診断には一般的にStuddifordの診断基準が用いられ，①両側の卵管・卵巣が正常大，②子宮内腔と腹膜間に瘻孔形成がない，③着床部が腹膜に限局しており，卵管における原発性着床部位からの続発性着床の可能性を否定できる，とされている[10)]。また Friedrich et al.がStuddiford et al.の報告を一部修正し，④妊娠12週未満を追加している[11)]。本症例では前述した①～④の診断基準を満たし，摘出検体から子宮漿膜に絨毛を認め原発性腹膜妊娠と診断した。今回は出血性ショックの状態であり術前にMRI検査を施行する時間的余裕はなかったが，患者の状態が安定していればMRI撮影により妊娠箇所の同定や周辺臓器との解剖学的関係や栄養血管の同定など術式判断の補助診断となり得る。しかし妊娠箇所が特定できない可能性も指摘されているため注意が必要である[12)]。

腹膜妊娠の症状としては腹痛，性器出血，下腹部違和感があげられる。山本ら[13)]によると腹腔鏡下に治療された腹膜妊娠35症例において，妊娠４～７週で診断された症例22例のうち13症例は腹痛を認めており，本症例においても妊娠初期に突然出現した腹痛が救急受診する契機となった。画像診断では妊娠箇所が特定できない事もあるため，腹痛を呈する妊娠初期の着床部位不明妊娠では，腹膜妊娠も鑑別にあげる必要がある。

腹膜妊娠に対する内視鏡治療については1995年

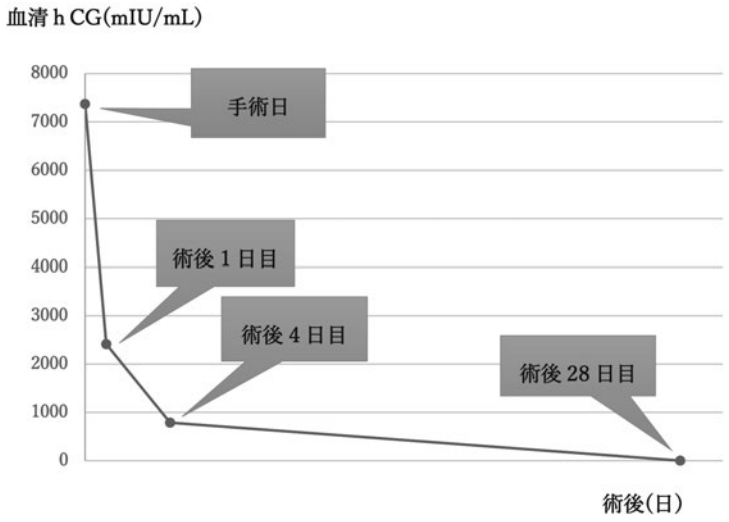

図５　血清hCGの推移
術後順調に下降し，術後28日目に陰性化を確認した。

にDover et al.[7] が報告を行い，日本では1996年にMorita et al.[14] が報告を行っている。早期の腹膜妊娠に対する治療として腹腔鏡下での治療と開腹手術での治療成績には差がないと報告されている[15]。ただし腹腔鏡下で摘出を行う場合には，着床部位の血流が少ないことを十分に観察し，絨毛が広範囲に深く侵入していないかを確認する事，妊娠箇所の全摘出により臓器損傷を伴う可能性が少ないかを十分に観察する事が重要である。ただし病変を取り残すと存続絨毛症のリスクとなるため，切除マージンを十分に確保して摘出することが望ましい。本症例は妊娠６週と妊娠早期であり着床部位が５mm程度で子宮底部漿膜面に認め，絨毛が露出する程度の浅い浸潤であった事から腹腔鏡下手術での観察・摘出は妥当であり，拡大視野下での手術操作により妊娠部位の全摘出が可能であったと考えられる。

妊娠部位の全摘出により大量出血をきたす可能性がある場合は胎児成分のみの摘出やメソトレキセート（MTX）の全身投与も治療の選択肢となり得る[7)16)]。また止血困難な場合には選択的動脈塞栓術やMTX局所療法が有効である場合もある。しかし妊娠部位の全摘出を行わない場合は，胎児成分の遺残による感染や膿瘍形成などのデメリットも考え経過をみる必要がある[16]。

結　　語

腹腔鏡下手術で診断し治療を行った原発性腹膜妊娠の一例を経験した。妊娠成立早期でも急激な腹痛を呈し，異所性妊娠を疑うが着床部位の診断が困難である場合には，腹膜妊娠の可能性も念頭におくことが必要である。妊娠初期であり病巣が小さい場合は，本症例のように腹腔鏡下手術で完遂できる可能性が高く，異所性妊娠が疑われる場合，部位不明妊娠の場合でも腹腔鏡下手術は腹腔内全体の詳細な観察や拡大視野下での手術操作を可能とするため有力な選択肢となる。

利益相反について

今回の論文に関連して，開示すべき利益相反状態はありません。

患者同意書について

今回の論文投稿に際して，症例報告の目的や公開方法，人権擁護と個人情報の保護について患者本人に説明を十分に行った。その後，論文を投稿することについて患者本人より文書による同意を得た。

文　　献

1）Hoover KW, Tao G, Kent CK. Trends in the diagnosis and treatment of ectopic pregnancy in the United States. Obstet Gynecol 2010; 115: 495–502.

2）Van Den Eeden SK, Shan J, Bruce C, Glasser M. Ectopic pregnancy rate and treatment utilization in a large managed care organization. Obstet Gynecol 2005; 105: 1052.

3）Atrash HK, Friede A, Hogue CJ. Abdominal pregnancy in the Unites States: frequency and maternal mortality. Obstet Gynecol 1987; 69: 333–7.

4）Bouyer J, Coste J, Fernandez H, Pouly JL, Job-Spira N. Sites of ectopic pregnancy: a 10 year population-based study of 1800 cases. Hum Reprod 2002; 17: 3224–30.

5）梅崎美奈，江上りか，大塚未砂子，安藤文隆，野崎雅裕，中野仁雄．腹腔鏡手術が困難であった子宮広間膜後面に着床した腹膜妊娠の一例．日産婦内視鏡会誌 2003；19：177–80.

6）松浦基樹，玉手雅人，幅田周太朗，谷垣衣理，早川修．腹腔鏡下に治療し得た腹膜妊娠の１例．産科と婦人科 2012；79：509–11.

7）Dover RW, Powell MC. Management of a primary abdominal pregnancy. Am J Obstet Gynecol 1995; 172: 1603–4.

8）Varma R, Mascarenhas L, James D. Successful outcome of advanced abdominal pregnancy with exclusive omental insertion. Ultrasound Obstet Gynecol 2003; 21: 192–4.

9）星野達二，林信孝，宮本泰斗，平尾明日香，小山瑠梨子，北村幸子，大竹紀子，須賀真美，宮本和尚，高岡亜妃，青木卓哉，今村裕子，北正人．大量腹腔内出血した胎児心拍陽性腹腔妊娠の１例と日本における報告例について．産科と婦人科 2013；80：117–24.

10）Studdiford WE. Primary peritoneal pregnancy. Am J Obstet Gynecol 1942; 44: 487–91.

11）Friedrich EG Jr, Rankin CA Jr. Primary pelvic peritoneal pregnancy. Am J Obstet Gynecol 1968; 31: 649–53.

12）神谷将臣，倉兼さとみ，関宏一郎，村上勇．異所性妊娠の診断，治療におけるMRIの有用性．名古屋市立病院紀要 2017；40：41–6.

13）山本奈理，竹内麗子，井槌大介，弓削乃利人，宮﨑順秀，安永昌史，江頭活子，上岡陽亮，井上善仁．腹腔鏡下に治療し得た腹膜妊娠の４症例．日産婦内視鏡会誌 2013；29：141–7.

14）Morita Y, Tsutsumi O, Kuramochi K, Momoeda M, Yoshikawa H, Taketani Y. Successful laparoscopic management of primary abdominal pregnancy. Hum Reprod 1996; 11: 2546–7.

15）Pisarska MD, Casson PR, Moise Jr. KJ, DiMaio DJ, Buster JE, Carson SA. Heterotopic abdominal pregnancy treated at laparoscopy. Fertil Steril 1998; 70: 159–60.
16）Hymel JA, Hughes DS, Gehlot A, Ramseyer AM, Magann EF. Late abdominal pregnancies (≥20 weeks gestation): A review from 1965 to 2012. Gynecol Obstet Invest 2015; 80: 253–8.

【連絡先】
瀬戸さち恵
高知赤十字病院産婦人科
〒780-8562　高知県高知市秦南町1丁目4-63-11
電話：088-822-1201　FAX：088-822-1056
E-mail：s.sachie0128@gmail.com

現代産婦人科　Vol.71 No.2，2022 年，pp.247-253

当院における妊娠期からの育児支援（マタニティーサポート）活動について

井上　奈美[1)]・横山　幹文[2)]・駒水　達哉[3)]・吉里　美慧[4)]
矢野　晶子[5)]・髙杉　篤志[3)]・信田　絢美[3)]・青石　優子[3)]
梶原　涼子[3)]・栗原　秀一[3)]・本田　直利[3)]

1）松山赤十字病院　産婦人科（現在　愛媛県立中央病院産婦人科）
2）奥島病院　産婦人科
3）松山赤十字病院　産婦人科
4）JCHO 九州病院　産婦人科
5）愛媛大学医学部附属病院　産婦人科

Childcare support activities (maternity support) during pregnancy at a hospital

Nami Inoue[1)]・Motofumi Yokoyama[2)]・Tatsuya Komamizu[3)]・Misato Yosizato[4)]
Akiko Yano[5)]・Atsushi Takasugi[3)]・Ayami Shinoda[3)]・Yuko Aoishi[3)]
Ryoko Kajiwara[3)]・Shuichi Kurihara[3)]・Naotoshi Honda[3)]

1）Department of Obstetrics and Gynaecology, Matsuyama Red Cross Hospital (Ehime Prefectural Central Hospital)
2）Department of Obstetrics and Gynaecology, Okujima Hospital
3）Department of Obstetrics and Gynaecology, Matsuyama Red Cross Hospital
4）Department of Obstetrics and Gynaecology, JCHO Kyushu Hospital
5）Department of Obstetrics and Gynaecology, Ehime University Hospital

【目的】当院では児童虐待や妊産婦自殺の妊娠期からの予防を目的とし，2005年６月より妊娠期からの育児支援として育児支援活動（マタニティーサポート）を行っている。その活動状況を報告する。
【方法】育児支援活動の対象とする妊婦は以下の基準に従った。虐待の４因子，すなわち①虐待しやすい親②生活のストレス③虐待されやすい子供④社会的孤立のいずれかの因子を有する妊婦，あるいは母体合併症（内科的疾患を有する等）でサポートを要する妊婦を対象とした。妊娠中から出産後を通して母親を対象にスクリーニングを行い抽出し，周産期カウンセラーあるいは療養支援看護師が支援対象妊婦の傾聴を行った。さらなる連携が必要な事例は院内産科小児科スタッフ，精神科医，愛媛県児童相談所，松山市子ども総合相談センター，周産期カウンセラー，医療ソシャールワーカーなど多職種でケースカンファレンスを行い，県内外の地域，行政の協力を得ながら様々な院内院外のサポートを行った。
【成績】2005年６月より2021年３月までの産婦合計8725人のうち1770人（20.2%）が何らかの支援を必要とする症例であった。支援対象理由は育児不安が40.8%と最も多く，続いて母の疾患，シングルマザー，高齢出産，若年出産，子供の疾患，虐待の順であった。また2017年以降５年間で支援方針を検討する多職種合同カンファレンスを行った症例は156件であった。児童虐待のリスクが高く母児分離が必要と判断された事例が11例（7.0%）であり，うち特別養子縁組となった事例が６例（3.8%），乳児院・施設入居となった事例が５例（3.2%）であった。なお，これまでの当院でのサポート対象者に自殺例はなかった。
【結語】これらの活動状況から虐待予防や妊産婦自殺予防において，妊娠期からの育児支援（マタニティーサポート）の重要性を再確認できた。

To prevent child abuse and maternal suicide during pregnancy, our hospital conducts childcare support activities (maternity support). Here, we report on the outcomes of these activities.
Pregnant women with one of four abuse factors or with maternal complications requiring support were included. We conducted listening sessions with mothers and their families during pregnancy and after delivery. For high-risk cases, a case conference was held with a multidisciplinary team to provide support both inside and outside the hospital.
Between June 2005 and March 2021, 8725 maternity patients and 1770 pregnant women (20.2%) were targeted for support. The most common reason for receiving support was anxiety about childcare (40.8%). A total of 156 multidisciplinary conferences have been held since 2017. Eleven cases were judged to be at high risk of child abuse and required mother-child separation. To date, there have been no cases of suicide among mothers supported by hospital childcare. These activities were considered important for preventing child abuse and maternal suicide.

キーワード：妊産婦，育児支援，児童虐待，妊産婦自殺
Key words：pregnancy, childcare, child abuse, maternal suicide

緒　言

日本において児童虐待の相談件数は年々上昇傾向である。令和３年度の児童虐待相談件数は207659件と過去最多となっている[1)]。「子ども虐待による死亡事例等の検証結果等について（第18次報告）」によると令和２年度は，心中以外の虐待死は47例であり，うち最も多いのが０歳（65.3%），さらにはそのうち月齢０ヶ月児が50.0%を占めている。死亡事例のなかで，妊娠期・周産期における問題を抱えていた事例は多く，「予期しない妊娠/計画していない妊娠」であった答えた事例が14例（28.6%），「妊婦健康診査未受診」であった事例が19例（38.8%）であった[2)]。これらより，出産後に児童虐待による児死亡のハイリスク症例は，妊娠中より予測ができる可能性がある。

また，日本において，妊産婦死亡率は3.8（出産10万対，2015年）と医療技術の向上等により，他国と比較し低いことが明らかである。しかし，2015年～2016年において，妊産婦の身体的な原因による死亡は74件であったが，自殺は102件と上回っており周産期死亡の原因の１位が自殺であることは大きな問題となっており[3)]，妊娠期からの自殺予防を行うことは極めて重要と考えられる。

我々産科医は，定期的な妊婦健康診査を行っているため，妊婦に触れ合う頻度や機会は多い。特定妊婦に該当するものを把握しやすく，些細な変化にも気づきやすい。我々が率先して，支援が必要な妊婦をスクリーニングにてピックアップし，必要に応じて市町村に情報提供を行ったり，小児科や精神科への働きかけを行い，妊娠中より妊産婦をサポートしていく体制を形成していくことが重要である。

目　的

当院では2005年６月より，妊娠期からの育児支援活動（マタニティーサポート）を行っている。妊娠中から出産後を通して母親やその家族を対象に傾聴を行い，必要な情報共有や院内外の連携を行った。今回，これまでのマタニティーサポートの活動を振り返り，活動状況を報告する。尚，本研究は当院の院内倫理委員会審査（承認番号：926）での承認を得ている。

方　法

2005年６月から2021年３月までに当院で妊婦検診を施行した症例を対象とした。支援対象とする妊婦は，下記の虐待の４因子を有する者，①虐待しやすい親（うつ病，アスペルガー症候群等の精神疾患合併，発達障害，知的障害等），②生活のストレス（若年妊娠，シングルマザー，家庭内暴力等），③虐待されやすい子供（胎児奇形，多胎児等）④社会的孤立（漠たる育児不安，知的障害，発達障害，若年妊娠，シングルマザー，支援者不在），あるいは母体合併症（サポートを要する内科合併症等）を有する者を対象とした。支援対象となる妊婦の選別は主に以下のスクリーニングで行った。当院で妊婦健診を行う全ての妊婦に対してスクリーニングを施行，スクリーニングを行う時期は２回で，１回目は初回指導時（妊娠12週～19週頃），２回目は後期指導時（妊娠36週前後）に行った。１回目のスクリーニングでは次の６項目を聴取した。１）年齢，２）入籍の有無，３）妊娠が分かった時の気持ち，４）同居者，５）困っていること・悩んでいること・不安なこと，６）今までにカウンセラーや心療内科に相談したことがあるか等を確認した。２回目のスクリーニングでは次の２項目を聴取した。１）キーパーソンの有無，２）困っていること・悩んでいること・不安なこと等を確認した。里帰り等で妊娠中期以降に紹介となった妊婦に対しては，２回目のスクリーニングしか行っていないが，２回目のスクリーニング時，もしくは紹介時に１回目スクリーニングで本来聞くはずの情報についても聴取することとした。

支援対象とする妊婦は基本的にスクリーニングから抽出したが，加えて，医師，助産師や本人・家族からの連絡等で支援が必要と判断した場合は適宜追加を行った。支援対象症例として抽出する時期は，妊娠中～産褥期までと幅広く設けた。尚，③虐待されやすい子供の抽出に関しては，多胎や妊娠中に診断された胎児奇形，染色体異常であれば判明した時点で抽出している。加えて，早産，低出生体重児，予期しない胎児形態異常が判明し，NICU入院となった場合は，分娩後であったとしても，支援対象症例として抽出した。

支援対象症例と判断された妊婦は，助産師や周産期カウンセラーの間で情報共有を行い，問診の追加，傾聴を行った。さらに介入が必要と判断した症例は，愛媛県児童相談所，松山市子ども総合相談センターに連絡し，保健師あるいは児童福祉司等の介入，精神科や小児科との情報共有や連携を行った。さらに院内院外での情報共有のため，院内産科小児科スタッフ，助産師，看護師，周産期カウンセラー，医療ソーシャルワーカー，精神科医，愛媛県児童相談所，松山市子ども総合支援センターなどの多職種，多機関での合同成育医療ケースカンファレンス（以下，多職種合同カンファレンス）を行い，県内外の地域，行政の協力を得ながら様々なサポートを行った。マタニティーサポートに関わる職種の役割や関係は図１の通りである。職種毎の役割を行いつつ，お互いに連携しやすい関係性の構築にも努めている。

また24時間365日病棟助産師に連絡できる体制を構築した。妊娠中は「ハローママカード」，産褥期は「ハローベビーカード」を提供し，妊産婦自身がホットラインを

通じて妊娠中，出産後のトラブルについて連絡相談できるシステムである。当院かかりつけの妊産婦すべてに渡し，このシステムは産後３ヶ月まで利用可能とした。４ヶ月以降も育児支援が必要と判断した場合は「ハローすくすくカード」を追加で配布し，周産期カウンセラーへの時間内連絡を可能とし支援を継続した。このように，妊娠中から産後にかけて切れ目のない支援を行う体制の構築に努めた。

成　　績

2005年６月より2021年３月までにスクリーニング対象となったのは，合計8725人の妊産婦であった。その結果，支援対象症例となったのは1770人（20.2%）であった（図２）。

支援対象症例の因子の主な一覧は表１の通りである。前述した虐待の４因子，母体合併症はそれぞれ重複する項目も複数あるため，内訳を集計する際に，おおまかな項目に分けて集計した。内訳は漠然とした育児不安が723人（40.8%）と最も多く，①虐待しやすい親，④社会的孤立，母体合併症に含まれた，精神疾患，発達障害，知的障害，サポートを要する内科合併症を含んだ，母の疾患が298人（16.8%）と続いて多かった。シングルマザー133人（7.0%），高齢出産124人（7.0%），若年出産102人(5.8%)，子供の疾患75人(4.2%)，虐待52人(2.9%)の順であった（図３）。また，2021年において，10歳階級別に比較した母親の年齢割合構成は，図４に示したとおりである。

出産後，経済的，社会的，精神的な要因で，育児困難と判断された特定妊婦のうち，特に医療的，社会的支援が必要と判断された症例には，妊娠中から，必要に応じて産褥期にも多職種合同カンファレンスを開催した。2017年以降の過去５年間では計156例に対して多職種合同カンファレンスを開催した。各年毎の支援対象症例において，このカンファレンスが必要であった割合は2017年19例（25.6%），2018年41例（30.1%），2019年46例（35.4%），2020年28例（32.2%），2021年22例（18.5%）であった（図５）。2021年に施行された，多職種合同カンファレンスを行った症例のうち，具体的な内容や状況は表２のとおりであった。

2017年以降の過去５年間で多職種合同カンファレンス

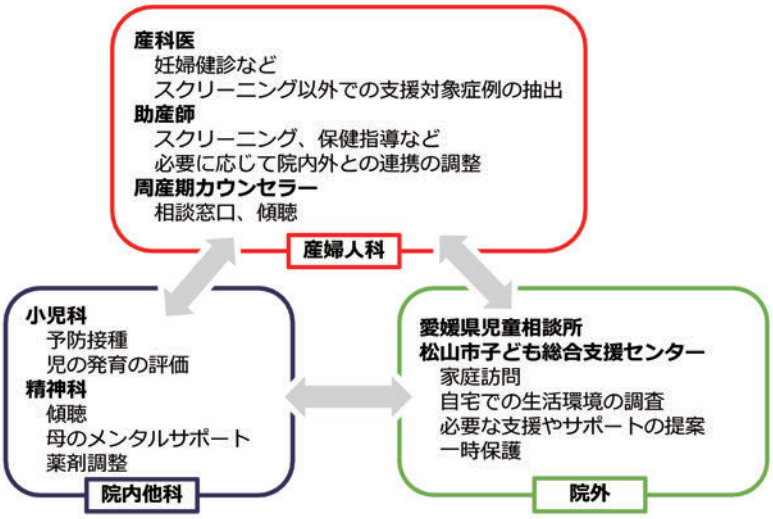

図１　マタニティーサポートに関わる職種の役割と関係

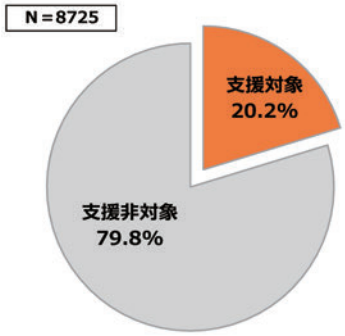

図２　2005年以降の当院の産婦のうち支援対象であった症例の割合

表１　支援対象症例の因子一覧

	具体的な内容
①虐待しやすい親	うつ病やアスペルガー症候群などの精神疾患合併、発達障害、知的障害、被虐待体験、薬物依存
②生活のストレス	若年妊娠、シングルマザー、家庭内暴力、虐待
③虐待されやすい子供	胎児奇形、双胎
④社会的孤立	漠然とした育児不安、発達障害、知的障害、若年妊娠、支援者不足
母体合併症	てんかん、糖尿病、クローン病

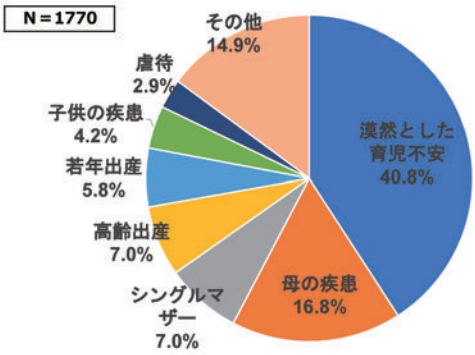

図３　支援対象症例の因子分類

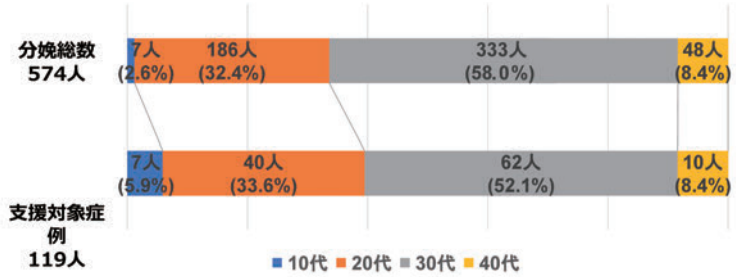

図４　2021年における全症例と支援対象症例の母親年齢の割合比較

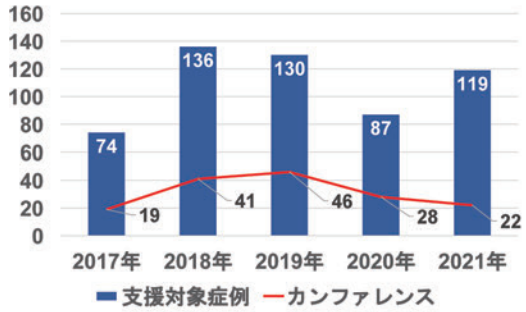

図５　過去５年間の支援対象症例とカンファレンスを行った症例の推移

表２　支援方針を検討する多職種合同カンファレンス開催の具体的な内容や状況

・未受診 ・児への治療拒否 ・中絶既往あり ・精神面において疾患の罹患や既往 ・知的障害 ・薬剤性精神病性障害 ・妊娠中の喫煙 ・母自身が被虐待児 ・ネグレクト家庭での成育歴あり児への愛着形成不全あり ・無職 ・夫の収入が不安定 ・ギャンブル依存症で借金あり ・未婚 ・自宅で育児を行える環境が整っていない ・両親と疎遠で支援者不足 ・第1子への虐待 ・多子家庭 ・父母ともに10代

を行った後に，当院からの介入が必要であった症例の内容としては，母児分離11例，中絶の選択６例，ハローすくすくカード発行38例であり，妊産婦自殺０例であった（表３）。母児分離となった症例とは，カンファレンスで虐待ハイリスクと判断し，児童相談所の裁定により特別養子縁組，もしくは乳児院・施設入所となった症例である。特別養子縁組となった事例が６例（3.8%），乳児院・施設入居となった事例が５例（3.2%）であった。母児分離となった割合は，カンファレンス開催のうち7.1%であった（図６）。また，４ヶ月以降も育児支援が必要と判断し配布したハローすくすくカードについてだが，2017年以降の年間相談件数はおおよそ150件程度であった（表４）。ハローすくすくカードは，一度配布された場合は使用期限は設けておらず，分娩後７年経過した現在でも，育児不安等で連絡があることもあった。

加えて，上記の様に多職種合同カンファレンス開催までは至らなかった症例であったとしても，スクリーニング陽性にて支援対象症例と認定することにより，医師・助産師・周産期カウンセラー同士で些細な変化に気づけるよう留意したり，追加の問診を行ったり，傾聴の時間を設けたりした。これらにより，「話を聞いてもらうだけでも不安が軽減した」や，「病院のことを実家のように思え，気軽に頼れる安心感があった」という症例も複数あった。このような感想を述べていなかったが，何度も相談に来院したり連絡がある症例も多く，当院のサポート体制を必要としていると感じることも多かった。しかしサポート側の難しさも痛感する場面が複数あり，妊娠中は経過良好であったが分娩後退院１ヶ月経過した後に「虐待してしまいそう」との連絡があり緊急受診，緊急カンファレンスが必要となってしまった症例や，頻回な電話連絡があり特定のスタッフへ依存してしまう症例など，対応に難渋する症例もあり苦労した。

考　　案

「すこやか親子21」の基盤課題である妊娠期からの「切れ目ない支援」の重要性が，国の重要課題となっており，各地域や病院により様々な活動が行われている。「すこやか親子21」とは，母子保健の国民運動計画であり，３つの基盤課題と２つの重要課題が提示された。基盤課題の一つに「切れ目のない妊産婦・乳幼児への保健対策」，重要課題の一つに「妊娠期からの児童虐待防止対策」が挙げられている。

当院では，妊娠期からの「切れ目ない支援」を目標とし，妊娠期より様々なシステムを導入し重層的継続的支援を行っている（図７）。その一つにマタニティーサポートがある。ほぼすべての妊婦と触れ合う産科側からスクリーニングを施行しており，支援の必要症例を抽出しやすい環境づくり（ハローママ外来/ハローママカード）を行っている。また，健診以外で妊婦自身，身体的・精神的に気になることや不安なことに関して24時間いつでも当院へ連絡・相談できるシステム（ハローママカード/ハローベビーカード）や，産褥４ヶ月以降であって

表３　過去５年間で当院からの介入が必要であった症例の内訳

母児分離		中絶	ハローすくすくカード	妊産婦自殺
特別養子縁組	乳児院・施設入所			
6	5	6	38	0

表４　過去５年間のハローすくすくカード使用回数

2017年	2018年	2019年	2020年	2021年
166	124	139	129	153

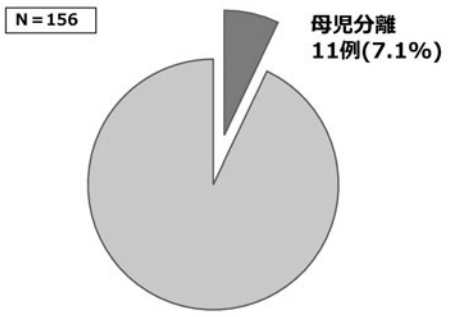

図６　過去５年間にカンファレンスを行った症例のうち母児分離となった割合

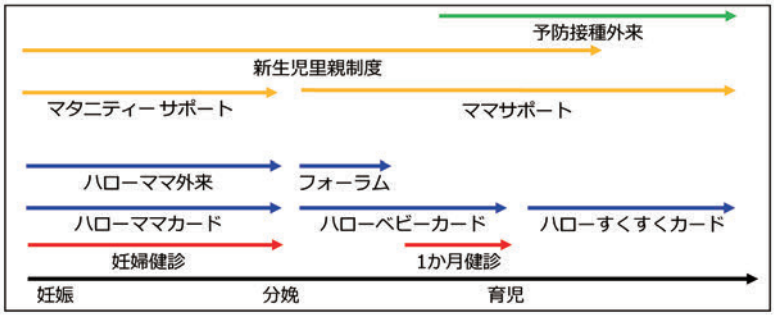

図７　当院での妊娠期からの重層的継続的支援

も対応可能なホットライン（ハローすくすくカード）を構築しており，妊娠初期から分娩後まで長く継続支援できるシステムとしている。支援対象症例を抽出した後，介入が必要な症例に関しては，多職種合同カンファレンスを行い，適切な介入を検討し，児童虐待や妊産婦自殺の妊娠期からの予防に努めている。流れが明確になっており，以前と比べて行政や他科（小児科や精神科），多職種多機関への連携が容易になった。

連携対象と判断した妊婦に対して，必要に応じて行政の介入を妊娠期から行うようにしている。児童虐待に関しては，行政の介入が開始するのは，通報等があった時がほとんどであり，すでに起こってしまった虐待に介入する流れが多い。しかし，虐待が起こった後は母子ともに身体的障害のみならず精神的障害も強い状況となり，介入のタイミングとしてはやや遅い印象を受ける。従って妊娠期からの虐待予防が最も重要と考えられる。

妊娠期からの育児支援活動については，様々な施設で独自の取り組みが行われている。高橋らの施設においては，妊婦健診等で“気になる”妊婦・夫婦・親子を「社会的ハイリスク親子」と称し，育児困難や虐待に通じるような気になる情報をリストアップするようにしている。リストアップした症例を２ヶ月に１回開催する「ハイリスク親子支援対策会議」にて，対象の状況や具体的な支援方法，地域関係機関との連携を検討するようにしている[4)]。また，日本産婦人科医会は周産期医療の中にメンタルヘルスの視点を取り入れ，2016年より周産期メンタルヘルスケア事業を行っている。メンタルヘルスケア事業の一つに，すべての妊婦を対象にメンタルヘルスケアを行うための研修体制の構築を行っており，質問票を行ったスクリーニング，基本的なケアとしての傾聴や共感の実践，多職種連携や事例検討の研修プログラムなどが含まれている[5)]。当院のマタニティーサポートは，支援対象とするハイリスク症例のピックアップとして，全妊婦を対象とするスクリーニングを２回設けており，症例の抜けや見落としを極力少なくするようにしている。また，ハローママカード，ハローベビーカード，必要な症例では加えてハローすくすくカードを配布することにより，スクリーニング時点では問題ではなかった症例であっても，妊娠や育児経過により支援が必要となる症例の再抽出が可能となる点が特徴的と考えられる。

マタニティーサポートは妊娠中から妊婦との関係を構築し，その関係性を継続していくことが必要である。そのためにはサポートを重層的に行うこと，すなわち多職種，多機関で行うことが重要である。特に院外との地域連携を日頃から行うことが必要である。幸い松山市では松山市子ども総合支援センター，愛媛県福祉総合支援センター（旧児童相談所），警察，教育機関等との連携が要保護児童協議会により構築されているため，これらの機関との情報共有，地域連携が比較的容易であることが，このマタニティーサポートをより充実させることにつながっている。

マタニティーサポートは現時点では当院独自のシステムとなっており，当院以外の愛媛県下の医療施設が，妊娠中からどのような育児支援を行っているかは明確ではない。転居等の理由で当院を離れた後の支援内容は，当院で行っていた支援とは異なる可能性がある。今後より一層妊娠中からの育児支援活動が重要視されることが予測されるため，県下統一したシステムの構築が必要である。

結　　語

当院で行っている妊娠期からの育児支援（マタニティーサポート）の活動状況について報告した。虐待予防や妊産婦自殺予防における妊娠期からの育児支援の重要性について再確認でき，今後さらに良い支援体制を作っていきたいと考える。

文　　献

１）令和３年度 児童相談所での児童虐待相談対応件数. 厚生労働省. https://www.mhlw.go.jp/content/001040752.pdf.［2022.09.09］
２）子ども虐待による死亡事例等の検証結果等について（第18次報告）. 厚生労働省. https://www.mhlw.go.jp/stf/seisakunitsuite/bunya/0000190801_00006.

html.［2022.09.09］
3）国立成育医療研究センター．人口動態統計（死亡・出生・死産）から見る妊娠中・産後の死亡の現状. https://www.ncchd.go.jp/press/2018/maternal-deaths.html.［2022.10.31］
4）高橋有美．チームでの「社会的ハイリスク親子」への支援 聖母病院の取り組み．助産雑誌 2022；74：340-345.
5）相良洋子．周産期メンタルヘルスの重要性と日本産婦人科医会への取り組み．女性心身医学 2022；26：309-313.

【連絡先】
井上　奈美
愛媛県立中央病院産婦人科
〒790-0024　愛媛県松山市春日町 83 番地
電話：089-947-1111　FAX：089-943-4136
E-mail：potechi.yyy@gmail.com

現代産婦人科　Vol.71 No.2，2022 年，pp.255-260

生殖年齢女性の急性腹症の原因が卵管捻転であった４症例

佐久間美帆・根津　優子・大道　千晶・平松　祐司・徳毛　敬三

岡山市立市民病院　産婦人科

Four cases of tubal torsion presenting as acute abdomen in women of reproductive age

Miho Sakuma・Yuko Nezu・Chiaki Omichi・Yuji Hiramatsu・Keizou Tokumo

Department of Obstetrics and Gynecology, Okayama City Hospital

女性における急性腹症の原因疾患として卵管捻転によるものは非常に稀と考えられていたが，近年報告が増えており，多くの症例が急性腹症で発症している。今回，我々は４年間で急性腹症の原因が卵管捻転であった４症例を経験したので文献的考察も含めて報告する。
症例は17歳～32歳の生殖年齢女性であり，卵管捻転の好発年齢に一致していた。すべての症例が急性腹症で発症しており，腹腔鏡下手術で患側卵管切除が施行されていた。発症から手術決定までの時間は，発症から約12時間で緊急手術を施行されたものが２例，発症から２日経過していたのが１例，発症から11日経過していたのが１例であった。術前の画像検査ではすべての症例で超音波検査とCT検査が施行され，さらに２症例でMRI検査が施行されていた。その中で手術前に卵管捻転と診断できたのは２症例であった。卵管捻転に特徴的とされる画像所見は認めなかったが，両側卵巣を描出できたことや卵管捻転を鑑別疾患に挙げていた症例において卵管捻転と診断されていた。４症例すべてに卵管留水腫を認めており，外的因子として卵管采癒着を１例認めた。卵管捻転の発生頻度は150万人に１人と報告されているが，当科で４年間に４例認めたことから発症頻度はもっと多い可能性が示唆された。術式は卵管切除術が選択されることが多いが，10～20代といった若年症例も認めており，妊孕性温存の観点からは慎重な判断が求められる。しかし卵管留水腫を有する体外受精予定患者においては卵管切除後に他の患者と同等の妊娠率・生児獲得率が得られるともいわれており，卵管を温存することで妊孕性の温存が可能と断定することはできず，術式の選択についてはさらなる検討を要する。

Torsion of the fallopian tubes is a very rare cause of acute abdomen in women. However, there has been a recent rise in numbers. We encountered four cases of tubal torsion over the past four years. The four patients were women of reproductive age, ranging from 17 to 32 years, which is consistent with the age group with a predilection for tubal torsion. Laparoscopic tubectomy was performed in these patients. The time from symptom onset to decision to operate was 12 hours in two cases, two days in one case, and 11 days in the fourth case. Tubal torsion was diagnosed preoperatively in two cases: Ultrasonography showed a ductal structure suggested to be the fallopian tube, not the ovary. Tubal torsion was caused by fallopian tube edema in two patients, endometriotic lesion in one, and tubal adhesions in one. The surgical approach should be carefully considered to preserve the fertility. However, fertility cannot be guaranteed by preserving the fallopian tubes. Further studies are required to determine the best surgical approach.

キーワード：卵管捻転，急性腹症，腹腔鏡手術
Key words：fallopian tube torsion, acute abdomen, laparoscopy

緒　　言

女性における急性腹症の原因疾患のうち，産婦人科疾患である頻度は17%，特に40歳以下の生殖年齢に限定すると45%に及ぶとされている。さらに産婦人科疾患の内訳として，異所性妊娠，卵巣腫瘍の茎捻転や破裂，卵巣出血，骨盤内炎症性疾患などがあげられるが[1)]，卵管捻転によるものは非常に稀である。卵管捻転は1890年にBland-Suttonによりはじめて報告された稀な疾患と考えられていたが[2)]，近年報告が増えており，多くの症例が急性腹症で発症している[3)]。今回，我々は2018年４月から2022年３月までの４年間で急性腹症の原因が卵管捻転であった４例を経験したので文献的考察も含めて報告する。

症　例　1

25歳，G0。早朝に左側下腹部痛および左背部痛が突然発症したため，前医の内科を受診した。鎮痛剤を処方されるも症状は改善せず，同日前医を再診した際に施行された腹部単純CTで片側付属器腫瘍が疑われ，精査加療目的に当科紹介となった。
術前の画像所見：経腟超音波検査（図１ａ）では，子宮の左側に４×４×6.5cmの内腔に隔壁を伴う２房性の嚢胞性腫瘤を認めた。前医のCT画像では，子宮の背側に

高吸収の隔壁様構造を伴う嚢胞性腫瘤とその内部に出血と思われる高吸収の液面形成を認めた（図１ｂ）。後日施行した単純MRI画像では，T2強調画像で高信号と背側に血性成分を疑う低信号の液面形成および内部に隔壁を認めた（図１ｃ）。超音波およびMRIでは，左卵巣に連続したかのような腫瘤を認めた。

術前診断：うっ血した傍卵巣嚢腫の茎捻転を疑った。当院受診時にはすでに腹痛症状が軽快していたため，精査後に予定手術を行う方針とした。その後も腹痛症状が再燃・軽快を繰り返しており，発症から11日後に腹腔鏡下手術を施行した。

手術所見と診断：腹腔内を観察すると，両側の正常卵巣を認めた。左卵巣と子宮後壁の間にあった腫瘤を持ち上げると捻転した左卵管であることが判明した。左卵管膨大部が腫大し，卵管采は腹膜に軽度癒着していた（図１ｄ）。腫大した左卵管は黒色調であり，卵管峡部が前方に２回捻転していた（図１ｅ）。孤立性左卵管留水症の捻転と診断し，卵管采と腹膜の癒着剥離後，卵管捻転を解除した（図１ｆ）。捻転解除後も卵管の色調に変化なく，左卵管を切除した。右付属器は正常所見で，骨盤内に内膜症を示唆する所見は認めなかった。組織診断で，卵管上皮は壊死に陥っており，著明なうっ血，出血を伴う筋層構造がみられたが，腫瘍性病変は認めなかった。

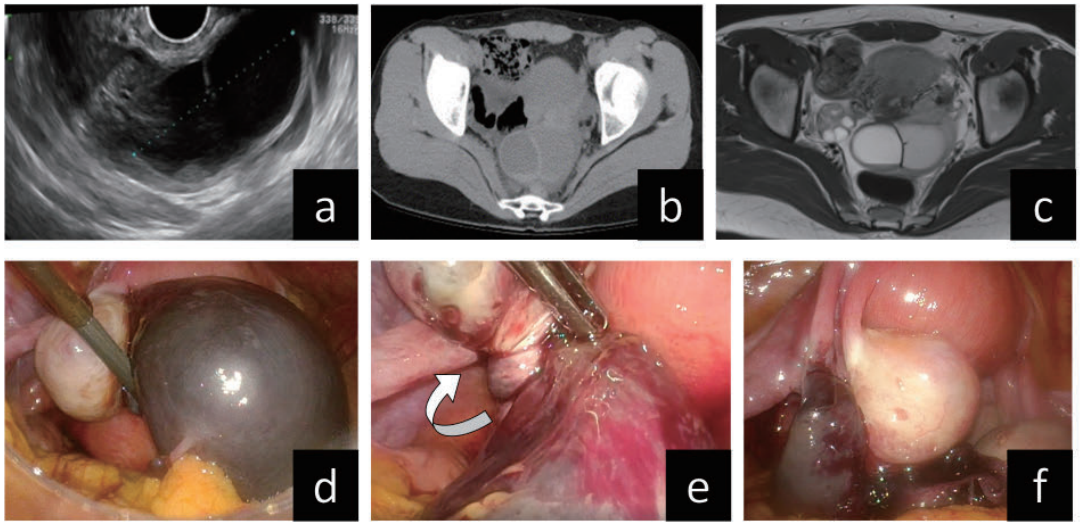

図１　症例１

経腟超音波検査：嚢胞性腫瘤内に隔壁様の構造を認めた（ａ）。
腹部単純ＣＴ画像：子宮背側に嚢胞性腫瘤を認めた。腫瘤の腹側に高吸収の腫瘤性構造がみられ，捻転部位が疑われた（ｂ）。
骨盤部MRI検査（T2強調横断像）：２房性の管状構造の内部は低信号を呈する液面形成がみられた（ｃ）。
術中所見：左卵管膨大部が腫大し，卵管采は腹膜に軽度癒着していた（ｄ）。卵管峡部が外方に捻転していた（ｅ，矢印）。卵管捻転後の左卵管（ｆ）。

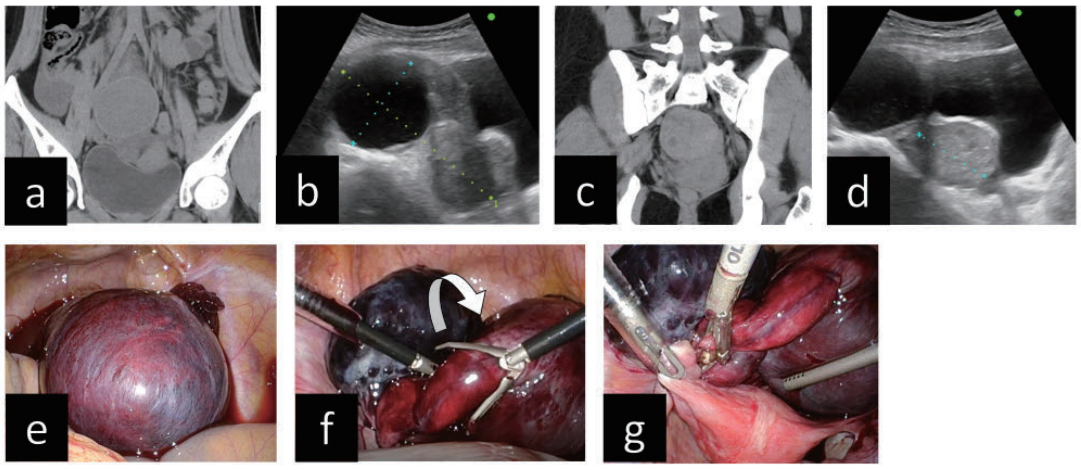

図２　症例２

腹部単純ＣＴ検査：下腹部に６cm大の単房性嚢胞性腫瘤を認め（ａ），その尾側に４cm大の充実性腫瘤を認める（ｃ）。
腹部超音波検査：６cm大の単房性嚢胞性腫瘤（ｂ）とその尾側に４cm大の充実性腫瘤（ｄ）を認める。
術中所見：暗赤色に腫大した左卵管を認めた（ｅ）。卵管峡部と膨大部が一塊となって外方に２回捻転していた（ｆ，矢印）。左付属器を切除した（ｇ）。

症　例　２

20歳，性交歴なし。既往歴：知的障害および発達障害。１年前から精神科の病院に入院していた。４ヶ月前に２週間ほど繰り返す嘔吐症状のため，内科外来を受診していた。同日撮像した腹部単純CT検査で下腹部に６cm大の嚢胞性腫瘤を認めたが，精査はされなかった。上部消化管内視鏡検査で診断された萎縮性胃炎の加療後，徐々に嘔吐症状は軽快した。２日前から嘔吐を伴う左側腹部痛が持続しており，経口摂取が困難なため，精査加療目的で当院内科外来を受診した。同日の腹部単純CT検査で骨盤内腫瘤を認めたため，当科紹介となった。

術前の画像所見：経腹超音波検査および腹部単純CT画像で下腹部に６cm大の単房性嚢胞性腫瘤（図２ａ，ｂ）とその尾側に５cm大の充実性腫瘤（図２ｃ，ｄ）を認めた。４ヶ月前のCT画像時にも６cm大の単房性嚢胞性腫瘤は指摘されており，今回新たに５cm大の充実性腫瘤が出現していた。腹水貯留は認めなかった。５cm大の腫瘤に圧痛を認めた。

術前診断：両側卵巣腫瘍と考えた。５cm大の充実性腫瘤に圧痛を認めており，片側卵巣腫瘍の茎捻転を疑った。腫瘍マーカーの上昇は認めず，強く悪性を示唆する所見を認めなかった。当科受診時にも嘔吐を伴う腹痛が持続しており，同日緊急腹腔鏡下手術を施行した。

手術所見と診断：骨盤内を観察すると，黒色調の充実性腫瘤と暗赤色調の単房性嚢胞性腫瘤が確認された（図２ｅ）。まず単房性嚢胞を鉗子で持ち上げると，嚢胞の先端に卵管采が確認された。卵管留水症であることが判明したので穿刺吸引して腫瘤を縮小させ，さらに観察を進めると充実性腫瘤は捻転した卵巣腫瘍であることが判明した。左側の卵巣腫瘍と腫大した卵管が相互に絡まりながら一塊となって前方に２回捻転した状態であった（図２ｆ）。付属器温存は難しいと判断し，左付属器を切除した（図２ｇ）。卵管留水症の内容液は淡黄色調，漿液性であり，卵巣腫瘍の割面は凝血塊様であった。子宮，右付属器は正常所見であった。組織診断で，卵巣組織は出血と壊死組織が主体であり，腫瘍性病変を認めなかった。術前に認めた６cm大の腫瘤が卵管捻転であり，５cm大の腫瘤は左卵巣出血黄体嚢胞と考えられた。

症　例　３

32歳，G0。朝４時に腹痛を自覚した。前医で骨盤内腫瘤を指摘され，当院紹介となった。

術前の画像所見：ERで施行された腹部単純CT画像で９cm大の骨盤内の腫瘤を認めた。冠状断面から管腔状の腫瘤が疑われた。経腟超音波検査では，膀胱子宮窩に９×７cm大の楕円形の腫瘤を認めた（図３ａ－ｃ）。腫瘤内に帯状の充実部分を認めた。超音波検査で右卵巣は描出されたが，左卵巣が不明瞭であり，腫瘤は左付属器由来の組織が疑われた。

術前診断：画像所見から管腔構造を認めたため，左卵管留水腫の捻転を疑い，緊急腹腔鏡下手術を施行した。

手術所見と診断：膀胱子宮窩に褐色調にうっ血した腫瘤を認めた。前方に２回捻転した卵管留水腫が，さらにダグラス窩からレチウス窩に前転していた（図３ｄ）。捻転を解除すると，正常な左卵巣が確認され，腫瘤は左卵管留水腫であることが判明した（図３ｅ）。子宮後壁か

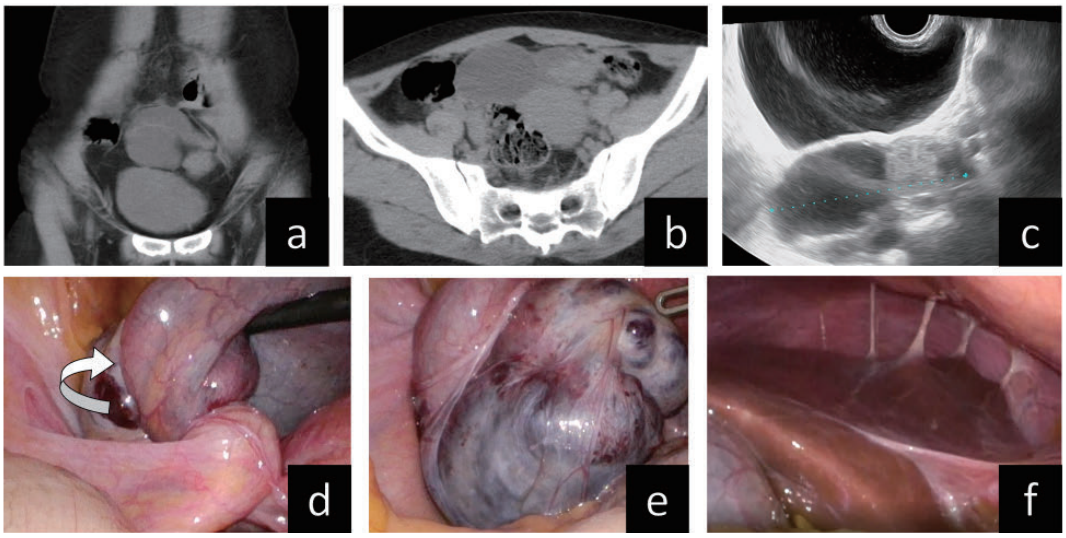

図３　症例３

腹部単純ＣＴ検査（ａ 冠状断，ｂ 水平断）：膀胱子宮窩に９×７cm大の嚢胞性腫瘤を認める。
経腟超音波検査：内部に充実部を伴う嚢胞性腫瘤を認める。
術中所見：子宮前面にうっ血した左付属器腫瘤を認め，腫瘤は外方に２回捻転していた（ｄ，矢印）。捻転解除後の左卵巣と左卵管留水腫（ｅ）。肝周囲にクラミジア感染と思われる癒着を認めた（ｆ）。

ら連続した索状な癒着組織が左卵管に巻き付いており，まるで卵管留水腫を結紮するかのようだった。索状物を切断し卵管捻転を解除後，左卵管を切除した。左卵管采は卵巣と癒着し，完全に埋没した状態だった。子宮および右付属器は正常所見であった。骨盤内，肝周囲に膜様の癒着を認め（図３ｆ），クラミジア感染既往が疑われた。組織診断では，腫瘍性変化や悪性所見は認めなかった。後日判明した入院時のクラミジア・トラコマチスPCR検査は陰性であった。

症　例　４

17歳，性交歴なし。午前10時頃，授業中に突然の腹痛を自覚した。その後も腹痛が持続するため，午後に早退して近医の内科を受診した。前医の腹部単純CT検査で骨盤内に腫瘤を認めたため，婦人科のある当院救急外来に紹介となった。

術前の画像所見：前医の腹部単純CT画像では，膀胱子宮窩に５cm大の腫瘤を認めた（図４ａ）。当科で施行した経腹超音波検査で正常な両側卵巣，子宮が描出され，右卵巣より腹側に５cm大の３房性の嚢胞性腫瘤を認めた（図４ｂ）。圧痛は同部位に一致していた。緊急で施行したMRI画像では子宮の右側に管腔構造がみられ，卵管留水腫の捻転が疑われた（図４ｃ）。

術前診断：右卵管留水腫の捻転を疑い，緊急腹腔鏡下手術を施行した。

手術所見と診断：骨盤内を観察すると，子宮前面右側にうっ血した右付属器腫瘤を認め，腫瘤は前方に２回捻転していた（図４ｄ）。捻転が解除されると，正常な右卵巣が確認できた（図４ｅ）。孤立性右卵管留水腫の捻転であり，捻転解除後も色調の改善を認めなかったため，右卵管切除を施行した。子宮および左付属器は正常所見であった。組織診断では，炎症所見や悪性を疑う所見は認めなかった。

考　　案

孤立性卵管捻転とは，卵巣を含まない卵管のみの茎捻転であり，1890年にBland-Suttonが最初に報告した[2)]。その後1970年にHansenがいくつかの文献を検討し，発生頻度は150万人に１人と非常に稀であることを報告している[3)]。しかし当科では，2018年から2021年の４年間で４例の卵管捻転を認めており，卵管捻転の発症頻度が非常に稀とは言い難いと考えた。そこで当科で同時期に婦人科の急性腹症で緊急手術になった症例を検討した。当院は二次救急医療病院として救急外来診療に積極的であり，救急外来受診者は年間27,000名前後で，そのうち救急搬送が5,000件前後である。その中で同時期の４年間における付属器の緊急手術症例は38例であった。異所性妊娠が16例，卵巣腫瘍の茎捻転が14例，卵管捻転が４例，そのほかの疾患２例であった。異所性妊娠が全妊娠の１－２％とされていることや，急性腹症の原因となった産婦人科疾患のうち異所性妊娠が約４％との報告[1)]を踏まえると，単純に比較することはできないものの卵管捻転の発生頻度は150万人に１人よりも多い可能性が示唆された。

孤立性卵管捻転の原因については解明されていないが，卵管に内在する解剖学的・生理学的因子として卵管

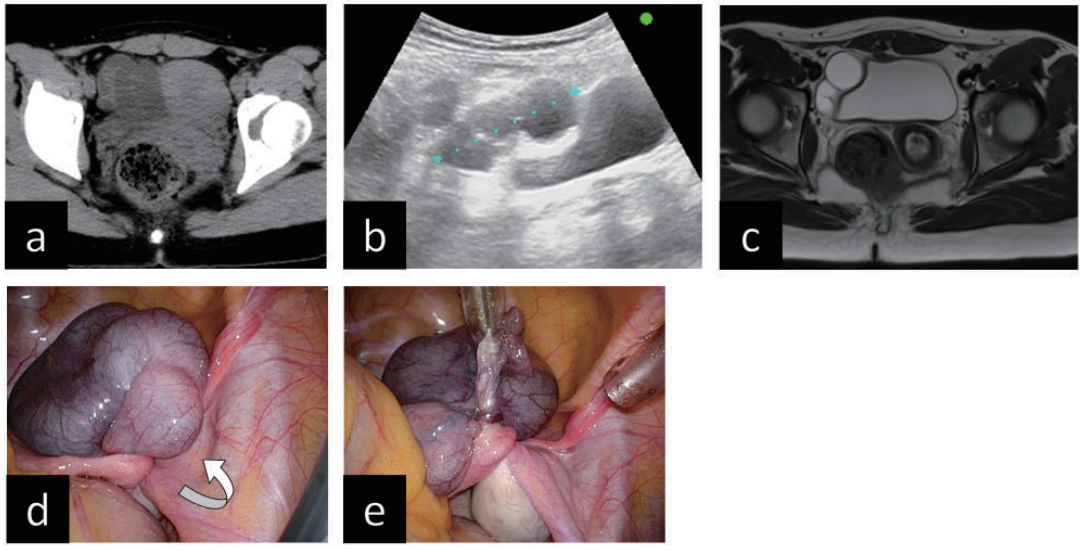

図４　症例４

腹部単純ＣＴ検査：右付属器領域に腫瘤を認めた（ａ）。
腹部超音波検査：５cm大の３房性の嚢胞を認めた（ｂ）。
骨盤部MRI検査（Ｔ２強調横断像）：子宮の右側に管状構造がみられ，内部は著明な高信号を呈していた（ｃ）。
術中所見：子宮前面右側にうっ血した右付属器腫瘤を認め，腫瘤は２回捻転していた（ｄ，矢印）。正常な右卵巣が確認できた（ｅ）。

長や曲率，卵管血腫，卵管留水腫，卵管腫瘍，卵管結紮術後，卵管間膜の延長，卵管蠕動運動異常などが挙げられており，外的因子としては卵巣腫瘍や傍卵巣腫瘍，妊娠や腫瘍による子宮の肥大，卵管癒着，急激な体動や外傷，骨盤内うっ血，薬剤性卵管攣縮など挙げられている[4]。当科の症例はすべてに卵管留水腫を認めていた。これまでに傍卵巣嚢胞が卵管を巻き込み，回転することで卵管が捻転するとの報告があったが[5]，症例２については孤立性卵管捻転の数ヶ月後に卵巣の出血性黄体嚢胞が捻転したと考えられ，この１例は卵管捻転が先行した症例であった。捻転の回転方向に関しては，すべて前方（子宮前壁方向へ卵管が捻じれる方向のことを前方と表現する）に２回転しており，ダグラス窩に存在した卵管留水腫が何らかの要因で外側に捻転したことが示唆された。

卵管捻転は症状が非特異的ではあるが，ほぼ全例に腹痛を認め，嘔気・嘔吐，内診時の圧痛を伴うこともある。ただし，卵巣腫瘍の捻転の症状よりも軽症であることが多く，患者自身が病院を受診するまでに時間を要し，診断および治療開始が遅れることが指摘されている[5]。今回の検討でも術前に卵管捻転を疑った症例３，症例４は発症から手術開始まで約12時間であったが，当科で初めて経験した症例１は発症から手術決定までに約11日待機されていた。その間はNSAIDs製剤の頓用内服で除痛ができていた。また発達障害を合併していた症例２は発症から受診までに２日間かかっており，これまでの報告と一致していた。

診断には，経腟超音波検査や，CT，MRIなどの画像検査が用いられるのが一般的である。

経腟超音波検査では嚢胞性腫瘤や管状構造，内部不均一な腫瘤像として描出される。特にカラードプラ所見でwhirlpool signと呼ばれる，血管茎のねじれを示唆する同心円状の低エコーの管腔構造は最も特異的な徴候である[6]。また，CTやMRI画像では，鳥のくちばしのような先細り腫瘤（beaking sign）や卵管がコイル様に捻転している所見（coiling sign）を認めることがある[7]。今回の４症例のうち，術前に卵管捻転の診断ができたものは２症例（症例３，症例４）であったが，上述のような特異的な所見は指摘できなかった。当科で診断しえた理由は，一つ目に患側に正常卵巣が描出できたこと，二つ目に過去に卵管捻転を経験しており，急性腹症の鑑別疾患として挙げていたことであった。

卵管捻転時の術式には卵管切除術が選択された報告が多いが，卵管が温存できた術式も報告されている。捻転解除後に色調が回復し，卵管の温存が可能であった３症例（17例中３例，17.6％）では温存が行われ，術後１年間のフォローの間に再発は認めなかったという報告があり[8]，症例によっては卵管を温存できることが示されている。しかしながら，本邦のガイドラインでは「卵管留水症を有する体外受精不成功例に対して；卵管留水症は，卵管内貯留液の子宮内腔への逆流で受精卵と子宮内膜の着床能低下を招き，妊娠率が半減し流産率が上がる。胚移植でも妊娠しない体外受精不成功例では，卵管切除・閉鎖術は特に有用で積極的に手術を考慮する。」ことも記載されている[9]。そのため，卵管留水腫の卵管を温存することが妊孕性にどのような影響を及ぼすか分からないことも多く，未産・若年の症例における卵管捻転時の術式については今後，さらなる検討が望まれる。

これまで卵管捻転は稀な疾患と報告されていたが，実際にはもっと多い頻度で発症している可能性があり，症例を蓄積して術式を検討しておく必要がある．

文　献

1）立澤直子，西竜一，岡陽子，藤崎竜一，須田隆興，寺倉守之，田中篤，佐川俊世，滝川一，坂本哲也．大学附属病院全診療部門支援型ERにおける急性腹症：性差からみた検討．帝京医学雑誌 2013；36（3）：93-100.

2）Bland-Sutton J. Salpingitis and some of its effects. Lancet 1890; 2: 1146-1148.

3）Hansen OH. Isolated torsion of the fallopian tube. Acta Obstet Gynecol Scand 1970; 49: 3-6.

4）Filtenborg TA, Hertz JB. Torsion of the fallopian tube. Eur J Obstet Gynecol Reprod Biol 1981; 12(3): 177-181.

5）竹石直子，関根仁樹，日比野佑美，佐藤優季，仙波恵樹，大森由里子，浦山彩子，野坂豪，定金貴子，山崎友美，古宇家正，占部智，平田英司，工藤美樹．当院で経験した卵管捻転の３症例．現代産婦人科 2019；68（1）：61-64.

6）Sun LT, Ning CP, Guo XJ, Li XY, Liu W, Tian JW. Role of ultrasound in diagnosing isolated torsion of fallopian tube. J Obstet Gynaecol Res 2014; 40(1): 208-214.

7）Park BK, Kim CK, Kim B. Isolated tubal torsion: specific signs on preoperative computed tomography and magnetic resonance imaging. Acta Radiol 2008; 49(2): 233-235.

8）Balasubramaniam D, Duraisamy KY, Ezhilmani M, Ravi S. Isolated fallopian tube torsion: A rare twist with a diagnostic challenge that may compromise fertility. J Hum Reprod Sci 2020; 13（2）: 162-167.

9）公益社団法人日本産科婦人科学会，日本産婦人科医会編．産婦人科診療ガイドライン 婦人科外来編 2020．東京：日本産科婦人科学会事務局，2020；141-143.

【連絡先】
佐久間美帆
岡山市立市民病院産婦人科
〒700-8557　岡山県岡山市北区北長瀬表町三丁目20番1号
電話：086-737-3000（代表）　FAX：086-737-3019（代表）
E-mail：miho_sakuma@okayama-gmc.or.jp

現代産婦人科　Vol.71 No.2，2022年，pp.261-265

卵巣癌治療中に皮膚筋炎を発症し治療に難渋した一例

徳本　佑奈[1)]・依田　尚之[2)]・兼森　雅敏[2)]・岡本　和浩[2)]・松岡　敬典[2)]
小川千加子[2)]・中村圭一郎[2)]・長尾　昌二[2)]・増山　寿[2)]

1）広島市立広島市民病院　産科・婦人科
2）岡山大学大学院医歯薬学総合研究科　産科・婦人科学教室

Dermatomyositis requiring systemic treatment developed during ovarian cancer treatment: a case report

Yuna Tokumoto[1)]・Naoyuki Ida[2)]・Masatoshi Kanemori[2)]・Kazuhiro Okamoto[2)]・Hirofumi Matsuoka[2)]
Chikako Ogawa[2)]・Keiichiro Nakamura[2)]・Shoji Nagao[2)]・Hisashi Masuyama[2)]

1）Department of Obstetrics and Gynecology, Hiroshima City Hiroshima Citizens Hospital
2）Department of Obstetrics and Gynecology, Okayama University Graduate School of Medicine, Dentistry and Pharmaceutical Sciences

今回，我々は卵巣癌治療中に急激な筋力低下，嚥下障害を伴った皮膚筋炎を経験した。全身状態不良の中で積極的な卵巣癌治療を優先的に行うことで皮膚筋炎の改善を認めたため報告する。
【症例】68歳，女性。1ヶ月前に当院にて審査腹腔鏡手術を行い卵巣癌ⅢC期（FIGO2014, pT3cN0M0）高異型度漿液性癌と診断した。Mychoice^{TM}診断システムを提出した上で，結果開示までの間，術前化学療法としてddTC（Dose dense PTX＋CBDCA）療法を開始した。1サイクル施行後，急激な筋力低下，嚥下障害が出現し，皮膚筋炎が疑われ当科入院となった。Gottron丘疹や著明な筋原性酵素の上昇を認め，抗TIF1γ抗体陽性であり，卵巣癌を契機に発症した皮膚筋炎と診断した。皮膚筋炎に対しステロイド投与を開始した。肝酵素の上昇を伴っていたが，筋原性酵素の低下に伴い改善したことから筋肉の崩壊に伴う肝酵素の上昇と診断し，第8病日に化学療法2サイクル目を施行した。卵巣癌の病状制御は良好であったが，皮膚筋炎に対する治療反応が乏しく免疫グロブリン療法も併用した。ステロイド投与と抗癌剤治療による低免疫状態のため全身管理に苦慮し，リハビリテーションも遅々としたものであった。化学療法5サイクル終了後，残存病変の完全切除による皮膚筋炎の改善を期待し，単純子宮全摘出術，両側附属器摘出術，大網切除術を施行し，肉眼的残存腫瘍なしとできた。その後も化学療法とリハビリテーションを継続し，術前に比して著明に四肢の筋力や嚥下機能の向上を認めた。
【結語】皮膚筋炎と卵巣癌の治療を併用することは長期的で繊細な全身管理を要するが，化学療法だけでなく手術療法を伴った卵巣癌の標準治療を適切に敢行することが皮膚筋炎の改善に繋がった。

We experienced a case of dermatomyositis with sudden muscle weakness and dysphagia during ovarian cancer treatment. A 68-year-old woman was diagnosed with high grade, serous, stage ⅢC (T3cN0M0) ovarian cancer using laparoscopy. After one cycle of ddTC (dose dense PTX+CBDCA), the patient developed sudden muscle weakness and dysphagia, which was suspected as dermatomyositis. Steroids were started for dermatomyositis. She had elevated liver enzymes, which improved with a decrease in myogenic enzymes. A diagnosis of elevated liver enzymes associated with muscle collapse was made. A second cycle of chemotherapy was administered. Disease control of the ovarian cancer was good, but the patient was also treated with immunoglobulin therapy due to poor therapeutic response to dermatomyositis. After five cycles of chemotherapy, she underwent complete excision of the residual lesions, hoping for improvement of the dermatomyositis. The patient is currently undergoing rehabilitation, while continuing chemotherapy. Improvement in limb muscle strength and swallowing function was observed compared to the preoperative status. Combining dermatomyositis and ovarian cancer treatment requires long-term and delicate systemic management; however, appropriate implementation of standard ovarian cancer treatment with surgery, as well as chemotherapy, can lead to improvement of dermatomyositis.

キーワード：卵巣癌，抗TIF1γ抗体，皮膚筋炎
Key words：ovarian cancer, anti-TIF1γ antibody, dermatomyositis

緒　　言

皮膚筋炎（dermatomyositis, 以下DM）は多発性筋炎（polymyositis）とともに自己免疫性筋炎であり，特徴的な皮疹を伴う場合にDMと診断される。近年では，DM患者の75%以上に自己抗体が検出され，それぞれの自己抗体に特徴的な臨床症状を認めることが明らかになっている。抗TIF1γ抗体は代表的な筋炎特異的自己

抗体の一つであり悪性腫瘍と関連する。[1] 今回，卵巣癌治療中に抗TIF1γ抗体陽性皮膚筋炎を発症し，皮膚筋炎に対する療法と並行して卵巣癌治療を継続することで，筋炎症状の改善を得られた一例を経験した。

症　　例

症例：68歳
妊娠歴：２妊２産
既往歴：急性肝炎，甲状腺腫，高血圧，２型糖尿病
家族歴：肝細胞癌（父）
アレルギー：なし
【現病歴】
患者は３ヶ月前より腹部膨満感を認め，１ヶ月前に近医内科を受診した。CA125の上昇と腹部CTにて腹水貯留と充実成分を伴う骨盤内腫瘤と腸間膜播種結節を認め，卵巣癌の疑いで精査加療目的に当科紹介となった。審査腹腔鏡手術を施行し，ダグラス窩は閉鎖，腹膜全体に播種病変を認めた。肝実質には腫瘤形成なく，腸間膜に明らかな播種はなし。横隔膜下には多数の播種を認めた。Predictive Index ４点，腹水量は6200mlであった。腹膜播種生検を行い，術中迅速組織診断ではHigh grade serous carcinomaであり，卵巣癌ⅢC期と診断した。播種病変が広範囲のため，一次的腫瘍減量手術（PDS）ではR0は得られないと判断し，NAC-IDSの方針とした。術後経過良好で術後８日目よりddTC（Dose dense PTX＋CBDCA）療法（PTX：80mg/m^2, CBDCA：AUC5）を開始し，大きな問題なく退院した。術後１ヶ月後より全身疼痛，筋力低下，嚥下障害が出現し，皮膚筋炎が疑われ，精査加療目的に当科入院となった。
【入院時所見】

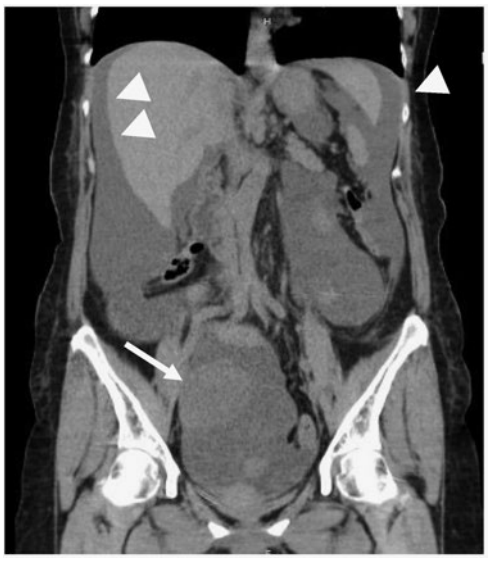

図１　腹部CT　冠状断（紹介時）
骨盤内に充実部分を有する腫瘤（矢印）あり。上腹部まで達する腹水（▽）あり。

身長：154.3cm，体重：54kg
血圧：156/92mmHg
＜現症＞
手指～手背にGottron丘疹あり（図２）
ヘリオトロープ疹は目立たない
体動時の筋肉痛NRS５/10　近位筋優位の四肢筋痛あり
右上肢：耳まで　左上肢：肩まで挙上可能
嚥下困難あり　開口２横指
＜臨床検査所見＞
WBC 5800/μL（neu 76.7%，eo 0.1%，lym 13.3%），RBC 3.87×10^4/μL，Hb 10.8g/dL，PLT 33.1×10^4/μL，CRP 1.56mg/dL，UN 9.8mg/dL，Cre 0.31mg/dL，γ-GTP 34IU/L，AST 269IU/L，ALT 93IU/L，LDH 815IU/L，CK 4457IU/L，T-Bil 0.63mg/dL，TP 5.7g/dL，Alb 2.6g/dL，ミオグロビン 1266ng/mL，HbA1c 7.0%，
CA19-9 <0.4U/mL，CA125 60.5U/mL，KL-6 2819 U/mL
抗核抗体・抗RF抗体・抗U1RNP抗体・抗ScL-70抗体・抗Sm抗体・抗SS-A抗体・抗セントロメア抗体・抗ds-DNA抗体・PR3-ANCA・MPO-ANCAはいずれも陰性
抗TIF1γ抗体陽性，抗ARS抗体・抗Mi-2抗体・抗MDA5抗体はいずれも陰性
＜画像検査所見＞
・胸腹部CT：間質性肺炎像なし。卵巣癌病変は審査腹腔鏡手術施行前と比較して著変なし。
・右腕MRI：右肩関節周囲～上腕～前腕や右側胸部の筋肉や皮下脂肪に炎症性変化あり。（図３）
＜その他検査所見＞
・皮膚生検（手背紅斑部）
診断：Superficial perivascular dermatitis
所見：真皮浅層にメラノファージあり。血管周囲に少数

図２　Gottron丘疹
両側手指～手背にGottron丘疹あり。写真は右手。

のリンパ球浸潤あり。PAS染色陽性の塊状基底膜の肥厚はなし。

・Mychoice^{TM}診断システム（Myriad genetics）

HRD：positive, GIS：78

Tumor Mutation BRCA1/BRCA2 Status：Negative for a clinically significant mutation

【入院後経過】（図４）

臨床症状・検査所見より皮膚筋炎が疑われ，プレドニゾロン（PSL）60mg/日の投与を開始した。診断基準[2]（表１）を参考に，１）皮膚症状かつ２）上肢近位筋の筋力低下，３）筋肉の自発痛，４）血清中筋原性酵素の上昇，７）CRPの上昇，８）抗TIF1γ抗体陽性を満たし，抗TIF1γ抗体陽性皮膚筋炎と診断した。

術前治療経過：原疾患治療と並行し，皮膚筋炎への加療を並行して行った。血中肝酵素上昇を伴っていたが，筋原性酵素の低下に伴い改善したことから皮膚筋炎を誘因とする筋肉崩壊によるものと診断し，化学療法を継続した。Mychoice^{TM}診断システムの結果はHRD陽性（GIS：78）であり，PAOLAレジメンを見据えてレジメンを変更し，第８病日に化学療法２サイクル目（TC+Bev：PTX+CBDCA+Bevacizumab）（PTX：175mg/m^2, CBDCA：AUC 6, Bevacizumab：15mg/kg）を行った。皮膚筋炎に対する治療反応が乏しく，免疫グロブリン静注療法（IVIG）を追加した。その後，血中筋原性酵素・肝酵素は低下傾向を認め，ステロイドを漸減した。第30病日（化学療法３サイクル目 day 2）に誤嚥性肺炎を発症し，SBT/ABPC投与を開始した。肺炎像は改善傾向であったが，第40病日化学療法３サイクル目 day 12）にGrade 3の好中球減少と持続する38度台の発熱を認め，発熱性好中球減少症（以下FN）と診断し，抗生剤をMEPMへ変更しG-CSF投与も行った。FNのため減量して化学療法を５サイクル目まで継続した。リハビリテーションも同時に行っていたが，ADLの改善はわずかであった。嚥下機能に関しては２mlの水分の経口摂取も施行できない状態であった。

術後の誤嚥，術後の長期臥床に伴う筋力低下の遷延を懸念し，このまま化学療法のみ継続する方針，数サイクルの化学療法を追加し，その時の全身状態で再度手術療

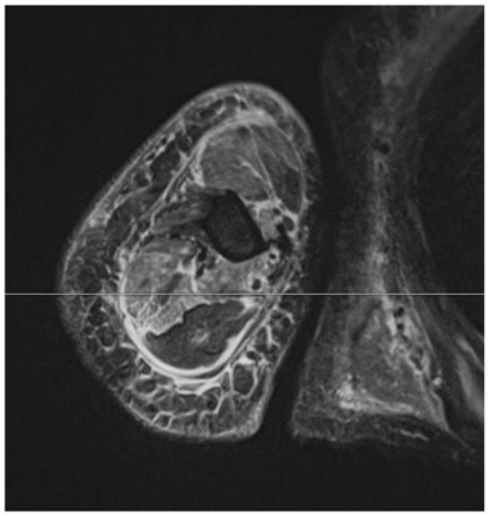

図３　右腕MRI　T2強調画像
上腕筋肉内・皮下脂肪にT2高信号を呈する炎症性変化あり。

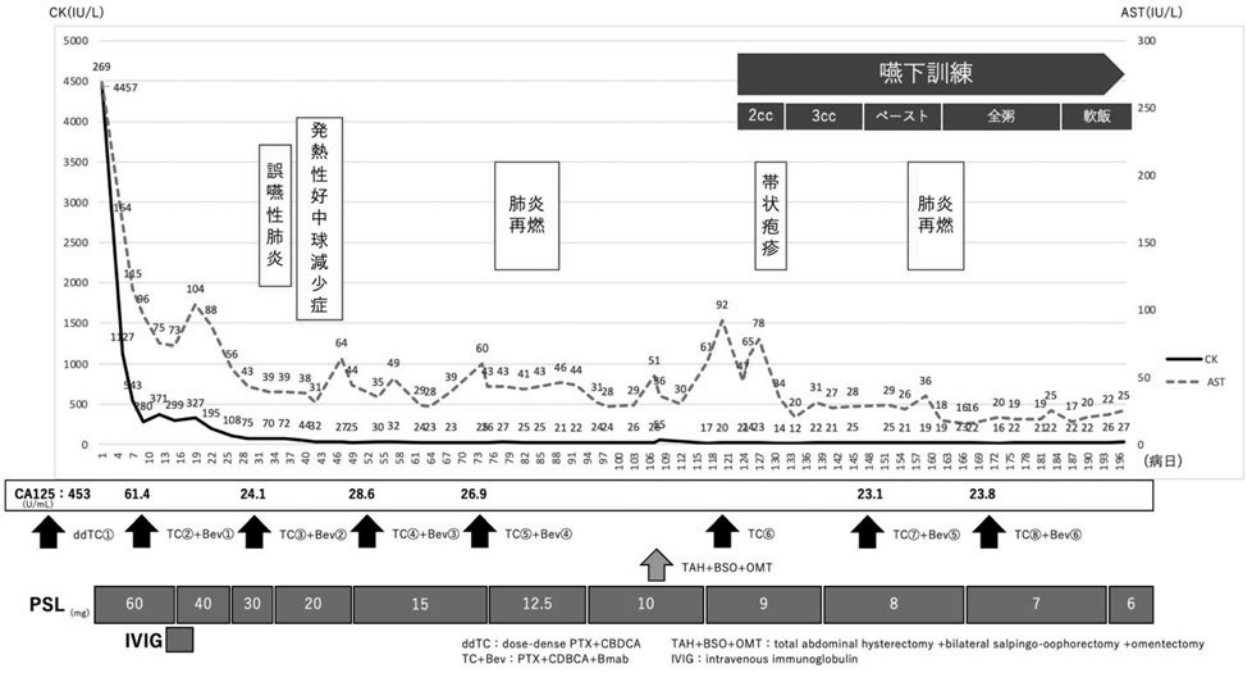

図４　臨床経過
CK, ASTの推移：PSL開始後急激に筋原性酵素の低下あり。

法を考慮する方針，現時点での手術療法による完全切除，皮膚筋炎の改善を期待する方針を検討した。術前検査の結果，呼吸機能は審査腹腔鏡手術前と同程度であり，耐術能ありと診断されたため手術療法の方針となった。術前の骨盤MRI（図５）では，右卵巣の原発巣の縮小を認めた。第107病日に単純子宮全摘出術，両側附属器摘出術，大網切除術を施行した。右卵巣に病変を認めたが，腹膜や大網への播種病変は認めず，肉眼的残存なく手術を終了した。

術後治療経過：ADLの大幅な改善を認め，術後１週間で病棟内の自立歩行も可能となった。嚥下機能も１回２mlのとろみ食の嚥下から徐々に食上げ可能となり，軟食の経口摂取が可能となった。化学療法とリハビリテーションを継続し，第201病日に退院となった。今後は維持療法の方針としている。

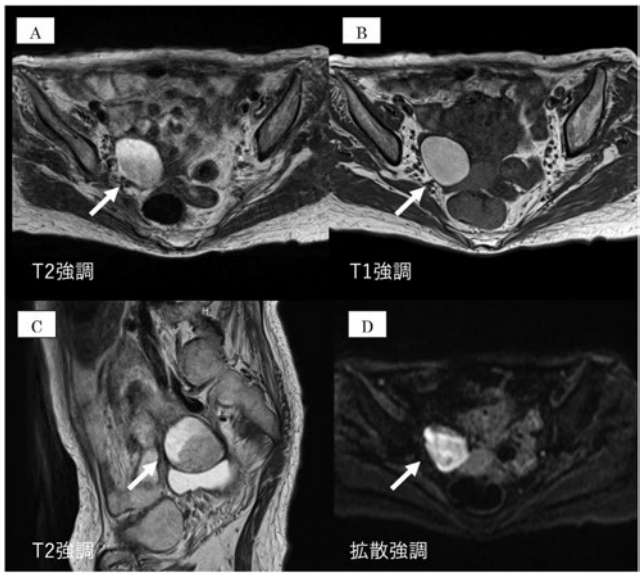

図５　術前骨盤MRI
A，B，D（水平断）：右卵巣由来と思われるT2高信号，T1高信号，拡散制限を伴う腫瘤あり。
C（矢状断）：骨盤内に腫瘤あり。

考　　案

皮膚筋炎は特徴的な皮膚症状と骨格筋障害が生じる自己免疫性疾患である。診断基準[2]（表１）にもあるように，特異的な自己抗体が複数発見されており，それぞれの自己抗体と臨床症状に相関があることが明らかになっている[1]。抗TIF1-γ抗体は成人DMの約15～25%に陽性となり，抗TIF1-γ抗体陽性成人DMは，高率に悪性腫瘍を合併する[3]。抗TIF1-γ抗体陽性DMの筋症状は比較的軽症だが，嚥下障害を高率に伴うことが特徴といわれている[4]。抗TIF1-γ抗体陽性成人DMでは悪性腫瘍の検索が必須であり，DMと悪性腫瘍が同時に診断されることが多いが，一方が先行する症例も存在する。

自験例では，卵巣癌の診断はDM発症の１ヶ月半前であった。手指～手背のみにGottron丘疹を認め，皮膚症状は比較的軽症であったが，四肢近位筋力低下と高度嚥下機能障害を認め，抗TIF1-γ抗体陽性DMの特徴に当てはまると考えられる。悪性腫瘍の治療中に筋力低下や皮膚症状を認めた場合は，DMを鑑別疾患として検討すべきである。自験例では化学療法開始後にDMを発症し，腫瘍崩壊がDMの誘因になった可能性がある。しかしDM発症が先行する症例もあるため，腫瘍崩壊とDMの因果関係については断言できない。

DMにおいて，高度の筋力低下や嚥下機能障害を伴う場合は，治療反応性が悪く，特に嚥下機能障害は生命予後を規定する要因の一つである[5]。また，悪性腫瘍を合併した場合も治療反応性が悪いとされており[5]，自験例はかなりの治療抵抗性が予想された。DMのガイドラインでは，治療の第一選択薬は副腎皮質ステロイドとされており，治療抵抗性の嚥下機能障害に対して，免疫グロブリン静注療法を試みても良いとされている[5]。寛解を得られた症例は少なく[5]，自験例でも副腎皮質ステロイ

表１　皮膚筋炎の診断基準（文献２より引用）

1	**皮膚症状**	a)ヘリオトロープ疹	両側又は片側の眼瞼部の紫紅色浮腫性紅斑
		b)Gottron 丘疹	手指関節背面の丘疹
		c)Gottron 徴候	手指関節背面および四肢関節背面の紅斑
2	**上肢又は下肢の近位筋の筋力低下**		
3	**筋肉の自発痛又は把握痛**		
4	**血清中筋原性酵素（CK、ALD）の上昇**		
5	筋炎を示す筋電図変化		
6	骨破壊を伴わない関節炎又は関節痛		
7	**全身性炎症反応（発熱、CRP 上昇、又は赤沈亢進）**		
8	**筋炎特異的自己抗体陽性**（抗 ARS 抗体、抗 MDA5 抗体、抗 Mi-2 抗体 **抗 TIF1γ抗体**、抗 NXP2 抗体、抗 SAE 抗体、抗 SRP 抗体、抗 HMGCR 抗体）		
9	筋生検で筋炎の病理所見：筋線維の変性及び細胞浸潤		
皮膚筋炎	18 歳以上で発症したもので、１の皮膚症状の a)～c)の１項目以上を満たし、かつ経過中に２～9 の項目中４項目以上を満たすもの。 ＊太字は自験例での該当項目		

ドと並行してIVIGを施行したが，嚥下機能の改善は乏しかった。また，免疫抑制療法による免疫低下と嚥下機能障害による誤嚥性肺炎の発症と再燃を繰り返し，長期的な全身管理が必要であった。

DMに対する治療は副腎皮質ステロイドを軸とする免疫抑制療法であるが，悪性腫瘍存在下では奏効しないことも多く，原則として悪性腫瘍に対する治療を優先する[1)5)]。悪性腫瘍除去術により皮膚症状・筋炎症状の改善が得られる症例報告も散見される[6)7)]。悪性腫瘍による全身状態の低下に加え，免疫抑制療法による免疫低下は懸念すべき点である。また，腫瘍除去が可能であった場合でも，副腎皮質ステロイド使用による創傷治癒の遅延や，呼吸機能の低下による挿管期間の延長などのリスクも考慮して手術を行わなければならない。八木らによる悪性腫瘍が先行した抗TIF1-γ抗体陽性DM５例の検討では，DMに対する治療反応性は全例で良好だったが，５例中４例で悪性腫瘍が再発あるいは転移し，いずれも腫瘍関連死の転機をとり予後不良であったと報告されている[7)]。

自験例においては，血中肝酵素が高値であったが筋肉崩壊による一過性の上昇と判断し化学療法を継続した。また，免疫抑制療法と化学療法の併用による免疫低下のため，FNを発症したが，抗生剤加療とG-CSF投与を適切に行うことで化学療法を遅滞なく継続することができた。化学療法を継続することで腫瘍マーカーの低下や画像上の原発巣縮小を得られ，臨床的に奏功していたが，DM症状の改善は乏しかった。手術療法により肉眼的完全切除を得たことでDM症状が著明に改善したことから，悪性腫瘍の標準治療を最大限可能な範囲内で行うことが必要であると考えられた。

結　　語

卵巣癌治療中に皮膚筋炎を発症した一例を経験した。悪性腫瘍治療中に筋痛や筋力低下が出現した際には皮膚筋炎も鑑別疾患として検討すべきである。また，重症な皮膚筋炎の治療は難渋するが，最大限原因となる悪性腫瘍の標準治療を行うことが重要である。長期的な集学的治療を継続する必要がある。

この論文に関連して開示すべき利益相反状態はありません。

文　　献

1）松下貴史．皮膚筋炎．皮膚臨床 2021；63(10)：1501-1507.
2）自己免疫疾患に関する調査研究班．多発性筋炎・皮膚筋炎診断基準．難病情報センター．2022年，https://www.nanbyou.or.jp/entry/4080. [2022.06.28].
3）藤本学．皮膚筋炎特異抗体の最近の知見．臨床神経学 2014；54(12)：1110-1112.
4）藤本学．皮膚筋炎．皮膚臨床 2017；59(8)：1261-1268.
5）自己免疫疾患に関する調査研究班．多発性筋炎・皮膚筋炎診療ガイドライン（2020年暫定版）．厚生労働省．2020年，http://www.aid.umin.jp/achievement/PMDMGL2020.pdf. [2022.09.01].
6）國土貴嗣，志田大，佐藤公太，稲田健太郎，井上暁，荒井邦佳．切除により皮膚筋炎・間質性肺炎が軽快した直腸Ｓ状部癌の１例．日本臨床外科学会雑誌 2010；71(5)：1241-1246.
7）浜田勉，板垣雪絵．皮膚筋炎．胃と腸 2003；38(4)：543-546.

【連絡先】
徳本　佑奈
広島市立広島市民病院産科・婦人科
〒730-8518　広島県広島市中区基町 7-33
電話：082-221-2291　FAX：082-223-5514
E-mail：sky.limit.1013@gmail.com

現代産婦人科　Vol.71 No.2，2022 年，pp.267-271

孤立性脾転移を契機に審査腹腔鏡で卵管癌と診断された１例

春間　朋子・秋定　幸・田中　佑衣・平野由紀夫

岡山済生会総合病院　産婦人科

A case of solitary splenic metastasis from fallopian tube carcinoma diagnosed during laparoscopy

Tomoko Haruma・Miyuki Akisada・Yui Tanaka・Yukio Hirano

Okayama Saiseikai General Hospital, Department of Gynecology and Obstetrics

脾臓は悪性腫瘍の転移が少ない臓器であり，孤立性脾転移は稀である。今回，われわれは孤立性脾転移の精査で卵管癌と診断された一例を経験したので報告する。
症例は73歳女性，３妊３産。左側腹部痛あり近医内科を受診し，脾臓腫瘍を指摘され，精査加療目的に当院内科を紹介された。CTで脾臓に10cm大の嚢胞性病変あり，内部に軽度造影される隆起病変を認めた。外科で腹腔鏡下脾臓摘出術を施行したところ，病理検査で漿液性癌であり転移性脾腫瘍と診断された。PET-CT検査で骨盤内右側に異常集積を認め，婦人科癌疑いで当科に紹介となった。内診・経腟超音波では明らかな異常を認めなかった。MRIで骨盤内右側に3.5cm大の不均一に造影される腫瘤を認めた。審査腹腔鏡を行ったところ，虫垂と癒着した右卵管腫瘤・捻転を認めた。腹水洗浄細胞診は陰性で，播種所見は認めなかった。両側付属器切除を施行し，右卵管腫瘤から高異型度漿液性癌を認め，右卵管癌と診断された。脾腫瘍の組織型とも一致した。また相同組み換え修復異常が陽性で，*BRCA2*病的バリアントを認めた。宗教上の理由で輸血拒否であり，追加手術は行わず化学療法を行う方針とし，paclitaxel＋carboplatin＋bevacizumabを６サイクル施行後にbevacizumabとolaparibで維持療法を行っている。
同時性孤立性脾転移をきたした卵管癌は非常に稀であり，診断にはPET-CTや審査腹腔鏡が有用であった。

Solitary splenic metastasis is rare. Herein, we describe a case in which a patient was diagnosed with fallopian tube carcinoma during laparoscopic examination of a solitary splenic metastasis.
A 73-year-old woman was referred to our hospital for left-sided abdominal pain. A 10 cm cystic splenic lesion was found on a CT scan, for which laparoscopic splenectomy was performed. Pathological examination revealed a serous carcinoma and a diagnosis of metastatic splenic tumor was made. PET-CT scan revealed an abnormal accumulation on the right side of the pelvis and ovarian or appendiceal cancer was suspected. Laparoscopy revealed an enlarged right fallopian tube adherent to the appendix. Ascites or peritoneal dissemination was not observed. A bilateral adnexectomy was performed, and high-grade serous carcinoma was found in the right fallopian tube. The histology was consistent with that of a splenic tumor. A homologous recombination deficiency and a BRCA2 pathological variant was detected. She received six cycles of paclitaxel, carboplatin and bevacizumab followed by maintenance therapy with bevacizumab and olaparib. Fallopian tube carcinoma with concurrent solitary splenic metastasis is rare, and PET-CT and laparoscopy are useful for the diagnosis.

キーワード：卵管癌，同時性孤立性脾転移，審査腹腔鏡
Key words：fallopian tube carcinoma, solitary splenic metastasis, diagnostic laparoscopy

緒　　言

脾臓は心臓と同様に悪性腫瘍の転移が少ない臓器として知られている。また，脾転移の多くは広範な多臓器転移の一部として認められ，孤立性転移は稀である[1-3]。

卵巣・卵管癌の孤立性脾転移の報告のほとんどが，初回治療後数年経過して再発として孤立性脾転移をきたしたという異時性脾転移の報告であり，診断時に孤立性脾転移をきたした報告は稀である[4]。

今回我々は，孤立性脾転移の精査を契機に，審査腹腔鏡で卵管癌と診断された，極めて稀と考えられた一例を経験したので報告する。

症　　例

症例：73歳女性，３妊３産
既往歴：72歳　大腸ポリープ切除
家族歴：弟　潰瘍性大腸炎
宗教：エホバの証人
現病歴：左側腹部痛あり近医内科を受診，脾臓腫瘍を指摘され，精査加療目的に当院内科を紹介受診した。

造影CT検査で脾臓に10cm大の嚢胞性病変があり，内部に軽度造影される乳頭状や扁平な隆起病変を認めた（図１Ａ）。骨盤内も含め，他に腫瘍性病変は指摘されなかった（図１Ｂ）。脾臓腫瘍の診断で，外科で腹腔鏡下脾臓摘出術を施行した。腫瘍は嚢胞病変であり，明らかな被膜外浸潤は認めなかったが，横隔膜に一部癒着を認め，一部横隔膜合併切除となった。また，術中癒着剥離の際に一部腫瘍破綻した。摘出標本を図２に示す。病理検査は，高度な細胞異型を示す腫瘍細胞が乳頭状に増殖する漿液性癌であり，転移性脾腫瘍と診断された。原発巣精査のためPET-CT検査を実施したところ，骨盤内右側に異常集積を認め（図３），婦人科癌疑いで当科に紹介となった。

身体・検査所見：身長152cm，体重50kg。内診では明らかな腫瘤を触知せず異常所見を認めなかった。造影MRIで骨盤右側に径3.5cm大の拡散低下を呈し，不均一に造影される腫瘤を認めた（図４）。腹水や腹膜播種を疑う腫瘤は認めなかった。PET-CT検査では同部位に異常集積を認めた。その他の部位には異常集積を認めなかった。腫瘤の位置からは，卵巣または虫垂腫瘍が疑われた。子宮頸部細胞診はNILM，子宮内膜細胞診も陰性，子宮内膜組織診でも悪性細胞は認めなかった。CA125は25.7U/ml，CA19-9は13.0U/ml，CEAは1.8ng/mlといずれも上昇を認めなかった。その他，血液・生化学検査に異常所見を認めなかった。

経過：画像からは卵巣または虫垂腫瘍が疑われたが，組織型からは卵巣癌をより強く疑った。しかし，確定できないため，まず審査腹腔鏡を行う方針とした。卵巣癌と

（Ａ）　（Ｂ）

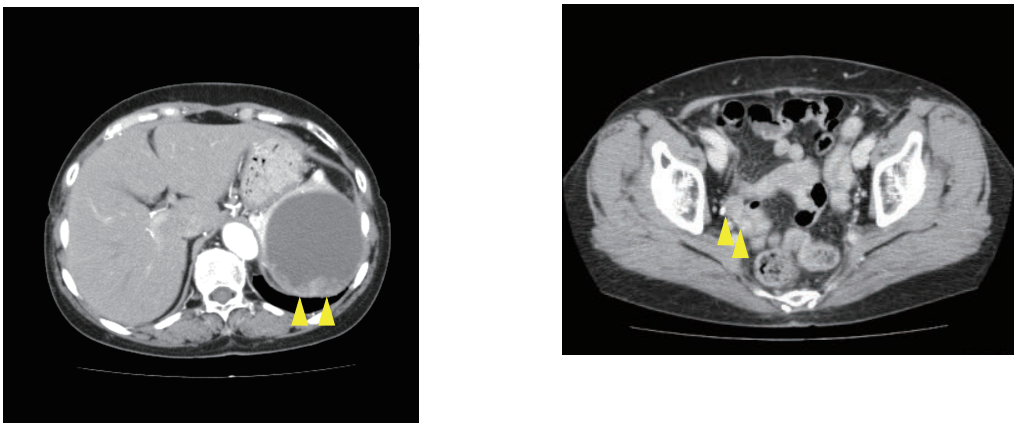

図１　造影CT
（Ａ）脾臓に10cm大の嚢胞性病変を認め，内部に軽度造影される隆起病変（△）を認めた。
（Ｂ）骨盤内も撮影されており，後から見直すと卵管腫瘤を確認出来る（△）が，腸管との区別が困難であり，PET-CT撮影前には指摘できていなかった。

図２　脾臓摘出標本
脾臓に嚢胞病変を認めた。嚢胞内に乳頭状の病変を認めたが，明らかな被膜外浸潤は認めなかった。

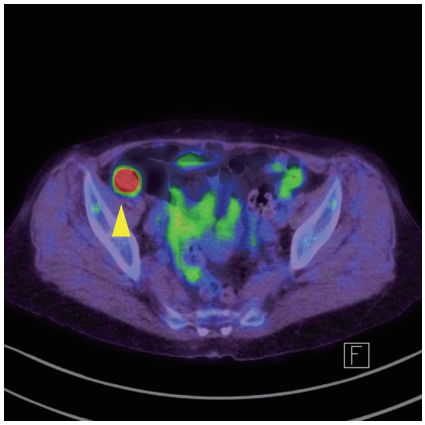

図３　PET-CT
骨盤内右側（△）にFDGの異常集積を認めた。（SUV値max20.1）

診断された場合には，開腹移行し子宮全摘と両側付属器切除と大網部分切除を勧めた。しかし，宗教上の理由もあり，本人が強くそのまま腹腔鏡下両側付属器切除のみを行うことを希望され，子宮全摘と大網部分切除に同意をされなかった。そのため，卵巣癌と診断されても，腹腔鏡下両側付属器切除を行う方針となった。審査腹腔鏡を行ったところ，右卵管に３cm大の腫瘤を認め，卵管は捻転し，虫垂と膜性に癒着していた（図５）。右卵巣は正常所見で，左付属器も正常所見であった。腹腔内播種の所見は認めなかった。腹腔鏡下両側付属器切除を施行した。腹水洗浄細胞診は陰性であった。病理検査で右卵管腫瘤は高異型度漿液性癌と診断され，静脈侵襲を認め，脾腫瘍の組織像ときわめて類似性が高く，右卵管癌が原発と考えられた。右卵巣・左卵巣・左卵管からは腫瘍性病変は認められなかった。

以上の所見より，右卵管癌IVB期と診断した。宗教上の理由から輸血拒否をされており，患者と相談の上，追加手術はせずに術後補助療法を行う方針とした。卵管腫瘍組織をMyChoice™診断システム（Myriad genetics）に提出し，相同組み換え修復欠損と*BRCA2*遺伝子の病的バリアントを認めたため，paclitaxel（PTX：175mg/m^2）＋carboplatin（CBDCA：AUC5）＋bevacizumab（Bev：15mg/kg）：３週毎を６サイクル行った。化学療法終了後は，Bev（15mg/kg：３週毎）＋olaparib（600mg/日）で維持療法を行っている。また，その後の検査で生殖細胞系列の*BRCA2*遺伝子にも病的バリアントを認め，遺伝性乳癌卵巣癌症候群と診断された。

考　　案

脾臓は悪性リンパ腫などの血液疾患を除くと，悪性腫瘍の転移が稀な臓器とされている。癌の脾転移の頻度は，悪性腫瘍剖検例の４～７%程度と報告されており[1-3]，肝，肺などへの転移に比較するとはるかに少ない。しかし，５臓器以上に転移が存在すると，組織学的に50%に脾転移が存在すると報告されている[2]。このように脾転移の多くは癌終末期の全身転移の一環として認められる。つまり，臨床的に他臓器転移・腹膜播種を認

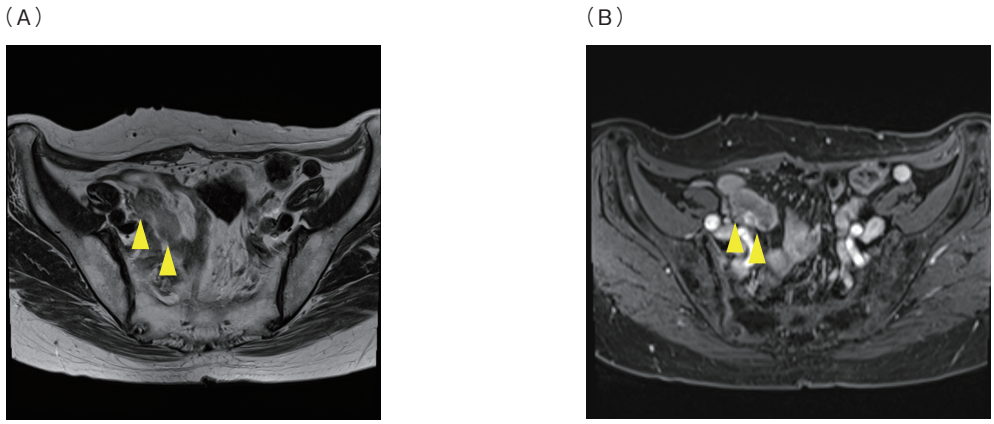

図４　MRI
（A）T2強調画像
骨盤内右側に35mm大のやや低信号を呈する腫瘤（△）を認めた。
（B）T1強調造影画像
腫瘤（△）は不均一に造影された。

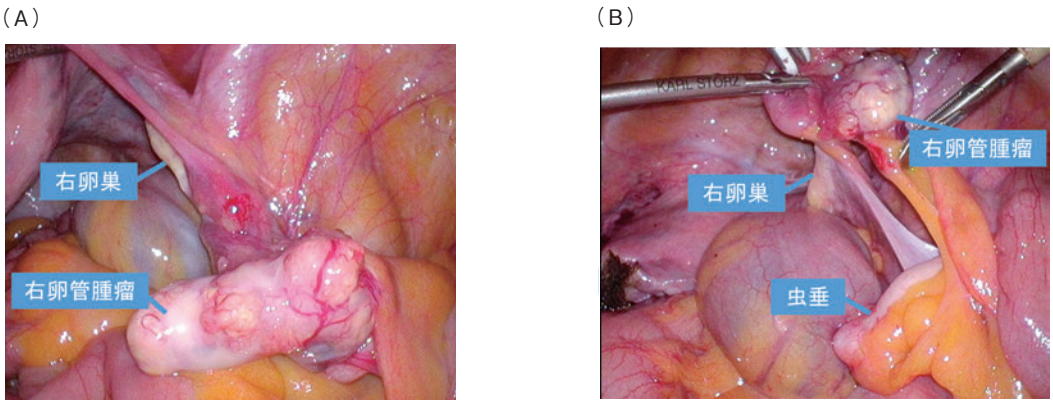

図５　審査腹腔鏡所見
（A）右卵管に腫瘤を認め，右卵巣は正常所見であった。
（B）右卵管腫瘍と虫垂は膜性に癒着していたが，虫垂に腫瘍は認めず正常所見であった。

めない孤立性脾転移は稀である。脾転移が稀である理由として，①脾の収縮運動，②輸入リンパ系の発達が乏しい，③局所免疫学的機構が働くことなどが考えられている[5]。脾転移の機序に関しては，血行性転移が主であると考えられているが，播種性やリンパ行性などの報告がみられる[6]。本症例は，右卵管癌の漿液性癌であり，静脈侵襲を伴っていたが，腹腔内播種はなく，腹水細胞診は陰性であった。また，診断的リンパ節郭清は施行しておらず顕微鏡的リンパ節転移の存在は否定できていないが，画像上リンパ節転移は認めなかった。以上から血行性転移の可能性が高いと考えている。

孤立性脾転移の原発巣は，Comperat et al.によると，大腸癌と卵巣癌が多く，転移までの期間は原発巣の診断から０～264か月と多岐に渡っている[7]。本邦の報告では，やはり大腸癌と卵巣癌が最も多く，次いで胃癌が多いとされている[8]。鈴村らは，本邦の卵巣癌の孤立性脾転移の24例をまとめている[4]。それによると，同時性転移は１例のみで，他は異時性転移であった。また，初回手術から転移までの期間は平均50か月（０～108か月）と非常に長いのが特徴であった。本症例は，卵管癌の診断前に孤立性脾転移が診断された同時性転移の症例であり，稀な例と考えられた。転移性脾腫瘍の診断前に卵管癌の診断は，造影CTでは骨盤部も撮影していたものの卵管腫瘤が小さく同定は困難で，PET-CTを行って初めて婦人科癌が疑われた。播種のない段階で卵管癌は発見が難しいことが多いが，本症例も脾転移の精査がなければ卵管癌の発見は困難であった。また本症例の場合，画像上，虫垂腫瘍との鑑別が困難であったが，審査腹腔鏡にて卵管癌と確定しえた。

孤立性脾転移は，画像診断による存在診断は比較的容易であるが，質的診断は困難なことが多い。病巣が充実性の結節状であったり，出血壊死を混じていたり，嚢胞を形成したりと多彩な形態を示し，特徴的な所見に乏しいことが理由である[9]。また，膿瘍などとの鑑別も困難であることが多い。画像ガイド下経皮的針生検を施行し，術前診断に有用であったとする報告[10]はあるが，出血や腫瘍散布の恐れがあり，一般的には行われない。本症例も，外科的切除を行い初めて孤立性脾転移の診断がついた。

治療は，孤立性脾転移の場合は，脾臓摘出術が適応となる。過去の報告でもいずれも短期予後は良好である[4][11]ことから，孤立性脾転移は積極的に脾臓摘出術を行うべきと考えられる。近年では，脾臓が左上腹部の深部にあるため，良好な視野を得やすく，低侵襲である腹腔鏡下手術が選択されることが多い[12]。術後化学療法の意義は明らかではないが，本症例のような同時性孤立性脾転移の報告は極めて少なく，卵管癌IVB期として術後化学療法を行うことにした。MyChoice™診断システムで，相同組み換え修復欠損を認めたため，PAOLA-1試験の結果[13]から，PTX＋CBDCA＋Bev療法を６サイクル施行後にBevとolaparibによる維持療法を行っている。

結　　語

孤立性脾転移の精査を契機に卵管癌と診断された稀な症例を経験した。本症例は播種や脾臓以外の転移を伴わない卵管癌で，診断にはPET-CT検査や審査腹腔鏡が有用であった。卵管癌の同時性孤立性脾転移の報告は非常に少なく，非常に稀な症例と考えた。

文　　献

1）Warren S, Davis AH. Studies on tumor metastasis. V. The metastases of carcinoma to the spleen. Am J Cancer 1934; 21: 517–533.
2）Berge T. Splenic metastasis: Frequencies and patterns. Acta Pathol Microbiol Scand Sact A 1974; 82: 499–506.
3）今田肇，中田肇，堀江昭夫．転移性脾腫瘍の画像診断および剖検例における頻度．日本医放会誌 1991；51：498–503.
4）鈴村和大，岡田敏弘，吉田康彦，近藤祐一，飯室勇二，藤元治朗．腹腔鏡下に切除した卵巣癌術後孤立性脾転移の１例．日本臨床外科学会雑誌 2011；72：1277–1282.
5）藤本悦子，川上洋介，頼英美，三好博史，福田敏勝，米原修治，佐々木克．孤立性脾転移をきたした卵巣癌の１例．産科と婦人科 2012；79：1307–1310.
6）松村祥幸，岩井和浩，川崎亮輔，妻鹿成治．卵巣癌孤立性脾転移の１例．北外誌 2007；52：57–60.
7）Comperat E, Bardier-Dupas A, Camparo P, Capron F, Charlotte F. Splenic metastasis: clinicopathologic presentation, differential siagnosis, and pathogenesis. Arch Pathol Lab Med 2007; 131: 965–969.
8）西江浩，広岡保明，浜副隆一，貝原信明．卵巣癌術後孤立性脾転移の一例．日本臨床外科学会雑誌 1993；54：1049–1053.
9）清水良彦，高倉賢二，秋山稔，竹林浩一，木村俊雄，廣瀬雅哉，野田洋一，城塚美奈子，平野正満，藤村昌樹．卵管癌における孤立性脾転移の取り扱い－症例報告と文献的考察－．産婦の進歩 1999；51：489–495.
10）Keogan MT, Freed KS, Paulson EK, Nelson RC, Dodd LG. Imaging-guided percutaneous biopsy of focal splenic leisions: update on safety and effectiveness. Am J Roentgenol 1999; 172: 933–937.

11）Gemignani ML, Chi DS, Gurin CC, Curtin JP, Barakat RR. Splenectomy in recurrent epithelial ovarian cancer. Gynecol Oncol 1999; 72: 407–410.
12）浅見敬一，吉田寛，平方敦史，牧野浩司，中井章人，内田英二．腹腔鏡下脾臓摘出術を施行した卵巣癌術後孤立性脾転移の一例．日医大医会誌 2015；11：25–28.
13）Ray-Coquard I, Pautier P, Pignata S, Perol D, Gonzalez-Martin A, Berger R, Fujiwara K, Vergote I, Colombo N, Maenpaa J, Selle F, Sehouli J. Olaparib plus bevacizumab as first-line maintenance in ovarian cancer. N Engl J Med 2019; 381: 2416–2428.

【連絡先】
春間　朋子
岡山済生会総合病院産婦人科
〒700–8511　岡山県岡山市北区国体町2–25
電話：086–252–2211　FAX：086–255–2224
E-mail：harutomo20@gmail.com

現代産婦人科　Vol.71 No.2，2022 年，pp.273-278

子宮頸癌の腫瘍随伴症候群として皮膚筋炎を合併した患者に同時化学放射線療法を行った１例

市川瑠里子・日比野佑美・横山　貴紀・藤本　悦子
坂井　美佳・大亀　真一・竹原　和宏

国立病院機構四国がんセンター　婦人科

Concurrent chemoradiotherapy for a patient with dermatomyositis as a paraneoplastic syndrome of cervical cancer: A case report

Ruriko Ichikawa・Yumi Hibino・Takanori Yokoyama・Etsuko Fujimoto
Mika Sakai・Shinichi Okame・Kazuhiro Takehara

Department of Gynecologic oncology, National Hospital Organization Shikoku Cancer Center

皮膚筋炎は筋力低下や典型的な皮疹を認める膠原病で，成人患者の約10%に悪性腫瘍を合併する。腫瘍随伴症候群としての皮膚筋炎は，悪性腫瘍の進展と皮膚筋炎の病勢に相関が見られる症例が存在するため，皮膚筋炎治療を待てる場合は先に悪性腫瘍の治療を検討すべきと考えられている。
今回皮膚筋炎を合併した子宮頸癌ⅢC1r期（cT3bN1M0）患者に対して，強度変調放射線療法（intensity modulated radiation therapy: IMRT）を用いた同時化学放射線療法（concurrent chemoradiotherapy: CCRT）を施行し，早期有害事象をコントロールでき治療完遂した症例を経験したので報告する。
症例は51歳，不正性器出血を主訴に受診し子宮頸癌ⅢC1r期の診断で当院紹介となった。筋原性酵素や炎症反応上昇を認め，上下肢近位筋の筋力低下，嚥下障害の自覚があった。ヘリオトロープ疹，ゴットロン徴候も確認され，子宮頸癌に伴う皮膚筋炎と診断した。皮膚筋炎に対してプレドニゾロンの内服を行いながら，IMRTを開始した。腎機能低下を認めたためネダプラチンを用いてのCCRTを行った。Grade2の貧血と血小板減少を認めたがその他の有害事象なく経過し，腫瘍は83%の縮小を認めた。
近年，放射線治療の精度が向上し，疾患転帰に有意差なく有害事象発生を抑えられたとの報告が見られる。かつては放射線治療により膠原病の炎症や線維化を増悪させるため禁忌と考えられていたが，有害事象発生に留意すれば膠原病合併患者においてもIMRTなどによる放射線治療は許容されることが示唆される。一方で晩期有害事象については有意に増加したとの報告もあり，本症例においても今後長期的に経過をみる必要があると考えられる。

Dermatomyositis is a collagen disease with muscle weakness and a typical skin rash, and is associated with malignancy in approximately 10% of adult patients. Various complications have been reported with radiotherapy in patients with collagen disease. In this study, we report a case of concurrent chemoradiotherapy (CCRT) using intensity-modulated radiation therapy (IMRT) in a patient with cervical cancer complicated by dermatomyositis. In this case, early adverse events were controlled and the treatment was completed.
It has been reported that improved precision and options for radiation therapy have reduced the incidence of adverse events with no significant differences in disease outcomes. Radiation therapy was once considered contraindicated because it exacerbated inflammation and fibrosis in collagen disease; however, recent studies suggest that IMRT and other forms of radiation therapy are acceptable if the incidence of adverse events is considered. However, there have been reports of a significant increase in the incidence of late adverse events. Therefore, careful follow-up is required.

キーワード：皮膚筋炎，腫瘍随伴症候群，放射線治療，子宮頸癌
Key words：dermatomyositis, paraneoplastic syndrome, radiotherapy, cervical cancer

緒　　言

皮膚筋炎は筋力低下や典型的な皮疹を認める膠原病で，成人患者の約10%に悪性腫瘍を合併するとされる[1)]。悪性腫瘍や間質性肺炎の合併が予後規定因子となり[2)]，腫瘍随伴性の場合は悪性腫瘍の進展と皮膚筋炎の病勢に相関が見られる症例が存在する。そのため，皮膚筋炎治療を待てる場合は先に悪性腫瘍の治療を検討すべきと考えられている。

以前は膠原病患者に対する放射線治療は膠原病の増悪

や有害事象増加の可能性から禁忌と考えられていたが，近年では膠原病合併患者においても放射線治療の認容性があることが示唆されている。今回皮膚筋炎を合併した子宮頸癌患者に対して強度変調放射線療法（intensity modulated radiation therapy: IMRT）を用いた同時化学放射線療法（concurrent chemoradiotherapy: CCRT）を施行し，早期有害事象をコントロールでき治療完遂した症例を経験したので報告する。

症　　例

患者：51歳，閉経未
主訴：不正性器出血
妊娠分娩歴：１妊１産（１回経腟分娩）
既往歴：甲状腺機能低下症
家族歴：母　胃癌
内服薬：レボチロキシンナトリウム水和物87.5mg/日
現病歴：X－２月より上肢の紅斑出現を認めており，近医にてアトピー性皮膚炎として加療されていた。X－１

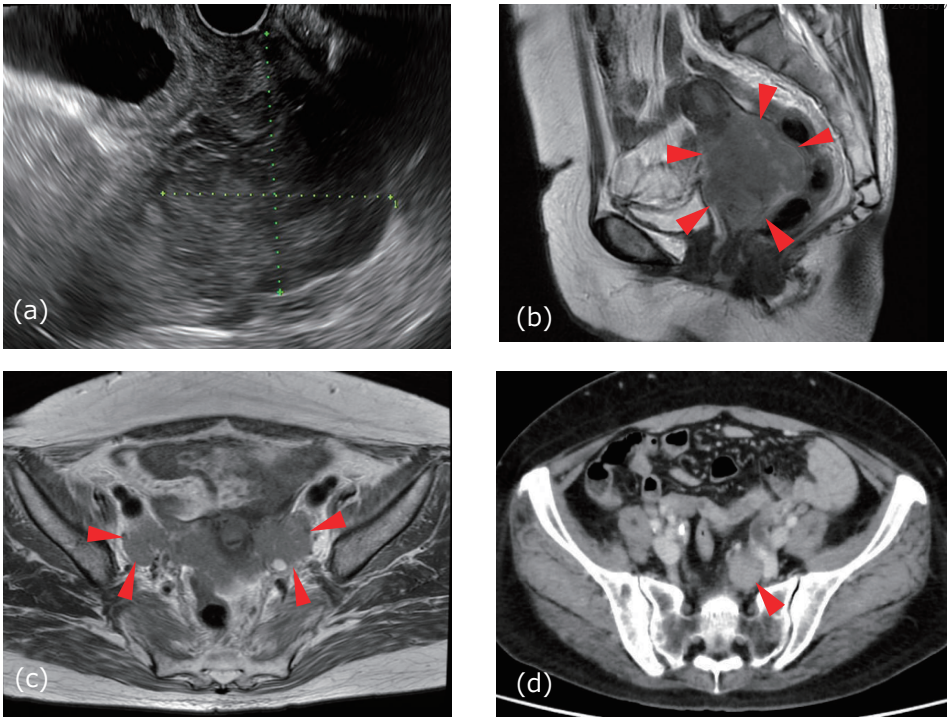

図１　治療前画像所見
（a）経腟超音波断層法：子宮頸部に6.5cm大の腫瘤影を認める。
（b）骨盤部MRI（T2強調像矢状断）：子宮頸部に長径7.5cmの腫瘤影を認める。
（c）骨盤部MRI（T2強調像水平断）両側卵巣転移：右長径26mm，左長径28mm
（d）骨盤部造影CT（水平断）左内腸骨リンパ節転移

【血算】

WBC	6380	/μL
RBC	287	×10⁴/μL↓
Hb	9.5	g/dL↓
Plt	10.7	×10⁴/μL↓

【生化学】

AST	108	U/L↑
ALT	37	U/L↑
LDH	582	U/L↑
ALP	56	U/L
γGT	29	U/L
T-Bil	0.79	mg/dL
CK	619	U/L↑
Na	135	mmol/L↓
K	3.9	mmol/L
Cl	102	mmol/L
BUN	23.4	mg/dL↑
Cre	0.99	mg/dL↑
eGFR	46.9	mL/min/1.73m²↓
UA	6.8	mg/dL↑
CRP	1.97	mg/dL↑
KL-6	344	U/mL

【腫瘍マーカー】

SCC	2.2	ng/mL↑
CEA	1.6	ng/mL

【自己抗体】

抗ARS抗体	(－)
抗MDA-5抗体	(－)
抗Mi-2抗体	(－)
抗TIF1-γ抗体	(＋)131

図２　血液検査所見

月より大腿の筋肉痛，上肢挙上困難，嚥下困難を自覚し，徐々に症状増悪を認めていた。同時期に上記主訴にて近医を受診し，子宮頸癌ⅢC1r期squamous cell carcinomaの診断にて加療目的にX月に当院紹介受診した。なお前医での精査中に両側水腎症，左腎被膜下血腫を認め，尿管ステント留置施行されていた。

初診時理学所見：身長163cm，体重63.0kg，BMI 23.7kg/m^2，血圧108/76mmHg，脈拍85回/分，酸素飽和度97%（室内気）

内診所見：骨盤壁に達する両側の子宮傍組織浸潤と１/２までの腟壁浸潤を認めた。

経腟超音波断層法：子宮頸部に長径6.5cm大の腫瘤影を認めた（図１）。

子宮頸部組織診：squamous cell carcinoma

MRI・CT検査：子宮頸部に長径7.2cmの腫瘤，両側卵巣転移，左内腸骨リンパ節転移を認めた（図１）。肺病変は見られなかった。

血液検査：筋原性酵素上昇，腎機能障害，軽度炎症反応上昇を認めた。また皮膚筋炎における自己抗体のうち，悪性腫瘍の併発が多いとされるTIF1-γ抗体が陽性であった（図２）。

皮膚所見：全身性に赤褐色斑あり，上眼瞼には浮腫を伴った紅斑であるヘリオトロープ疹を認めた。指節関節伸側には隆起を伴う紅斑であるゴットロン丘疹，肘および膝関節には鱗屑を伴い局面を形成するような紅斑であるゴットロン徴候を認めた（図３）。

徒手筋力テスト（右/左）：手関節屈曲・進展４/４，前腕回内・回外３/３，肘関節屈曲・伸展２/２，肩関節屈曲２/２と上肢近位筋優位に筋力低下を認めた。

以上より子宮頸癌ⅢC1r期，cT3bN1M0，squamous cell carcinomaと診断し，標準治療としてCCRTを行う方針とした。また皮膚所見や筋症状，血液検査所見から皮膚筋炎の診断基準[3]を満たし，腫瘍随伴症候群としての皮膚筋炎と診断した（図３）。

放射線治療は皮膚や腸管への線量を極力下げて行うことが望ましいと考え，IMRTおよび遠隔操作式照射法（remote after loading system: RALS）を行う方針とした。化学療法については，シスプラチン（CDDP）が推奨されるが[4]，水腎症や腎被膜下血腫によると考えられる腎機能低下を認めていたため，ネダプラチン（NDP）を選択した。入院時Performance Status（PS）3と筋力低下が著しく，プレドニゾロン（PSL）50mg/日の内服を行いながらCCRTを開始した。Grade2の貧血と血小板減少を認めたが，その他の有害事象はなく経過した。腫瘍縮小に伴い皮膚筋炎症状や血液検査所見は徐々に改善し，PSLは漸減可能であった。併せてリハビリ介入を行い，CCRT終了時にはPS1まで改善を認めた。予定通りIMRT56Gy/28回およびRALS12Gy/２回，

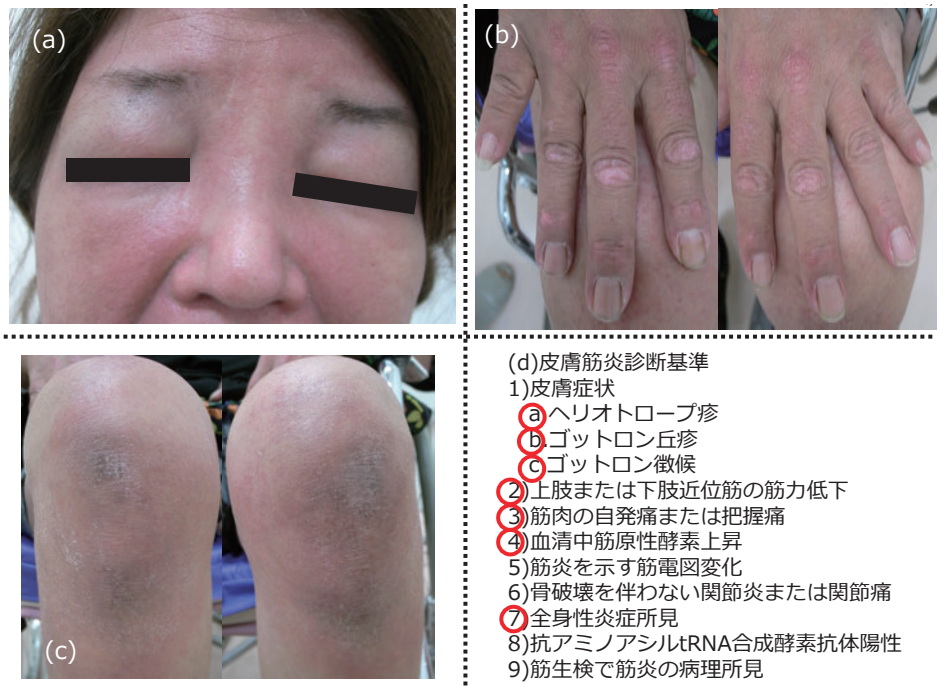

図３　皮膚所見・皮膚筋炎診断基準

（a）ヘリオトロープ疹
（b）ゴットロン丘疹
（c）ゴットロン徴候
（d）皮膚筋炎診断基準：18歳以上で発症したものは１）皮膚症状で１項目以上を満たし，かつ２）～９）の項目中４項目以上を満たすものを皮膚筋炎と診断する。

NDP30mg/m^2/週を５サイクル施行し，治療終了時点でいずれの病変も縮小を認めており，83%の縮小で部分奏功（partial response: PR）と判断した（図４）。皮膚筋炎症状の再燃もなく経過しており，PSLはさらに減量し経過観察の方針である。

考　　案

皮膚筋炎は自己免疫により筋肉や皮膚，肺などに炎症を来す膠原病であり，特徴的な皮疹や筋症状を認める。悪性腫瘍や間質性肺炎の併発が予後規定因子であり[2]，皮膚筋炎診断時に悪性腫瘍は約10%，間質性肺炎は約50%の症例で認められる[5]。腫瘍随伴性皮膚筋炎は筋炎診断前後３年以内に悪性腫瘍が診断されるものとされ[6]，皮膚筋炎診断時から診断後数年以内は悪性腫瘍のスクリーニングを行う必要がある。特に卵巣癌，肺癌，膵臓癌，胃癌，大腸癌と強く関連するとされている[7]。

腫瘍随伴性皮膚筋炎の治療については明確な指針はないが，悪性腫瘍の進展と筋炎の病勢に相関が見られる症例が存在する。腫瘍治療のみで筋炎が寛解する例や悪性腫瘍について未治療で筋炎治療を行っても反応性が悪い

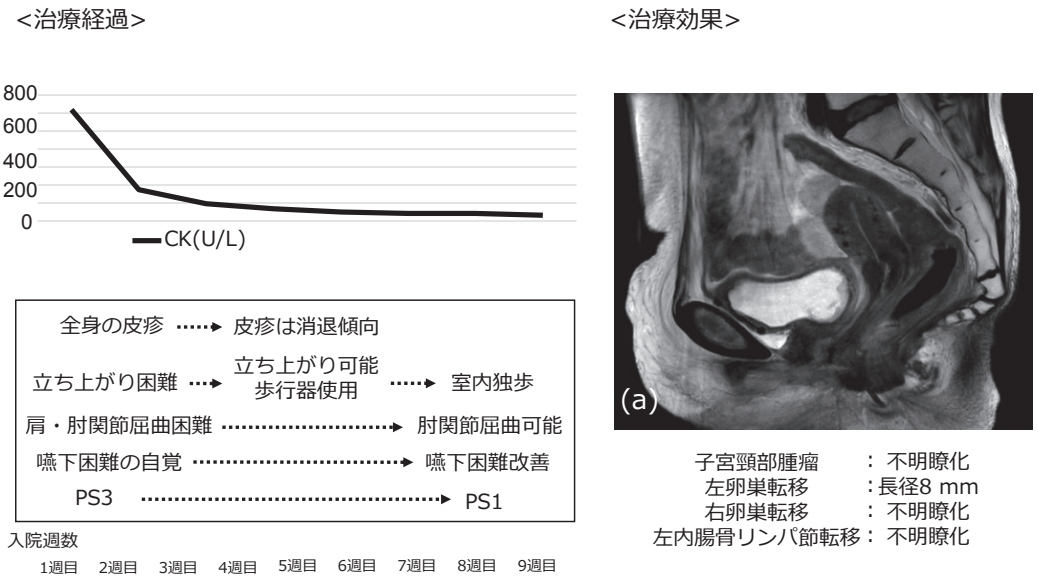

図４　治療経過・治療後画像所見
（ａ）治療後骨盤部MRI（T2強調像矢状断）：子宮頸部腫瘤は不明瞭化した。

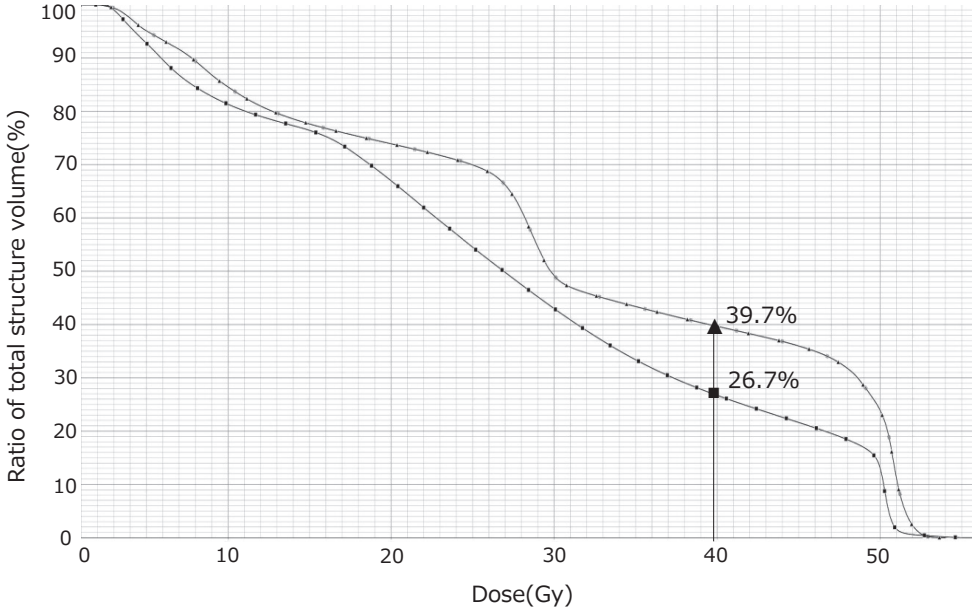

図５　bowel bag dose volume histogram
▲：3D-CRT，■：IMRTを示す。40Gyで比較すると3D-CRTで39.7%，IMRTで26.7%であった。

という例があり，ガイドラインでは皮膚筋炎の治療を待てる場合は悪性腫瘍の治療をまず試みてよいとされている。しかし，高度な筋炎や嚥下機能障害，呼吸筋障害など重篤な症状が見られる場合には，悪性腫瘍の治療途中であっても筋炎治療を開始する必要がある[3)]。本症例においては筋力低下が著しく，嚥下障害や皮膚所見の増悪も認めていたため早期の治療介入が必要と判断し，CCRTの準備を行いながら先にPSL投与を開始した。CCRT開始後は腫瘍縮小に伴い順調に症状改善を認め，PSLは漸減できた。一般的に皮膚筋炎治療には副腎皮質ステロイドが用いられるため，手術や化学療法の際に創傷治癒遅延や感染症のリスクについて十分検討する必要があると考えられる。

以前は膠原病患者に対する放射線治療は，膠原病の炎症や線維化を増悪させるため禁忌と考えられていた。放射線照射により血管内皮細胞が損傷し基底膜が露出することで，自己抗体が形成され炎症が惹起される。さらにサイトカイン産生が刺激され組織線維化が起こることで，膠原病の病勢コントロールや有害事象出現に影響すると考えられている[8)]。しかし近年，膠原病患者に対する放射線治療の有害事象について報告されるようになり，以前考えられていたほど重篤な有害事象は多くない可能性が指摘されている。Lin et al.は膠原病患者でのGrade3以上の有害事象発生率は早期11.7%，晩期6.1%と報告している[9)]。これらは1960年代および1970年代に治療された患者も対象に含むメタアナリシスであり，放射線治療の精度が向上しIMRTのような高精度治療が用いられるようになったことで，さらに有害事象発生は減少していることが予想される。Gürsel et al.は2010年から2020年に自施設で放射線治療を行った膠原病合併患者において，Grade3以上の有害事象発生はなく全例で治療完遂したと報告しており，適切な治療の選択を行えば膠原病合併患者においても放射線治療の認容性がある可能性を指摘している[10)]。膠原病は多様な病態を呈し，放射線治療の照射部位や線量，化学療法併用の有無などにより有害事象発生頻度にはばらつきが見られるため，個々の症例に応じて検討が必要であると思われる。

今回選択したIMRTでは照射野内に放射線の強弱をつけることができ，従来行われている三次元原体照射（three dimensional conformal radiation therapy: 3D-CRT）と比較し周囲組織への影響を少なく，腫瘍部分により集中的に照射をすることができる。Osborne et al.は腹部傍大動脈リンパ節領域を含めたextended-field radiation therapyにIMRTを用いることで有害事象が減少したことを報告しており[11)]，また，高線量照射を行った場合もIMRTを用いた方が3D-CRTと比較してリスク臓器の有害事象は軽減したとする報告がなされている[12)]。本症例での治療シミュレーションで3D-CRTを実施した場合，40Gyが照射される腸管体積の割合は39.7%であるのに対して，IMRTでは26.7%であった（図５）。IMRTを選択することで，周囲臓器への影響を抑えた治療が可能であると考えられる。治療効果については3D-CRTと比較してIMRTでは３年後の疾患転帰に有意差なく，慢性下痢や尿毒症が著しく減少したと報告されており[13)]，膠原病患者においても有害事象発生に留意すればIMRTなどによる治療は許容されることが示唆される。一方で晩期有害事象については膠原病患者で有意に発生率が高いとの報告もあり[14)]，本症例においても今後長期的に経過をみていく必要があると考えられる。

結　　語

皮膚筋炎を合併した子宮頸癌ⅢC1r期患者についてPSLによる皮膚筋炎管理およびIMRTとNDPによるCCRTを行うことで早期有害事象をコントロールでき，治療完遂した症例を経験した。IMRTなどが選択されることで，膠原病患者における放射線治療は許容されるが，腫瘍の根治性および膠原病管理について個別に考慮する必要がある。

文　　献

1）佐藤慎二．多発性筋炎・皮膚筋炎．医と薬学 2019；76：1419–1427.
2）五野貴久，寺井千尋．多発性筋炎・皮膚筋炎の診療における最近のとらえ方．日内会誌 2016；105：2251–2258.
3）厚生労働科学研究費補助金難治性疾患等政策研究事業自己免疫疾患に関する調査研究班．多発性筋炎・皮膚筋炎診療ガイドライン（2020年暫定版）．2020，http://www.aid.umin.jp/achievement/PMDMGL2020.pdf.［2022.12.08.］
4）日本婦人科腫瘍学会．子宮頸癌治療ガイドライン 2022年版．東京：金原出版，2022.
5）Tomimitsu H, Ohta A, Nagai M, Nishina M, Ishihara S, Kohsaka H. Epidemiologic analysis of the clinical features of Japanese patients with polymyositis and dermatomyositis. Mod Rheumatol 2016; 26: 398–402.
6）松﨑敬彦，安達博，織田愛美，藤井良将，合田真優子，伊賀健太朗，小林光紗，鈴木貴士，小林浩治．皮膚筋炎を契機として診断された子宮体癌の一例．静岡産婦会誌 2022；11：91–96.
7）Hill CL, Zhang Y, Sigurgeirsson B, Pukkala E, Mellemkjaer L, Evans SR, Felson DT. Frequency of specific cancer types in dermatomyositis and polymyositis: a population-based study. Lancet 2001; 357: 96–100.

8）Wo J, Taghian A. Radiotherapy in setting of collagen vascular disease. Int J Radiat Oncol Biol Phys 2007; 69: 1347–1353.
9）Lin D, Lehrer EJ, Rosenberg J, Trifiletti D, Zaorsky NG. Toxicity after radiotherapy in patients with historically accepted contraindications to treatment（CONTRAD）: An international systematic review and meta-analysis. Radiother Oncol 2019; 135: 147–152.
10）Gürsel ÖK, Yılmaz BD. Radiotherapy for patients with cancer and connective tissue disease. Eur Arch Med Res 2022; 38: 56–60.
11）Osborne EM, Klopp AH, Jhingran A, Meyer LA. Impact of treatment year on survival and adverse effects in patients with cervical cancer and paraortic lymph node metastases treated with definitive extended-field radiation therapy. Pract Radiat Oncol 2017; 7: 165–173.
12）白井克幸，赤羽佳子，川原正寛，高橋侑大．高精度化する放射線治療．杏林医会誌 2020；51：123–126.
13）Yeung AR, Deshmukh S, Klopp AH, Gil K, Wenzel L, Westin SN, Koski AA, Gaffney KD, Small W, Thompson JS, Doncals DE, Cantuaria G, Souza DP, Chang A, Kundapur V, Mohan DS, Haas M, Kim YB, Ferguson CL, Pugh SL, Kachnic LA, Bruner D. Intensity-modulated radiation therapy reduces patient-reported chronic toxicity compared with conventional pelvic radiation therapy: Updates Results of Phase Ⅲ Trial. J Clin Oncol 2022; 40: 3115–3119.
14）Lin A, Abu-sa E, Griffith K, Josef EB. Toxicity of radiotherapy in patients with collagen vascular disease. Cancer 2008; 113: 648–653.

【連絡先】
市川瑠里子
国立病院機構四国がんセンター婦人科
〒791–0280　愛媛県松山市南梅本町甲 160
電話：089–999–1111　FAX：089–999–1100
E-mail：r.ichikawa0725@gmail.com

現代産婦人科　Vol.71 No.2，2022年，pp.279-283

当院で経験した前置血管の２症例

山内　雄策・中野　志保・宮上　眸・矢野　真理・矢野　直樹

愛媛県立新居浜病院　産婦人科

Two cases of vasa previa experienced at our hospital

Yusaku Yamauchi・Shiho Nakano・Hitomi Miyaue・Mari Yano・Naoki Yano

Ehime Prefectural Niihama Hospital

前置血管とは，臍帯が卵膜に付着し，ワルトン膠質を欠く臍帯血管が内子宮口上を走行する状態である。胎児先進部の圧迫や破水により臍帯血管の断裂により胎児の失血から胎児死亡が発生することがあるため，妊娠中に診断し，破水前に帝王切開を施行することが極めて重要である。当院で経験した前置血管の２例を報告する。
症例１は27歳，２妊０産，自然妊娠成立し，近医にて健診を受け，帰省分娩のため前医受診され，低置胎盤，前置血管が疑われ妊娠34週３日に当院紹介された。経腟超音波法で，低置胎盤と前置血管を認め，同日管理入院とした。妊娠35週５日に予定帝王切開を施行した。症例２は32歳，２妊１産，自然妊娠成立し，既往帝切後妊娠，単頸双角子宮のため当院紹介され，妊娠25週頃より内子宮口上に血管走行を確認し，前置血管を疑った。妊娠32週０日MRIでの精査及び管理入院予定としていたが，妊娠31週６日に性器出血のため緊急受診され，胎児徐脈を認め緊急帝王切開を施行した。
前置血管は１/2500と稀な疾患ではあるが，妊娠中のスクリーニングにより診断が可能である。前置血管の管理や，分娩方法に関して本国では明確な取り決めやガイドラインなどは存在しないが，妊娠早期に診断し，適切な時期の入院管理と帝王切開が必要と考えられる。

It is extremely important to diagnose vasa previa during pregnancy because fetal death may occur due to rupture of the umbilical vessels caused by fetal compression or water break. We report two cases of vasa previa at our hospital. Case one is a 27-year-old woman (gravida 2, para 0) with spontaneous pregnancy. She was referred to our hospital at 34 weeks 3 days of gestation because of suspected low-lying placenta and vasa previa. Transvaginal ultrasound color doppler revealed a low-lying placenta and vasa previa. She was admitted to the hospital for management on the same day. A scheduled cesarean section was performed at 35 weeks 5 days of gestation. Case two is a 32-year-old woman (gravida 2, para 1) who was referred to our hospital because of a pregnancy after cesarean section and bicornuate unicollis. She was scheduled to be admitted for close examination and management using magnetic resonance imaging at 32 weeks 0 days gestation; however, an emergency cesarean section was performed because of vaginal bleeding and fetal bradycardia on the previous day. Vasa previa is a rare condition; therefore, early diagnosis is necessary in pregnancy, with hospital management at an appropriate time and performing a cesarean section.

キーワード：前置血管，スクリーニング，超音波検査
Key words：vasa previa, screening, ultrasound color doppler

緒　　言

前置血管は，ワルトン膠質を欠く臍帯血管が，内子宮口上を走行しているか，内子宮口から２cm以内にある状態である。卵膜付着を伴うtype 1，副胎盤や分葉胎盤を伴うtype 2，卵膜付着，副胎盤，分葉胎盤を伴わないtype 3がある[1)]。2500－5000分娩当たり１例とまれな疾患であり，胎児先進部の圧迫や破水時の血管断裂のリスクが高く，胎児死亡をまねくことがあるため，早期診断と陣痛発来や破水が起きる前の帝王切開が不可欠である。今回，当院で経験した前置血管の２例を報告する。

症　　例

症例１は27歳，２妊０産，自然流産１回，既往歴特記事項なし，家族歴特記事項なし。自然妊娠成立し，近医で健診を受け妊娠経過異常なしと指摘されていた。帰省分娩のため妊娠33週時に前医受診し，低置胎盤，前置血管が疑われ妊娠34週３日に当院紹介となった。経腟超音波法で，内子宮口から胎盤辺縁まで14mmの後壁付着の低置胎盤の所見と，臍帯卵膜付着，カラードップラー法で内子宮口上に臍帯血管認め（図１），type 1の前置血管と診断し，同日管理入院とした。

入院後，リトドリン塩酸塩点滴と安静治療にて子宮収縮抑制は良好であった。前置血管のため，子宮収縮増強

前に選択的帝王切開が望ましいと判断し，小児科との協議の上妊娠35週台に予定帝王切開の方針とした。子宮収縮増強時にリトドリン塩酸塩点滴増量を行い，胎児心拍陣痛図はreassuring fetal statusであり，予定通り妊娠35週５日に，体重2277g 身長46.5cm Apgar score８/９（１/５分）臍帯動脈pH7.327の女児を選択的帝王切開にて娩出した。臍帯は卵膜付着であり，卵膜上を２本細い臍帯動脈が走行していた（図２）。術後経過は母児共に良好であった。

症例２は32歳，２妊１産，帝王切開術１回（骨盤位，胎児機能不全のため緊急帝王切開），家族歴特記事項なし。タイミング療法にて妊娠成立後，単頸双角子宮認め，妊娠初期より当院にて妊娠管理をおこなっていた。妊娠25週頃より内子宮口上に血管走行が認められており（図３），前置血管を疑っていた。妊娠29週頃より腹部

A

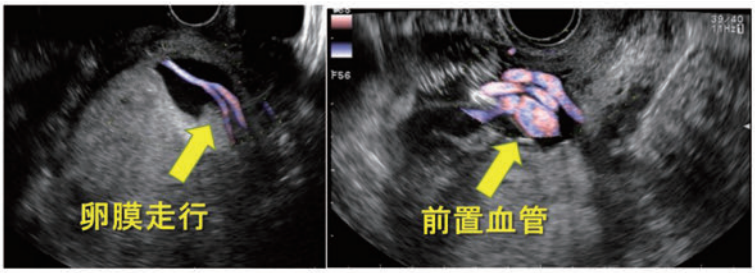

B

図１　経腟超音波
A．胎盤後壁の低置胎盤を認めた。
B．卵膜走行する血管が内子宮口直上に位置し，前置血管を疑う所見である。

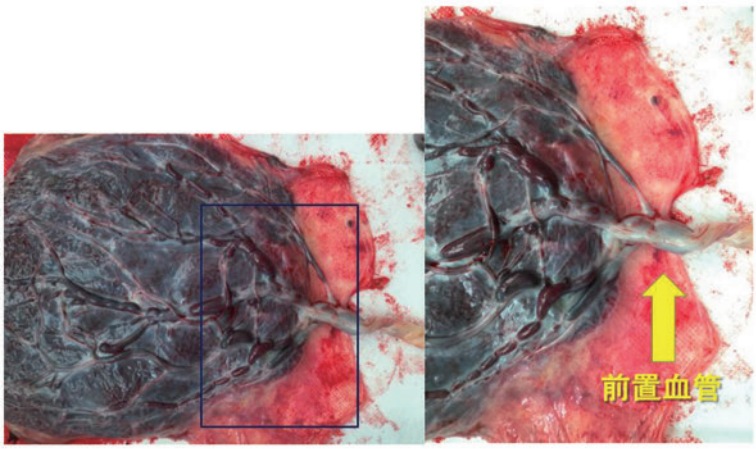

A　　B

図２　胎盤所見
A．胎盤（母体側）
B．拡大図
臍帯卵膜付着で，一部臍帯動脈が卵膜走行をしていた。

緊満感の訴えあり，子宮頸管長は40mmと保たれてはいたが，リトドリン塩酸塩の内服を開始し，１週間後の健診でも頸管長40mmと保たれていた。妊娠32週０日MRIでの精査および，管理目的の入院予定としていたが，その前日の妊娠31週６日に性器出血のため緊急受診され，外子宮口からの出血が認められた。胎児心拍陣痛図にて，胎児心拍80－90bpm台の胎児徐脈を認め（図４）前置血管の断裂を疑い，全身麻酔下での緊急帝王切開を施行した。手術決定から27分後に，体重1655g 身長42cm Apgar score１/１心拍のみ（１/５分）臍帯動脈pH7.277の男児を娩出した。児は出生時心拍聴取せず，心臓マッサージ，気管内挿管，臍カテーテル挿入，アドレナリン投与し，生後12分に心拍再開した。サーファクタント投与を行い，Hb3.7g/dLと出血性ショックの所見であり，赤血球濃厚液の輸血を行った。その後高次病院へ転院搬送となった。分娩後の胎盤所見では，臍帯は胎盤付着部の７－８cm手前で静脈・動脈が枝分かれして卵膜走行していた。その静脈部分が内子宮口直上を走行し，臍帯静脈からの破綻を認めた（図５）。児は高次病院へ転院後，全身状態は安定し，日齢４に抜管，日齢46に頭部MRI施行し，両側上衣下出血後と思われるヘモジデリン沈着と両側脳室周囲白質軟化症の所見を認めたが，特に神経学的後遺症なく経過し，日齢64に退院した。現在児は生後７か月で，神経学的異常は認められておらず，順調に発育している。

考　　案

正常な臍帯が胎盤実質に付着していない場合を臍帯付着部異常と呼び，臍帯付着部異常の中でも，前置血管は，ワルトン膠質を有さない脆弱な臍帯血管が卵膜上を走行し，内子宮口上にある状態であり，胎児先進部の圧迫や破水時の血管断裂のリスクが高い。超音波診断された前置血管は適切な管理をされれば新生児生存率97%，新生児輸血率3.4%であるが，診断されていなかった場合は，新生児生存率44%，新生児輸血率58.5%にも及ぶ[2)]。また，診断されていない場合は死亡や後遺症を残す確率が高い。前置血管の発生頻度は2500分娩に１例またはそれ以上との報告[3)]もあり，前置血管のリスク因子としては，臍帯卵膜付着や分葉胎盤，副胎盤，低置胎盤や前置胎盤の胎盤付着部異常，多胎妊娠，生殖補助医療（assisted reproductive technology: ART）妊娠などがあげられる。今回２例の前置血管症例を経験したため検討を行った。今回の症例では２例ともtype 1の前置血管であった。リスク因子としては，症例１が低置胎

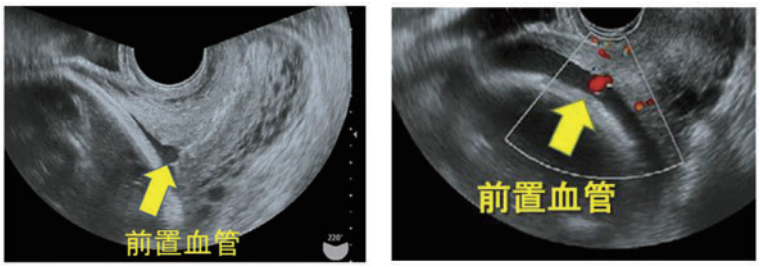

図３　経腟超音波
内子宮口直上に臍帯血管を認め，前置血管を疑う所見。

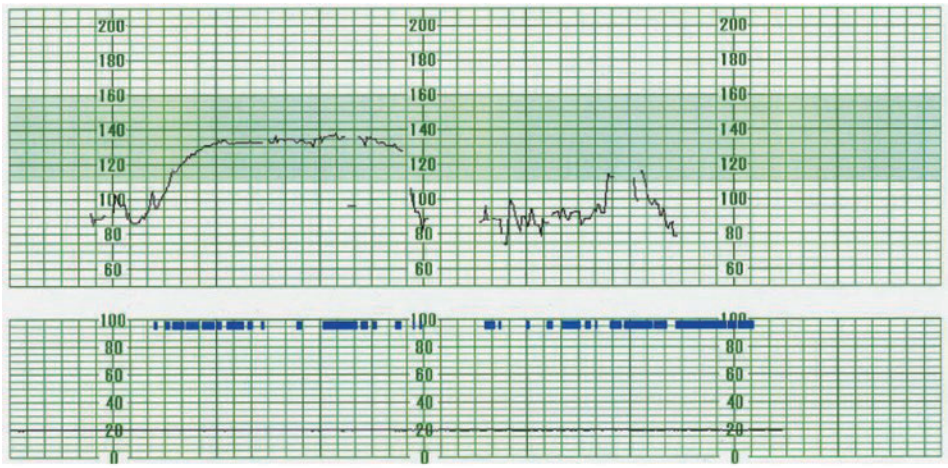

図４　胎児心拍陣痛図
胎児心拍80－90bpmを認めた。

A

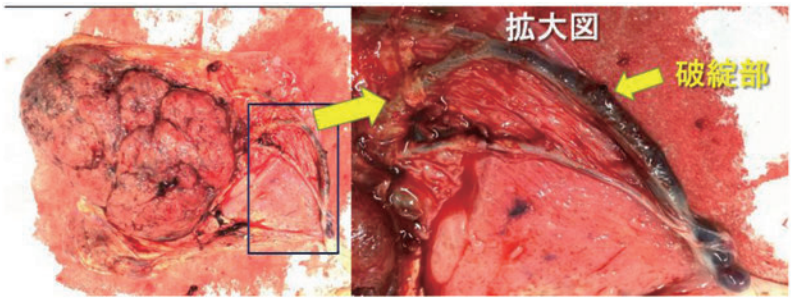

B

図５　胎盤
A．胎盤（胎児側）：卵膜走行する臍帯血管を多数認める。
B．胎盤（母体側）：枝分かれする臍帯血管があり，臍帯静脈からの破綻を認めた。

盤あり，症例２は子宮形態異常があった。また，２例とも臍帯卵膜付着を認めていた。前置血管の95%が危険因子を少なくとも１つ持っているという報告[4]もあり，リスク因子を認めた場合は経腹超音波や経腟超音波を用いて，胎盤や臍帯付着部の位置確認を行うことが重要である。一般的には，妊娠18－20週に超音波検査を施行することで臍帯付着部の診断は99%できる[5]といわれている。また，妊娠第２三半期での経腟超音波によるスクリーニングの感度100%，特異度99%であり[6]，前置血管を出生前に全例診断できたとする報告もある[7][8]。ただし，第２三半期以前に前置血管の診断がされていても20%が消失するとの報告[9][10]もあり，一度診断した後も慎重な経過観察が必要である。

症例１は帰省分娩で妊娠33週時に前医受診し，その際に前置血管と診断されており，幸い前置血管からの出血が起こらず予定通り帝王切開にて分娩に至った。症例２では妊娠25週頃には前置血管を疑っておりMRI精査を行わずとも，前置血管として認識できており，出血後の早急な対応につながったと考えられる。このように，経腟超音波にて前置血管の存在を疑うことは，児の生存に寄与すると考えられる。そのためには，妊娠18－20週までには臍帯付着部の診断を行い，臍帯付着部異常を認めた際は経腟超音波を用いて前置血管のスクリーニングを行っておくことが大切である。

前置血管の管理や，分娩方法に関して本国では明確な取り決めやガイドラインなどは存在しない。SOGCガイドラインやRCOGガイドラインでは[11][12]，胎児の肺成熟を促すために妊娠28－32週にコルチコステロイド投与，妊娠30－32週頃に管理入院などを考慮するとされており，また，性器出血時は胎児心拍陣痛図や，超音波検査での中大脳動脈最高血流速度を計測し，貧血を予想し異常があれば緊急帝王切開を行う必要があること，妊娠34－36週で選択的帝王切開を行うとされている。また，前置血管以外の合併症がない妊婦では，切迫徴候等なければ，36週まで妊娠の継続は有益であるとの報告もある[13]。今回の１症例目では妊娠34週３日より管理入院を開始し，切迫徴候に対して，子宮収縮抑制剤の投与を行い，陣痛発来や破水などによる前置血管の破綻がおきることなく，妊娠35週５日に帝王切開を行い無事出生した。しかし，２症例目では管理入院前の妊娠31週６日に性器出血をきたし，胎児機能不全のため緊急帝王切開を行った。前置血管の出血例は生児を得られた報告が少ないが，当院は新生児科医や麻酔科医が常勤しており，超緊急帝王切開が可能であったこと，出血した際は早急に連絡する旨を外来で伝えており，迅速な受診ができたこと，新生児搬送等，高次病院との緊密な連携のおかげで後遺症なく生児を獲得することができた。このことからも，前置血管を早期に診断しておくことが，児の予後改善に寄与すると考えられる。また，切迫早産の徴候がある場合，頸管長は保たれていたとしても，リトドリン塩

酸塩による外来管理ではなく，入院管理を行うことが，児の予後改善に寄与していた可能性も考えられた。今後ART妊娠の増加により，臍帯付着部異常や癒着胎盤だけでなく，前置血管症例も増加していくことが考えられる。前置血管による胎児死亡を防ぐためにも，本邦でも今後，前置血管に対する管理指針や，至適分娩時期などの検討が必要であると考えられる。

文　献

1）織田愛実，伊賀健太朗，森岡将来，曽我江里，今野寛子，鈴木貴士，安達博，村越毅．臍帯卵膜付着や副胎盤，分葉胎盤を認めない前置血管の２例．関東連産婦会誌 2021；58：507-510.

2）Oyelese Y, Catanzarite V, Prefumo F, Lashley S, Schachter M, Tovbin Y, Goldstein V, Smulian JC. Vasa previa: the impact of prenatal diagnosis on outcomes. Obstet Gynecol 2004; 103: 937-942.

3）Baulies S, Maiz N, Munoz A, Torrents M, Echevarria M, Serra B. Prenatal ultrasound diagnosis of vasa praevia and analysis of risk factors. Prenat Diagn 2007; 27: 595-599.

4）Liu N, Hu Q, Liao H, Wang X, Yu H. Vasa previa: Perinatal outcomes in singleton and multiple pregnancies. Biosci Trends 2021; 15: 118-125.

5）Sepulveda W, Rojas I, Robert JA, Schnapp C, Alcalde JL. Prenatal detection of velamentous insertion of the umbilical cord: a prospective color Doppler ultrasound study. Ultrasound Obstet Gynecol 2003; 21: 564-569.

6）Ruiter L, Kok N, Limpens J, Derks JB, Graaf IM, Mol BWJ, Pajkrt E. Systematic review of accuracy of ultrasound in the diagnosis of vasa previa. Ultrasound Obstet Gynecol 2015; 45: 516-522.

7）Gross A, Ajd BM, Specht C, Scheier M. Systematic screening for vasa previa at the 20-week anomaly scan. Acta Obstet Gynecol Scand 2021; 100: 1694-1699.

8）Zhang W, Geris S, Beta J, Ramadan G, Nicolaides KH, Akolekar R. Prevention of stillbirth: impact of two-stage screening for vasa previa. Ultrasound Obstet Gynecol 2020; 55: 605-612.

9）Rebarber A, Dolin C, Fox NS, Klauser CK, Saltzman DH, Roman AS. Natural history of vasa previa across gestation using a screening protocol. J Ultrasound Med 2014; 33: 141-147.

10）Lee W, Lee VL, Kirk JS, Sloan CT, Smith RS, Comstock CH. Vasa previa: prenatal diagnosis, natural evolution, and clinical outcome. Obstet Gynecol 2000; 95: 572-576.

11）Gagnon R. No. 231-Guidelines for the Management of Vasa Previa. J Obstet Gynecol Can 2017; 39: 415-421.

12）Jauniaux ERM, Alfirevic Z, Bhide AG, Burton GJ, Collins SL, Silver R. Vasa Praevia: Diagnosis and Management. Green-top Guideline No. 27b. BJOG 2019; 126: 49-61.

13）Mitchell SM, Ngo G, Maurel KA, Hasegawa J, Arakaki T, Melcer Y, Maymon R, Vendittelli F, Shamshirsaz AA, Erfani H, Shainker SA, Saad AF, Treadwell MC, Roman AS, Stone JL, Rolnik DL. Timing of birth and adverse pregnancy outcomes in cases of prenatally diagnosed vasa previa: a systematic review and meta-analysis. Am J Obstet Gynecol 2022; 227: 173-181.

【連絡先】
山内　雄策
愛媛県立新居浜病院産婦人科
〒792-0042　愛媛県新居浜市本郷３丁目1-1
電話：0897-43-6161　FAX：0897-41-2900
E-mail：yuusaku.med2014@gmail.com

現代産婦人科　Vol.71 No.2，2022 年，pp.285-288

5回目の帝王切開で子宮腺筋症に合併した低置癒着胎盤の一例

青木　秀憲・甲斐　由佳・滝川　稚也・木下　宏実

独立行政法人国立病院機構高知病院　産科

Low-lying placenta accreta with adenomyosis in a fifth repeat caesarian section: a case report

Hidenori Aoki・Yuka Kai・Masaya Takikawa・Hiromi Kinoshita

Department of Obstetrics, National Hospital Organization Kochi National Hospital

子宮腺筋症合併妊娠においては，周産期合併症のリスクは増加し，胎盤異常の報告もあり，症例報告においては子宮腺筋症合併の癒着胎盤の報告もある。今回我々は５回目の帝王切開で子宮腺筋症を認める後壁低置癒着胎盤の一例を経験した。症例は34歳，５妊４産。４回の帝王切開の既往であった。他院より32週で当院に紹介となったが，それまでの経過に異常は指摘されていなかった。当院初診時所見では後壁付着の辺縁前置胎盤であった。超音波検査では癒着胎盤を示唆する所見は認めなかった。MRI検査は行わなかったが，５回目の帝王切開であり癒着胎盤のリスクを念頭に置き自己血貯血を試みたが貧血のため行えなかった。38週０日に選択的帝王切開術を行ったが，胎盤は子宮に強固に癒着しており剥離が行えなかったため術中に癒着胎盤と診断し，単純子宮摘出術を行った。総出血量は3750mlであり輸血を行ったが，術後経過は良好で術後８日で退院した。病理組織学検査では子宮後壁下部に強固に癒着する単純癒着胎盤であり，その直下に子宮腺筋症を認めた。
今回病理組織学検査では子宮腺筋症と癒着胎盤の関係が示唆された。子宮腺筋症を認める場合，特に既往帝王切開症例では癒着胎盤についてリスク評価をする必要があると考える。

In pregnancy complicated by uterine adenomyosis, the risk of perinatal complications increases, and placental malposition are also reported. However, placenta accreta complicated by adenomyosis is rarely reported. We report a case of low lying placenta accreta with uterine adenomyosis in a fifth caesarean section.
A 34-year-old woman (gravida 5, para 4) had four previous caesarean sections. She was referred to our hospital at 32 weeks of gestation with no remarkable abnormalities. At first, she had marginal placenta previa with posterior wall attachment; however, ultrasonography showed no findings of placenta accreta; magnetic resonance imaging was not performed. Finally, the placenta became low-lying. Elective caesarean section was performed at 38 weeks of gestation. Placenta accreta was diagnosed during the operation, and simple hysterectomy was performed.
Total blood loss was 3750 ml, and blood transfusion was performed. Histopathological examination revealed placenta accreta with strong adhesion to the lower part of the uterus; additionally, adenomyosis was found below it.
Histopathological examination suggested a relationship between adenomyosis and placenta accreta. If adenomyosis is observed, especially in previous caesarean section cases, it is necessary to assess the risk of placenta accreta.

キーワード：子宮腺筋症，癒着胎盤，帝王切開既往
Key words：adenomyosis, placenta accreta spectrum, previous caesarean section

緒　　言

子宮腺筋症合併妊娠においては周産期合併症のリスク増加が報告されており[1]，胎盤異常も報告がある[2]。子宮腺筋症に癒着胎盤を合併する症例報告もある[3)4)]。帝王切開の既往は癒着胎盤のリスクであるとともに子宮腺筋症のリスクでもあるとされる[5)6)]。今回我々は５回目の帝王切開で子宮腺筋症を認める後壁低置癒着胎盤の一例を経験したので報告する。

症　　例

34歳，５妊４産。自然妊娠。４回の帝王切開歴がある。他院より分娩目的に32週で当院に紹介となった。当院での分娩は今回が初めてであり，紹介元からの過去の妊娠・分娩経過に特記すべき事項は確認されなかった。妊娠初期から当院初診までの経過に異常は指摘されていなかった。当院初診時所見では後壁付着の辺縁前置胎盤で子宮頸管長は33mmであった。経腹超音波検査では児は頭位で推定体重は1845g（－0.06SD），羊水量正常。超

音波検査では癒着胎盤を示唆する所見は認めなかった。同日の血液検査ではHb 7.9g/dl，MCV 70.1flと著明な貧血を認め，鉄欠乏性貧血を疑った。高度な貧血のため，精査のため行った検査ではビタミンB12 195pg/ml，葉酸 5.5ng/ml，血清鉄 15 μg/dlであり鉄欠乏性貧血と診断され，鉄剤投与を開始した。手術直前にはHb値は9.7g/dlまで上昇したが貧血のため自己血貯血は行えなかった。

妊娠35週の健診では胎盤辺縁は内子宮口から７mm程度に位置し，最終的には低置胎盤と診断した。後壁付着の低置胎盤のためMRI検査は行わなかった。今回５回目の帝王切開で，かつ低置胎盤であったため輸血を準備した上で，38週０日に脊椎麻酔下に選択的帝王切開術を行った。開腹時，膀胱は挙上しておりそれを剥離した後，子宮下部横切開で頭位の児を娩出した。児は2810gの女児でApgar score：８/９で，臍帯動脈血pH：7.227であった。児娩出後，子宮収縮を促しながら胎盤の自然剥離を待ったが剥離兆候を認めないため用手剥離を試み，ある程度全周的に剥離できたが一部胎盤と子宮壁の境界不明瞭な部分を認めたため，術中に癒着胎盤と診断した。本人に妊孕性温存の希望はないため，本人に子宮摘出の必要性を説明し，全身麻酔に変更し，単純子宮摘出術，両側卵管切除術を行った。子宮摘出後，腹腔内を観察するに膀胱腹膜側の完全開放を認めており，膀胱尿管移行部近くまで損傷があったため当院泌尿器科医にて尿管ステントを留置して，膀胱修復術が行われた。総出血量は3750mlであり濃厚赤血球６単位，新鮮凍結血漿４単位の輸血を行ったが，その他の合併症はなく，術後経過は良好で，術後７日目に膀胱造影を行い膀胱壁に問題がないことを確認し，尿管ステントおよび尿道バルーンを抜去し，術後８日で退院した。

病理所見は，肉眼所見では６×３cm程度の胎盤と子宮壁の境界不明瞭な箇所を認めた（図１）。病理組織学検査では絨毛が筋層表層への浸潤が確認され，単純癒着胎盤と診断された（図２ａ）。また子宮筋層内に多数のスリット状の管腔が散在しており，その管腔周囲に

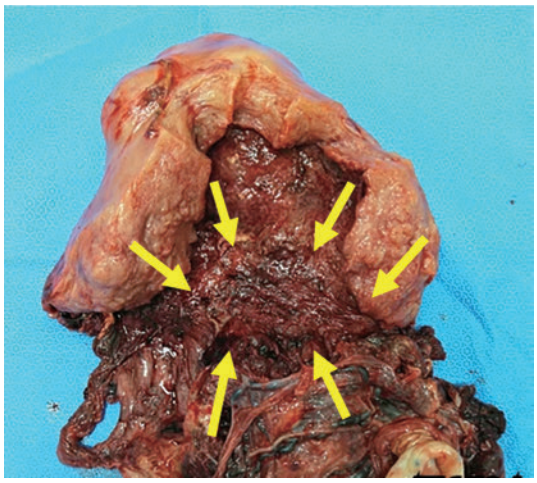

図１　肉眼所見
子宮壁に胎盤との境界不明瞭な箇所（矢印）を認める。
（一部胎盤用手剥離後）

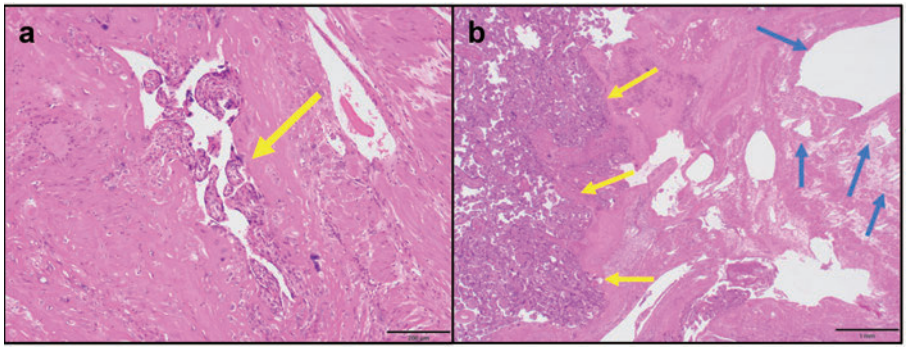

図２　病理組織学検査所見
ａ）HE染色　癒着胎盤：絨毛（黄矢印）と筋層が直接接している。
ｂ）HE染色　子宮腺筋症（青矢印）が癒着胎盤に非常に近いところに確認された。

はdecidual changeを伴う多形細胞がびまん性にみられた。それらの管腔構造は，免疫組織学検査で管腔内面はAE1/3陽性であり，管腔周囲のdecidualな細胞はCD10陽性であり子宮内膜間質細胞であった。以上から管腔構造は子宮内膜腺であると考えられ，子宮腺筋症と診断された（図３）。その管腔構造は癒着胎盤に非常に近接しており，最終的には子宮腺筋症の上に胎盤が付着し，その一部に癒着胎盤を認めた（図２ｂ）。

考　　案

癒着胎盤は胎盤絨毛が子宮筋層内に侵入し胎盤の一部または全部が子宮壁に強く癒着して胎盤の剥離が困難なものをいう[6)7)]。癒着胎盤は全分娩の約0.039％，前置胎盤の5.6％に発生すると報告されている。癒着胎盤のリスクに前置胎盤，帝王切開術既往，子宮内膜掻爬術，高年妊娠，体外受精・胚移植によるART妊娠などがあげられ，その中でも帝王切開術既往と前置胎盤は癒着胎盤の最も重要なリスク要因とされる。分娩前に癒着胎盤が疑われるのは前置胎盤か子宮手術の既往例がほとんどである。既往帝王切開の前置胎盤では特に癒着胎盤のリスクが高く，帝王切開の既往があり胎盤が前回帝王切開創を覆うような前置胎盤症例ではかなりの注意を要し，帝王切開の既往回数が増えると前置胎盤での癒着胎盤は飛躍的に増加する。また癒着胎盤について，前置胎盤の有無で比較した報告では，帝王切開既往かつ低置胎盤の症例で，前置胎盤ではない癒着胎盤が多い傾向があったとしている[8)]。

癒着胎盤の画像診断として超音波検査とMRI検査が有用とされている[7)]。今回の症例では胎盤は後壁付着であったが，一般的な超音波スクリーニング検査での癒着胎盤を疑う所見であるラクナ像やラクナへの乱血流，胎盤への異常血流は確認されなかった。後壁付着の胎盤では中期以降の胎盤の評価がしづらいためMRI検査が推奨されているが，今回はMRI検査は行われなかった。本症例においては術後に子宮腺筋症の存在が指摘されたが，もしMRI検査で子宮腺筋症の存在が事前に確認できておれば，癒着胎盤の評価に加えて，子宮内膜症による子宮周囲の癒着などの可能性が示唆されることで，手術時での大量出血時に行われる子宮圧迫縫合や子宮摘出の操作がより困難となることも想定し得た。幸いにも今回は子宮内膜症に由来する子宮周囲の癒着を認めず，出血は3750mlに及び輸血を要したが，子宮摘出を速やかに行えたことにより出血のコントロールができ，致命的にはならなかった。また，仮に癒着胎盤と診断されていれば，今回の症例は妊孕性温存の希望はないため，無理に胎盤の剥離を試みることなく子宮摘出することで出血量を減少できた可能性もあり，術前の管理が不十分であったと猛省せざるを得ない。

本症例では摘出子宮の病理組織学検査にて単純癒着胎盤と子宮腺筋症の両者が明らかに確認された。子宮内膜症・子宮腺筋症の合併妊娠では子宮筋層内慢性炎症が存在し，胚の着床や胎盤形成に影響を及ぼすと考えられている。胎盤形成期に螺旋動脈のリモデリングが障害されれば早産，胎児発育不全あるいは妊娠高血圧症候群を発症する可能性が示唆されており，周産期合併症のリスク増加について報告されている[1)]。Harada et al. の報告では28週未満の早産のリスクが3.63倍，28週以降の早産リスクが2.95倍，胎児発育遅延のリスクが2.72倍，常位胎盤早期剥離のリスクが2.62倍，妊娠高血圧症候群のリスクが1.86倍になるとしている。子宮腺筋症合併妊娠においては前置胎盤のリスク増加も報告されているが[2)]，癒着胎盤については直接的には言及されてはいない。しかし症例報告においては子宮腺筋症と癒着胎盤の関係についての報告もある[3)4)]。

子宮腺筋症は経産婦に多く認められる。子宮腺筋症のリスクとして多産，帝王切開を含む子宮内膜操作を伴う手術歴（子宮内容除去術，子宮筋腫核出など），不妊歴，流産歴，早産歴があげられる。子宮腺筋症の病因は未だ

図３　免疫組織学検査所見
ａ）HE染色
ｂ）免疫染色（AE1/3）　管腔内面はAE1/3陽性だった。
ｃ）免疫染色（CD10）　周囲のdecidualな細胞はCD10陽性だった。

解明されていないが，子宮内膜の直接浸潤説，子宮内膜症病変の子宮漿膜面からの浸潤説，化生説が言われている。最近，子宮内膜腺の３次元解析にて子宮内膜の腺管が筋層へ直接侵入している様子や異所性の子宮内膜腺管組織が筋層内で細い枝をのばしながら蟻の巣状に広がっている様子が確認されていることからも，前述した仮説が裏付けられている[9]。子宮腺筋症は局在により分類することもあり[10]，本症例は子宮内膜近くに子宮腺筋症病変が存在したが４回の帝王切開既往であったことがその原因になった可能性がある。しかし本症例おいては術後病理組織学検査でその存在が判明したため，妊娠時点での子宮腺筋症の状態を知ることはできなかった。

今回の症例では複数回の帝王切開既往であること，低置ではあるが胎盤位置異常があったことが癒着胎盤をきたした要因であったと考えられるが，子宮腺筋症が存在すると子宮内膜は菲薄化する傾向があるとの報告もあり，特に子宮下部は内膜が菲薄化しやすい部位でもありその上に着床すると癒着胎盤のリスクが上昇する可能性もあるのではないかと考えられた。

今回我々は５回目の帝王切開で子宮腺筋症を認める後壁低置癒着胎盤の一例を経験した。今回病理組織学検査では子宮腺筋症と癒着胎盤が明らかにされ，その関係が示唆された。子宮腺筋症を認める場合，特に既往帝王切開症例では癒着胎盤についてリスク評価をする必要があると考える。

利益相反

本稿に関連して，開示すべきCOI関係にある企業などはありません。

文　献

1）Harada T, Taniguchi F, Amano H, Kurozawa Y, Ideno Y, Hayashi K, Harada T. Adverse obstetrical outcomes for women with endometriosis and adenomyosis: A large cohort of the Japan Environment and Children's Study. PLoS One 2019; 14(8): e0220256.

2）Hashimoto A, Iriyama T, Sayama S, Nakayama T, Komatsu A, Miyauchi A, Nishii O, Nagamatsu T, Osuga Y, Fujii T. Adenomyosis and adverse perinatal outcomes: increased risk of second trimester miscarriage, preeclampsia, and placental malposition. J Matern Fetal Neonatal Med 2018; 31(3): 364-369.

3）三村暢子，堀澤信，中川一平，荒川知子，山本かおり，村中愛，本藤徹．癒着胎盤をきたした子宮腺筋症合併凍結胚移植妊娠の一例．関東連合産科婦人科学会誌 2017；54(4)：495-499.

4）太田菜美，城道久，馬淵泰士，八木重孝，南佐和子，井筺一彦．当院での子宮腺筋症合併妊娠の検討．産婦人科の進歩 2016；68(3)：359-361.

5）Riggs JC, Lim EK, Liang D, Bullwinkel R. Cesarean section as a risk factor for the development of adenomyosis uteri. J Reprod Med 2014; 59(1-2): 20-24.

6）Silver RM, Branch DW. Placenta accreta spectrum. N Engl J Med 2018; 378(16): 1529-1536.

7）Silver RM, Barbour KD. Placenta accreta spectrum: accreta, increta, and percreta. Obstet Gynecol Clin North Am 2015; 42(2): 381-402.

8）Carusi DA, Fox KA, Lyell DJ, Perlman NC, Aalipour S, Einerson BD, Belfort MA, Silver RM, Shamshirsaz AA. Placenta accreta spectrum without placenta previa. Obstet Gynecol 2020; 136(3): 458-465.

9）Yamaguchi M, Yoshihara K, Suda K, Nakaoka H, Yachida N, Ueda H, Sugino K, Mori Y, Yamawaki K, Tamura R, Ishiguro T, Motoyama T, Watanabe Y, Okuda S, Tainaka K, Enomoto T. Three-dimensional understanding of the morphological complexity of the human uterine endometrium. iScience 2021; 24(4): 102258.

10）Kishi Y, Suginami H, Kuramori R, Yabuta M, Suginami R, Taniguchi F. Four subtypes of adenomyosis assessed by magnetic resonance imaging and their specification. Am J Obstet Gynecol 2012; 207(2): 114. e1-7.

【連絡先】
青木　秀憲
独立行政法人国立病院機構高知病院産科
〒780-8507　高知県高知市朝倉西町１丁目２番25号
電話：088-844-3111　FAX：088-843-6385
E-mail：aoki00q@gmail.com

現代産婦人科　Vol.71 No.2，2022 年，pp.289–293

分娩誘発中に子宮型羊水塞栓症を発症し，救命し得た１例

新家　朱理・松井寿美佳・牛越賢治郎・名護　可容・別宮　史朗

徳島赤十字病院　産婦人科

Case of uterine-type amniotic fluid embolism occurring during induction of labor

Akari Shinya・Sumika Matsui・Kenjiro Ushigoe・Kayo Myogo・Shirou Bekku

Department of Obstetrics and Gynecology, Tokushima Red Cross Hospital

羊水塞栓症は稀であり発症予測が困難で，発症すると急激に悪化する致死的な疾患である。今回，分娩誘発中に子宮型羊水塞栓症を発症したが，集学的治療にて救命し得た症例を経験したので報告する。
症例は35歳女性，２妊１産，前医で凍結融解胚移植にて妊娠成立した。妊娠10週から当院管理となり，経過は良好であった。妊娠41週に分娩誘発を施行し，自然破水から31分後に胎児の高度徐脈の出現を認めた。その後回復がみられず超緊急帝王切開術を施行した。子宮切開創部の止血が得られず，子宮収縮不全となり，腟から多量の非凝固性出血を認めた。ショックインデックス（SI）＞1.5となり出血量が1700gに達した時点で輸血を開始した。子宮収縮剤を投与するも子宮弛緩は改善せず，子宮摘出術を施行した。最終的に総出血量は5200g，総輸血量は赤血球濃厚液20単位（うちO型４単位），クリオプレシピテート32単位，新鮮凍結血漿12単位，血小板20単位となった。摘出子宮の病理標本において，子宮筋層の血管内に胎児角化物を認めたため子宮型羊水塞栓症と病理診断された。その後，患者は術後17日に退院となった。
本疾患は通常の分娩経過でも起こり得る病態であることを常に念頭におき，難治性の子宮弛緩や非凝固性出血を認めた場合には，子宮型羊水塞栓症を疑い，早期に集学的治療を開始することが重要である。

Amniotic fluid embolism is a rare and fatal disease that progresses rapidly. Predicting its onset is difficult. In this report, we present a surviving case in which a uterine amniotic fluid embolism developed during induction of labor. Severe bradycardia developed after spontaneous rupture of the membranes during induction at 41 weeks; therefore, an emergency caesarean section was performed. However, bleeding from the uterine incision persisted. Uterine atony gradually occurred, and a large amount of non-coagulable blood leaked from the vagina. A hysterectomy was performed, and the total amount of blood loss was 5200 g. The total transfusion consisted of 20 units of red blood cell concentrate, 32 units of cryoprecipitate, 12 units of fresh frozen plasma, and 20 units of platelets. In the pathological specimen, fetal keratinide was found in the blood vessels of the uterine myometrium. Hence, a uterine-type amniotic fluid embolism was diagnosed. Since this complication can occur even during the normal course of labor, it is noteworthy that uterine-type amniotic fluid embolisms can be a cause of uterine atony when non-coagulable vaginal bleeding is observed, and multidisciplinary treatment is recommended at an early stage.

キーワード：子宮型羊水塞栓症，羊水塞栓症，播種性血管内凝固症候群，子宮弛緩
Key words：uterine-type amniotic fluid embolism, amniotic fluid embolism, disseminated intravascular coagulation, uterine atony

緒　　言

子宮型羊水塞栓症は，羊水が子宮に流入することによりアナフィラクトイド反応が起こり，子宮弛緩や播種性血管内凝固症候群（DIC）を引き起こすと考えられている。急激に進行する致死的疾患である[1)]。今回，妊娠41週で分娩誘発中に胎児機能不全を生じたことにより施行された緊急帝王切開術中に子宮収縮不全とDICをきたしたため，子宮摘出術を行い，子宮型羊水塞栓症と診断された症例を経験したので報告する。

症　　例

患者：35歳女性，153cm　61.3kg（非妊時53.5kg）
妊娠分娩歴：２妊１産（４年前に経腟分娩　妊娠40週１日　女児3388g　分娩時出血550g）
既往歴：甲状腺機能低下症のため甲状腺ホルモン剤にて加療中
家族歴：脳腫瘍（祖母），高血圧（父母と祖父）
現病歴：前医で凍結融解胚移植にて妊娠成立した。当院での分娩希望にて妊娠10週２日に紹介となり，以降の妊娠経過は良好であった。妊娠35週時の血液検査では，Hb 11.7g/dl，血小板 22.3万/μl，フィブリノゲン

429mg/dlであった。

妊娠41週０日，予定日超過のため分娩誘発目的で入院，ネオメトロディスクを挿入し，オキシトシン点滴で誘発するも分娩に至らなかった。

妊娠41週１日，内診で子宮口は３cm開大しており，オキシトシン点滴で誘発を開始した。14時10分からオキシトシン点滴を最大投与量（20ミリ単位/分）とした。15時15分に自然破水し，子宮口は４cm開大，児頭St-3であった。15時46分に突然の高度徐脈が出現し，同時に子宮収縮の間隔が１分未満となった。オキシトシン点滴中止，酸素10Ｌ投与開始，体位変換を行うも胎児徐脈は回復しなかった。子宮口６cm開大，児頭St-2であったため，経腟分娩は困難と判断し，15時54分に超緊急帝王切開術を決定した。血圧107/66，脈拍94でショックインデックス（SI）＜１であった。

16時00分に手術室搬入し，16時06分，全身麻酔下に帝王切開術を開始，16時07分に3240gの女児を出生した。児のApgar Score ３点（１分後）/９点（５分後）で，臍帯動脈血pH 6.921であった。羊水混濁や臍帯巻絡は認めなかった。子宮切開時に創部直下に血塊を認め，胎盤早期剥離を疑ったが胎盤はすぐに剥離されることはなく，胎盤後血腫も認めなかった。切開創の縫合後に創部と膀胱剥離面からの出血が持続し，次第に子宮収縮も不良となった。17時16分，麻酔科医より動脈血ガス分析でのHb 4.6g/dlとの指摘があり，腟側から確認すると多量の非凝固性出血を認めた。この時点で出血量1700g，血圧73/50mmHg，脈拍111/分とSI＞１以上であり，血液検査でHb 2.3g/dl，血小板 9.3万/μl，フィブリノゲン 80mg/dlと低下を認め，初期対応としてクリオプレシピテート12単位，濃厚赤血球液６単位（院内に患者血液型の在庫がなかったため，O型４単位を投与した），新鮮凍結血漿４単位を依頼し，急速投与を行った。ノルアドレナリン持続投与も開始した。子宮収縮剤の静脈注射と局所注射を行うも全く効果がなく子宮は浮腫状に柔らかく臍上３指まで腫大していた。18時30分頃，収縮期血圧50～70mmHgを推移し心拍は110～120bpmでSI＞1.5～２と悪化しており，血液検査にてHb 6.2g/dl，血小板 6.6万/μlと低値を認め，前出の３種類の血液製剤と血小板製剤を追加依頼し，投与を行った。止血困難と考え，子宮摘出の方針とした。

19時05分，子宮摘出術を開始し21時49分に終了した。子宮を摘出すると，非凝固性出血は認めなくなり，収縮期血圧100mg以上・SI＜１で安定したため，輸血依頼も終了した。摘出子宮は972gで裂傷などの異常所見は認めず（図１），胎盤は546gで欠損は認めず，臍帯にも異常は見られなかった。総出血量は5200g（帝王切開：4400g，子宮摘出：800g）であった。総輸血量は赤血球濃厚液20単位（うちO型４単位），クリオプレシピテート32単位，新鮮凍結血漿12単位，血小板20単位であった。表１に臨床経過と表２に血液検査所見の推移を示す（表１，表２）。

出生した児は小児科医の診察において，胎児徐脈となる疾患などはみられず，胎児徐脈の原因は不明であった。

術後はICU管理とし，術後２日目に一般病棟へ転棟，その後血圧上昇がみられたため降圧剤内服を開始し，術後17日目に自宅退院となった。産後１か月で血圧は正常域となった。

摘出子宮の病理結果にて，子宮壁の血管内に血栓と胎児の角化物と思われる羊水成分を認めたため子宮型羊水塞栓症と診断された（図２）。

考　　案

2010－2021年の妊産婦死亡517例の原因疾患の第１位は産科危機的出血であり，その原因の44％を子宮型羊水塞栓症が占める[2)]。羊水塞栓症は，約４万分娩に１例と発症は稀であるが，発症から急激に増悪の一途をたどるため，致死率が20－60％と高い[3)]。機序として母体循環内に羊水が流入することでアナフィラクトイド反応が生じることにより，補体系，キニンカリクレイン系の活性

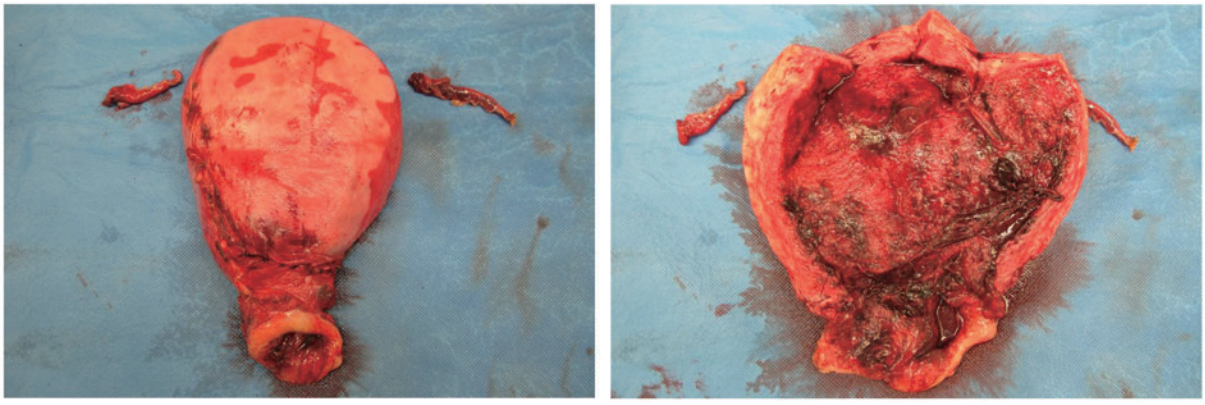

図１　摘出子宮写真：摘出子宮は972gで腫大しており，子宮に裂傷などは認めない

表１　臨床経過：分娩経過と緊急帝王切開・子宮摘出術中の臨床経過を表す

15：15	自然破水　子宮口開大4cm	BP122/63　P71　SI＜1
15：46	胎児徐脈出現　子宮口開大6cm	BP107/66　P94　SI＜1
15：54	超緊急帝王切開決定	
16：00	手術室搬入	
16：06	全身麻酔下に帝王切開開始	BP96/67　P79　SI＜1
16：07	児娩出：女児3240 g　ＡＳ3/9 子宮切開創縫合後，出血が持続し 次第に子宮収縮が不良となった	
17：16	動脈血ガス分析：Hb 4.6g/dL（出血量：1700 g） 膣側から多量の非凝固性出血を認めた	BP73/50　P111　SI＞1.5
17：50	輸血開始　・RBC　6単位 ・クリオプレシピテート6単位 ・FFP　2単位 ・ノルアドレナリン開始	BP53/35　P125　SI＞2
18：31	子宮収縮剤に全く反応せず止血困難 ・RBC　2単位 ・クリオプレシピテート8単位 ・FFP　2単位 （帝王切開術の出血量：4400 g）	BP74/47　P118　SI＞1.5
19：05	子宮摘出術開始 ・トラネキサム酸1 g ・RBC　6単位 ・クリオプレシピテート8単位 ・FFP　4単位 ・血小板　20単位	BP84/50　P103　SI＞1
21：49	手術終了　（子宮摘出術の出血量：800 g） （総出血量：5200 g）	BP123/86　P116　SI＜1

表２　血液検査所見：妊娠前から緊急帝王切開・子宮摘出術中・術後の血液検査所見を表す

	妊娠35週	帝王切開術中 輸血開始前	子宮摘出術開 始前	子宮摘出術後	分娩翌日
WBC（/μｌ）	10250	14980	11860	14870	15750
Hb （g/dl）	11.7	2.3	6.2	7.9	8.5
Plt （×10^4/μｌ）	22.3	9.3	6.6	10.6	9.8
APTT （秒）	30.5	72.4		29.8	28.9
PT （%）	113	19		65	76
PT-INR	0.93	3.51		1.31	1.31
Fib （mg/dl）	429	80	112	165	210
D-dimer （μg/ml）				44.2	10.8

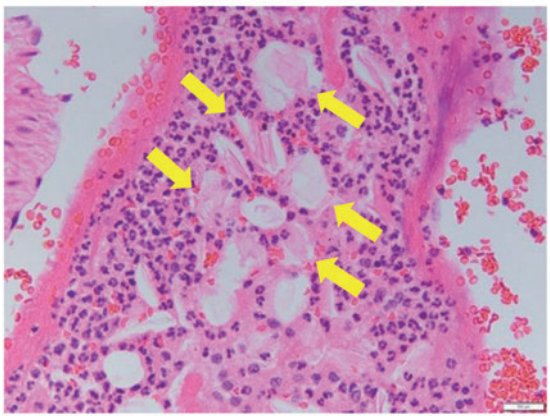

図２　子宮の病理写真（HE染色×400）：子宮血管内に胎児の角化物を認める

表３　臨床的羊水塞栓症の診断基準（文献１より引用）

①．妊娠中または分娩後12時間以内に発症した場合
②．下記に示した症状・疾患（1つまたはそれ以上でも可）に対して集中的な医学治療が行われた場合
　A）心停止
　B）分娩後2時間以内の原因不明の大量出血（1500ml以上）
　C）DIC
　D）呼吸不全
③．観察された所見や症状が他の疾患で説明できない場合

以上の3つを満たすものを臨床的羊水塞栓症と診断する

化が起こる。それに伴い子宮や肺を中心に急激に血管透過性が亢進し，間質に血管浮腫が発生し子宮弛緩症および肺水腫を来すとされている[1)]。凝固線溶系も過剰に活性化されるので，DICが発生すると考えられている[1)]。Kanayama et alは主病態が呼吸循環不全であるものを「心肺虚脱型」，弛緩出血であるものを「子宮型」と分類することを提唱している[1)]。羊水塞栓症のリスク因子は，英国の調査によると分娩誘発（相対リスク3.86），帝王切開（相対リスク12.5），前置胎盤及び胎盤剥離（３～10倍のリスク），子癇，多胎妊娠，母体年齢≧35歳などである[4)]。その他，経腹羊水穿刺，頸部縫合糸除去，鈍的腹部外傷など分娩に関連のない発症も報告されている[5)]。米国の研究では，典型的な羊水塞栓症を発症した59人のうち66％がアトピー，またはラテックス・薬物・食物に対するアレルギーを持っており，同時期に分娩した女性の31％と比較して有意であった[6)]。

妊娠中・分娩進行から分娩後に不穏，意識障害，胎児機能不全，大量出血，子宮弛緩などを認めた際はフィブリノゲン値とD-dimerを評価する。羊水塞栓症ではアナフィラクトイド反応によりフィブリノゲン自身が分解されるため早期よりフィブリノゲン値が減少する[7)]。フィブリノゲン値（通常妊娠後期で400～600mg/dL）が150mg/dL未満かつD-dimerが40μg/mLを超えていれば臨床的羊水塞栓症を疑う。そうでなければ，脳卒中や肺血栓塞栓症など他の疾患を考える[8)]。

羊水塞栓症の確定診断は，母体循環内に胎児成分が証明されることであるが，発症が急激で緊急治療を要するため臨床症状を主体とした診断基準が採用されている[1)]（表３）。本症例では，診断基準の①と②のB）C），③を満たしており，臨床的羊水塞栓症と診断される。さらに，提唱されている子宮型羊水塞栓症の早期臨床診断基準である，１）子宮底長が臍上２指（３～４cm）以上，２）子宮筋層が非常に軟らかい，３）フィブリノゲン値が150mg/dL以下[9)]の３項目すべてを満たしていた。

本症例では，前期破水の際に羊水が子宮血管内に流入して子宮内でアナフィラクトイド反応が発生し，初発症状として胎児徐脈が起こり，帝王切開術中にDICと子宮弛緩が顕在化したと推測されるが，今後症例の蓄積などで検討の余地があると考えられる。

羊水塞栓症の血清マーカーとして，亜鉛コプロポルフィリン（ZnCP-1），シアリルTN（STN），C3，C4，IL-8が測定されている。子宮型羊水塞栓症では，羊水流入が子宮に限局しているため，ZnCP-1とSTNは正常値となり，アナフィラクトイド反応を反映してC3，C4は著明に低下し，炎症マーカーであるIL-8は上昇する[1)]。本症例では，大量輸血前の血液検体保存ができておらず，マーカー検査は行えていない。

子宮型羊水塞栓症の治療は，大量出血，DIC，子宮弛緩それぞれにたいして同時に迅速に対応していかなければならない。凝固の亢進と線溶の亢進が劇的に進行するので，凝固・線溶因子補充のためFFPの早期大量投与が重要である。FFPにはC1インヒビターが含まれているがクリオプレシピテートにはほとんど含まれていない[10)]。FFPの大量投与は肺水腫の恐れがある。保険適用外使用となるが，クリオプレシピテートやフィブリノゲン製剤は低フィブリノゲン血症の治療に有効で，容量負荷を抑えることができる[7)]。

当院においては，輸血部で新鮮凍結血漿４単位からクリオプレシピテート１パック（30ml・４単位）を作成しており、18パック（72単位）の在庫を保持している。電子カルテ上の輸血依頼画面からオーダー入力し，５－10分程度の解凍で投与できる。副作用は新鮮凍結血漿と同様でアレルギー症状の出現や，過凝固に注意が必要である。短時間での大量出血時の凝固因子補充は，クリオプレシピテートを単独もしくは新鮮凍結血漿と併せてオーダーし，先に解凍できるクリオプレシピテートを投与しながら採血結果を待ち，その後の出血の状況を見て輸血量を決定している。

また，フィブリノゲン製剤は，当院でかつて採用されていたが，使用症例がなかったために現在採用中止となっている。その他，羊水塞栓症に対して効果があると報告のある遺伝子組み換え型血液凝固第Ⅶ因子製剤（ノボセブン®）やC1インヒビター製剤も採用されていない。本症例を踏まえ，これらの製剤の採用について今後検討予定である。

その他の治療薬として，アナフィラクトイド反応に対して高用量の副腎皮質ステロイドホルモンが効果を示すことがある。

子宮からの出血が止まらない場合，バルーンタンポナーデ，動脈塞栓術，compression suture，子宮摘出術などの外科的治療が選択される。血小板＞5万/μL，フィブリノゲン＞150mg/dLとなってから行うのが望ましい。止血に難渋する場合には子宮摘出を行うことも重要とされており，子宮全摘によって大量のアナフィラトキシンが除去され，病態が改善に向かうことが多い[8)10)]。子宮型羊水塞栓症の摘出子宮においては，肉眼所見で子宮体部・底部の浮腫を認め，ミクロ像では血管内に胎児皮膚由来の上皮成分，毳毛，胎脂を認める[11)12)]。

本症例では，胎児の高度徐脈が回復しない状態での手術決定と手術開始であったため，手術前の血液検査を行えていなかった。フィブリノゲンは大量出血の予測因子となりうるため[13)]，本症例では手術開始時点ですでに低下していた可能性は考えられる。容態の把握と急変に備えるため，手術前や開始時に少なくとも血算と凝固系の採血は必要と考えられる。そして，帝王切開術中に腟側からの非凝固性出血を早期に確認していれば，輸血をより早く開始できていた可能性はあったと考えられる。子宮収縮剤に全く反応しない重度の子宮弛緩であり，compression sutureは効果が乏しいと考えられ，また子宮動脈塞栓術を行う時間的余裕もないと考えられたため，子宮摘出術の方針とした。子宮摘出後に非凝固性出血はみられなくなり，止血を得た。

帝王切開術中に子宮型羊水塞栓症の臨床診断に至っていなかったが，発症が平日の日中であり，麻酔科医と手術室スタッフの協力のもと，大量輸血と抗DIC治療で全身状態の維持と子宮摘出術が可能となり救命し得たものと考えられる。

今後，産科スタッフの教育と他科と輸血部とが連携してシミュレーションを行うことで，より早期の診断と対応が可能になると考えられる。

結　　語

羊水塞栓症は通常の分娩経過でも発症しうる病態であり，治療抵抗性の子宮収縮不全や非凝固性の出血が持続する場合は，子宮型羊水塞栓症を疑うことが重要であり，人員の確保と大量輸血，抗DIC治療を速やかに行うことが救命につながると考えられる。

文　　献

1）Kanayama N, Tamura N. Amniotic fluid embolism: Pathophysiology and new strategies for management. Obstet Gynecol Res 2014; 40(6): 1507-1517.

2）妊産婦死亡症例検討評価委員会，日本産婦人科医会．母体安全への提言2021　Vol.12．http://www.jaog.or.jp/wp/wp-content/uploads/2022/06/botai_2021.pdf.［2022.12.01］

3）Clark SL. Amniotic fluid embolism. Obstet Gynecol 2014; 123: 337-348.

4）Knight M, Tuffnell D, Brocklehurst P, Spark P, Kurinczuk JJ. Incidence and risk factors for amniotic-fluid embolism. Obstet Gynecol 2010; 115: 910-916.

5）Haines J, Wilkes RG. Non-fatal amniotic fluid embolism after cervical suture removal. Br J Anaesth 2003; 90: 244-250.

6）Stafford IA, Moaddab A, Dildy GA, Klassen M, Berra A, Watters C, Belfort MA, Romero R, Clark SL. Amniotic fluid embolism syndorome: analysis of the Unites States International Registry. Am J Obstet Gynecol MFM 2020; 2: 100083.

7）日本産科婦人科学会，日本産婦人科医会，日本周産期・新生児医学会，日本麻酔科学会，日本輸血・細胞治療学会，日本IVR学会．産科危機的出血への対応指針2022，https://www.jsog.or.jp/activity/pdf/shusanki_taioushishin2022.pdf.［2022.12.01］

8）小田智昭，金山尚裕．羊水塞栓症（子宮型・心配虚脱型）．周産期医学 2020；50(8)：1404-1410.

9）周産期委員会　妊産婦・胎児死亡減少のための小委員会．周産期委員会報告　羊水塞栓症の子宮所見の臨床的検討．日産婦誌 2017；69：1467-1469.

10）金山尚裕．産科出血とDIC，羊水塞栓症．ICUとCCU 2018；42：367-374.

11）若狭明子，植田初江，竹内真．妊産婦死亡の病理解剖．病理と臨床 2019；37：976-981.

12）松林純，若狭明子，柳井広之．血栓症/塞栓症と臓器障害．診断病理 2018；35(4)：264-279.

13）Matsunaga S, Masuko H, Takai Y, Kanayama N, Seki H. Fibrinogen may aid in the early differentiation between amniotic fluid embolism and postpartum haemorrhage: a retrospective chart review. Sci Rep 2021; 11: 8379.

【連絡先】
新家　朱理
徳島赤十字病院
〒773-8502　徳島県小松島市小松島町字井利ノ口103番
電話：088-532-2555　FAX：088-532-6350
E-mail：krtkg15@gmail.com

現代産婦人科　Vol.71 No.2，2022 年，pp.295–298

妊娠初期稽留流産の転帰～待機的管理と外科的治療～

平岡あきね・浅田　裕美・松井　風香・西本　裕喜・大谷　恵子
三輪一知郎・讃井　裕美・佐世　正勝・中村　康彦

山口県立総合医療センター　産婦人科

Comparison of expectant management and surgical treatment for spontaneous abortion in early pregnancy

Akine Hiraoka・Hiromi Asada・Fuka Matsui・Yuki Nishimoto・Keiko Ohtani
Ichiro Miwa・Hiromi Sanai・Masakatsu Sase・Yasuhiko Nakamura

Department of Obstetrics and Gynecology, Yamaguchi Prefectural Grand Medical Center

現在，わが国での妊娠12週未満の稽留流産や不全流産の治療は，薬物療法が未承認であるため待機的管理と外科的治療（子宮内容除去術）のいずれかが選択されている。待機的管理と外科的治療のどちらが優れた治療法であるかについては結論づけられていない。今回，当科で妊娠初期の稽留流産と診断した症例における待機的管理と外科的治療の転帰について検討した。
2017年１月から2020年12月に当科で妊娠12週未満の稽留流産と診断した単胎妊娠173例を対象とした。待機的管理と外科的治療について十分な説明を行い，患者の希望により治療方法を決定し，治療成績を検討した。
待機的管理（待機群）は66例，外科的治療（手術群）は107例であった。流産と診断した妊娠週数の中央値は，待機群で６（５～９）週，手術群で６（５～11）週で，待機群で有意に診断週数が早かった（p<0.05）。待機群では，52例（78.8%）が完全流産となり，１例は不全流産のため予定手術を施行し，13例（19.7%）は患者希望で予定手術に変更した。手術群では，手術予定日までに30例（28.0%）が完全流産となった。結果的に完全流産となった82例について検討すると，流産の診断から完全流産に至るまでの期間は中央値７（１～68）日で，63例（76.8%）が14日以内に，79例（96.3%）が21日以内に完全流産となった。合併症は，待機群で輸血を要した大量出血１例，手術群で子宮内容遺残２例と子宮穿孔１例を認めた。
待機的管理も外科的治療もそれぞれ合併症を認めており，治療前の十分なインフォームド・コンセントが必要である。待機的管理では３週間以内に９割以上が完全流産に至っており，待機期間の参考になると思われた。

It is not conclusive whether expectant management or surgical treatment is the better treatment for spontaneous abortion at less than 12 weeks of gestation. In this study, we investigated the outcomes of expectant management and surgical treatment for spontaneous abortion.
From 2017 to 2020, 173 singleton pregnancies diagnosed with spontaneous abortion at less than 12 weeks of gestation were included in this study.
Sixty-six patients were treated with expectant management (expectant group), and 107 patients were treated surgically (surgical group). The median number of weeks at diagnosis was 6 (5–9) weeks in the expectant group and 6 (5–11) weeks in the surgical group, with the expectant group having a significantly earlier diagnosis ($p < 0.05$). In the expectant pregnancy group, 52 patients (78.8%) had complete abortions. In the surgery group, 30 patients (28.0%) had complete abortions, based on the scheduled operation date. Among the 82 complete abortions, the median period from diagnosis to complete abortion was 7 days. Seventy-nine patients (96.3%) had complete abortion within 21 days.
More than 90% of the patients underwent a complete abortion within 3 weeks of expectant management, which may be a useful reference for the waiting period.

キーワード：稽留流産，待機的管理，子宮内容除去術，完全流産
Key words：spontaneous abortion, expectant management, evacuation of the uterus, complete abortion

緒　　言

現在，わが国での妊娠12週未満の稽留流産や不全流産の治療は，ミフェプリストンやミソプロストールなどの薬物療法が未承認であるため，待機的管理と外科的治療（子宮内容除去術）のいずれかが選択されている[1)]。待機的管理は，手術や麻酔が回避できコストがかからないメリットがある一方で，子宮内容遺残や大量出血による予定外の入院や手術が必要となる可能性がある。外科的治療は，早期に治療が完了するが子宮穿孔などの手術合併症が懸念される。待機的管理と外科的治療のどちらが優れた治療法であるかについては結論づけられておら

ず，待機的管理においてどのくらい待機可能であるのかは不明である。そこで，本研究では当科で妊娠初期の稽留流産と診断した症例における待機的管理と外科的治療についての転帰を検討した。

方　法

2017年１月から2020年12月に，当科で妊娠12週未満の稽留流産と診断した単胎妊娠173例を対象とした。待機的管理と外科的治療について十分なインフォームド・コンセントを行った上で，患者の希望により治療法を決定した。稽留流産に至った週数は，胎嚢や胎児頭殿長の大きさに基づいて診断した。待機的管理では待機期間の上限は設けず，１～２週間毎に症状の確認や超音波検査による流産の進行状況の評価を行った。待機的管理を７日以上行っても完全流産に至らなかった症例においては，患者の希望があれば手術療法に変更した。外科的治療は流産の診断から１～３週間後に予定した。外科的治療は，2018年までの症例は掻爬法を施行し，それ以降の症例は手動式真空吸引法（吸引法）を施行した。統計学的処理には，カイ二乗検定とMann-WhitneyのU検定を用い，$p<0.05$の場合に有意差ありと判定した。なお，本研究は山口県立総合医療センター倫理委員会の承認を得て施行した。

成　績

待機的管理（待機群）は66例，外科的治療（手術群）は107例で，症例背景は表１に示した。年齢，経産婦の割合，流産歴を有する割合，流産手術の既往を有する割合，不妊治療歴を有する割合は，いずれも両群間で有意差はみられなかった。流産と診断した週数の中央値は，待機群で６（５～９）週，手術群で６（５～11）週で，待機群で有意に診断週数が早かった（$p<0.05$）。

症例の転帰を図１に示した。待機群では52例（78.8%）が完全流産となり，14例（21.2%）が手術に変更となった。完全流産52例のうち，流産の診断から子宮内容が完全に排出されるまでの日数の中央値は10（１～68）日で，14日以内に34例（65.4%），21日以内に49例（94.2%）が完全流産に至った。手術へ変更した14例のうち13例は患者の希望で変更し，残りの１例は45日待機したが不全流産の状態が続いたため手術に変更した。手術群では77例（72.0%）は予定通りに手術を行ったが，30例（28.0%）は手術予定日前に完全流産となった。外科的治療の内訳は，掻爬法31例，吸引法60例であった。

待機群で合併症を認めたのは１例（1.5%）で，妊娠６

表１　症例背景

	待機群 (n = 66)	手術群 (n = 107)	p 値
年齢（歳）	36 (21 ~ 45)	36 (19 ~ 48)	NS
経産婦	34 (51.5%)	48 (44.9%)	NS
流産歴あり	20 (30.3%)	33 (30.8%)	NS
流産手術既往あり	9 (13.6%)	15 (14.0%)	NS
不妊治療あり	25 (37.9%)	38 (35.5%)	NS
流産の診断週数	6 (5 ~ 9)	6 (5 ~ 11)	< 0.05

中央値（最小値 ~ 最大値）　NS: not significant

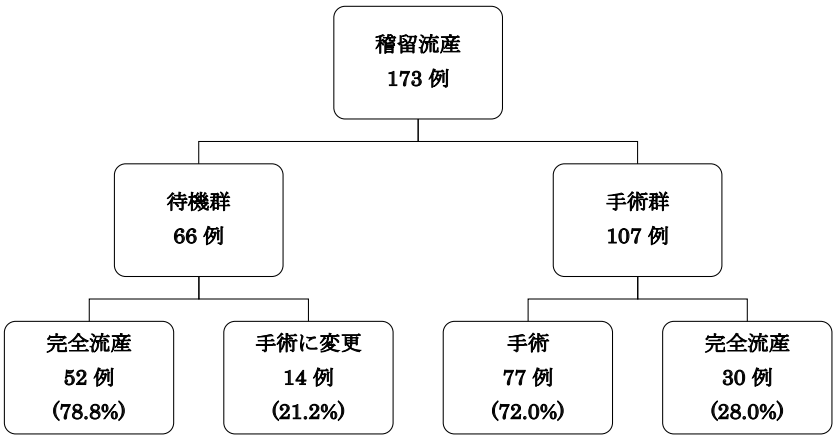

図１　治療転帰

週で流産と診断し待機14日目に輸血を要する大量出血を認めた。手術群で合併症を認めたのは，子宮内容遺残２例と子宮穿孔１例の計３例（2.8%）で，いずれも吸引法を行っていた。

待機群と手術群の両群のうち，最終的に完全流産となった82例の転帰について表２に示した。流産の診断週数の中央値は６（５～10）週で，診断から子宮内容が完全に排出されるまでの日数の中央値は７（１～68）日で，14日以内に63例（76.8%），21日以内に79例（96.3%）が完全流産に至った。子宮出血が開始してから子宮内容が完全に排出されるまでの日数の中央値は３日で，最長でも20日であった。時間外受診を要したのは28例（34.1%）であった。

考　　案

現在，わが国での妊娠12週未満の流産の診断後の取り扱いは，産婦人科診療ガイドライン産科編2020年版によると，「待機的管理，あるいは外科的治療（子宮内容除去術）を行う（A）」とされている[1]。

待機的管理と外科的治療のどちらが優れた治療法であるかについては結論づけられていない。Sotiriadis et al.によるメタアナリシスでは，待機的管理と外科的治療で子宮内容の完全排出率に有意差は認めず，子宮内感染，中等量以上の出血，輸血，緊急手術の頻度なども差がなかったと報告している[2]。また，Waard et al.は，流産の診断後７日間の待機的管理は，外科的治療の37%を防ぐことができ，緊急手術，出血，子宮内感染などの合併症に有意差は認めなかったと報告している[3]。さらに，Trinder et al.は，待機的管理，薬物療法，外科的治療の３つの治療法のランダム化比較試験を行い，治療法によって子宮内感染や輸血の頻度に差がなかったと報告している[4]。

待機的管理においてどのくらいの日数の待機が可能であるかについては明確になっていない。待機的管理における完全流産の割合は，Waard et al.は６週以内で47%[3]，Luise et al.は６週以内で81%[5]，Huang et al.は３週以内で83%[6]と報告している。また，Casikar et al.は２週間の待機で61%が完全流産となったことから２週間ルールを提唱している[7]。本邦においては，後藤が，待機期間を６週間まで延期することで約９割が完全流産に至ったと報告している[8]。本研究では，待機群で完全流産となった52例において，14日以内に34例（65.4%），21日以内に49例（94.2%）で子宮内容が完全排出されていた。さらに，外科的手術を希望していたものの手術予定日までに結果的に完全流産に至った症例も含めた計82例の検討においても，待機14日以内に63例（76.8%），21日以内に79例（96.3%）で子宮内容が完全排出されており，これまでの報告と比較して短期間での完全流産率が高かった。また，待機期間の延長によって発症した合併症は認めなかった。

待機的管理による合併症としては，子宮内感染や大量出血が問題となる。これまでの待機的管理の報告では，子宮内感染１～３%，輸血を要する大量出血１～２%と報告されている[4), 9)]。本研究では，待機的管理の症例において，子宮内感染を起こした症例は認めなかったが，完全流産に至った82例のうち１例（1.2%）に輸血を要した大量出血を認め，発生頻度は諸家の報告と同様であった。この症例では，待機14日目に大量出血が起こっており，待機期間としてはCasikar et al.[7]が提唱した２週間ルールを逸脱しておらず，流産の診断週数も妊娠６週で特にリスクのない症例であったため，大量出血を起こしうる症例の予測は困難であると思われる。待機的管理を行う場合は，子宮内容の排出時期の予測が困難で突然の大量出血が起こる可能性があり，緊急時にはいつでも受け入れできる体制が必須である。本研究では，完全流産となった症例のうち34%の症例が時間外に受診して

表２　完全流産症例の転帰

完全流産 82 例	
流産の診断週数	6 (5 ~ 10)
診断から排出までの日数	7 (1 ~ 68)
14日以内に排出	63 (76.8%)
21日以内に排出	79 (96.3%)
出血開始から排出までの日数	3 (1 ~ 20)
時間外受診	28 (34.1%)

中央値 (最小値 ~ 最大値)

おり，留意しておく必要がある。

自然流産に対する外科的治療の合併症としては，子宮穿孔，子宮内容遺残，大量出血が問題となる。合併症の頻度は，子宮穿孔0.1%未満，子宮内容遺残0.1%未満～8.0%，大量出血0.1%～4.7%（そのうち輸血が必要となる症例は0.1%未満）と報告されている[9),10)]。流産に対する外科的治療の方法には掻爬法と吸引法がある。2012年に世界保健機構（World Health Organization: WHO）は，掻爬法は安全性に問題があるため吸引法を用いた流産手術を行うことを推奨している[11)]。日本産科婦人科医会による国内調査では，子宮穿孔，子宮内容遺残，大量出血などの合併症は，吸引法と比較して掻爬法で有意に高かった[12)]ため，2018年に自然流産に対する手術として手動式真空吸引法の使用が保険診療として可能となった。当科でも2018年より手動式真空吸引法を採用している。2021年に報告された本邦におけるアンケート調査では，自然流産に対する手術41,346件のうち，子宮穿孔３件，子宮内容遺残123件，大量出血５件であったが，手術法による合併症発生率に有意差は認めなかった[13)]。本研究では，子宮穿孔が１例ではあるが外科的治療の約１%に認めており，諸家の報告と比較して高頻度であった。この症例は，吸引法で発生したが，子宮後屈が強い症例であり，頸管拡張の際に子宮穿孔を起こしていた。また，頻度は諸家の報告と同様であるが，吸引法の２例に追加治療が必要な子宮内容遺残を認めており，外科的治療を行う際には十分注意して行う必要があると思われた。

本研究では，妊娠初期の稽留流産と診断した症例における待機的管理と外科的治療についての転帰を検討した。待機的管理では待機開始３週間以内に９割以上が完全流産に至っており，これから待機的管理を行う上での待機期間の参考になると思われた。待機的管理も外科的治療もそれぞれ合併症を認めており，どちらが優れた治療法であるかについては言及できなかった。当然のことながら，いずれの治療法を選択する場合においても，治療前の十分なインフォームド･コンセントが必要である。

文　献

1）日本産科婦人科学会/日本産婦人科医会．産婦人科診療ガイドライン産科編2020．東京：日本産婦人科学会事務局，2020；111-114.

2）Sotiriadis A, Makrydimas G, Papatheodorou S, Ioannidis JPA. Expectant, medical, or surgical management of first-trimester miscarriage: a meta-analysis. Obstet Gynecol 2005; 105: 1104-1113.

3）Waard MW, Vos J, Bonsel GJ, Bindels PJE, Ankum WM. Management of miscarriage: a randomized controlled trial of expectant management versus surgical evacuation. Hum Reprod 2002; 17: 2445-2450.

4）Trinder J, Brocklehurst P, Porter R, Read M, Vyas S, Smith L. Management of miscarriage: expectant, medical, or surgical? Results of randomised controlled trial（miscarriage treatment（MIST）trial）. BMJ 2006; 332: 1235-1240.

5）Luise C, Jermy K, May C, Costello G, Collins WP, Bourne TH. Outcome of expectant management of spontaneous first trimester miscarriage: observational study. BMJ 2002; 324: 873-875.

6）Huang YT, Horng SG, Lee FK, Tseng YZ. Management of anembryonic pregnancy loss: An observational study. J Chin Med Assoc 2010; 73: 150-155.

7）Casikar I, Bignardi T, riemke J, Alhamdan D, Condous G. Expectant management of spontaneous first-trimester miscarriage: prospective validation of the ‘2-week rule’. Ultrasound Obstet Gynecol 2010; 35: 223-227.

8）後藤健次．妊娠初期流産に対する待機管理療法の成績．日本受精着床学会誌 2018；35：102-105.

9）Musik T, Grimm J, Juhasz-Böss I, Bäz E. Treatment options after a diagnosis of early miscarriage: Expectant, medical, and surgical. Dtsch Arztebl Int 2021; 118: 789-794.

10）White K, Carroll E, Grossman D. Complications from first-trimester aspiration abortion: a systematic review of the literature. Contraception 2015; 92: 422-438.

11）World Health Organization. Safe Abortion: Technical and Policy Guidance for Health Systems. Available at: http://apps.who.int/iris/bitstream/handle/10665/70914/9789241548434_eng.pdf?sequence=1.［2022.12.21］

12）Sekiguchi A, Ikeda T, Okamura K, Nakai A. Safety of induced abortions at less than 12 weeks of pregnancy in Japan. Int J Gynaecol Obstet 2015; 129: 54-57.

13）高井泰，中村永信．人工妊娠中絶手術の合併症に関する実態再調査．日本産科婦人科学会雑誌 2021；73：1746-1751.

【連絡先】
平岡あきね
山口県立総合医療センター産婦人科
〒747-8511　山口県防府市大字大崎 10077 番地
電話：0835-22-4411　FAX：0835-38-2210
E-mail：jemmy.sura.sora@gmail.com

現代産婦人科　Vol.71 No.2，2022 年，pp.299–304

子宮留膿症を契機に診断した子宮腺線維腫の一例

松島　彩子・野田　望・張本　姿・上田　明子・坂下　知久

JA 尾道総合病院　産婦人科

Adenofibroma of the uterus presenting as pyometra: A case report

Ayako Matsushima・Nozomi Noda・Shina Harimoto・Akiko Ueda・Tomohisa Sakashita

Department of Obstetrics and Gynecology, JA Onomichi General Hospital

子宮腺線維腫は非常に稀な良性の子宮体部上皮性・間葉性混合腫瘍である。今回，子宮留膿症を契機として診断に至った子宮腺線維腫の一例を経験したので報告する。症例は74歳，未妊，50歳閉経。10日前からの発熱，腹痛，腰痛，不正出血を主訴に前医を受診し，圧痛を伴う巨大腹部腫瘤を認めたため当院を紹介受診した。触診で臍上２横指に達する腹部腫瘤を認めた。内診では腟内に手拳大の不整形腫瘤を触知し，強い悪臭を伴う暗赤色の膿性帯下を認めた。腹部超音波検査では単房性の嚢胞を認め，内部の液面形成と充実成分を伴っていた。CTでは子宮頸部から体下部にかけての腫瘤と子宮内腔の液体貯留を認め，子宮体下部に発育した腫瘍の増大に伴う巨大な子宮留膿症と診断した。抗菌薬を投与したが解熱せず，血液検査データの増悪もあり第５病日に全身麻酔下で経腟的ドナレージを試みた。子宮内から腫瘍塊と多量の膿汁が排出した。ドレナージ後は速やかに解熱し，血液検査データも改善したため第９病日に退院した。排出した腫瘤の病理組織診断は子宮腺線維腫（adenofibroma）であった。ドレナージから50日後に子宮内腫瘤が再増大し留膿症も再発していた。悪性腫瘍も否定できないため，ドレナージから73日後に単純子宮全摘術，両側付属器摘出術を行った。子宮内腔には体下部右前壁から発育する４ cmの房状，一部乳頭状の腫瘤を認めた。病理組織診断は子宮腺線維腫として矛盾しなかった。しかし子宮腺線維腫は腫瘍切除後の再発や悪性腫瘍の合併例が報告されており，転帰が不明であるため悪性疾患に準じて５年間は経過観察する方針としている。

Uterine adenofibroma is a rare mixed tumor composed of benign epithelial and mesenchymal components. We report the case of a 74-year-old postmenopausal woman with a uterine adenofibroma presenting as pyometra. She presented with a fever for 10 days, abnormal vaginal bleeding, and lower abdominal and back pain. We found an abdominal mass and a vaginal tumor with a dark red discharge and strong odor. Transabdominal ultrasonography revealed fluid in the abdominal mass. Contrast-enhanced computed tomography showed an intrauterine mass arising from the corpus uteri. We concluded that the pyometra was caused by an enlarged intrauterine tumor. Antimicrobial agents were administered, but the fever remained and blood test results worsened. Transvaginal drainage was performed under general anesthesia on the fifth hospital day. The tumor and a large pus amount were drained; subsequently, the fever resolved and blood test results improved. She was discharged on the ninth day. Histopathological examination revealed an adenofibroma.
Fifty days after drainage, the intrauterine tumor and pyometra recurred. Seventy-three days after drainage, a total abdominal hysterectomy and bilateral salpingo-oophorectomy were performed to exclude malignancy. The tumor was a broad-based polypoid mass comprising papillary projections. Histopathological diagnosis was a non-malignant adenofibroma.
Despite being benign, adenofibromas may recur if locally excised and complicate the diagnosis. Since the outcome is unknown, the patient will be followed-up for several years.

キーワード：子宮腺線維腫，子宮良性腫瘍，子宮留膿症
Key words：adenofibroma of the uterus, benign uterine lesions, pyometra

緒　　言

子宮腺線維腫（adenofibroma）はOber[1]によって1959年に報告された良性の子宮体部上皮性・間葉性混合腫瘍であり，臨床的・病理組織学的に腺肉腫や癌肉腫との鑑別および上皮性悪性腫瘍との合併の有無が重要とされている[2]。非常に稀な腫瘍でありその転帰については必ずしも明らかでない。これまでの報告例の大半が不正性器出血を契機として発見されているが，巨大な子宮留膿症を契機として診断に至った一例を経験したので報告する。

症　　例

患者：74歳　身長150 cm，体重60 kg　未妊　性交歴なし

婦人科受診歴なし
主訴：腹痛，腰痛，不正性器出血
月経歴：初経14歳，閉経50歳
既往歴：左眼視力障害（詳細不明），右眼白内障術後
現病歴：10日前からの腹痛，腰痛，不正性器出血を主訴に近医内科を受診した。婦人科疾患が疑われ同日当院に紹介受診した。
来院時現症：意識清明。血圧110/56 mmHg，脈拍84bpm，体温 37.0 ℃，呼吸数12 回/分。臍上２横指に達する腹部腫瘤を触知し自発痛・圧痛あり。反跳痛なし。腰痛の訴えがあったが肋骨脊柱角の叩打痛はなし。
血液検査：WBC 11600 /μL（好中球分画84%），CRP 24.98 mg/dLと上昇しており細菌感染が疑われた。腫瘍マーカーはCA125 56.9 U/mL（基準値＜35.0 U/mL）と軽度の上昇を認めたが，CEA 1.6 U/mL（基準値＜5.0 U/mL），CA19-9 3.8 U/mL（基準値＜37.0 U/mL）は基準値内であった。
内診：腟内は柔らかい手拳大の不整形腫瘤で充満していた。
腟鏡診：強い悪臭を伴う暗赤色漿液性の帯下がみられた。腟展開に伴う疼痛が強く腫瘤の詳細な観察は困難であった。腟内腫瘤の生検では壊死組織のみであり診断に至らなかった。
経腹超音波：臍上２横指に達する嚢胞で液面形成を認め，一部に充実成分を伴っていた（図１）。
骨盤部造影CT：子宮体下部から頸管内にかけて腫瘤を認め，子宮体部筋層は高度に菲薄化していた（図２）。子宮体下部に発育した腫瘍の増大に伴う子宮留膿症と診断し入院とした。
経過：第２病日に39℃の発熱がありアンピシリン・スルバクタムの投与を開始したが解熱せず，第５病日にはWBC 18000 /μL，CRP 23.70 mg/dLと上昇していた。敗血症に至る可能性があると判断し，全身状態の改善目的に同日全身麻酔下での経腟的ドレナージを試みた。腫瘍は頸管から腟内にあり，牽引すると容易に断裂し，多量の膿汁と共に排出した（図３）。膿汁からは*Streptococcus species*，*Bacteroides ovatus*，*Peptostreptococcus asaccharolyticus*などの嫌気性菌が検

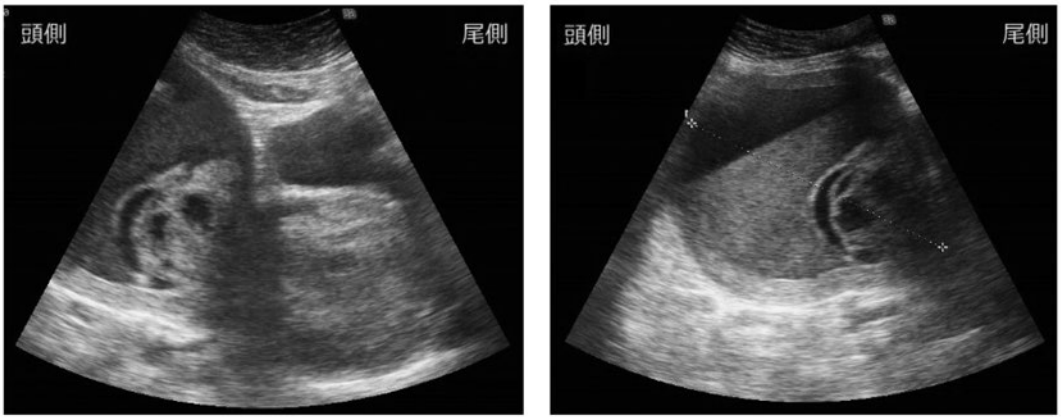

図１　初診時の経腹超音波画像
嚢胞内部に液面形成を認め，一部に充実成分を伴っていた。

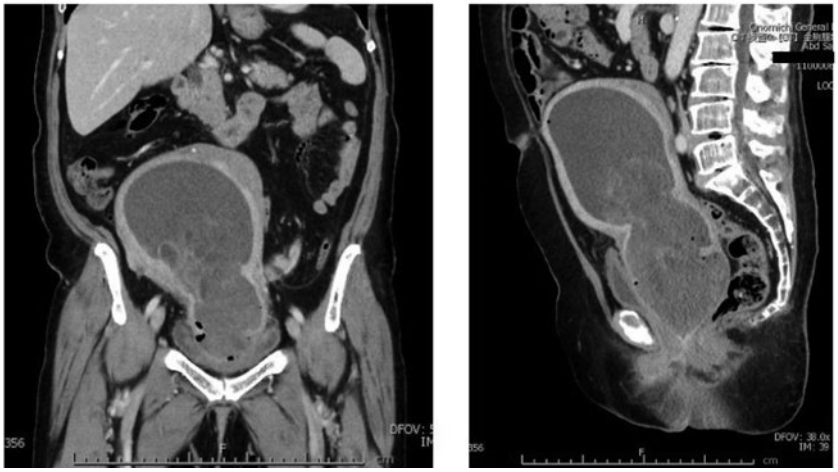

図２　初診時の造影CT画像
子宮体下部から頸管内にかけて腫瘤を認め，子宮腫瘤による子宮留膿症と診断した。

出された。術後は速やかに解熱し，経腟超音波検査で腫瘍の残存は確認出来ず，血液検査データも改善したため第９病日に退院した。腫瘍の病理組織検査では線維成分の中に大小不同の腺管構造が混在していた（図４）。核分裂像は400倍視野で10HPF中０～１であり，悪性の腺肉腫よりも細胞密度は低く異型もなかったため，良性の子宮腺線維腫（adenofibroma）と診断した。病理結果を受けて子宮摘出を考慮したが膿性帯下が持続していたため，子宮摘出術後の骨盤内膿瘍の発生を危惧し感染改善を期待して待機する方針とした。その後受診が途絶え，ドレナージから50日後に再診した時には子宮内の腫瘍が約４ cmに再増大しており留膿症も増悪していた（図５）。急速に増大することから悪性腫瘍の可能性を考慮し，ドレナージから73日後に単純子宮全摘術，両側付属器摘出術を行った。摘出子宮の内腔には体下部前壁から発育する約４ cmの房状，一部乳頭状の腫瘤を認めた（図６）。病理結果は子宮腺線維腫として矛盾せず，悪性所見はなかった。術後は骨盤内膿瘍の発生なく順調に経過し，術後６日目に退院した。以後定期的にCA125，超音波検査，CT，腟断端細胞診で経過観察しているが，術後９ヶ月現在，再発なく経過している。

考　　案

子宮体部上皮性・間葉性混合腫瘍は子宮腫瘍の中でも比較的稀とされている。上皮成分・間質成分の両者とも良性であれば腺線維腫（adenofibroma），間質成分の

図３　摘出した腫瘍

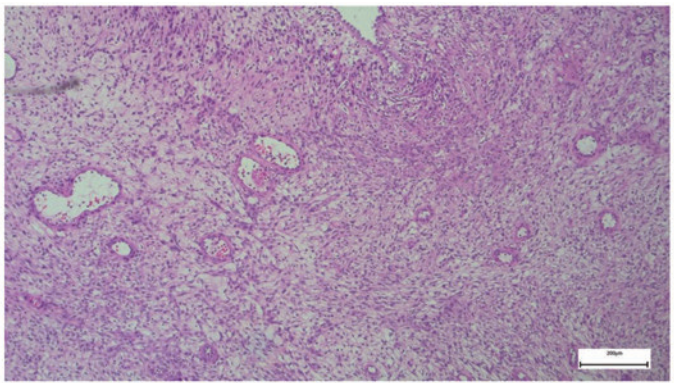

図４　病理所見
線維成分の中に大小不同の腺管構造が混在していた。（HE染色）

図５　ドレナージから50日後の経腟超音波画像
子宮内腫瘍が再増大していた。

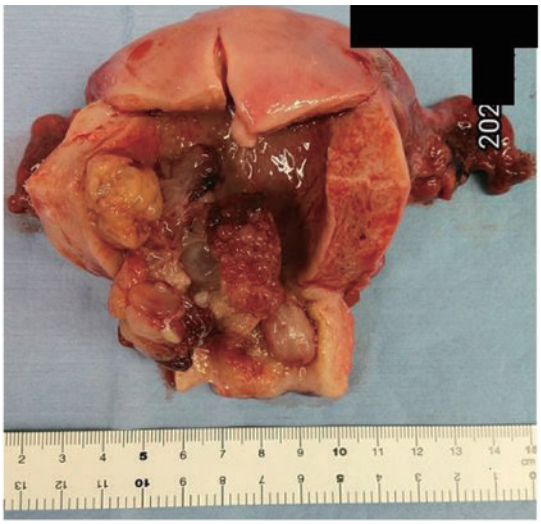

図６　摘出子宮
体下部前壁から発育する約４ cm大の房状，一部乳頭状の腫瘤がみられた。

表１　本邦における子宮腺線維腫の報告例

	報告年	年齢	主訴	治療	転帰	特記事項
藤井ら[5]	1977	63歳	頻尿、下腹部痛	TAH＋BSO	約1年間再発なし	
岩井ら[6]	1984	51歳	性器出血、水溶性帯下	TAH＋BSO	不明	
廣本ら[7]	1995	81歳	腫瘍穿孔による急性腹症	TAH＋BSO	不明	
Horieら[8]	1996	67歳	下腹部痛	TAH＋BSO	約2年間再発なし	
飛岡ら[9]	1996	45歳	過多月経、下腹部痛	TAH	不明	
植田ら[10]	1998	58歳	不正性器出血	TAH+BSO	約6ヶ月間再発なし	
稲坂ら[11]	1999	66歳	不正性器出血	TAH+BSO	約1年間再発なし	
園田ら[12]	2000	70歳	下腹部痛	TAH+BSO	不明	
佐藤ら[13]	2001	28歳	なし（妊娠時に偶発的に診断）	腫瘍摘出術	約1年間再発なし	
Ohshimaら[14]	2002	69歳	不正性器出血	TAH	不明	タモキシフェン内服中
Ishikoら[15]	2002	32歳	不正性器出血	腫瘍摘出術	不明	ターナー症候群合併
Hayasakaら[16]	2006	74歳	なし（フォローアップ中偶発的に診断）	RH	不明	タモキシフェン内服中
Konishiら[17]	2006	42歳	不正性器出血	TAH+BSO	約6ヶ月間再発なし	
糸賀ら[18]	2007	42歳	不正性器出血	TCR→TAH+BSO	約1年間再発なし	
橋本ら[19]	2009	70歳	不正性器出血	TAH+BSO	約4ヶ月間再発なし	
Mikamiら[20]	2010	73歳	タール便	TAH+BSO+PLA	不明	子宮体部明細胞癌、直腸癌を合併
田中ら[21]	2016	73歳	不正性器出血	TCR	約1年間再発なし	
Watanabeら[22]	2018	75歳	無症状	TAH+BSO	約2年間再発なし	
自験例	2023	74歳	発熱、腹痛、腰痛、不正性器出血	TAH+BSO	約9ヶ月間再発なし	

TAH：total abdominal hysterectomy BSO：bilateral salpingo-oophorectomy RH：radical hysterectomy
PLA：pelvic lymphadenectomy TCR：trans cervical resection

み悪性であれば腺肉腫（adenosarcoma），両者とも悪性であれば癌肉腫（carcinosarcoma）と診断される。子宮腺線維腫（adenofibroma）はOberによって1959年に初めて報告された[1]。約90％は子宮体部，約10％は頸部に発生する[3]。超音波では不均一な多嚢胞性腫瘍として描出され，MRIでは病変内部の豊富な線維性間質を反映して，T2強調像で低信号を示すポリープ状腫瘤として描出される[4]。臨床的・病理組織学的に腺肉腫との鑑別が重要とされており，Zaloudek et al.[2] は病理組織学的な子宮腺線維腫の鑑別点を①核分裂像が10HPF中３以下，②間葉細胞に異型がない，③組織的な悪性成分を有さず筋層浸潤がないこと，としている。本症例は①核分裂像が10HPF中０から１ ②異型のない紡錘形細胞を認め ③上皮は低円柱状の腺管構造であり，腫瘍の筋層浸潤を認めず確定診断に至った。本邦では自験例を含めると18例の報告があり（表１）[5)-22)]，大半が閉経後に発症し，不正性器出血を契機として発見されている。

一方，子宮留膿症の発生頻度は全婦人科患者の0.01～0.5%とされ，60歳以上の高齢者に限れば13.6%に上るとされている[23]。原因には加齢に伴う頸管萎縮による狭窄，子宮頸癌や体癌，子宮筋腫，放射線治療による子宮頸管炎などが挙げられる。典型的な症状は膿性帯下・閉経後出血・下腹部痛の３徴とされているが，穿孔による急性腹症で診断に至る症例もあり，その場合は死亡率15～20%とされている[23]。子宮留膿症を契機に診断された子宮腺線維腫は本邦では初めての報告である。

子宮腺線維腫の発生要因は不明であるが，タモキシフェンとの関連を示唆する報告がある[16) 24)]。タモキシフェンは子宮内膜増殖症や子宮内膜ポリープ，子宮内膜癌のリスクを増加させることが知られている。子宮腺線維腫との関連も示唆されており，本邦の18例の報告の中でも２例[14) 16)] がタモキシフェンを内服していた。

治療法については，腫瘍切除のみを行った症例では再発が報告されている。Zaloudek et al.[2] は腫瘍切除から４年経って再発した症例を，Seltzer et al.[25] とI et al.[26] はそれぞれ２年経って再発した症例を報告している。一方，子宮全摘術を行った症例での再発・転移の報告はなかった。

悪性腫瘍との関連では，腺肉腫との鑑別が重要であるだけでなく，上皮性悪性腫瘍との合併例の報告もある。Mikami et al.[20] は子宮体部明細胞癌との合併，Venkatraman et al.[27] は漿液性癌との合併，Miller et al.[28] は腺癌との合併を報告している。またOh et al.[29] は，良性の腺線維腫様領域の一部の腺に悪性転化を示す細胞学的異型が認められ，腺線維腫から発生したと推測される癌肉腫の１例を報告している。これらの報告から上皮成分と間葉成分のそれぞれに悪性転化の可能性があることが示唆される。以上から子宮腺線維腫は腫瘍切除後の再発例や悪性腫瘍の合併例があり，悪性転化する可能性もある。そのため妊孕性温存希望がない場合は子宮摘出が推奨されている。

本症例では排出した腫瘍塊の病理結果を受けて子宮摘出を考慮したが，ドレナージ直後には残存腫瘤を認めなかったこと，膿性帯下が持続していたこと，また受診が途絶えたことなどの要因から子宮摘出の時期が遅れたことは反省すべき点であったと思われた。

子宮腺線維腫は稀な疾患であるため転帰が不明であり，本症例は子宮摘出後であるが，腫瘍摘出から再発が急速であったことから，悪性疾患に準じて５年間は経過観察を行う方針としている。

結　　語

子宮留膿症を契機として診断に至った子宮腺線維腫の一例を経験した。稀な疾患であるため転帰に不明な点があり，悪性腫瘍の合併例も報告されているため，子宮摘出後であるが慎重な経過観察を行っている。

文　　献

1）Ober WB. Uterine sarcomas: histogenesis and taxonomy. Ann NY Acad Sci 1959; 75: 568–585.
2）Zaloudek CJ, Norris HJ. Adenofibroma and adenosarcoma of the uterus. A clinicopathologic study of 35 cases. Cancer 1981; 48: 354–366.
3）Silverberg SG, Kurman RJ. Tumor of uterine corpus and gestational trophoblastic disease. In Atlas of Tumor Pathology. 3rd Series. Fascicle 3. Washington DC, Armed Forces Institute of Pathology, 1992.
4）小山貴．子宮体部疾患のMR画像診断．病理と臨床 2018；26(4)：340–351.
5）藤井信吾，伴千秋，山際裕史．巨大子宮内膜ポリープ分娩の１例．産と婦 1977；44：819–822.
6）岩井正純，小西郁生，藤井信吾，川口周利，岡村均，鈴木瞭．子宮に発生したMüllerian adenofibromaの組織学的検討．日産婦誌 1984；36：44–48.
7）廣本雅之，井野口千秋，越智誠，真田修，岸直彦，井藤久雄．穿孔性腹膜炎を呈した子宮papillary adenofibromaの１例．日臨外医会誌 1995；56：159–162.
8）Horie Y, Ikawa S, Kadowaki K, Minagawa Y, Kigawa J, Terakawa N. Lipoadenofibroma of the uterine corpus. Report of a new variant of adenofibroma (benign müllerian mixed tumor). Arch Pathol Lab Med 1995; 119(3): 274–276.
9）飛岡弘敏，佐藤正幸，前島澄子，吉田佳子，菊川美一，山内智文，佐野文男，森道夫．子宮体部腺線維腫の１例．日本臨床細胞学会雑誌 1996；35：609–612.
10）植田嘉代子，市村友季，河村直樹，角俊幸，安井智代，平井光三，出口昌昭，石河修，荻田幸雄，若狭研一，植田隆．子宮腺線維腫の１例．産婦の進歩 1998；50：10–13.
11）稲坂織恵，小野一郎，原田竜也，田口誠，大塚伊左夫，久保田俊郎，麻生武志．子宮体部腺線維腫の１例．日産婦東京会誌 1999；48(4)：549–552.
12）園田直子，岩政仁，鏡輝雄，福田精二，島田清．子宮体部に発生した腺線維腫の１例．日産婦熊本会誌 2000；44：35–38.
13）佐藤賢一郎，水内英充，塚本健一，佐藤太一，藤田美恫．妊娠に合併した子宮腺線維腫の１例．産と婦 2001；４(109)：528–535.
14）Oshima H, Miyagawa H, Sato Y, Satake M, Shiraki N, Nishikawa H, Arakawa A, Ogino H, Hara M. Adenofibroma of the endometrium after tamoxifen therapy for breast cancer: MR findings. Abdom Imaging 2002; 27(5): 592–594.
15）Ishiko O, Sumi T, Ueda K, Kawamura N, Ogita S. Uterine cervical adenofibroma associated with Turner's syndrome in a young woman. Arch Gynecol Obstet 2002; 267(1): 49–50.
16）Hayasaka K, Morita K, Saitoh T, Tanaka Y. Uterine adenofibroma and endometrial stromal sarcoma associates with tamoxifen therapy: MR findings. Comput Med Imaging therapy 2006; 30(5): 315–318.
17）Konishi Y, Sato H, Fujimoto T, Tanaka H, Takahashi O, Tanaka T. Adenofibroma of the endometrium protruding into the vaginal cavity: Findings on transvaginal ultrasonography, MRI and CT. J Obstet Gynaecol Res 2006; 32(6): 623–627.
18）糸賀知子，福井雅子，太田篤之，依田綾子，西岡暢子，小堀宏之，長沢敢，山本勉，岡田基．短期間で再発を繰り返したendometrioid adenofibromaの１例．日産婦埼玉会誌 2007；37：27–32.
19）橋本彩，高濱潤子，丸上永晃，武輪恵，伊藤高広，北野悟，吉川公彦．子宮体部腺線維種の１例．臨床放射線 2009；54(6)：796–799.
20）Mikami S, Kikunaga H, Kameyama K, Mukai M. Clear cell adenocarcinoma arising in endometrial adenofibroma. Pathol Int 2011; 61(3): 167–170.
21）田中佑治，永坂万友子，平田貴美子，高橋真理子，小林昌．子宮鏡検査にて診断し得た子宮腺線維腫の１例．公立甲賀病院紀要 2016；19：35–40.
22）Watanabe H, Harada N, Nobuhara I, Haruta N, Higashiura Y, Watanabe S. Magnetic resonance imaging and flexible hysterofiberscopic findings of a uterine adenofibroma: Case report and literature review. Case Rep Obstet Gynecol 2018; 9685683.
23）木村直美，加藤悠太，橋本陽，山内桂花，近藤恵美，柴田茉里，小﨑章子，水野輝子，松川泰，熊谷

恭子，池内政弘，樋口和宏．主治療直前に子宮留膿腫が穿孔し，放射線療法，化学療法後に子宮腸管瘻・腸管皮膚瘻を発症した子宮頸癌の1例．日農医誌 2022；71(4)：348-356.
24) Shi H, Chen X, Lv B, Zhang X. Concurrent tamoxifen-related Müllerian adenofibromas in uterus and ovary. Int J Clin Exp Pathol 2015; 8(11): 15381-15385.
25) Seltzer VL, Lwvine A, Spiegel G, Rosenfeld D, Coffey EL. Case report adenofibroma of the uterus: multiple recurrences following wide local excision. Gynecological Oncology 1990; 37(3): 427-431.
26) I LC, Chi LC, Chun SH. Adenofibroma of the uterine cervix coexistent with endometriosis. Taiwan J Obster Gynecol 2012; 51(2): 285-288.
27) Venkatraman L, Elliott H, Steele EK, McClelland HR, McCluggage WG. Serous carcinoma arising in an adenofibroma of the endometrium. Int J Gynecol Pathol 2003; 22(2): 194-197.
28) Miller KN, McClure SP. Papillary adenofibroma of the uterus. Report of a case involved by adenocarcinoma and review of the literature. American Journal of Clinical Pathology 1992; 97(6): 806-809.
29) Oh J, Park SB, Han BH, Lee ES, Park HJ. Imaging features of carcinosarcoma arising from adenofibroma of the uterus: A case report. Curr Med Imaging 2020; 16(8): 1048-1051.

【連絡先】
松島　彩子
JA 尾道総合病院産婦人科
〒722-8508　広島県尾道市平原一丁目 10-23
電話：0848-22-8111　FAX：0848-23-3214
E-mail：amfearlessly@gmail.com

現代産婦人科　Vol.71 No.2，2022 年，pp.305–310

子宮体がん術後の難治性リンパ漏に対して鼠径リンパ節穿刺による リンパ管造影と経静脈的胸管塞栓術が有効であった１例

伊藤麻里奈・田邊　学・関谷　彩・品川　征大・折田　剛志
丸山　祥子・森岡　均・嶋村　勝典

山口県済生会下関総合病院　産婦人科

Successful treatment of intractable lymphatic leakage after pelvic and paraaortic lymphadenectomy for endometrial cancer using intranodal lymphangiography and transvenous thoracic duct embolization with lipiodol: A case report

Marina Ito・Manabu Tanabe・Aya Sekiya・Masahiro Shinagawa・Takeshi Orita
Shoko Maruyama・Hitoshi Morioka・Katsunori Shimamura

Department of Obstetrics and Gynecology, Saiseikai Shimonoseki General Hospital

後腹膜リンパ節郭清後に，リンパ漏や乳び腹水の合併症を認めることがある。絶食，低脂肪食摂取，オクトレオチド投与などによる保存的治療で軽快することが多いが，今回，保存的治療に抵抗した乳び腹水・リンパ漏に対して，比較的侵襲の少ない鼠径リンパ節穿刺によるリンパ管造影・塞栓術と逆行性経静脈的胸管塞栓術が有効であった１例を経験した。
症例は68歳，２妊２産，子宮体がん（類内膜癌，G2）ⅠB期に対し，子宮全摘出術，両側付属器摘出術，大網切除術，骨盤・傍大動脈リンパ節郭清を実施した。リンパ節郭清には超音波凝固切開装置を用いてリンパ管をシーリングし，リンパ管の結紮は行わなかった。術後２日目の食事開始後に乳び腹水を認め，絶食・補液とオクトレオチド投与によって乳びは改善したが，リンパ漏は持続しドレーン排液量は減少しなかった。絶食に対する苦痛の訴えもあり，術後17日目に鼠径リンパ節穿刺によるリンパ管造影・塞栓術を施行した。ドレーン排液量は若干減少したが，その後も300ml/日程度の排液を認めたため，術後21日目に経静脈的胸管塞栓術を施行した。胸管塞栓術施行後は，食事を再開してもドレーン排液は100ml/日程度に減少したので，術後26日目にドレーンを抜去した。ドレーン抜去後も腹水再貯留は認めず，術後１年６カ月後の外来定期経過観察でもリンパ漏再発は認めていない。
保存的療法を行っても改善しない術後リンパ漏や乳び腹水に対して，比較的侵襲の少ない鼠径リンパ節穿刺によるリンパ管造影・塞栓術と逆行性経静脈的胸管塞栓術は早期に試みる価値があると思われる。また，超音波凝固切開装置はリンパ節郭清に際して有用であるが，丁寧に正しい使用を心がけるとともに，肉眼的に確認できるほどの太いリンパ管は結紮することが望ましいと考える。

Lymphatic leakage and chylous ascites may occur as complications of retroperitoneal lymphadenectomies. Most cases respond to conservative treatments, such as a low-fat diet and administration of octreotide, but some are resistant. Herein, we present a case in which intranodal lymphangiography and transvenous thoracic duct embolization were effective for refractory chylous ascites.
A 68-year-old woman underwent total hysterectomy, bilateral adnexectomy, omentectomy, and pelvic and para-aortic lymphadenectomy for endometrial cancer.
On postoperative day 2 (POD2), abdominal drainage showed milky white fluid after she started the meal. After conservative management with fasting and octreotide administration, the drainage fluid changed from milky white to light yellow. However, the fluid volume remained high. On POD 17, the patient underwent intranodal lymphangiography, and the drainage volume decreased slightly. On POD 21, the patient underwent transvenous thoracic duct embolization. As the drainage volume further decreased, the drainage catheter was removed on POD 26. The patient had no symptoms of abdominal distention due to ascites after drain removal.
Intranodal lymphangiography and transvenous thoracic duct embolization are minimally invasive and practical techniques for refractory chylous ascites that resist conservative treatment.

キーワード：術後リンパ漏，乳び腹水，リンパ節内リンパ管造影，経静脈的胸管塞栓術，超音波凝固切開装置
Key words：postoperative lymphatic leakage, chylous ascites, intranodal lymphangiography, transvenous thoracic duct embolization, ultrasonically activated device

緒　　言

婦人科悪性腫瘍に対する後腹膜リンパ節郭清後に，リンパ漏や乳び腹水の合併症を認めることがあり，リンパ漏の発生率は1.8－4.0%[1,2]，乳び腹水の発生率は0.17－2.0%[3,4]と報告されている。また，寺島ら[5]は超音波凝固切開装置はリンパ節郭清のリンパ漏予防に有用であるが，使用する際には慣れとコツが必要であると注意を喚起している。リンパ漏の多くは一時的で，腹腔内に漏出するリンパ液が乳びの場合の乳び腹水に対しても，絶食・低脂肪食摂取などの食事制限，中心静脈栄養等の輸液，オクトレオチド投与などによる保存的治療のみで軽快することが多いが[2,6]，なかには保存的治療では軽快せずに治療に難渋する場合もある。乳び・リンパ液の喪失が持続すると，体液，脂質，タンパク質，リンパ球の喪失に伴う栄養・免疫面での問題を生じ術後治療などにも悪影響を与えるため，早期の適切な治療が望ましいと考える。今回，保存的治療に抵抗した後腹膜リンパ節郭清後の乳び腹水・リンパ漏に対して，近年有効性の報告が散見される比較的侵襲の少ない鼠径リンパ節穿刺によるリンパ管造影・塞栓術[6~12]と逆行性経静脈的胸管塞栓術[13~16]が有効であった１例を経験したので報告する。

症　　例

年齢：68歳
主訴：不正性器出血
産科歴：２妊２産
既往歴：高血圧症，糖尿病，緑内障
現病歴：１年前から続く不正性器出血を主訴に近医を受診した。子宮体部細胞診でadenocarcinomaの結果が出たため精査加療目的に当科に紹介となった。子宮内膜吸引組織診を行い，endometrioid carcinoma，G2の結果を得た。骨盤部の造影MRI検査で子宮内腔に充満する腫瘍と血腫を認め，子宮筋層１/２以上の浸潤を疑ったが，骨盤リンパ節転移や腹膜播種は認めなかった。胸部から骨盤部の単純･造影CT検査ではリンパ節転移，遠隔転移は認めなかった。子宮体癌（endometrioid carcinoma，G2），ⅠB期相当に対して，腹式単純子宮全摘出術，両側付属器摘出，高位・下位の傍大動脈リンパ節郭清，骨盤リンパ節郭清，大網部分切除を実施した。リンパ節郭清には超音波凝固切開装置であるハーモニックHD®を用いてリンパ管をシーリングし，リンパ管の結紮は行わなかった。

摘出標本の病理検査の結果は，endometrioid carcinoma，G2，筋層浸潤 25mm/27mm，脈管侵襲(-)，頸部間質浸潤（-），子宮外病変（-）で，pT1b N0であった。

術後経過：術後１日目の夕方から流動食を開始し，術後２日目の昼食で５分粥に変更し摂取した後に乳白色の排液を認めた。排液中のトリグリセリド値を測定すると723mg/dlと高値であり乳び腹水と診断した。

まずは絶食・補液管理を行い，術後３日目からオクトレオチド投与による薬物療法を開始した。絶食後に乳び腹水は改善を認め，ドレーンからの排液は淡黄色透明となったが排液量は依然として多く，術後11日目に脂肪制限食を開始したところ排液はわずかに白濁し量も増加したため再度絶食管理とした。その後もドレーンからの排液量は改善せず，絶食に対する患者からの苦痛の訴えが強いため，脂肪制限食を再開するとともに，当院放射線

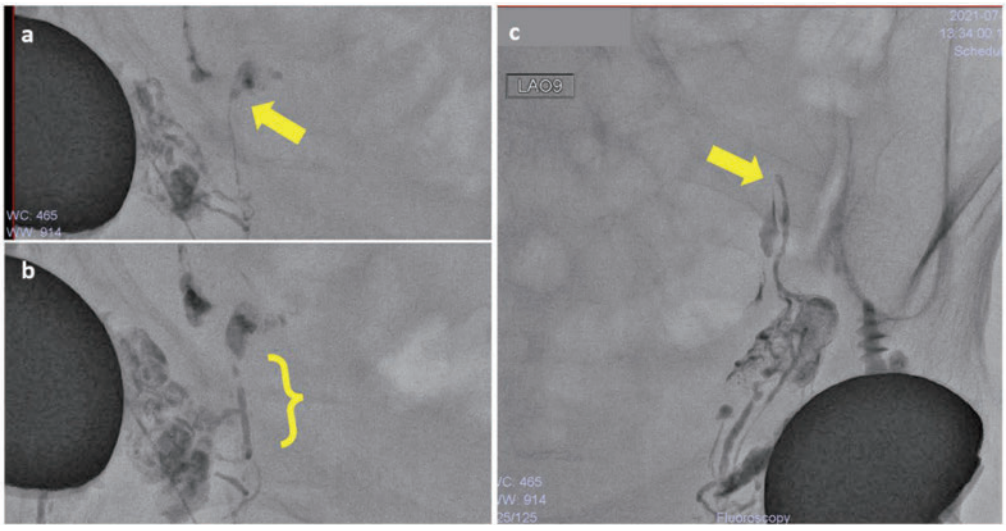

図１　鼠径リンパ節穿刺によるリンパ管造影
（a）右鼠径リンパ節穿刺によるリンパ管造影　造影剤漏出あり（矢印）
（b）右リンパ管塞栓術（リピオドール＋NBCA）　塞栓部位（波括弧）
（c）左鼠径リンパ節穿刺によるリンパ管造影　造影剤漏出あり（矢印）

科医と協議の上リンパ漏の治療目的にリンパ管造影・塞栓術を試みる方針とした。

乳びが混じっていたことから，高位傍大動脈リンパ節郭清による上腹部からのリンパ漏の可能性を考えたが，骨盤内リンパ節郭清によるリンパ漏の合併も否定できないので，まずは手技的に簡便な鼠径リンパ節穿刺によるリンパ管造影から行った。

術後17日目，超音波ガイド下に右鼠径リンパ節を23Gカテラン針で穿刺し，造影剤としてヨード化ケシ油酢酸エチルエステル（リピオドール®）を注入したところ，リンパ管が造影され造影剤の漏出を認めた（図１ａ）。リンパ節内からリピオドール®に塞栓物質のN-butyl-2-cyanoacrylate（NBCA）を混和して（NBCA：リピオドール®＝１：２）1.0ml注入し塞栓を行った（図１ｂ）。左鼠径リンパ節も同様に穿刺しリピオドール®で造影したところ右側と同様に造影剤の漏出を認めた（図１ｃ）。左側はリピオドール®を少量注入しただけで，リピオドール®の高い粘稠性によって十分な停滞を認めたため塞栓物質は混和せずに手技を終了した。リンパ管造影後からドレーンからの排液量は減少したので，処置後２日目から糖尿病食に変更したところ，ドレーンから再度300ml/日以上の軽度白濁した排液を認めるようになったため，高位傍大動脈リンパ節郭清による上腹部からのリンパ漏治療が必要と考え，経静脈的胸管塞栓術を試みる方針とした。

経静脈的に胸管へカテーテルを進めるために，事前（前日）にMR lymphangiography（MRL）/MR ductography（MRTD）で胸管の描出を行い左静脈角の流入部を確認した（図２ａ，ｂ）。術後21日目，MRL/MRTD画像を確認しながら左の肘部皮下静脈から5Frカテーテルを挿入し，鎖骨下静脈を造影して左静脈角からマイクロカテーテルを胸管内に挿入し，さらに胸管内の逆流弁を通過しながらマイクロカテーテルを進ませて胸管を描出した。造影を行うと腹部大動脈右側の大動静脈リンパ節郭清部位での造影剤漏出所見を認めたので，同部にNBCA：リピオドール®＝１：４の混和液2.5mlを注

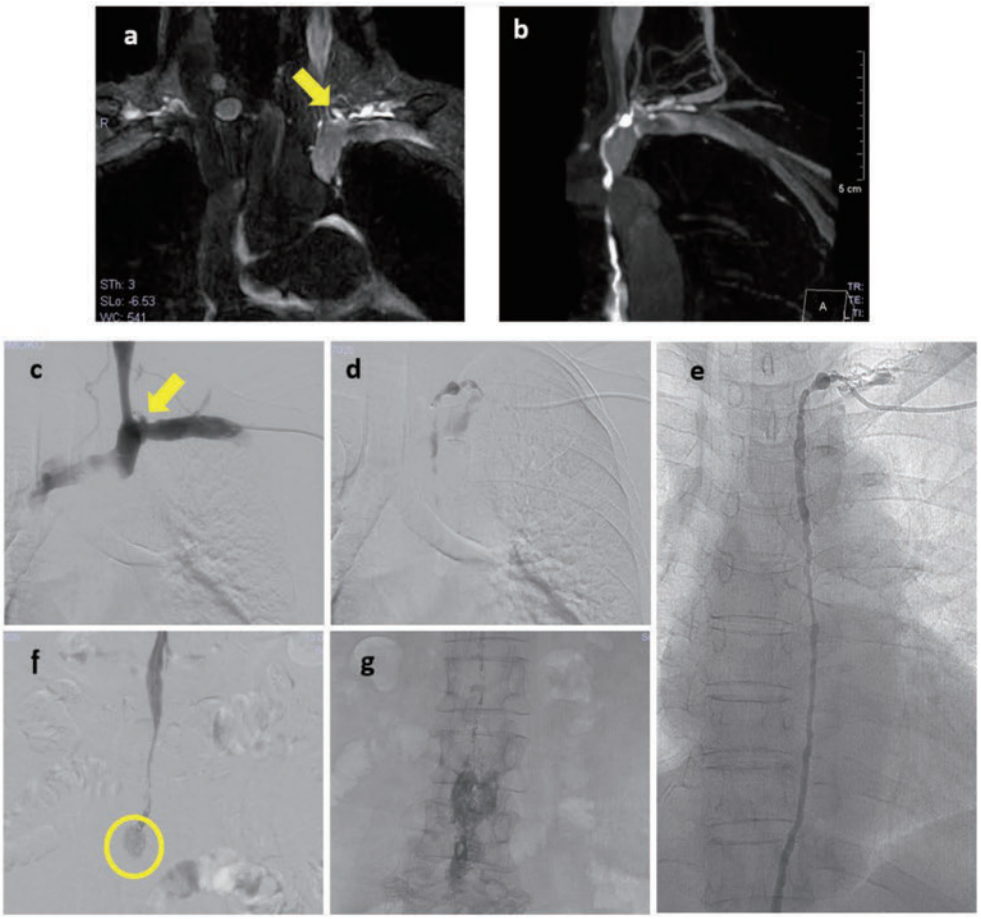

図２　MR lymphangiography（MRL）/MR ductography（MRTD）および経静脈的胸管塞栓術
（ａ）静脈角の流入部を同定（矢印）
（ｂ）胸管を描出
（ｃ）左肘部皮下静脈から5Frカテーテルを挿入し鎖骨下静脈を造影，静脈角を同定（矢印）
（ｄ）静脈角からマイクロカテーテルを胸管内に挿入
（ｅ）胸管を描出
（ｆ）腹部大動脈の右側に造影剤漏出所見あり（丸印）
（ｇ）同部位をNBCAで塞栓

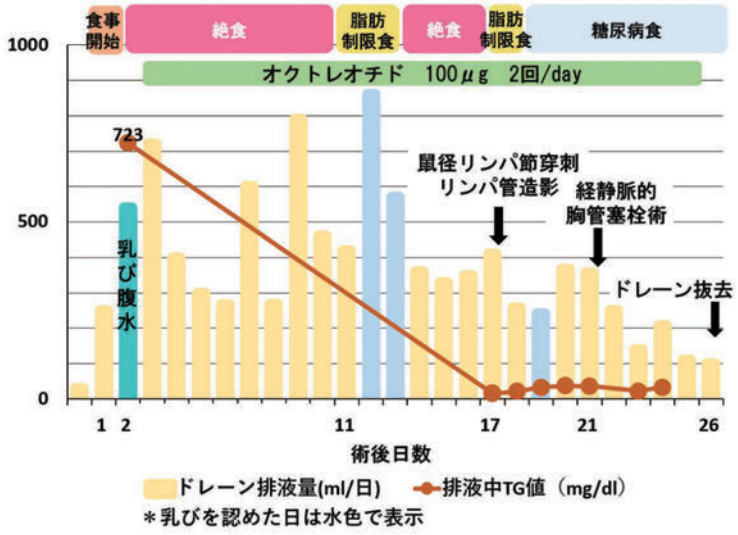

図３　術後経過表

入して塞栓を行った（図２ｃ－ｇ）。

処置後は食事摂取にもかかわらずドレーン排液量100ml/日程度まで減少したため，術後26日目にドレーンを抜去し，自宅に退院した。術後１年６カ月後の外来での定期経過観察で腹水は認めずリンパ漏再発は認めていない。

考　　案

今回の症例より，保存的治療に抵抗する後腹膜リンパ節郭清後のリンパ漏や乳び腹水に対して，比較的侵襲の少ない鼠径リンパ節穿刺によるリンパ管造影・塞栓術と逆行性経静脈的胸管塞栓術は早期に試みる価値があると思われる。また，リンパ漏を予防するために超音波凝固切開装置は丁寧に正しく使用すること，肉眼的に確認できるほどの太いリンパ管やリンパ節郭清部位の中枢側・末梢側リンパ管は超音波凝固切開装置を過信せずに可能な限り結紮することが望ましいと考える。

乳び腹水は保存的治療のみで軽快することが多い[2, 6]。保存的治療に抵抗性の症例に対して以前は手術による漏出部位の結紮やフィブリン糊散布などといった外科的介入の報告が散見されていたが[17, 18]，外科的介入は侵襲度が高く，また手術を行っても漏出部位を特定できない可能性もあり，近年では，Interventional Radiology（IVR）によるリンパ管造影・塞栓術による治療の報告が増えている[6~12]。

Kyle et al.[6] は146文献によるreviewで後腹膜手術後に乳び腹水を発症した523症例を解析し，68.5%が保存的治療で乳び腹水が改善し，改善症例での治療期間の中央値は11日（８－16日），保存的治療では効果がなく何らかの追加治療（リンパ管造影や外科的治療など）を必要とした症例では治療期間の中央値は22日（14－42日）でドレーンからの排液量の中央値は750ml/日（600－1140ml/日）と報告している。今回の症例でも乳び腹水に対して，まず絶食・補液管理を開始し，翌日から乳び腹水やリンパ漏に対しての有効性報告が散見されるオクトレオチド投与による薬物治療を開始した。絶食後，乳びは改善を認め淡黄色透明のリンパ液の排液となったが排液量は約300－400ml/日から改善せず保存的治療に抵抗した。約２週間の脂肪制限食も含めての絶食であったが，食事療法に対して患者の苦痛の訴えが非常に強いため，これ以上の保存的治療継続は困難と判断し，IVRによる治療が可能な放射線医師と相談し，近年有効性の報告が散見されるリンパ管造影・塞栓術による治療を試みる方針となった。

リンパ管造影は，以前は古典的な足背の皮膚切開を行うリンパ管造影が行われていたが，手技的にも熟練を要し侵襲もあることから，近年はより侵襲が少なく比較的簡便に行える超音波ガイド下に行う鼠径部のリンパ節内リンパ管造影が主流となっている[16]。そもそも術後のリンパ漏に対しては外科的介入を行う前にリンパ管損傷部位を同定する目的でリンパ管造影が行われたが，リピオドールが粘稠で，かつリーク部で炎症を惹起することでリンパ管造影自体がリンパ漏に対して治療効果があることが判明し，術後のリンパ漏に対する治療目的で施行されるようになってきた[7, 9]。リンパ管造影・塞栓術によるリンパ漏や乳び腹水の改善率は，リピオドール®単剤使用によるリンパ管造影では35－67%，リピオドール®に塞栓物質を併用した場合は72－89%と報告がある[10~12]。

また，経静脈的胸管造影によるリンパ漏・乳び腹水の治療報告も散見されるようになっている[14~16, 19]。胸管は通常左静脈角近傍で鎖骨下静脈に合流するため逆行性

に鎖骨下静脈からカニュレーションが可能であるが，合流部には弁が存在するため鎖骨下静脈造影では胸管は造影されない。しかも胸管の解剖は個々人でバリエーションがあるため，経静脈的胸管造影を行う前に胸管全体や静脈との吻合部などを明らかにすることが非常に重要である。以前は鼠径部からリンパ節内リンパ管造影を行い胸管と鎖骨下静脈の吻合部を同定していたが，近年MRIによるリンパ管イメージング法が進化し非造影のMRL/MRTD（基本はheavy T2イメージ）で非侵襲的に胸管静脈吻合部も描出できるようになった[16]。

この症例では，術後11日目に脂肪制限食を開始したところ排液はわずかに白濁したことから，高位傍大動脈リンパ節郭清による上腹部からの乳びの混ざったリンパ漏の可能性を考えたが，骨盤内リンパ節郭清によるリンパ漏の合併も否定できないので，まずは手技的に簡便な鼠径リンパ節穿刺によるリンパ管造影・塞栓術後を試みた。処置後にドレーンからの排液量は約100ml/日減少し，その減少量は骨盤内リンパ節郭清に伴う末梢側からのリンパ漏に相当する量であったと考えた。しかし，処置後2日目から脂肪制限食から脂肪制限のない糖尿病食に変更したところ，軽度白濁した乳びの排液が増量したため，経静脈的胸管塞栓術を試みリンパ漏・乳び腹水の治療に成功した。難治性リンパ漏の明確な定義はなく，保存的治療が短期間で奏功しない場合に次の治療への切り替えに関して，どのタイミングで何の治療を選択するのか明確な基準はない。Leibovitch et al.[20] は保存的治療を6～8週間試みても改善の見込みがなければ外科的治療を考慮した方がよいと2002年に報告しているが，近年はリンパ漏や乳び腹水・胸水の領域でも外科的治療よりも侵襲の少ないIVRによる治療が可能になってきている。絶食や食事制限による患者の苦痛も考慮し，上記review[6] による保存的治療での改善症例の治療期間中央値が11日（8－16日）であることから考えると，その期間で改善が得られなければまずは比較的侵襲の少ないIVR治療に移行するのがよいのではと考える。IVRによる治療はIVR対応可能な放射線科医師の存在が欠かせないので，IVR治療選択が困難な施設もあるかと思うが，その場合はIVR治療が可能な施設への紹介を考慮することが望まれる。

腹部外科手術では，手術手技によっても乳び腹水発生率に差があり直腸がん手術ではロボット手術で6.9%，腹腔鏡手術で4.2%，開腹手術で1.0%と報告されており[21]，術後のリンパ漏・乳び腹水を予防するためには，術中の丁寧な手術操作によるリンパ管の確実な結紮・クリッピングが重要であると言われている[5]。

リンパ管は動脈や静脈と比較して壁が極めて薄く膠原繊維が乏しく，血液凝固による閉塞も起こらないため，ある程度の太さになると通常の電気凝固では閉塞が困難であり，またリンパ圧も存在するためリンパ管を損傷すると容易にリンパ漏が生じる。寺島ら[5] は雄豚のリンパ管を使用して超音波凝固切開装置の閉塞効果に関する基礎的検討を行い，外径が0.76±0.25mmのリンパ管では超音波凝固切開装置のシーリングによって静脈と同程度の閉塞効果を示すという結果が得られたと報告しており，その結果をもとに実臨床では胃がんのリンパ節郭清時には郭清の遠位端と近位端および肉眼的に確認できるほどの太いリンパ管を認めた場合には結紮を行い，それ以外に対しては超音波凝固切開装置でのシーリングのみでリンパ漏の発生を防げたと報告している。また，超音波凝固切開装置はリンパ節郭清に際して有用であるが，リンパ漏予防のためには使用するにはある程度の慣れとコツが必要であり，超音波凝固切開装置使用のコツとして，①組織を確実に把持する，②アクティブブレイドの先端と背面に組織を接触させない，③組織を把持したらブレイドを不必要に動かさない，④凝固した組織を愛護的に扱う，⑤リンパ節を挟まない，⑥焦げ付いた組織は除去することと述べている。

当科では，本症例の4年2カ月前から後腹膜リンパ節郭清時にはリンパ管の結紮は行わずに超音波凝固切開装置（ハーモニック®HD）のシーリングのみで対応し，幸いにもリンパ漏や乳び腹水の発症はなかった。今回の執刀医は悪性腫瘍の執刀歴が20年であり，超音波凝固切開装置の使用に慣れてはいたが，超音波凝固切開装置使用のコツが疎かになっていたことからリンパ漏・乳び腹水の合併を来した可能性は否めない。今回の症例を経験して以降，当科ではリンパ節郭清の際，超音波凝固切開装置をより丁寧に正しく使用するように留意するとともに，リンパ管郭清部位の中枢側・末梢側と肉眼的に確認できるほどの太いリンパ管を認めた場合には結紮を行うように改善した。今回の症例から2022年11月にかけて，系統的な骨盤・傍大動脈リンパ節郭清を行った症例が18件，骨盤リンパ節郭清のみを行った症例が11件あるが，いずれの症例でも術後のリンパ漏・乳び腹水は認めていない。

本邦では術後のリンパ漏・乳び腹水に対するIVRによる治療の認知度はまだまだ低いと思われる。婦人科悪性腫瘍術後の難治性リンパ漏・乳び腹水の合併は稀ではあるが，保存的治療に抵抗したリンパ漏・乳び腹水に遭遇したときに，この症例報告が治療の一助になれば幸いである。

本論文について開示すべき利益相反なし。

文　献

1）Frey MK, Ward NM, Caputo TA, Taylor J, Worley MJ Jr, Slomovitz BM. Lymphatic ascites following pelvic and paraaortic lymphadenectomy

procedures for gynecologic malignancies. Gynecol Oncol 2012; 125: 48–53.
2）Chen L, Lin L, Li L, Xie Z, He H, Lin C, Chen J, Lin A. Lymphatic leakage after pelvic lymphadenectomy for cervical cancer: a retrospective case-control study. BMC Cancer 2021; 21: 1242.
3）Han D, Wu X, Li J, Ke G. Postoperative chylous ascites in patients with gynecologic malignancies. Gynecol Cancer 2012; 22: 186–190.
4）Tulunay G, Ureyen I, Turan T, Karalok A, Kavak D, Ozgul N, Ocalan R, Tapisiz OL, Boran N, Kose MF. Chylous ascites: analysis of 24 patients. Gynecol Oncol 2012; 127: 191–197.
5）寺島雅典，後藤満一．【手術器械の使い方　こんなときどうするか】リンパ節郭清に伴うリンパ漏対策．手術 2004；58：630–634.
6）Rose KM, Huelster HL, Roberts EC, Manley BJ, Gilbert SM, Sexton WJ. Contemporary management of chylous ascites after retroperitoneal surgery: Development of an evidence-based treatment algorithm. J Urol 2022; 208: 53–61.
7）植村守，土岐祐一郎，石川治，上田潤，良河光一，森本真人，高地耕，宮代勲，今岡真義．リピオドールリンパ管造影にて治癒した食道癌術後難治性乳糜胸水の1例．日消外会誌 2005；38：7–12.
8）Hur S, Shin JH, Lee IJ, Min SK, Min SI, Ahn S, Kim J, Kim SY, Kim M, Lee M, Kim HC, Jae HJ, Chung JW, Kim HB. Early experience in the management of postoperative lymphatic leakage using lipiodol lymphangiography and adjunctive glue embolization. J Vasc Interv Radiol 2016; 27: 1177–1186.
9）網掛恵，澤崎隆，高畑敬之，友野勝幸，中村紘子，本田裕，水之江知哉．子宮体癌術後に発生した難治性リンパ漏に対し，リンパ管造影が奏功した１例．現代産婦人科 2018；67：107–110.
10）Nadolski GJ, Chauhan NR, Itkin M. Lymphangiography and lymphatic embolization for the treatment of refractory chylous ascites. Cardiovasc Intervent Radiol 2018; 41: 415–423.
11）Sun X, Zhou F, Bai X, Yuan Q, Zhang M, Ma L, Jin Y. Application of ultrasound-guided intranodal lymphangiography and embolisation in cancer patients with postoperative lymphatic leakage. World J Surg Oncol 2021; 19: 32.
12）Santos E, Moussa AM. Chylous Ascites and lymphoceles: Evaluation and interventions. Semin Intervent Radiol 2020; 37: 274–284.
13）Inoue M, Nakatsuka S, Yashiro H, Tamura M, Suyama Y, Tsukada J, Ito N, Oguro S, Jinzaki M. Lymphatic intervention for various types of lymphorrhea: Access and treatment. RadioGraphics 2016; 36: 2199–2211.
14）Kariya S, Nakatani M, Ueno Y, Yoshida A, Ono Y, Maruyama T, Komemushi A, Tanigawa N. Transvenous retrograde thoracic ductography: Initial experience with 13 consecutive cases. Cardiovasc Intervent Radiol 2018; 41: 406–414.
15）Morikawa K, Takenaga S, Hasumi J, Kano A, Tatsuno S, Michimoto K, Terayama T. Retrograde transvenous lymphatic embolization for postoperative chylous ascites: A report of three cases and literature review. Radiol Case Rep 2020; 13: 1623–1628.
16）井上政則，中塚誠之，曽我茂義，吉川裕紀，長谷学，鳥飼秀幸，田村全，塚田実郎，屋代英樹，小柳喬幸，山岸敬幸，陣崎雅弘．リンパ管造影とリンパ系IVR．日小児放射線会誌 2021；37：134–146.
17）三上幹男，佐藤茂，西島義博，杉山太朗，平澤猛，村松俊成．傍大動脈リンパ節郭清－後腹膜の展開および乳糜腹水防止について．産婦人科手術 2008；19：65–71.
18）中嶋理恵，池田仁惠，天津慎子，林伊緒，杉山太朗，飯田哲士，信田政子，平澤猛，三上幹男．卵巣癌に対する傍大動脈リンパ節郭清術後に難治性乳び腹水をきたした一例．関東連産婦会誌 2017；54：9–13.
19）Inoue M, Nakatsuka S, Yashiro H, Tamura M, Suyama Y, Tsukada J, Ito N, Oguro S, Jinzaki M. Lymphatic intervention for various types of lymphorrhea: Access and treatment. Radio Graphics 2016; 36: 2199–2211.
20）Leibovitch I, Mor Y, Golomb J, Ramon J. The diagnosis and management of postoperative chylous ascites. J Urol 2002; 167: 449–457.
21）Wang X, Zheng Z, Chen M, Huang S, Lu X, Huang Y, Chi P. Chylous ascites has a higher incidence after robotic surgery and is associated with poor recurrence-free survival after rectal cancer surgery. Chin Med J 2022; 235: 164–171.

【連絡先】
伊藤麻里奈
山口県済生会下関総合病院産婦人科
〒759–6603　山口県下関市安岡町８丁目 5–1
電話：083–262–2300　FAX：083–262–2301
E-mail：m-ito@simo.saiseikai.or.jp

現代産婦人科　Vol.71 No.2，2022 年，pp.311-316

特発性食道破裂を生じた重症妊娠悪阻の一例

好澤　茉由・山根　尚史・菅　裕美子・佐川麻衣子
中村　紘子・本田　奈央・水之江知哉

独立行政法人国立病院機構　呉医療センター・中国がんセンター　産婦人科

Esophageal rupture due to hyperemesis gravidarum: A case report

Mayu Kozawa・Naofumi Yamane・Yumiko Kan・Maiko Sagawa
Hiroko Nakamura・Nao Honda・Tomoya Mizunoe

Department of Obstetrics and Gynecology, National Hospital Organization Kure Medical Center and Chugoku Cancer Center

特発性食道破裂はまれな疾患だが，重症化すると致命的となるため，早期診断・治療が重要である。今回我々は，妊娠悪阻に特発性食道破裂を合併した症例を経験したため報告する。症例は26歳，１妊０産，妊娠悪阻のため前医を受診し，頻回の嘔吐と前胸部痛が増悪したため当科へ紹介となった。来院時，前胸部皮下の握雪感と圧痛を認め，胸部単純X線写真で皮下気腫，縦隔気腫を認めた。血液検査では，白血球数11400 / μl，CRP 0.86 mg/dlと上昇し，Na 120 mEq/l，K 2.4 mEq/lと電解質異常を認めた。画像所見，頻回の嘔吐歴から食道破裂が強く疑われたが，発熱はなく全身状態が安定していたため，保存的加療を選択した。絶食の上，中心静脈栄養を開始し，抗菌薬とプロトンポンプ阻害剤の投与を行った。発熱はなく経過し，白血球数，CRPは徐々に低下した。また，嘔吐回数は減少し，全身状態の増悪なく経過したため，第9病日より少量の飲水を開始した。第11病日に撮影した胸部単純X線写真で皮下気腫，縦隔気腫像は消失し，第14病日に施行した上部消化管内視鏡検査で瘢痕化した裂傷部を認め，特発性食道破裂と確定診断した。第15病日より食事を開始し，症状が改善したため，第36病日に自宅退院となった。妊娠期に発症した特発性食道破裂は少数のみ報告されているが，妊娠悪阻によるものが多く，早期に診断できれば本症例のように保存的加療のみで予後良好となる場合が多い。妊娠悪阻に前胸部痛を合併する症例では，特発性食道破裂を鑑別にあげ，早期に診断・治療することが重要である。

In 0.3% to 3% of pregnant women, morning sickness becomes severe and requires treatment for hyperemesis gravidarum. Here, we report a case of idiopathic esophageal rupture associated with hyperemesis gravidarum. A 26-year-old woman (G1P0) was referred to our department with frequent vomiting and worsening anterior chest pain. When she came to our hospital, she was found to have snowball crepitation and tenderness in the anterior thoracic region. Simple chest radiographs showed subcutaneous emphysema and mediastinal emphysema. Blood tests revealed an elevated inflammatory response and abnormal electrolyte levels. Although esophageal rupture was strongly suspected, the patient's general condition remained stable without fever, and conservative treatment was initiated. After the subcutaneous and mediastinal emphysema resolved, upper gastrointestinal endoscopy was performed, which revealed a scarred laceration site, confirming the diagnosis of idiopathic esophageal rupture. The patient was discharged after her hyperemesis gravidarum improved. The cause of the esophageal rupture was considered to be frequent vomiting due to hyperemesis gravidarum. Although esophageal rupture is relatively rare, early diagnosis and treatment are important for its prognosis and in the differential diagnosis of chest pain. In cases of hyperemesis gravidarum with anterior chest pain, esophageal rupture should be considered in the differential diagnosis.

キーワード：重症妊娠悪阻，特発性食道破裂
Key words：hyperemesis gravidarum, esophageal rupture

緒　　言

つわりは妊娠初期に悪心，嘔吐，食思不振などを主症状とするが，0.3～３％の妊婦では，症状が増悪し妊娠悪阻として治療が必要となる[1)]。一方，特発性食道破裂は，器質的疾患のない食道において，繰り返す嘔吐などを契機とした食道内圧の急激な上昇により食道壁が破裂するまれな疾患で，重症化すると致命的となるため早期の診断・治療が重要である。今回我々は，妊娠悪阻に特発性食道破裂を合併した症例を経験したため報告する。

症　　例

症例：26歳　１妊０産
既往歴・内服薬・アレルギー：なし
現病歴：自然妊娠成立し，妊娠６週５日から妊娠悪阻のため経口摂取不良となり，前医で補液が開始された。妊

娠９週４日頃より１日10回以上嘔吐を繰り返し，前胸部痛を自覚しはじめた。妊娠10週４日に症状が増悪したため前医へ受診し，精査加療目的に同日当科へ紹介となった。

来院時現症：身長162 cm，体重55 kg（非妊時69 kg），体温36.9 ℃，心拍数102 bpm，血圧114/72 mmHg，SpO2 98%（room air），呼吸数20回/分。一般身体診察では前胸部皮下に握雪感と圧痛を認め，頚部・胸部・腹部に特記所見はなかった。経腟超音波断層法で，胎児心拍と胎動を認め，BPDは14.3 mm（妊娠10週６日相当）と，児の正常発育を確認した。血液検査でNa 120 mEq/l，K 2.4 mEq/lと低下し，白血球 11400 / μl，CRP 0.86 mg/dlと上昇していた（表１）。胸部単純X線写真で皮下，縦隔に透過性亢進部位を認め，皮下気腫，縦隔気腫が考えられた（図１ａ）。

入院後経過：前医にて補液されていたが経口摂取不良で嘔吐回数が１日10回以上と多く，非妊時から14 kgの体重減少と，低Na血症および低K血症を認めたため，重症妊娠悪阻のため入院加療が必要と判断し，経静脈的に体液補正および電解質補正を開始する方針とした。また，画像上明らかな縦隔気腫を認め，頻回の嘔吐歴から食道破裂が臨床的に強く疑われたが，全身状態が落ち着いていたことから，診断のためのCT検査，食道造影検査はこの時点で施行せず，増悪時に施行する方針とした。保存的加療として，末梢挿入型中心静脈カテーテル（peripherally inserted central catheter: PICC）を挿入し，絶食とし中心静脈栄養（total parenteral nutrition: TPN）管理を開始した。また，抗菌薬としてセフォゾプラン塩酸塩（CZOP），プロトンポンプ阻害剤の投与を行った。白血球数，CRPは徐々に低下し，第６病日には正常化したため第８病日に抗菌薬投与を終了した。なお，経過中に発熱は認めなかった。入院後は嘔吐回数は減少し，全身状態の増悪なく経過したため，第９病日より少量の飲水を開始した。第11病日には，胸部単純X線写真で入院時に認めていた皮下気腫，縦隔気腫像は消失した（図１ｂ）。食道破裂が軽快したと考えられ，全身状態が落ち着いていたため，第14病日に診断および病変確認目的に上部消化管内視鏡検査を施行し，胃食道接合部左側に２ cm大の瘢痕化した裂傷部あり，特発性食道破裂の診断とした（図２）。同日の胸部単純X線写真で縦隔気腫を認めず，上部消化管内視鏡検査による送気の流出がないことを確認し，食事を開始した。また，同日にプロトンポンプ阻害剤の投与を終了した。第20病日頃から嘔気が軽減傾向となり，段階的に常食に戻し，第27病日に常食を摂取可能となったため，TPNを終了とした（図３）。TPN終了後も嘔気や前胸部痛の再燃なく経過したため，第36病日に自宅退院となった。その後の妊娠経過は特記なく経過し，妊娠40週０日に経腟分娩に至った。分娩時の努責により食道破裂が再発する危険性を考慮し，分娩第２期短縮目的での吸引分娩を事前に検討したが，軽い努責のみで分娩進行し吸引分娩を要さなかった。分娩第２期は１時間29分，分娩所要時間は

表１　入院時の血液検査所見
来院時の血液検査所見を示す（下線は異常値）。

[血算]			[生化学]		
WBC	11400	/μL	AST	21	IU/L
Neut	73.1	%	ALT	13	IU/L
Lymph	15.5	%	LDH	224	IU/L
Mono	17.7	%	BUN	31.1	mg/dL
Eos	0.8	%	Cr	0.75	mg/dL
Hb	13.8	g/dL	Na	120	mEq/L
Hct	37.1	%	Cl	77	mEq/L
Plt	23.7	/μL	K	2.4	mEq/L
[尿検査]			Ca	10.1	mg/dL
			Mg	2.3	mg/dL
ケトン体	1+		CRP	0.86	mg/dL

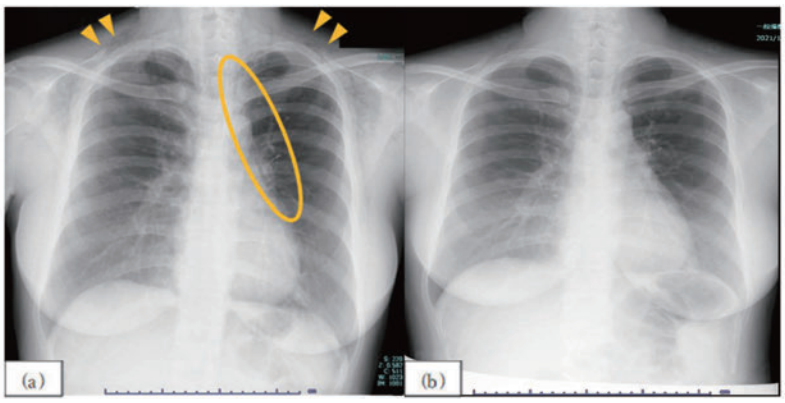

図１　胸部単純X線写真
（ａ）：第１病日（妊娠10週４日）　矢頭：皮下気腫像，楕円：縦隔気腫像
（ｂ）：第11病日（妊娠12週０日）（ａ）で認めた皮下気腫像および縦隔気腫像が消失した。

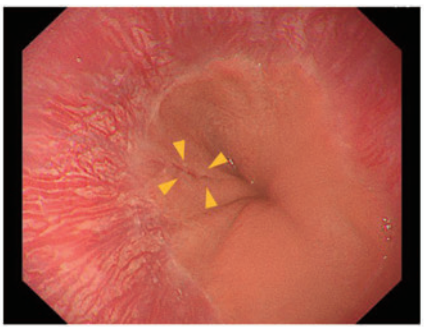

図２　上部消化管内視鏡検査所見
矢頭：胃食道接合部左側の瘢痕化した裂傷部（２ cm大）。

10時間18分の正常分娩であった。出生児は3531gの男児で，Apgar score 1分値9点/5分値9点，臍帯動脈血pH 7.292であった。産褥1日目に胸部単純X線で皮下気腫や縦隔気腫がないことを確認し，その後も前胸部痛や発熱などの症状なく経過したため，産褥5日目に退院した。産後1か月の経過観察においても症状は再燃しなかった。

考　　案

特発性食道破裂は炎症，潰瘍，腫瘍などの器質的疾患のない食道において，急激な内圧の上昇によって食道壁が破裂する疾患で，比較的まれな疾患である[2)]。繰り返す嘔吐などを契機とした食道内圧の急激な上昇が本症の成因と考えられており，誘因の約7割が飲酒後の嘔吐とされ，30代から50代の男性に多い[3)]。好発部位は下部食道左壁であり，これは下部食道壁の筋層が胃の筋層に比べ薄く，神経血管が壁外から進入するため先天的に脆弱な部位が生じているためとされる[3) 4)]。また，下部食道左壁のみが周囲の支持組織を欠いており，輪状筋の櫛状欠損が時にみられるという解剖学的な特徴も原因と考えられている[3-5)]。本症例では，重症妊娠悪阻による頻回な嘔吐が誘因となり，好発部位である下部食道左側の破裂を生じたと考えられた。

特発性食道破裂の診断には，まずその発症機転と臨床症状から，特に胸痛の鑑別として本症を疑うことが重要である。問診の際に，繰り返す嘔吐や激しい咳嗽，分娩時の怒責など，食道内圧の急激な上昇を起こすエピソードの有無や，それらを契機にした急激な胸背部痛，上腹部痛，吐血，胸内苦悶，呼吸困難などの自覚症状の有無を確認する[2) 3) 6) 7)]。また，特徴的な身体所見として皮下気腫を認めることがある[8)]。臨床経過から本症が疑われた場合，胸部単純X線写真や胸腹部CT検査，水溶性造影剤を用いた食道造影検査により診断する[8)]（図4）。胸部単純X線写真では縦隔気腫，皮下気腫，胸水，気胸を一般的に認め，胸腹部CT検査では大動脈解離や急性膵炎などの致命的な疾患を除外するとともにfree air や穿孔部位の存在，炎症の波及の程度を評価することができる。全身状態が不良で外科的治療を要する場合は，術前評価として穿孔部位や炎症の範囲を確認するために胸腹部CT検査を行う意義がある。放射線被曝の懸念がある妊娠初期には，胸部単純X線写真での縦隔気腫や皮下気腫などの食道破裂を示唆する十分な所見があり，全身状態が良好で外科的治療を要さない場合は，CT検査は必須ではないと考える。食道造影検査では，造影剤の食道外流出所見で確定診断を得るとともに穿孔部位と穿孔径，穿孔形式を確認することができるが，妊娠初期においては放射線被曝や造影剤の胎児への影響が懸念される[8)]。また，上部消化管内視鏡検査は検査中の誤嚥や緊張性気胸・縦隔炎の増悪など全身状態悪化が危惧されることから急性期には必須ではなく，施行する場合は全身状態が安定していることなどが必要条件になる[2)]。本症例においては，前胸部痛や頻回の嘔吐のエピソードから胸部単純X線写真を撮像し食道破裂を強く疑った。しかし，全身状態が良好であり外科的治療を要さなかったことや，妊娠10週の児への被曝や造影剤のリスクを考慮し，CT検査や食道造影検査による確定診断は必須ではないと考え，施行しなかった。保存的治療後に縦隔気腫，皮下気腫が消失したことから，破裂部位が修復されたと考え，確定診断目的に上部消化管内視鏡検査を施行した。

治療は外科的治療が中心となるが，気腫や液体貯留が縦隔に限局し，食道へのドレナージが良好な場合は中心

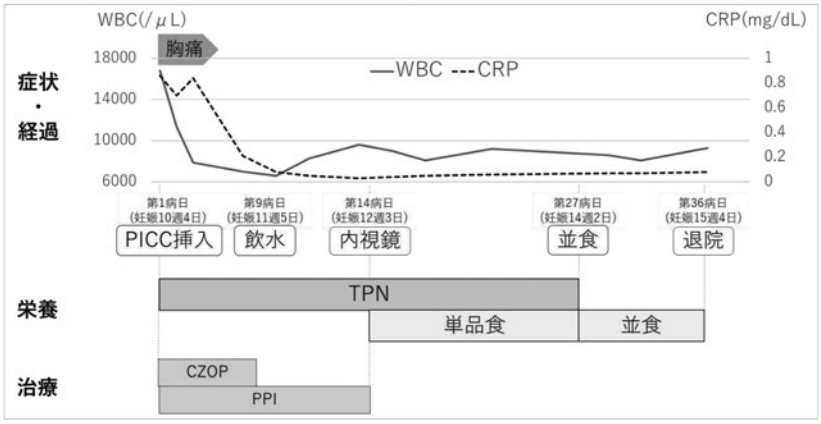

図3　入院後の経過

入院後のWBC（白血球数）とCRPの推移，症状の経過，抗菌薬（CZOP）とPPIの投与期間，TPNや食事形態の経過を示す。
PICC：末梢挿入型中心静脈カテーテル（peripherally inserted central catheter）
TPN：中心静脈栄養（total parenteral nutrition）
PPI：プロトンポンプ阻害薬
内視鏡：上部消化管内視鏡検査

静脈栄養管理，抗菌薬の投与，プロトンポンプ阻害剤の投与，経鼻胃管の留置，胸腔ドレナージによる保存的治療で軽快する場合がある[6)8-10)]。保存的治療開始後，治療が奏功しない場合や縦隔膿瘍が形成された場合には躊躇せず外科的治療へと移行する。また，胸腔へ穿破したもの，炎症が胸腔へ波及したものは外科的治療の適応となる[8)]。食道破裂では，一般的に食物残渣による感染のため縦隔膿瘍や膿胸・敗血症を併発しやすく，重症化し致命的となる。そのため，発症後24時間以内に適切な治療を開始できるか否かが予後に大きく影響する[11)]。24時間以内に適切な治療が開始された場合の死亡率は10～20%であるが，未治療で24時間以上経過した場合は予後不良である[3)12-14)]。本症例では，発症から数日経っていたが，妊娠悪阻のため食物残渣がほとんどなく，感

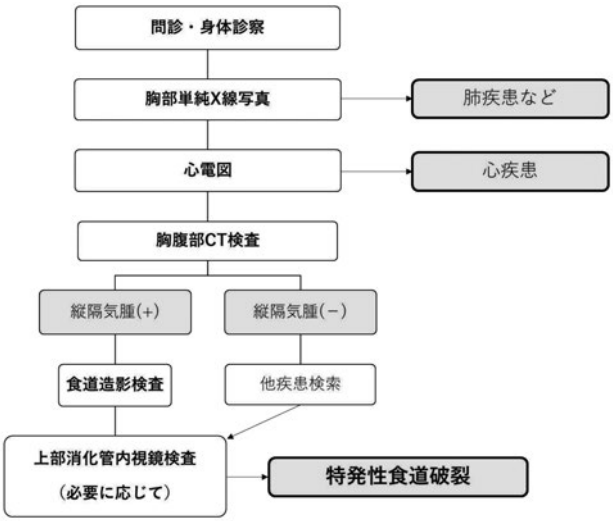

図４　特発性食道破裂の診断フローチャート（文献８を参考に作成）
特発性食道破裂の一般的な診断の流れを示す。

表２　妊娠期に食道破裂を発症した症例
PubMedで「esophageal rupture」「pregnancy」で検索した。

	症例	年齢	初産/経産	妊娠週数	原因	診断	治療	転帰
1	Chirino et al.[15)]，1978年	—	—	—	妊娠悪阻	—	—	—
2	Kelly et al.[16)]，1988年	25	初産	35週	嘔吐	X線	保存的加療	軽快
3	Pedersen et al.[17)]，1992年	30	—	35週	嘔吐	—	—	—
4	Woolford et al.[18)]，1993年	15	—	—	妊娠悪阻	—	—	—
5	Eroğlu et al.[19)]，2002年	20	初産	12週	妊娠悪阻	内視鏡	外科的治療	軽快
6	Liang et al.[20)]，2002年	25	2回経産	15週	妊娠悪阻	内視鏡	保存的加療	軽快
7	Rissoan et al.[21)]，2009年	29	初産	15週	妊娠悪阻	—	保存的加療	軽快
8	Cascio et al.[22)]，2010年	43	—	7か月	カンジダ食道炎	開胸術	外科的治療	死亡
9	Whelan et al.[23)]，2017年	27	初産	36週	分娩第2期遷延	X線，CT	保存的加療	軽快
10	本症例	26	初産	10週	妊娠悪阻	X線，内視鏡	保存的加療	軽快

—：不明

染が起こらず重症化しなかったため保存的加療を選択することができ，良好な経過を得られたと考えられた。

妊娠期に食道破裂を合併した症例は，少数ではあるが海外から報告されている[15－23]（表２）。本症例と同様に主に妊娠悪阻による嘔吐を契機に発症した症例が多いが，分娩第２期遷延や食道炎により発症した症例もある。転帰については，縦隔や胸腔へ炎症が波及せず重症化しなかった症例がほとんどであり，特に早期に診断され全身状態が良好であった症例は，本症例と同様に保存的加療で軽快する傾向があった。一方，Cascio et al.[22]の報告した症例８は唯一の死亡例であり，妊娠７か月でカンジダ食道炎に続発して食道破裂を発症し，さらにカンジダ性膿胸に発展した症例であった。症例８では，３週間持続する発熱や呼吸困難，嘔気を認め，受診した時点で，既に膿胸に発展しており全身状態が不良であった。そして，膿胸に対し開胸術を行ったが，多臓器不全で死亡に至った。以上から，妊娠症例において，診断や治療開始が遅れて重症化すると予後不良となる場合があるが，重症化する前に早期に診断・治療することができれば予後良好となる場合が多く，特に妊娠悪阻による食道破裂は重症化に至らない傾向があると考えられる。したがって，妊娠悪阻による頻回の嘔吐や分娩時の努責が食道破裂を起こしうることを認識し，特に胸痛などの胸部症状を認めた場合は，食道破裂を鑑別にあげることが重要であると考える。

食道破裂は，既往歴や合併症のない若年女性患者においても発症しうるため，本症例のような，頻回の嘔吐や著しい体重減少などの症状が強い重症妊娠悪阻を認めた場合は，可及的早期の入院を検討し，食道破裂を疑う症状がないか注意深く観察する必要がある。また，食道破裂を疑った場合は速やかに絶食とし精査を進めることで，感染のリスクを低減させうると考える。表２の症例のうち，妊娠悪阻に起因する症例のほとんどで強い嘔吐を認めたことからも，嘔吐の程度は重要な観察項目であると考える。妊娠悪阻による食道破裂が再発したという報告はないが，Whelan et al.[23]の報告した症例９のように，分娩時の努責によっても発症することがあるため，妊娠悪阻による食道破裂の再発予防として，分娩第２期短縮のために吸引分娩を考慮してよいと考える。

結　　語

重症妊娠悪阻による頻回嘔吐を契機として発症した特発性食道破裂に対して，保存的加療を行い良好な臨床経過を得られた。妊娠悪阻に，前胸部痛を合併する症例では，特発性食道破裂を鑑別にあげる必要がある。特発性食道破裂は早期に治療開始すれば予後良好となる場合が多く，早期の診断・治療が重要である。

文　　献

1）Matthews A, Haas DM, O'Mathúna DP, Dowswell T. Interventions for nausea and vomiting in early pregnancy. Cochrane Database Syst Rev 2015; 2015 (9): CD007575.

2）千野修，山崎康，葉梨智子，田中洋一，中村知己，山本壮一郎，西隆之，島田英雄，小澤壯治，幕内博康．特発性食道破裂の診断と治療．成人病と生活習慣病 2017；47(12)：1483-1488.

3）島田守，岡川和宏，水谷澄夫，金子正，高山卓也，平尾素宏．特発性食道破裂の１治験例．日胸外会誌 1995；43：355-360.

4）桑野博行，筒井信一，永松正哲，大野真司，松田裕之，森正樹，杉町圭蔵．特発性食道破裂症例の組織学的検討．日消外会誌 1989；22：2921.

5）宗田真，加藤広行，桑野博行．特発性食道破裂．消外 2007；30：1041-1049.

6）羽生信義，古川良幸，矢永勝彦．特発性食道破裂の病因，診断と治療．日外会誌 2003；104：606-610.

7）古宮かおり，五十嵐孝，平林由広，瀬尾憲正．迅速な診断・治療により救命しえた特発性食道破裂の３症例．蘇生 2007；26：22-26.

8）本城裕章，宗田真，宮崎達也，桑野博行．手術療法を施行した食道穿孔および特発性食道破裂症例の検討．日本腹部救急医学会雑誌 2015；35(1)：29-34.

9）Cameron JL, Kieffer RF, Hendrix TR, Mehigan DG, Baker RR. Selective nonoperative management of contained intrathoracic esophageal disruptons. Ann Thorac Surg 1979; 27: 404-408.

10）Brinster CJ, Singhal S, Lee L, Marshall MB, Kaiser LR, Kucharczuk JC. Evolving options in the management of esophageal perforation. Ann Thorac Surg 2004; 77: 1475-1483.

11）桑野博行，尾嶋仁，加藤広行．特発性食道破裂．外科 2000；622：1355-1358.

12）Lázár G Jr, Paszt A, Simonka Z, Bársony A, Abrahám S, Horváth G. A successful strategy for surgical treatment of Boerhaave's syndrome. Surg Endosc 2011; 25: 3613-3619.

13）米山克也，今田敏夫，青山法夫，徳永誠，南出純二，小澤幸弘，山本裕司，天野富薫，松本昭彦，赤池信．特発性食道破裂８例の臨床的検討．臨と研 1996；73：138-141.

14）安本良子，丸川征四郎，津田三郎，速水弘，尾崎孝平，山口正伸．食道破裂・穿孔の診断と治療における問題点．ICUとCCU 1988；12：885-891.

15）Chirino O, Kovac R, Bale D, Blythe JG. Barogenic

rupture of the esophagus associated with hyperemesis gravidarum. Obstet Gynecol 1978; 52: 51S–53S.
16) Kelly SB, Panesar KJ. Spontaneous oesophageal rupture in late pregnancy. Ulster Med J 1988; 57 (1): 93–94.
17) Pedersen TK, Thomsen AB, Andersen JB, Højgaard A, Bech K. Spontan. Spontaneous esophageal rupture during the 3rd trimester. Ugeskr Laeger 1992; 154(33): 2269–2270.
18) Woolford TJ, Birzgalis AR, Lundell C, Farrington WT. Vomiting in pregnancy resulting in oesophageal perforation in a 15-year-old. J Laryngol Otol 1993; 107(11): 1059–1060.
19) Eroğlu A, Kürkçüoğlu C, Karaoğlanoğlu N, Tekinbaş C, Cesur M. Spontaneous esophageal rupture following severe vomiting in pregnancy. Dis Esophagus 2002; 15(3): 242–243.
20) Liang SG, Ooka F, Santo A, Kaibara M. Pneumomediastinum following esophageal rupture associated with hyperemesis gravidarum. J Obstet Gynaecol Res 2002; 28(3): 172–175.
21) Rissoan C, Louerat C, Riou R, Lantheaume S. Boerhaave syndrome and pregnancy. A case report and review of the literature. J Gynecol Obstet Biol Reprod (Paris) 2009; 38(3): 250–253.
22) Cascio A, Barone M, Micali V, Iaria C, Delfino D, David A, Monaco M, Monaco F. On a fatal case of Candida krusei pleural empyema in a pregnant woman with spontaneous esophagus perforation. Mycopathologia 2010; 169(6): 451–455.
23) Whelan S, Kelly M. Pneumomediastinum following a prolonged second stage of labor - an emphasis on early diagnosis and conservative management: a case report. J Med Case Rep 2017; 11(1): 313.

【連絡先】
好澤　茉由
独立行政法人国立病院機構呉医療センター・中国がんセンター産婦人科
〒737-0023　広島県呉市青山町3番1号
電話：0823-22-3111　FAX：0823-21-0478
E-mail：kozawa.mayu.jm@mail.hosp.go.jp

現代産婦人科　Vol.71 No.2，2022 年，pp.317–321

軟骨無形成症合併妊娠の１例

藤田　麻美・村上　明弘・川﨑　真奈・田中結美子・住浪　義則

山陽小野田市民病院　産婦人科

Pregnancy with achondroplasia: a case report

Mami Fujita・Akihiro Murakami・Mana Kawasaki・Yumiko Tanaka・Yoshinori Suminami

Division of Obstetrics and Gynecology, Sanyo-Onoda City Hospital

軟骨無形成症（Achondroplasia: ACH）は四肢短縮性低身長を呈する骨系統疾患で，非致死性の先天性四肢短縮症の代表的疾患である。今回ACH合併妊娠を経験したため文献的考察を加え報告する。症例は30歳の初産婦。月経は順調で自然周期で妊娠成立し，妊娠29週で近医より周産期管理目的に当科を紹介された。初診時妊婦の体重は74.5kg（非妊時66kg）で，体格指数（BMI）は34.7kg/m^{2}だった。これまで児に頭位拡大や四肢短縮は認めず発育は良好だった。妊娠33週で施行した骨盤計測により強度の狭骨盤であったため，児頭骨盤不均衡の診断で分娩方法は選択的帝王切開術を選択した。妊娠子宮増大による臓器圧迫症状としての労作時呼吸困難感を認めたため，妊娠35週から入院管理した。妊娠35週で施行した腰椎単純MRIでは軽度の脊柱管狭窄は認めたが腰椎変形なく，脊髄くも膜下硬膜外併用麻酔が可能と判断した。妊娠37週４日脊髄くも膜下硬膜外併用麻酔下に選択的帝王切開術施行し，2,768g，身長50cmの女児を娩出した。児に四肢短縮やACH特異的顔貌は認めなかった。術後経過は良好で母児ともに退院した。ACHはその特徴的な体型により様々な周産期合併症を伴うことがある。またACH合併妊娠の帝王切開術時の麻酔は骨格異常により困難な症例があるため，より安全に施行するには麻酔科との連携が必要である。

Achondroplasia (ACH) is the most common phenotype associated with a disproportionately short statue. We report a case of pregnancy with ACH. A 30-year-old pregnant woman with achondroplastic dwarfism was transferred to our hospital at 29 weeks of gestation for perinatal management. Her body weight was 74.5 kg, and body mass index was 39.1 kg/m^2. Fetal ultrasonography showed nomal growth with no enlargement of the head circumference or shortening of the limbs. She was hospitalized for respiratory distress at 35 weeks of gestation. Cesarean section was performed due to cephalopelvic disproportion under spinal and epidural anesthesia. She delivered a female neonate with a weight of 2,768 g at 37 weeks of gestation without any anomaly. Her postoperative course was good, and she was discharged from the hospital.

キーワード：軟骨無形成症，妊娠，肥満，児頭骨盤不均衡，帝王切開術
Key words：achondroplasia, pregnancy, obesity, cephalopelvic disproportion, caesarean section

緒　　言

軟骨無形成症（Achondroplasia: ACH）は非致死性の四肢短縮症性低身長を呈する骨系統疾患である。病因は*FGFR3*遺伝子の*Gly380Arg*変異で，常染色体優性遺伝形式をとり，そのほとんどが突然変異による[1)]。ACHでは*FGFR3*遺伝子の*Gly380Arg*変異によって内軟骨骨化が障害されるため四肢短縮を伴う低身長以外に大後頭孔狭窄や水頭症，睡眠時無呼吸症候群，脊椎管狭窄症や中耳機能障害，内反膝，肥満などさまざまな合併症を伴う。予後は良好だが，肥満が睡眠時無呼吸症候群や脊椎管狭窄症に影響し心血管関連死が多いという報告もある[2)]。知能は正常で妊孕性は保たれている。ACH合併妊娠はその特徴的な体型のため，様々な合併症をきたすことがある[3)]。分娩様式は児頭骨盤不均衡により帝王切開術が選択されることが多いが，麻酔が困難なこともあり，麻酔科との連携が必要である。今回ACH合併妊娠を経験したため文献的考察を加え報告する。

症　　例

年　齢：30歳
身体所見：身長138cm，非妊時体重66kg，体格指数（BMI）34.7kg/m^2
妊娠歴：１回経妊０回経産
家族歴：低身長なし，両親・パートナーは正常身長
現病歴：生後４か月ころ低身長，特異顔貌，四肢短縮などの臨床症状から軟骨無形成症と診断された。大泉門の拡大があり水頭症を疑われたが，精密検査で否定された。遺伝子診断は家族が希望されず施行されていない。幼児期から中学校２年生まで成長ホルモン療法を行い，15・16歳で下肢骨延長術を施行し，身長は125cmから138cmまで伸びた。下肢骨延長術は全身麻酔下で施行さ

れたが気道確保困難はなかった。月経は順調で自然排卵周期で妊娠成立した。妊娠初期より前医で妊娠管理されていたが，低身長のため周産期管理目的に当科へ紹介となった。当科初診は妊娠29週３日で，胎児超音波検査では児の発育は良好で，児頭大横径（biparietal diameter: BPD）の拡大や大腿骨長（femur length: FL）の短縮および羊水過多は認めなかった。その後の超音波検査でも児の発育は良好で，児のACHは否定的だった。ACHが常染色体優性遺伝であるため，ACH患者と正常身長者から生まれる子供がACHとなるリスクは50%である[1)]。そのため遺伝カウンセリングについて説明したが，ご夫婦は希望されなかった。ACHは肥満のことが多く，合併症の一つでもある[4)]。本症例も非妊時BMI34.7と非妊時から肥満だった。ACHにおいて肥満は脊柱管狭窄症や睡眠時無呼吸症候群に影響し，心血管合併症により早期死亡に至ることもある[2)]。産科的には肥満により妊娠高血圧症候群や妊娠糖尿病などの産科的合併症のリスクが高くなる。体重を適正に管理する必要があると考え，妊娠32週で栄養指導を行い食事内容を見直した。診察室血圧は正常，尿蛋白は陰性で妊娠高血圧症候群は認めなかった（表１）。妊娠初期や妊娠中期での随時血糖値は正常で妊娠糖尿病は認めなかった（表２）。妊娠週数が進むにつれて妊娠子宮増大による臓器圧迫症状としての労作時呼吸困難感が強くなり自宅でも必要以外は臥床していることが多くなったため，母体管理のため妊娠35週で管理入院となった。入院後食事は管理栄養士と相談し1200Kcal/日としたところ，体重は減少し労作時呼吸困難は改善した。分娩様式を決めるため妊娠33週で骨盤計測したところ，産科的真結合線6.9cmと狭骨盤だったため（図１），分娩様式は児頭骨盤不均衡による選択的帝王切開術とした。ACH症例の場合帝切時の麻酔は骨格異常のため全身麻酔，区域麻酔ともにリスクを伴う可能性がある[5)]。麻酔科へ紹介し妊娠35週で腰椎単純MRI施行したところ，椎間板ヘルニア・前弯後弯認めず，L4/5，L5/S1に軽度脊椎管狭窄を認めるのみだった（図２）。最終的に術前の麻酔科診察で脊髄くも膜下硬膜外併用麻酔が可能と判断された。棘突起は肥満のため触知しにくく，腰部超音波下にマーキングして穿刺することとなった。妊娠37週４日で脊髄くも膜下硬膜外併用麻酔下に選択的帝王切開術を施行した。児は2,768g，身長50cmの女児で，Apgar score ９/９で出産となった。児はACH特有の特異顔貌や四肢短縮などは

表１　妊娠中の血圧・尿蛋白所見

週　数	体重（kg）	血圧（mmHg）	尿蛋白
29週3日	74.5	123/71	－
31週4日	75.7	114/70	－
33週4日	76.9	134/83	+/－
35週4日	77.1	121/76	－
36週1日	75.5	114/70	+/－
37週3日	75.9	117/75	－

表２　血液検査所見

末梢血血液検査		妊娠初期（前医）	妊娠31週（当科）
WBC	(/μl)	8340	10450
RBC	(万/μl)	422	401
Hb	(g/dL)	13.1	12.6
PLT	(万/μl)	20.7	18.1
Glu	(mg/dl)	77	89

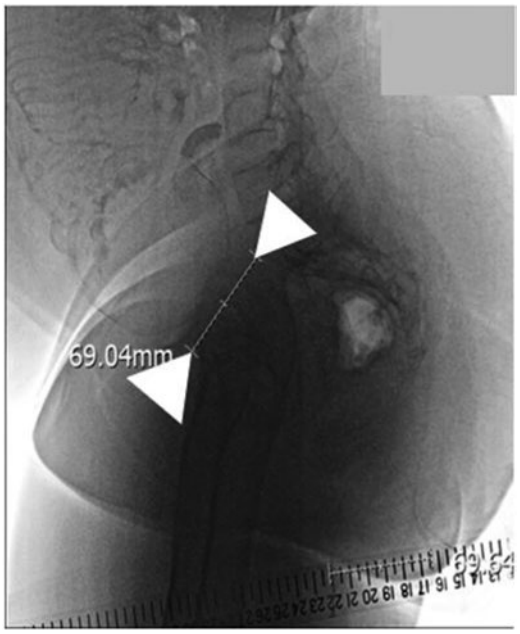

図１　妊娠33週　骨盤計測（立位側面撮影）
産科的真結合線は6.9cm

図２　妊娠35週　腰椎単純MRI　T2強調像　矢状断
矢印の部位（L4/5，L5/S1）は軽度狭窄している

認めなかった。術後経過は良好だったが，母体上肢短縮のため授乳法を習得するまでに時間を要した。入院中のベッド，椅子などは体型に合わず，高さ調整が必要で足台なども使用した。助産師による体型に合わせた児の抱き方や乳頭保護器を使用しての授乳指導を受け，術後９日目，母児ともに退院した。

考　　案

ACHは非致死性先天性四肢短縮症のなかで最も頻度が高い疾患であり，*FGFR3*遺伝子の変異によって生じる。遺伝様式は常染色体優性遺伝をとり，約80％は突然変異により健常な両親から生まれる[1)]。全世界で約25万人以上が罹患しているとされ，出生頻度は出生10,000～30,000に１人と報告されている[6)]。我が国では1995年から1999年の間，骨系統疾患の出生有病率を知る目的で全国調査が行われ，ACHの５年間の出生数は80例で，出生１万に対する出生有病率は0.14であるがアンケートの回収率，未受診例，発症の遅れなどを考慮すると，出生有病率は，算出値の２倍以上と推測されるという報告がある[7)]。ACHは近位肢節により強い四肢短縮型の低身長，特異顔貌（大頭蓋，前額部突出，根部陥凹，顔面中央部低形成，下顎突出など），腰椎弯曲を特徴とし，三尖手，内反膝などがみられる。内軟骨性骨化障害による頭蓋底形成不全のため頸静脈狭窄がみられ，脳脊髄液の灌流不全が生じることから脳室拡大をきたしやすい[4)]。本症例は生後４か月頃に水頭症が疑われたが精査の結果否定された。ACH症例では大後頭孔狭窄による脊髄圧迫はよくみられ，症状として睡眠時無呼吸や呼吸障害，突然死などがあり，乳児期早期は頭頸部領域を丁寧に扱うことが望ましい[4)]。本症例は１歳時に大後頭孔狭窄を疑われたが，精査の結果否定された。脊柱管狭窄症は年長児や成人でよくみられる[4)]。本症例でも腰椎単純MRIで軽度脊柱管狭窄症を認めたが，症状とされる間欠性跛行や四肢の痛み，足のしびれ，運動障害などは認めなかった。ACHでは閉塞性睡眠時無呼吸もしばしば認められ，胸郭低形成，上気道閉塞，延髄移行部圧迫が要因と考えられている[4)]。拘束性肺疾患も複数例報告されているが，本症例は術前検査の呼吸機能検査では呼吸機能は正常だった。生命予後は良好な疾患で，多くの場合知的発達は問題ない。出生時から四肢短縮を認めるが，出生身長はさほど小さくはない。しかし成長とともに低身長が目立つようになる[4)]。本症例も出生時身長は48cmだったが，その後低身長が顕著になり，特異顔貌も認めたため，生後４か月でACHと診断された。成人身長は男性130cm程度，女性124cm程度である[8)]。本症例は幼児期から成長ホルモン療法を，青年期には下肢骨延長術を行い，身長が138cmまで伸びた。ACHでは肥満が大きな問題となり，閉塞性睡眠時無呼吸，内反膝，脊柱管狭窄症，腰椎変形などに影響する。成人の場合，肥満が脊柱管狭窄症関連の罹病率を悪化させかねず，非特異的関節障害が生じやすくなり，心血管合併症による早期死亡に至ることもある[2)]。ACHでは肥満は脂肪分布や脂肪細胞に特異性があり，インスリン感受性が維持されて２型糖尿病をきたしにくいという報告がある[9)]。一般的に肥満度を表す指標として国際的に用いられているBMIはACH患者に合わせて標準化されたものではない

ため，判断が難しい。BMI以外に皮下脂肪厚や腹囲，体脂肪率，腹囲/臀部比などの指標を合わせて総合的に評価していく必要があると言われている。また，肥満予防のため幼児期からACH向けの標準体重と，身長と体重を対比させた表を用いて早期介入することも推奨されている[10~12]。

ACH妊婦・肥満についてはコントロールの基準となるものがない。一般的に妊婦の肥満については妊娠高血圧症候群，妊娠糖尿病，帝王切開分娩，巨大児などのリスクが高いと言われ，妊娠中の体重増加量は妊婦の栄養指導における評価項目の一つである。産婦人科診療ガイドライン産科編2020によるとBMI≧30の場合の体重増加量は個別対応で５kg程度が一応の目安になっている[13]。本症例では妊娠29週での体重増加が８kgだったため体重コントロール目的に妊娠31週で栄養指導を行った。尚，今まで報告があったACH合併妊娠のうちほとんどが妊娠前体格は肥満であったが，妊娠糖尿病を合併した症例はなかった。これはACHが耐糖能異常をきたしにくいことと関連があるのではないかと考えPubMed, CiNii Research, J-STAGEなどで検索したが，該当の文献は出てこなかった。

肥満に加えACHは低身長，腰椎変形を伴うために腹腔内の容量が制限される。このため妊娠子宮が胎児の成長に伴い増大すると，胸郭を圧迫し肺容量が制限され呼吸困難などの臓器圧迫症状をきたすようになる[3]。この症状には個人差があり，渡場らの報告では周産期管理を行った４例全例に臓器圧迫症状を認めているが，今泉らの報告では２例とも臓器圧迫症状は認めていない[14) 15)]。本症例では妊娠期間中，羊水過多や妊娠高血圧症候群は認めなかったが，妊娠子宮増大による臓器圧迫症状としての労作時呼吸困難感を認めた。

患者は切迫早産症状を認めず妊娠37週４日まで妊娠継続でき，選択的帝王切開術を施行し児を娩出した。ACHは著明な狭骨盤のため経腟分娩は困難であり，ほとんどの症例に帝王切開術が選択される。本症例でも妊娠33週で施行した骨盤計測により産科的真結合線6.9cmと狭骨盤を認めたため児頭骨盤不均衡と診断し選択的帝王切開術を選択した。一般的に帝王切開術の麻酔は誤嚥や挿管困難を回避するため，区域麻酔を選択することが多いが，ACH合併妊娠の場合は腰椎変形や脊柱管狭窄により区域麻酔は困難になることが多い。このため術前にMRI等を用いた十分な評価が必要である。区域麻酔が不可な場合に全身麻酔を選択する場合も顔面骨形成異常や大後頭孔の狭窄，頸部の可動域制限によりマスク換気や気管内挿管困難な可能性がある[16]。そのため事前に気道の評価やマスク換気困難予測因子の評価を行う必要がある。気道の評価はMallampati分類，開口距離，上切歯の突出，下顎の大きさと前方移動（upper lip test），頤・甲状軟骨間距離，舌骨・甲状軟骨間距離，頤・胸骨間距離，頸椎の可動性などの気道確保困難を予測する簡単なテストを組み合わせて総合的に判断される[17]。マスク換気困難予測因子はMOANS（M: mask seal, O: obese, A: age, N: no teeth, S: snores or stiff）が用いられる[18]。本症例ではこれらの結果から気道確保には問題ないと評価された。しかし一方でACH合併妊娠の全身麻酔時には気道確保・口頭展開は問題なかったと報告もある[19]。現在，ACH合併妊娠の帝王切開術の麻酔法について推奨される方法はない。腰椎や顔面形成の程度は個人差が大きいため，症例ごとにより適切な麻酔法について麻酔科と十分に協議の上決定することが重要と思われる[20) 21)]。

ACHの遺伝様式は常染色体優性遺伝であるため浸透率は100％であり，*FGFR3*遺伝子変異を持つのはすべてACHの臨床症状を呈する。このためACH合併妊娠では50％の確率で児がACHとなる。両親ともACHの場合は25％の確率でホモ接合体のACHとなり，児は致死性の経過をたどる[1]。超音波所見で四肢の短縮を認めた場合，致死性であるかどうかの判断が重要である。致死性の場合，超音波検査で妊娠初期から四肢の著明な短縮傾向が認められ，妊娠16～18週には－2SD以上の四肢短縮を示し，その後も週数が進むにつれて正常との差が拡大していく。また致死性の場合，四肢短縮以外の所見，例えばBPDの大きさの異常や胸郭の形成不全，羊水過多症を認めることがある。一方，非致死性の場合には妊娠22～24週以降になって発見され，四肢短縮も比較的軽度で，妊娠期間中にはそれ以外の合併症を認めないことが多い。また，四肢短縮を示す疾患は骨系統疾患だけではなく，染色体異常症でも起こりうる。したがって四肢短縮が明らかであれば羊水検査を考慮することも必要である[1]。本症例は妊娠29週で当科紹介となったが，前医でも当科でも胎児超音波で児の発育は良好で，四肢の短縮なく，羊水過多も認めなかった。そのため児のACHは否定的だった。今後第２子妊娠時には50％の確率で児がACHとなるため再度情報提供し，遺伝カウンセリングの意思を確認する必要があると考える。妊娠・分娩そして育児に関しては初めての経験であるため不安が強い。妊娠経過中に起こりうることや分娩方法，麻酔方法などについては早いうちからご本人・ご家族へ情報提供することが必要である。そして産褥期にはこれまでと大きく変わり授乳・入浴介助などの育児が始まる。低身長，上肢短縮によりなかなか思ったようにそれらができないことで焦りや気持ちの落ち込みなども出てくる。ご本人の思いを傾聴し，希望に沿った育児ができるよう，必要に応じて，社会的資源を利用してサポートする必要がある。

文　献

1）澤井英明．妊娠中に見つかる先天性四肢短縮症への対応と遺伝カウンセリング．日本カウンセリング学会誌 2004；25：61-66.
2）Hecht JT, Francomano CA, Horton WA, Annegers JF. Mortality in achondroplasia. Am J Hum Genet 1987; 41: 454-464.
3）Lattanzi DR, Harger LH. Achondroplasia and pregnancy. The Journal of Reproductive Medicine 1982; 27: 363-366.
4）Kubota T, Adachi M, Kitaoka T, Hasegawa K, Ohata Y, Fujiwara M, Michigami T, Mochizuki H, Ozono K. Clinical practice guidelines for achondroplasia. Clinical Pediatric Endocrinology 2020; 29: 25-42.
5）Kalla GN, Fening E, Obiaya MO. Anaesthetic management of achondroplasia. British Journal of Anesthesia 1986; 58: 117-119.
6）Unger S, Bonafé L, Gouze E. Current care and investigational therapies in achondroplasia. Curr Osteoporos Rep 2017; 15: 53-60.
7）城良二，君塚葵，柳迫康夫，三輪隆，松山順太郎，坂口亮．骨系統疾患の出生数に関する全国調査．日本整形外科学会雑誌 2000；74：486-490.
8）Horton WA, Rotter JI, Rimoin DL, Scott CI, Hall JG. Standard growth curves for achondroplasia. J Pediatr 1978; 93(3): 435-438.
9）Saint-Laurent C, Garcia S, Sarrazy V, Dumas K, Authier F, Sore S, Tran A, Gual P, Gennero I, Salles JP, Gouze E. Early postnatal soluble FGFR3 therapy prevents the atypical development of obesity in achondroplasia. PLoS One 2018; 13(14): e0195876.
10）Saint-Laurent C, Garde-Etayo L, Gouze E. Ovesity in achondroplasia patients: from evidence to medical monitoring. Orphanet Journal of Rare Diseases 2019; 14: 253.
11）Hunter AG, Hecht JT, Scott CI. Standard weight for height curves in achondroplasia. Am J Med Genet 1996; 62: 255-261.
12）Hoover-Fong JE, McGready L, Schulze KJ, Barnes H, Scott CI. Weight for age charts for children with achondroplasia. Am J Med Genet A 2007; 143A: 2227-2235.
13）日本産科婦人科学会/日本産婦人科医会．産婦人科診療ガイドライン産科編2020．東京：日本産婦人科学会 2020：45-48.
14）渡場孝弥，尾見裕子，和知敏樹，佐合治彦，林聡，久保隆彦，北川道弘，名取道也．軟骨無形成症合併妊娠４例の臨床的検討．日本周産期新生児医学会雑誌 2005；41：608-611.
15）今泉花梨，鈴木聡，青木千津，野村泰久．軟骨無形成症合併妊娠の２症例．日本周産期新生児医学会雑誌 2020；56：133-137.
16）安藤晃，菱沼典正，白鳥徹，笹尾潤一，田中聡，川真田樹人．軟骨無形成症合併妊婦の帝王切開の麻酔経験．麻酔 2014；63：686-688.
17）寺井岳三．気道確保困難に役立つ気道の解剖学．日本臨床麻酔学会誌 2010；30：333-341.
18）中川雅史．麻酔と気道確保①術前気道評価と麻酔法の選択．日本臨床麻酔学会誌 2014；34：453-458.
19）Mayhew JF, Katz J, Miner M, Leiman BC, Hall ID. Anesthesia for the achondroplastic dwarf. Canadian Anesthetists society journal 1986; 33: 216-221.
20）Mikhael H, Vadivelu N, Braveman F. Safty of spinal anesthesia in a patient with achondroplasia for cesarean section. Current Drug Safty 2011; 6: 130-131.
21）Cevik B, Colakoğlu S. Anesthetic management of achondroplastic dwarf undergoing cesarean section. Middle East Journal Anesthesiol Case report 2010; 20: 907-910.

【連絡先】
藤田　麻美
山陽小野田市民病院産婦人科
〒756-0088　山口県山陽小野田市大字東高泊 1863 番地 1
電話：0836-83-2355　FAX：0836-83-0377
E-mail：mamichan03270309@gmail.com

現代産婦人科　Vol.71 No.2，2022年，pp.323-327

巨大子宮筋腫術後にPosterior reversible encephalopathy syndrome（PRES）を発症した一例

高橋　弘幸・山根恵美子・上垣　崇
野中　道子・荒田　和也・竹中　泰子

鳥取県立中央病院　産婦人科

A case of developing posterior reversible encephalopathy syndrome (PRES) after surgery for giant uterine myoma

Hiroyuki Takahashi・Emiko Yamane・Takashi Uegaki
Michiko Nonaka・Kazuya Arata・Yasuko Takenaka

Department of Obstetrics and Gynecology, Tottori Prefectural Central Hospital

Posterior reversible encephalopathy syndrome（PRES）は後頭葉の白質を中心に一過性の浮腫をきたし，可逆性の意識障害，痙攣などを呈する症候群である。産科では子癇の原因の一つとしてよく知られている。しかし，PRESは子癇以外の様々な病態にも合併することが報告されており，今回我々は重症貧血を伴う巨大子宮筋腫の術後３日目にPRESを発症した一例を経験したので報告する。
症例は55歳，上腹部に達する腹部腫瘍のため近医より紹介となり，腹部MRI検査では子宮筋腫と考えられた。初診時ヘモグロビン4.6g/dlと高度の貧血を認め，鉄剤の静注と内服で治療したが，早期の手術を希望され，8.4g/dlまで改善したところで輸血の準備をして手術に臨んだ。術中出血量は300gで摘出子宮は7.8kgであった。術後，貧血は進行しなかったので輸血はしなかった。しかし嘔気・嘔吐が続き，術後３日目の朝，突然，意識消失，痙攣，視野障害をきたした。緊急で頭部CT，MRI検査を施行し，その特徴的な所見よりPRESと診断した。ニカルジピンの持続静注により血圧を管理したところ，約１日で症状は軽快した。
婦人科疾患では本邦でも子宮筋腫や婦人科癌症例で重症貧血の治療中にPRESを発症した症例が報告されており，合併症として注意が必要である。

Posterior reversible encephalopathy syndrome (PRES) is a syndrome of transient edema, mainly in the white matter of the occipital lobe, with reversible disturbances of consciousness and convulsions. We report a case of PRES on the third postoperative day after surgery for a giant uterine myoma with severe anemia.
The patient was 55 years of age and was referred to our hospital because of an abdominal tumor extending into the upper abdomen. At the initial examination, she was highly anemic with a hemoglobin of 4.6 g/dl and was treated with intravenous and oral iron supplements, but she requested early surgery. When the blood level improved to 8.4 g/dl, the patient was prepared for transfusion and underwent surgery. The intraoperative blood loss was 300 g, and the removed uterus weighed 7.8 kg. As her anemia did not progress after surgery, no blood transfusion was performed. However, nausea and vomiting continued, and on the morning of the third postoperative day, the patient suddenly experienced loss of consciousness, convulsions, and visual field disturbance. We urgently performed computed tomography (CT) and magnetic resonance imaging (MRI) scans of the head and diagnosed PRES based on the characteristic findings. Her blood pressure was controlled by continuous intravenous nicardipine infusion, and her symptoms resolved within approximately one day.

キーワード：PRES，子宮筋腫，鉄欠乏性貧血
Key words：posterior reversible encephalopathy syndrome, uterine myoma, iron-deficiency anemia

緒　　言

Posterior reversible encephalopathy syndrome（PRES）は後頭葉の白質を中心に一過性の浮腫をきたし，可逆性の意識障害，痙攣，視野障害などを呈する症候群である[1)]。産科では子癇の原因の一つとしてよく知られている[2)]。しかし，PRESは妊娠高血圧症候群以外の病態にも合併することが知られており[3)]，今回我々は巨大子宮筋腫の術後３日目にPRESを発症した一例を経験したので報告する。

症　　例

【患者】55歳，２妊２産
【既往歴】26歳　急性B型肝炎
【現病歴】20年前に子宮筋腫を指摘されたが放置していた。今回，嘔気のため近医を受診し，腹部腫瘤を指摘され当院へ紹介となり初診した。身長150cm，体重52.2kg，血圧109/73mmHg，脈拍81/分，月経は不規則で閉経していなかった。腹部触診および腹部超音波検査で心窩部に達する硬い充実性腫瘤を認めた。腹水はなかった。またヘモグロビン4.6g/dlと高度の貧血を認めたが，貧血による自覚症状はなかったので，慢性の鉄欠乏性貧血と考え，鉄剤の静注と内服による治療を開始した。腹部MRI検査（図１）では子宮筋腫の可能性が高いと考えられた。患者から早期の手術を希望されたので，鉄剤による治療開始後49日目8.4g/dlまで改善したところで，輸血の準備をして手術に臨んだ。術中出血量は300gで摘出子宮は7.8kg（図２）であった。術後，貧血の進行は認めなかったので輸血は実施しなかった。しかし術後，嘔気・嘔吐が続き，術後３日目の朝，突然，意識レベルの低下をきたした。緊急で頭部CT検査を施行し，出血は否定された。続けて緊急頭部MRI検査を実施した。右側優位であるが両側後頭葉白質を中心に腫脹とFLAIR像における信号上昇を認めた（図３）。その特徴的な所見からPRESと診断された。発作後，最高185/120の血圧上昇をきたしていたので，ニカルジピンの持続静注による血圧管理を実施した。その後，強直性痙攣をきたし，ジアゼパム10mg静注し，フォスフェニトイン

図１　腹部MRI検査（T2W1）

図２　摘出子宮

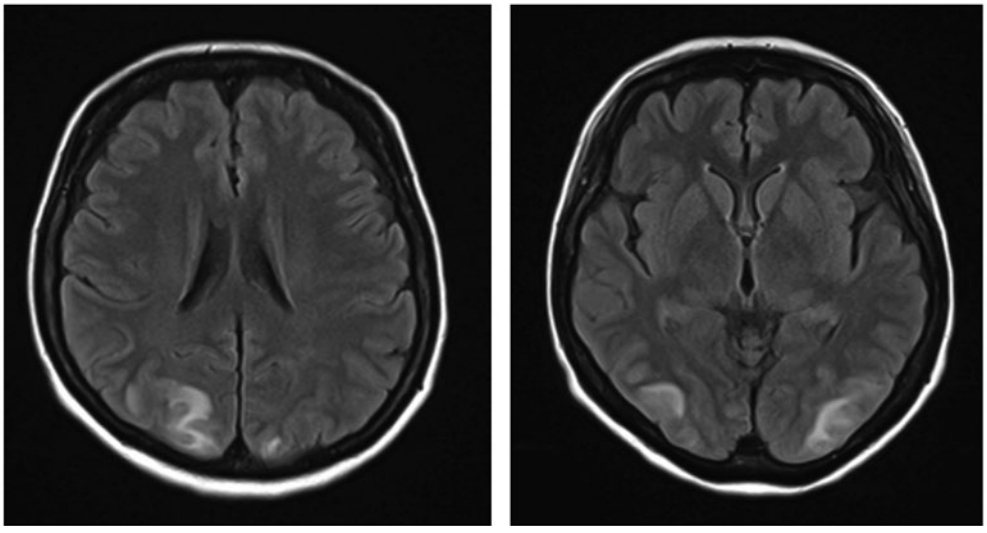
図３　頭部MRI　FLAIR像
右側優位で両側後頭葉を中心に腫脹とFLAIR像における信号上昇を認める

375mgの点滴により痙攣を抑制した。意識が回復後，視覚異常を訴えたが，約１日でこれらの症状は軽快した（図４）。痙攣発作予防のためレベチラセタム1,000mg/日の内服を開始し，後遺症を残すことなく術後14日目に退院した。

時刻

6：04　意識ﾚﾍﾞﾙ低下 JCSⅢ-300
対光反射+/+　瞳孔3.5/3.5mm
BP132/90
SpO2:80%　酸素投与開始
6：25　緊急CT：出血なし
6：50　BP185/120
8：20　緊急MRI：PRESの診断
9：03　ﾆｶﾙｼﾞﾋﾟﾝ2mg/h持続静注開始
9：22　強直性痙攣　ｼﾞｱｾﾞﾊﾟﾑ10mg静注
10：00　ﾌｫｽﾌｪﾆﾄｲﾝ 375mg点滴
10：30　脳波検査
11：40　JCSⅡ-20
13：10　JCSⅠ-1　視覚異常
以後、症状は軽快

図４　術後３日目の経過

考　　案

Posterior reversible encephalopathy syndrome（PRES）は後頭葉の白質を中心に一過性の浮腫をきたし，可逆性の意識障害，痙攣，視野障害などを呈する症候群である[1)]。当初reversible posterior leukoencephapathy syndrome（RPLS）と提唱されたが，白質だけでなく灰白質にも病変を認めることからPRESと称されるようになった[4)]。発症機序は未だ不明で，二つの仮説が想定されている。高血圧により脳血流が自動調節の閾値を超し，過環流から血管原性浮腫をきたすという説と内因性もしくは外因性の毒素が血管内皮障害をきたし，血管収縮物質が放出され，血管攣縮をきたすという説である[5)]。確かにPRESはreversible cerebral vasoconstriction（RCVS）に合併することが報告されているが[6)]，PRESがすべてRCVSを要因とするものでもない。

PRESの発症には妊娠高血圧，臓器移植，免疫抑制剤，感染・敗血症，自己免疫疾患，化学療法など様々な要因が報告されている[3)]。今回報告する重症貧血の治療に関連してPRESを発症した症例は本邦でも多数報告されており，婦人科領域では子宮頸癌[7)]，子宮体癌[8)]，卵

表１　子宮筋腫にともなう重症貧血の治療とPRESの発症

	報告者	報告年	年齢（歳）	Hb（g/dl）		貧血治療開始から発症まで	輸血	輸血から発症まで	手術	手術から発症まで *1	GnRHaの投与 *2	症状				
				初診時	発症時							頭痛	意識障害	痙攣	視野異常	高血圧など
1	Ito et al.[13)]	1997	45	2	10	16日	有	6日	―		―		○	○		○
2	山田ら[14)]	2001	52	1.9	7	9日	有	9日	―		―		○	○		―
3	木村ら[15)]	2003	44	5.1	8.1		―		―		有			○		
4	的場ら[16)]	2007	46	4.1	14.6	3か月	―		―		有	○	○	○		182/100
5	池田ら[17)]	2007	46	1.8	8台	30日	―		―		有		○	○		
6	多胡ら[18)]，林ら[19)]	2009	40	3.5	14.7	80日	―		―		有	○	○	○	○	―
7	石井ら[20)]	2011	35	4.4	12.3	22日	有	20日	有	7日	―	○	○	○		○
8	野田ら[21)]	2015	53	3.8	12.7	57日	有	50日	有	3時間	―	○	○	○	○	180/96
9	大城ら[22)]	2014	48	4.2	10.9	32日	―		―		有	○	○	○	―	149/92
10	山本ら[6)]	2016	40	1.1	11.1	14日	有	14日	有	14日	―	○	○	○	―	RCVS
11	川島ら[23)]	2017	46	4台	15.7	1年	―		有	3日	有	○	―	―	○	150/90
12	木戸ら[24)]	2018	40	4.9	15.3						有	○		○	○	
13	渡辺ら[25)]	2021	43	4.2	13.6	5か月	―		有	3日	有		○	○		160/90
14	著者ら	2023	55	4.6	8.4	49日	―		有	3日	―	―	○	○	○	185/120

*1　PRES発症後の手術は除外　　*2　GnRHa: GnRH analog

川島ら[23)] の表１を改変

巣癌[9]に伴う重症貧血や貧血のみ[10,11]の報告もある。しかしながら，子宮筋腫にともなう重症貧血の報告が圧倒的に多い。貧血の治療前に発症した例[12]は稀で，大多数が貧血の治療中もしくは貧血の治療後に発症している（表１）[6,13-25]。検索し得た14例での初診時Hb値は平均3.5g/dl，発症時Hb値は平均11.6g/dlであった。貧血の治療は全例で鉄剤の内服や静注がなされているが，５例が輸血を受けていた。輸血が施行された５例では輸血後６～50日と輸血をしなかった症例の30日～１年の発症に比較して短期間に発症する傾向があり，慢性的な貧血で脳血管が拡張しているところに急激に補正された血液が流れることにより，血管内容量の増加や血液粘稠度の上昇が起こり，血管内皮細胞を傷害し，血管攣縮をきたすというIto et al.[13]の仮説を支持するものである。PRESの発症前に手術を実施された６例では術後３時間から14日に発症しているが，内３例は術後３日目に発症している。これらは手術に対する不安や術後の痛みなどのストレスが発症の引き金になった可能性がある。手術以外では排便[6]や運転中の事故回避の動作[18,19]が誘因となった可能性があると報告されている。症状については痙攣や意識レベルの低下は高頻度で，頭痛や視野障害の記述があるのがそれぞれ８例と５例であった。

PRESは約75－90％の患者は完全に回復すると言われているが[26]，約10－20％では神経学的後遺症が残るとされ[27]注意が必要である。

結　　語

婦人科疾患では本邦でも子宮筋腫や婦人科癌症例で重症貧血の治療中にPRESを発症した症例が報告されており，大量輸血後や手術後は特に注意が必要である。

文　　献

1）Hinchey J, Chaves C, Appignani B, Breen J, Pao L, Wang A, Pessin MS, Lamy C, Mas JL, Caplan LR. A reversible posterior leukoencephalopathy syndrome. N Engl J Med 1996; 334: 494-500.

2）山中薫，吉松淳，菅幸恵，玉田将，岩宮正，加藤壮介，神谷千津子，桂木真司，上田恵子，根木玲子，池田智明．本院で経験したRPLS３例についての考察．日本妊娠高血圧学会雑誌 2009；17：244-245.

3）Bartynski WS. Posterior reversible encephalopathy syndrome, part 1: Fundamental imaging and clinical features. Am J Neuroradiol 2008; 29: 1036-1042.

4）Casey SO, Sampaio RC, Michel E, Truwit CL. Posterior reversible encephalopathy syndrome: utility of fluid-attenuated inversion recovery MR imaging in the detection of cortical and subcortical lesion. Am J Neuroradiol 2000; 21: 1196-1206.

5）Fischer M, Schmutzhard E. Posterior reversible encephalopathy syndrome. J Neurol 2017; 264: 1608-1616.

6）山本雄貴，垂髪祐樹，山崎博輝，武内俊明，古川貴大，宮崎由道，山本伸昭，和泉唯信，梶龍兒．慢性貧血に対する大量輸血後に発症し，PRESを合併したRCVSの１例．脳卒中 2016；38：418-422.

7）新井友香梨，菅直子，佐野靖子，塩澤正之，藤岡志水，坂本昇子，矢田昌太郎，田中里美，阿部弥生，太田剛志，小倉加奈子，荻島大貴．貧血補正によって発症したposterior reversible encephalopathy syndrome（PRES）の１例．関東連合産科婦人科学会誌 2013；50：326.

8）蛭薙智紀，村尾厚徳，後藤洋二，真野和夫．重症貧血を伴う子宮体癌術後に生じた可逆性脳血管攣縮症候群の１例．脳卒中 2017；39：190-194.

9）小野政徳，田中淳，玉田裕，杉原一廣，大柴葉子，板倉紘一，新井宏治．大量輸血を伴う術後に発症したRPLS（Reversible Posterior Leukoencephalopathy Syndrome）の１例．日産婦東京地方部会会誌 2002；51：286-290.

10）大場郁子，丹治宏明，清水洋．Reversible Posterior Leukoencephalopathy Syndrome（RPLS）の１例．仙台市立病院医誌 2004；24：161-166.

11）松島理明，高橋育子，保前英希．貧血補正によって発症したposterior reversible encephalopathy syndromeの１例．臨床神経学 2012；52：147-151.

12）直江康孝．PRESを発症した１例．日本神経救急学会雑誌 2015；28：49.

13）Ito Y, Niwa H, Nagamatsu M, Yasuda T, Yanagi T, Sobue G. Post-transfusion reversible posterior leukoencephalopathy syndrome with cerebral vasoconstriction. Neurology 1997; 49: 1174-1175.

14）山田義人，木村真一，澁谷正徳，鈴木義彦，佐藤幹．多量輸血後に白質脳症を呈した１例．日本救急医学会関東地方会雑誌 2001；22：276-277.

15）木村正博，山下真紀子，石井康徳，小川博和，小林浩一，畑俊夫，石原理．子宮筋腫に対しGnRHアナログ投与中にRPLSを発症した１例．日産婦関東連合地方部会会報 2003；40：182.

16）的場圭一郎，梅原淳，関川哲明，四方千裕，木村信明，森田昌代，武田信彬．子宮筋腫からの貧血治療後にReversible posterior leukoencephalopathy syndrome（RPLS）を発症した１例．産科と婦人科 2007；74：366-367.

17）池田真理子，高田舞子，湯山公美子，須藤慎介，青木道子，中田敏英，細川知俊，中田浩一，飯田俊

彦．輸血により引き起こされたRPLSの一例．栃木県産婦人科医報 2007；33：143–146.
18）多胡佳織，今井文晴，岸裕司，五十嵐茂雄，伊藤理廣，峰岸敬．子宮筋腫に伴う重症貧血治療後にReversible posterior leukoencephalopathy syndrome（RPLS）を発症した１例．日産婦関東連合地方部会誌 2009；46：429–433.
19）林信太郎，倉林剛，儀保順子，水野裕司，岡本幸市．交通事故回避動作にともない突然発症したreversible posterior leukoencephalopathy syndromeの１例．臨床神経学 2009；49：566–570.
20）石井晶子，三浦裕美子，川村生，吉川由利子，西村陽子，小出直哉，長尾充，久志本建．重症貧血を伴う子宮筋腫治療後にReversible posterior leukoencephalopathy syndrome（RPLS）を発症した１例．東京産科婦人科学会会誌 2011；60：253–258.
21）野田穂寿美，西崎孝道，荒木梢，中川江里子，根來英典，大西洋子，山本福子．輸血を行った単純子宮全摘術術後に可逆性後頭葉白質脳症（RPLS）を発症した子宮筋腫の１例．産婦人科の進歩 2015；67：307–313.
22）大城一航，田中優司，里見和夫．急激な貧血補正によるposterior reversible encephalopathy syndrome.内科 2016；118：331–334.
23）川島茂樹，萩島隆浩，中澤正典，三浦真梨子，安田元己．子宮筋腫による貧血の治療開始から１年後に，手術を契機に発症した可逆性白質脳症の１例．山梨産科婦人科学会雑誌 2017；７：51–56.
24）木戸直子，吉岡知巳，藤嶋明子，谷川秀郎，齋藤寛．貧血の治療中にposterior reversible encephalopathy syndrome（PRES）を発症した子宮筋腫の１例．秋田県産科婦人科学会雑誌 2018；23：37–39.
25）渡辺紗奈，鈴木まりこ，早乙女啓子，眞壁健，若山嘉祐子，山田朝子，小田英之．全腹腔鏡下子宮全摘術後３日目にposterior reversible encephalopathy syndrome（PRES）を発症した１例．日産婦内視鏡学会雑誌 2021；37：123–127.
26）Roth C, Ferbert A. Posterior reversible encephalopathy syndrome: long-term follow-up. J Neurol Neurosurg Psychiatry 2010; 81: 773–777.
27）Striano P, Striano S, Tortora F, Robertis ED, Palumbo D, Elefante A, Servillo G. Clinical spectrum and critical care management of Posterior Reversible Encephalopathy Syndrome（PRES）. Med Sci Monit 2005; 11: CR549–553.

【連絡先】
高橋　弘幸
鳥取県立中央病院産婦人科
〒680–0901　鳥取県鳥取市江津 730
電話：0857–26–2271　FAX：0857–29–3227
E-mail：takahashiobgy@gmail.com

現代産婦人科　Vol.71 No.2，2022年，pp.329-333

卵巣腫瘍に対する腹腔鏡手術にて判明した神経線維腫症Ⅰ型関連消化管間質腫瘍（GIST）の1例

村田　卓也・太田　博明・本郷　淳司

川崎医科大学　産婦人科学 2

Neurofibromatosis type I-related gastrointestinal stromal tumor revealed by a laparoscopic surgery for ovarian tumor: a case report

Takuya Murata・Hiroaki Ota・Atsushi Hongo

Department of Obstetrics and Gynecology 2, Kawasaki Medical School

神経線維腫症Ⅰ型は全身に神経線維腫とカフェオーレスポットを特徴とする常染色体優性遺伝する疾患であり，最大約7％が消化管間質腫瘍（以下，GISTと略す）を発症する。GISTは充実性の線維腫像を示し，きわめてまれに卵巣腫瘍や子宮筋腫との鑑別を要することがある。今回，我々は右卵巣腫瘍の術前診断に対して腹腔鏡手術を行い，回腸GISTであることが判明し，開腹手術に移行し，腫瘍摘出を行った症例を経験した。骨盤内の充実性腫瘤の疾患においては，卵巣腫瘍や子宮筋腫のMRI診断であってもGISTを念頭において対応する必要がある。

Neurofibromatosis type I is an autosomal dominant disorder characterized by neurofibromas and café-au-lait spots throughout the body, and up to approximately 7% of patients develop gastrointestinal stromal tumors (GIST). In this study, we report a case in which laparoscopic surgery was performed for preoperative diagnosis of a right ovarian tumor, which turned out to be an ileal GIST. The patient underwent open surgery to remove the tumor. In diseases with substantial pelvic masses, even magnetic resonance imaging diagnosis of ovarian tumors or uterine fibroids should be performed with GIST in mind.

キーワード：神経線維腫症Ⅰ型，GIST，卵巣腫瘍，腹腔鏡手術
Key words：neurofibromatosis, GIST, ovarian tumor, laparoscopic surgery

緒　　言

神経線維腫症Ⅰ型は全身に神経線維腫とカフェオーレスポットとよばれる黒色の色素斑を特徴とする常染色体優性遺伝する疾患であり，1882年にRecklinghausenが報告したことによりvon Recklinghausen病とも称される。原因遺伝子としてNF-1遺伝子のバリアントであることが判明している[1)]。今回我々は，神経線維腫症Ⅰ型の患者が右卵巣腫瘍と診断され，腹腔鏡手術によって小腸間質腫瘍（以下，小腸GISTと略す）と判明した症例を経験したので報告する。

症　　例

年齢：64歳
主訴：腹部不快感
妊娠分娩歴：1回経妊1回経産
身体所見：身長146.7cm，体重41.2kg，BMI 19.1，血圧120/60mmHg，脈拍96bpm，PS 0
現病歴：近医の内科で実施した経腹超音波検査にて骨盤内に充実性腫瘤を認め当院へ紹介となり，骨盤造影MRI検査にて右卵巣線維腫50×38×49mmを認め手術を勧められたが，その後受診しなくなった。4年後に腹部不快感が出現し，再度近医を受診され，経腹超音波検査，骨盤単純MRIを実施され53×46×49mmの右卵巣線維腫像を認め，手術予定となった。
既往歴：神経線維腫症Ⅰ型（近医にて若年時に皮膚の叢状神経線維腫，カフェオーレスポット，家族歴から診断された）　高脂血症　十二指腸潰瘍
手術歴：帝王切開1回
家族歴：神経線維腫症Ⅰ型の家族歴があり，常染色体優性遺伝形式に矛盾のない家系図であった（図1）。長男は頸部の神経線維腫を2回摘除しており，その摘出組織の遺伝子検査からNF-1遺伝子のバリアント陽性が確認されている。
薬剤：メバロチン，エゼミチブ，ゾルピデム
初診時診察所見：内診にて右付属器領域に可動性良好な腫瘤を触知した。子宮は異常なし。同領域からダグラス窩にかけての部位に経腟超音波検査にて約5cm大の充実性腫瘤を認め，右卵巣充実性腫瘍を疑う所見であった。また，身体所見として，腹部，背中など全身の皮膚

に神経線維腫（図２の黄色矢印）を認め，カフェオーレスポットも認められた（図２の黒色矢印）。

MRI検査：初診時に骨盤造影MRIを実施した。外陰部付近の皮下に4.2cm大，また臀部皮下にも2.3cm大のよく造影される内部均一な充実性腫瘤を認め，神経線維腫症Ⅰ型疑いであった（図３，ａの白色矢印）。子宮右側にT1強調画像にて淡い高信号で比較的よく造影された内部不均一な49×34×49mmの腫瘤を認めた（図３，ｂの白色矢印）。右卵巣静脈と連続しているように見え，右卵巣腫瘍疑いの診断であった（図３，ｃの白い矢印）。その後，４年が経過し，撮影した骨盤単純MRIでは腫瘍サイズの増大（52×50×48mm）を認めた（図３，ｄ，ｅ，ｆ）。

治療経過：右卵巣線維腫の術前診断のもと腹腔鏡下右付属器摘出術を予定した。術前にGISTも鑑別点とし血管造影検査や造影CT検査も考慮したが，腹腔鏡による診

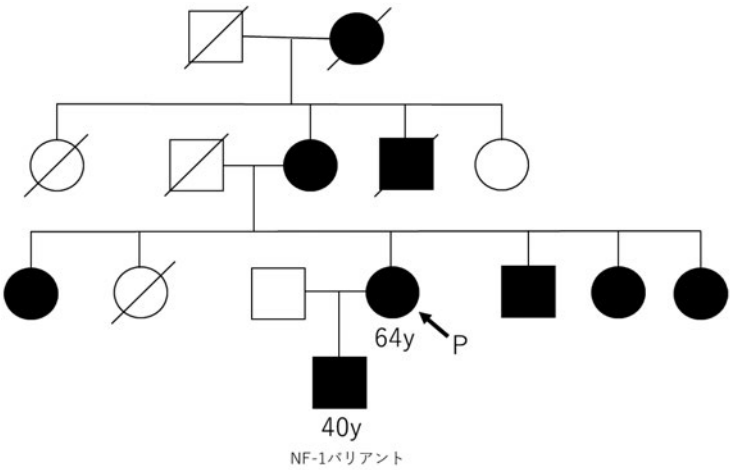

図１　家系図

矢印Ｐが本症例の患者である。家系内に多くの神経線維腫Ⅰ型の発症者が認められる。長男は遺伝子検査を行っておりNF-1遺伝子の変異が認められている。

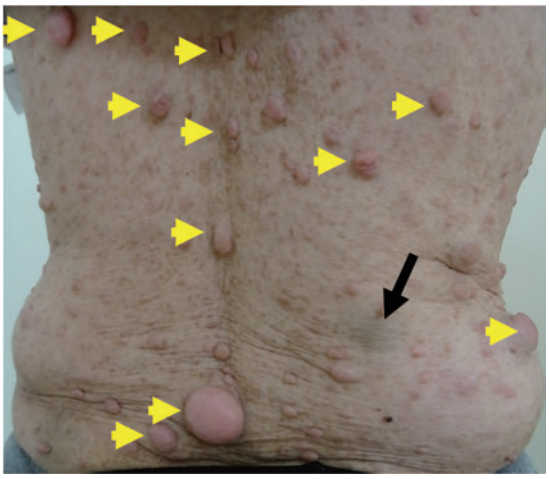

図２　本症例の身体所見

患者の背中の皮膚所見を示す。大小不同の多くの腫瘤を認めており，神経線維腫である（黄色矢印）。カフェオーレスポットも認められる（黒色矢印）。

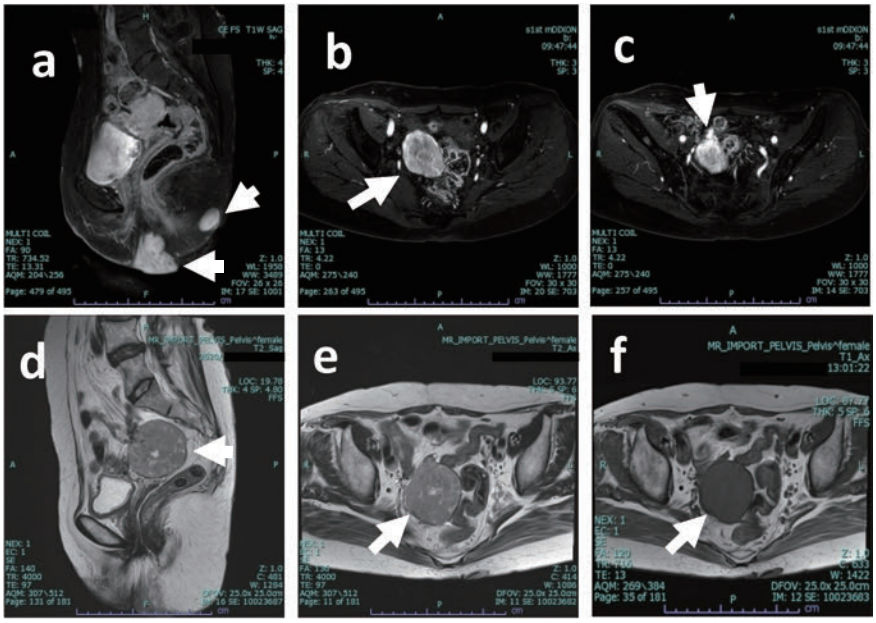

図３　MRI検査結果

ａ，ｂ，ｃに当院初診時の骨盤造影MRI結果，ｄ，ｅ，ｆに手術直前の骨盤単純MRI結果を示す。ａ；よく造影された神経線維腫が臀部と外陰部に認められる（矢印）。ｂ；不均一に造影されたGISTが認められる（矢印）。造影されない部分は液体貯留や壊死を示す。ｃ；右卵巣静脈と連続しており右卵巣腫瘍と診断された（矢印）。ｄ；T2強調画像の矢状断である。円形で内部に高信号の部分を伴った中信号の腫瘤を認める（矢印）。ｅ；T2強調横断面である。ｄと同様に円形で内部に高信号の部分を伴った中信号の腫瘍を認める（矢印）。ｆ；ｅの横断面のT1強調画像である。

断的な意味合いを考え，これらの検査は行わなかった。ポート配置はダイヤモンド配置とし，臍下部５mmのカメラポート，左右の下腹部に５mm，そして下腹部正中部に12mmのトロカールを挿入し，約５cm大の腫瘍は袋内で細切して正中部の12mmの切開部から体外に搬出する計画であった。手術を開始し臍下部の５mmのカメラポートからカメラを挿入し，左右の下腹部に５mmのトロカールを挿入し，腹腔内を観察した。その結果，右卵巣腫瘍と思われた骨盤内腫瘤は回盲部より約13cm口側の回腸より外向性に発育した腫瘍であった。両側付属器には異常を認めなかった。そのため，外科医の応援のもと小腸端々吻合術を実施し腫瘍を摘出した。病理マクロ所見は，55×54×40mmの表面平滑な楕円形の腫瘤であり，割面は褐色調充実性であり，腸管壁から発育した腫瘍であった（図４，ａ，ｂの黒色矢印）。割面には一部に出血を疑う黒色調の領域が見られた（図３，ｂの青色矢印）。HE染色結果は，核の延長した紡錘形細胞が束状に増殖し腫瘤を形成していた（図３，ｃ，ｄ）。核分裂像は１個/50HPFであった（図３，ｄの黒色矢印）。これらの紡錘形細胞は免疫染色にてc-kit陽性，CD34陽性であった（図４，ｅおよびｆ）。また，DOG-1陽性，S-100陰性，α-SMA一部陽性，Ki-67陽性細胞は約5.8%であった。以上より病理診断はGISTであり，Modified-fletcher分類では高リスク相当であった。c-kit遺伝子変異解析ではexon9, 11に変異を認めなかった。術後経過はHb８g/dL台の貧血が１週間程度続いたが，その後正常化した。また手術部位感染（以下，SSIと略す）なく経過した。術後治療に関してはイマチニブの投与は行わず，経過観察しており，術後１年11カ月経過したがGISTの再発なく経過している。

考　　案

神経線維腫症Ⅰ型はNF-1遺伝子異常により発病することが知られており，その発生頻度は出生3,000から4,000人に対して１人と報告されている[1)]。そして神経線維腫症Ⅰ型の1.5から７%にGISTが発症することが報告されている[2) 3)]。こうした神経線維腫症Ⅰ型に合併したGISTは神経線維腫症関連GISTと呼ばれており，本邦でもいくつかのcase reportが報告されている[4) 5) 6) 7) 8)]。それらによると神経線維腫症Ⅰ型関連GISTはc-kitやPDGFRA遺伝子のバリアントがないことが多く，イマチニブなどの分子標的薬が効きにくいが，

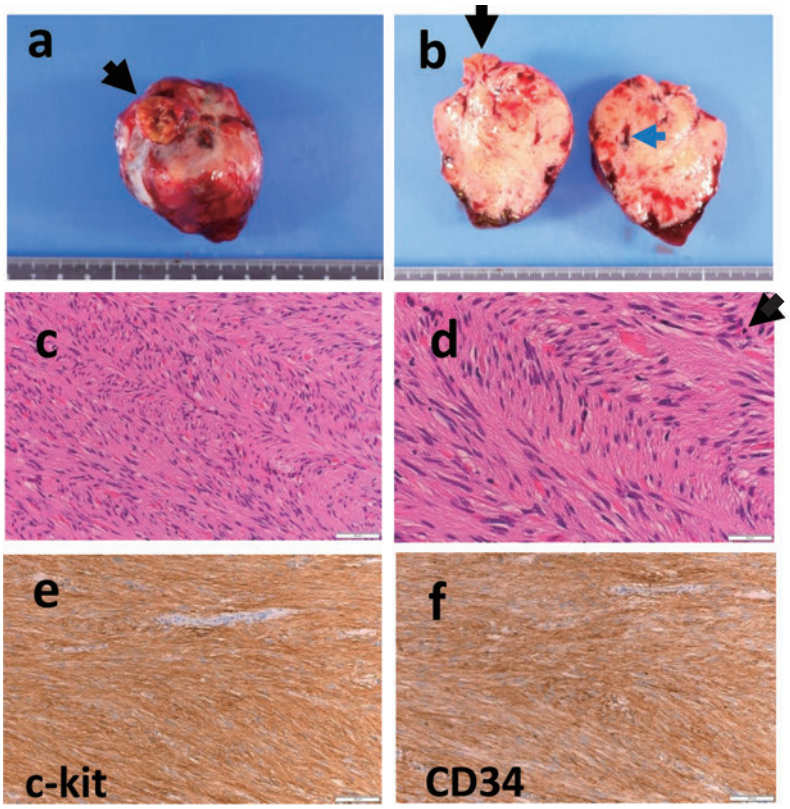

図４　病理結果

ａ，ｂ；摘出腫瘍のマクロ像を示す。切除した回腸が認められる（黒色矢印）。割面には一部腫瘍内に暗赤色の出血を疑う所見を認めた（青色矢印）。ｃ；腫瘍のHE染色像（倍率200）である。核の延長した紡錘形細胞が束状に増殖し腫瘤を形成している。ｄ；腫瘍のHE染色像の強拡大である。核分裂像が右上に１個認められる（黒色矢印）。ｅ，ｆ；免疫染色にてc-kit陽性，CD34陽性でありGISTと診断された。

低リスクの症例が多く予後が良好であるとされる。本症例においてもc-kitのexon9, 11に変異を認めず，イマチニブの効果が期待できない症例であった。また，単発性ではなく多発性である場合が多いことも報告されている。そのため，手術時には１つの病変があった場合でも他に病変がないか注意深く探索することが必要である。

術前にGISTと卵巣腫瘍を鑑別する必要性について考えてみると，１つは術後感染の問題がある。GISTである場合は腸管切除を伴うため，SSIのリスクを下げるために術前に腸管の下剤による機械的処置を行うことが広く行われている。卵巣腫瘍を想定した手術の場合は，この機械的処置は緩下剤を用いた軽度なものとなるため，術式が変更され腸管切除が行われると，SSIのリスクが高くなる可能性がある。もう１つの問題は，外科医師のマンパワーの問題である。外科医師の予定外の対応が必要となり，病院によってはすぐに対応できない場合があるかも知れない。そのため正しく術前診断をつけて手術に臨むことが望ましいと言えよう。

神経線維腫症Ⅰ型に対する分子標的治療薬としてMEK阻害剤であるセルメチニブが効果を示すことが明らかとなった[9]。そして，叢状神経線維腫に対する薬剤として，2020年に日本で使用できるようになった。神経線維腫症Ⅰ型関連GISTの治療薬としても期待され第Ⅱ相試験が行われたが，残念ながら効果がなく中止となった。本症例に見られたようなイマチニブに効果を示さないと考えられるc-kitバリアント陰性のGISTに対する治療薬の開発は今後の課題となっている。

一般に骨盤内に充実性腫瘍を認めた場合は子宮筋腫，卵巣線維腫，転移性卵巣がんとともにGISTが鑑別点として挙げられる。GISTのMRI像の特徴としては，T2強調像にて中程度の信号強度を示す腫瘤であり，造影にて内部が出血や壊死に伴い不均一となること，腸管内の腫瘍であり浸潤像がないこと，サイズが５cmを超えて大きい場合は内部にしばしば嚢胞が見られる，などが挙げられる[10) 11) 12)]。本症例の造影MRI像を後方視的に検討した結果，腫瘍サイズは５cmを超えていたが嚢胞は目立たず，また造影不均一性も乏しかった。当院放射線科医によると，腸管から発生している像も見られず，GISTを積極的に疑う所見に乏しいとの結論であった。腫瘍に入る血管像が認められていたことから，造影CTを撮影していれば血管支配が判明し，それが鑑別点となった可能性があるとの意見であった。

結　　論

骨盤内の充実性腫瘤では卵巣腫瘍や子宮筋腫疑いであってもGISTであることを念頭に対応する必要がある。

文　　献

1）Reynolds RM, Browning GG, Nawroz I, Campbell IW. Von Recklinghausen's neurofibromatosis: neurofibromatosis type 1. Lancet 2003; 361: 1552–1554.

2）Zöller ME, Rembeck B, Odén A, Samuelsson M, Angervall L. Malignant and benign tumors in patients with neurofibromatosis type 1 in a defined Swedish population. Cancer 1997; 79: 2125–2131.

3）Miettinen M, Fetsch JF, Sobin LH, Lasota J. Gastrointestinal stromal tumors in patients with neurofibromatosis 1: a clinicopathologic and molecular genetic study of 45 cases. Am J Surg Pathol 2006; 30: 90–96.

4）神津慶多，河越環，大塚泰弘，藤嶋誠一郎，上藤和彦．空腸GISTを契機に診断された神経線維腫症１型の１例．防医大誌 2021；46：6–11.

5）野口肇，杉谷道治，西村和彦，落合匠，岡田豪，北島政幸，神山博彦，岡野匡雄．Von Recklinghausen病に合併し卵巣腫瘍と鑑別困難であった嚢胞性回腸gastrointestinal stromal tumorの１例．日本消化器外科学会誌 2004；37：716–720.

6）母里淑子，重安邦俊，吉岡貴裕，永坂岳司，原賀順子，香川俊輔，寺石文則，豊岡伸一，平沢晃，藤原俊義．多発小腸GISTに対し手術を施行した神経線維腫症１型の１例．家族性腫瘍 2019；19：77–82.

7）船水尚武，尾崎貴洋，峯田章，大村健二，若林剛．von Recklinghausen 病に伴う出血性十二指腸 GISTの１例．日本腹部救急医学会雑誌 2020；40：781–785.

8）大塚裕之，橋本泰司，二宮基樹，横山雄二郎，坂下吉弘，小林弘典，迫田拓弥，木建薫，嶋本文雄，宮本勝也．von Recklinghausen 病に十二指腸gastrointestinal stromal tumor とソマトスタチン産生十二指腸神経内分泌腫瘍および神経鞘腫を合併した１例．日本消化器外科学会雑誌 2018；51：573–581.

9）Dombi E, Baldwin A, Marcus LJ, Fisher MJ, Weiss B, Kim A, Whitcomb P, Martin S, Aschbacher-Smith LE, Rizvi TA, Wu J, Ershler R, Wolters P, Therrien J, Glod J, Belasco JB, Schorry E, Brofferio A, Starosta AJ, Gillespie A, Doyle AL, Ratner N, Widemann BC. Activity of selumetinib in neurofibromatosis type 1-related plexiform neurofibromas. N Engl J Med 2016; 375: 2550–2560.

10）Nougaret S, Nikolovski I, Paroder V, Vargas HA, Sala E, Carrere S, Tetreau R, Hoeffel C, Forstner

R, Lakhman Y. MRI of tumors and tumor mimics in the female pelvis: Anatomic pelvic space-based approach. Radiographics 2019; 39: 1205–1229.
11）Yu MH, Lee JM, Baek JH, Han JK, Choi BI. MRI features of gastrointestinal stromal tumors. AJR Am J Roentgenol 2014; 203: 980–991.
12）Jiang ZX, Zhang SJ, Peng WJ, Yu BH. Rectal gastrointestinal stromal tumors: imaging features with clinical and pathological correlation. World J Gastroenterol 2013; 19: 3108–3116.

【連絡先】
村田　卓也
川崎医科大学産婦人科学2
〒700–8505　岡山県岡山市北区中山下二丁目6番1号
電話：086–225–2111　FAX：086–232–8343
E-mail：tmurata@med.kawasaki-m.ac.jp

現代産婦人科　Vol.71 No.2，2022年，pp.335-339

子宮頸部嚢胞開窓術後に患側子宮に自然妊娠し生児を得たWunderlich症候群の２例

石村　景子[1)]・松原　裕子[2)]・安岡　稔晃[2)]・内倉　友香[2)]・宇佐美知香[2)]
髙木香津子[2)]・藤岡　徹[2)]・松元　隆[2)]・松原　圭一[2)]・杉山　隆[2)]

１）愛媛県立中央病院　産婦人科
２）愛媛大学大学院医学系研究科　産科婦人科学

Two cases of pregnancy on the affected side of the uterus in Wunderlich syndrome after vaginal septum resection

Keiko Ishimura[1)]・Yuko Matsubara[2)]・Toshiaki Yasuoka[2)]・Yuka Uchikura[2)]・Tomoka Usami[2)]
Kazuko Takagi[2)]・Toru Fujioka[2)]・Takashi Matsumoto[2)]・Keiichi Matsubara[2)]・Takashi Sugiyama[2)]

1）Department of Obstetrics and Gynecology, Ehime Prefectural Central Hospital
2）Department of Obstetrics and Gynecology, Ehime University Graduate School of Medicine

【緒言】Wunderlich症候群は，1976年にWunderlichによって報告されたMuller管の発生異常が引き起こす先天性子宮形態異常の１つで，重複子宮に子宮頸部の閉鎖腔を伴う症候群である。稀な疾患であり，その妊娠・出産に関する報告は少なく，周産期予後は不明であるため，妊娠管理について確立されていない。今回我々は，子宮頸部嚢胞開窓術後に患側子宮に自然妊娠し生児を得たWunderlich症候群の２例を経験したので報告する。
【症例１】22歳，G1P0。初経11歳，月経痛あり。12歳時に左子宮頸部嚢胞開窓術施行した。左側（患側）子宮に自然妊娠成立し，妊娠管理を行っていたが，妊娠34週５日切迫早産のため入院管理とし，妊娠38週０日選択的帝王切開を施行した。
【症例２】32歳，G1P0。初経12歳，月経痛あり。16歳頃から膿性帯下を認めていた。18歳時に左子宮頸部嚢胞開窓術施行した。左側（患側）子宮に自然妊娠成立し，近医で妊娠管理を受けていたが，妊娠29週４日大量出血と子宮収縮を認めたため，当院に緊急母体搬送となった。切迫早産の診断で，リトドリン塩酸塩持続点滴を開始した。妊娠30週０日に呼吸苦が出現し，薬剤性肺水腫が疑われたため，リトドリン塩酸塩を中止した。子宮収縮増強し，同日緊急帝王切開を施行した。
【考案】Wunderlich症候群では思春期女性に症状を認めた場合，早期に正しく診断・治療を行えば，妊孕性は保たれると考えられているが，感染や子宮内膜症などが生じると不妊となる可能性もある。また妊娠・出産のリスクは，子宮頸部の形態，瘻孔の位置など病態が様々であるため，一律に論ずることはできない。それぞれの疾患での詳細な妊娠・出産率は不明であり，周産期管理についても確立されていない。個々の症例での厳重な妊娠管理が必要である。

Wunderlich syndrome is a very rare congenital anomaly associated with uterine didelphys, cervical cyst, and ipsilateral renal agenesis. Furthermore, this syndrome has a wide variety of pathogenesis, and so far, definitive diagnosis is not easy. Herein, we report two cases of pregnancy (achieved by natural intercourse) on the affected side of the uterus after vaginal septum resection, and cesarian section was performed in these two cases. It is important to diagnose and treat Wunderlich syndrome because it is related to infertility. Additionally, there are possibilities that pregnancy with Wunderlich syndrome causes threatened premature labor, malpresentation, and fetal growth restriction. Although there are some cases of pregnancy with Wunderlich syndrome, there is no established management for pregnancy with this syndrome. Therefore, each pregnancy with Wunderlich syndrome should be carefully managed.

キーワード：Wunderlich症候群，重複子宮，妊娠
Key words：Wunderlich syndrome, uterus didelphys, pregnancy

緒　　言

Wunderlich症候群は，1976年にWunderlichによって報告されたMuller管の発生異常が引き起こす先天性子宮形態異常の１つで，重複子宮に子宮頸部の閉鎖腔を伴う症候群である[1) 2)]。

Wunderlich症候群の妊娠例についての報告は少なく，周産期予後については不明であり，妊娠管理は確立されていない。本稿では，子宮頸部嚢胞開窓術後に患側子宮に自然妊娠し生児を得たWunderlich症候群の２例を報告する。

症　例　1

22歳，妊娠分娩歴G1P0。初経11歳，月経痛あり。12歳の時に下腹部痛，外陰部違和感を主訴に受診した。経腹超音波断層像では下腹部に血腫様腫瘤を認めた。MRI

で重複子宮，左側子宮頸部の閉鎖腔，左側腎欠損を認めた。（図１）。症状改善のため，全身麻酔下に閉鎖腔の開窓術を施行した。腟鏡診で子宮腟部を確認し，その１～３時方向にかけ腫瘤を認めた。腫瘤を切開すると粘稠度の高いチョコレート状の血液が排出された。右腟部より約２cm足側の腫瘤壁を２×２cm切除した。創部４か所を反転させるように周囲腟壁に３－０バイクリルで単結節縫合した。内部を洗浄後，ネラトンカテーテルを留置し手術を終了した。術後17日目に月経様出血があり，同日ネラトンカテーテルを抜去した。切除した腫瘤壁の病理組織検査からWunderlich症候群と診断した。その後，特に問題なく経過していた。左側（患側）子宮に自然妊娠成立し，当院で妊娠管理した。子宮頸部に手術操作が加わっており，さらに患側への妊娠のため，通常の妊婦健診よりも短い間隔の受診を指示し，切迫早流産徴候に気を付けながら慎重に管理を行った。妊娠34週５日腹部緊満感のため受診したところ，子宮頸管長が19mmに短縮しており，切迫早産と診断し入院管理の上，リトドリン塩酸塩持続点滴を施行した。点滴開始後は子宮収縮改善がみられた。開窓術後であり，開窓部からの経腟分娩は困難であると判断し，妊娠38週０日に選択的帝王切開術を施行した（図２）。出生体重2120g（－2.1SD）の男児で，Apgar scoreは１分値８点，５分値９点，臍帯動脈血 pH 7.316，pCO_2 51.8，pO_2 18.0であった。母は術後７日目に自宅退院した。児は低出生体重児のためNICUへ入院し，その後の経過は良好で日齢17に退院した。

症　例　２

32歳，妊娠分娩歴G1P0。初経12歳，月経痛あり。16歳頃から膿性帯下を認め，近医を受診したが通院はしていなかった。18歳の時に手術希望のため当院を紹介受診した。初診時，膿性帯下を認めた。MRIで重複子宮，左腟壁の液体貯留を認めた（図２）。症状改善のため，脊髄くも膜下麻酔下に開窓術を施行した。腟鏡診にて右側に子宮腟部を認め，その左側に約３mm程度の瘻孔が存在し，そこから膿汁が流出していた。瘻孔を広げ，内容液を吸引した。術中の経腟超音波断層像では右側に子宮が存在し，腫瘤の頭側にもう一方の子宮体部を確認した。左側子宮腟部は肉眼的には観察できなかった。病理

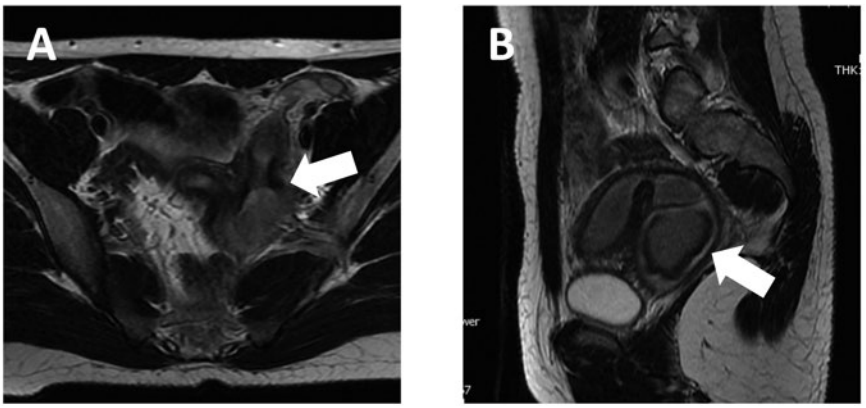

図１　症例１
A：MRI　T2強調画像水平断，B：T2強調画像矢状断
重複子宮を認める。左側子宮の閉鎖腔を認める。

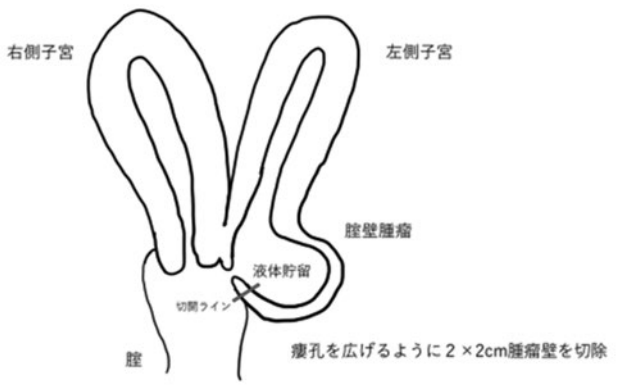

図２　症例２：イメージ図　MRIで重複子宮，左腟壁の液体貯留を認めた。左外子宮口と液体貯留との間には交通があった。瘻孔から足側の腫瘤壁を２×２cm切除した。

図３　症例２：造影CT　両側肺野に浸潤影を認める。

組織検査からWunderlich症候群と診断した。その後の経過は良好であった。左側（患側）子宮に自然妊娠成立し，近医で妊娠管理を受けていたが，妊娠29週４日に性器出血と有痛性子宮収縮を認め，当院に緊急母体搬送となった。当院到着時，腟鏡診で腟内に少量の出血が付着していた。右側子宮腟部はほぼ正中に視認され，外子宮口からの持続出血はなかった。開窓術部位は右側腟部の２時方向にあり，少量の血液付着を認めた。切迫早産と診断し，リトドリン塩酸塩持続点滴，ステロイド投与を行った。入院時の血液検査では特記すべき異常は認められなかった。妊娠30週０日に突然の呼吸苦の訴えがあり，酸素化不良を認めた。緊急CT検査を行ったところ，肺に浸潤影を認め，肺炎・肺水腫が疑われた（図３）。38℃の発熱があり，肺炎の可能性も否定できず抗生剤治療を開始した。また，リトドリン塩酸塩による薬剤性肺水腫の可能性もあり，リトドリン塩酸塩点滴を中止したところ，子宮収縮抑制困難となり，緊急帝王切開術を施行した（図４）。出生体重1320g（－0.5SD）の男児で，Apgar scoreは１分値７点，５分値９点，臍帯動脈血 pH 7.330，pCO_2 51.0，pO_2 10.0，BE －0.3であった。超低出生体重児，早産児のためNICUに入院となったが，経過良好で日齢89に退院した。母は手術終了後には酸素化良好となり，酸素マスクで酸素投与を行った。その後の経過は順調で，術後７日目に自宅退院した。

考　　案

Wunderlich症候群は，重複子宮に子宮頸部の閉鎖腟を伴う症候群である。子宮および卵管，腟上部２/３は発生学的にMuller管が胎生６週頃に形成され，左右のMuller管が癒合することによって形成される。Muller管の癒合はWollf管によって誘導されるが，Wollf管の発育障害により腎尿路系の異常が発生する。Wunderlich症候群はMuller管の癒合不全と片側Wollf管の発育障害を併発することにより発生する症候群と考えられる[1)2)]。

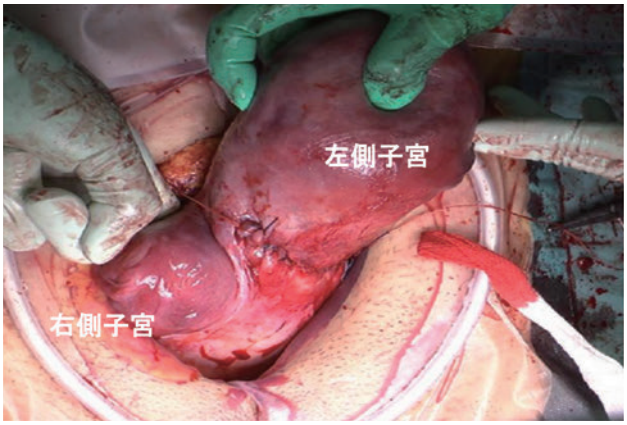

図４　症例２：左側（患側）子宮体下部横切開

思春期に帯下異常や月経困難症，下腹部痛を契機に発見される[3)]。症状は左右子宮や腟壁との交通性（瘻孔）の有無や，瘻孔の開口の程度により異なる。櫻井らは，子宮傍頸部嚢腫の瘻孔から月経血が流出し症状がほとんどなく，成人期に初めて診断された症例を報告している[4)]。診断には画像検査が有用だが，骨盤内腫瘍や卵巣腫瘍と診断されていることも多く，手術で患側子宮の摘出が行われていたこともあった[5)]。思春期女性における下腹部腫瘤，下腹部痛では，常に本疾患も念頭に入れて鑑別を行うべきである。

MRIが診断に用いられ術前診断が可能になり，現在では子宮・閉鎖腟に対して開窓術を行うことが一般的とされている。患側子宮も機能的には正常であり，感染のコントロールができていれば正常妊娠し生児を得ることが可能なためである[6)]。未治療のまま経過したり，再発により月経血の逆流が生じたりすると，子宮内膜症の悪化や慢性炎症による骨盤内癒着，卵管閉鎖による妊孕能低下が問題となる[7)]。早期の診断，治療が妊孕性温存に寄与するものと考えられる。

その他，片側腎欠損を伴う非対称性子宮奇形にはHerlyn-Werner症候群，OHVIRA（obstructed hemivagina and ipsilateral renal anomaly）症候群がある。1971年に重複子宮，子宮内腔と交通性がみられるGardner管嚢胞に同側腎異形成を伴う症例がHerlyn-Werner症候群として報告された[8)]。また2007年には重複子宮・重複腟，片側腟閉鎖，同側腎欠損を伴う症例がOHVIRA症候群として報告された[9)]。臨床症状や画像検査所見が類似しているため鑑別も困難で混同されることも多い[10)]。しかし，実際には閉鎖側子宮の盲端内腔の病理組織によって鑑別される。Wunderlich症候群では子宮頸部病変であり円柱上皮となり，Herlyn-Werner症候群では子宮頸管と交通するGardner管嚢胞を認め特有の線毛細胞をもつ立方上皮，OHVIRA症候群では重複腟の腟閉鎖をきたすため扁平上皮となる（表１）[2)11)]。しかし病理組織像による診断を行っていない報告が多数あり，病名と組織像が対応していない症例の報告もみられ，これらの症候群は混在している可能性がある[11)]。そのため，これら３つの症候群を合わせて，Herlyn-Werner-Wunderlich症候群（HWWS）もしくはOHVIRA症候群と総称することもある[12)]。

これらの症候群の妊孕性についての報告では保たれているといわれている[13)]。Zhu et al. はHWWSについて，挙児希望のあった33人のうち28人（85％）が妊娠し，患側子宮妊娠が37％，健側子宮妊娠が64％であったと報告している[14)]。Dabi et al. は，重複子宮と閉鎖腟を認め手術を行った79人の患者について，不妊症は17.4％にみられ，妊娠に関しては，流産率22.5％，早産率4.1％，帝王切開率 54.3％であったと報告している[15)]。しかし，別の

表１　片側腎無形成を伴う非対称性子宮奇形を呈する症候群のそれぞれの特徴（文献２，12より改変）

疾患名	Wunderlich症候群	Herlyn-Werner症候群	OHVIRA症候群
解剖学的特徴	子宮頸部の閉鎖腔	子宮内腔と交通のある Gardner管嚢胞	重複腟 一側閉鎖
病理組織（閉鎖側）	円柱上皮	立方上皮 特有の線毛細胞	重層扁平上皮
シェーマ			

表２　病理検査により Wunderlich症候群と診断のついた妊娠症例

	診断契機	治療（妊娠前）	妊娠方法	妊娠子宮	切迫早産	分娩週数	分娩方法	その他
太田ら[18]	妊娠	無	排卵誘発	患側	有	25週	緊急CS	腟中隔が胎胞膨隆を阻止
櫻井ら[4]	膿性帯下	有	自然妊娠	患側	無	39週	選択的CS	
伊藤ら[19]	帯下増加	有	タイミング療法	患側	無	37週	選択的CS	骨盤位
鈴木ら[11]	妊娠	無	自然妊娠	健側	無	37週	選択的CS	骨盤位
斎藤ら[20]	性器出血	有	自然妊娠	健側	無	40週	緊急CS	分娩停止
松下ら[21]	月経痛	有	自然妊娠	不明	無	38週	選択的CS	骨盤位

研究では流産率74％，早産率22％，帝王切開率80％であったとされる報告もあり[16) 17)]，流早産のリスクを考慮した管理が必要であると考える。

Wunderlich症候群は，妊娠維持に重要な役割を果たす子宮頸部の形態がHerlyn-Werner症候群，OHVIRA症候群とは異なっており，Wunderlich症候群と確定診断した症例のみでの妊娠予後の詳細は不明であるが，良好ではないことが推測される。

今回我々は病理組織検査にてWunderlich症候群と確定診断し，開窓術後に患側子宮に自然妊娠した症例を経験した。子宮頸部に手術操作が加わった症例であり，さらも患側子宮の妊娠のため，慎重に妊娠管理を行った。

また我々は，病理診断が行われWunderlich症候群と診断のついた妊娠例６例についての症例報告をまとめた（表２）[4) 11) 18)-21)]。Wunderlich症候群については病理検査が行われ診断のついた症例のみとした。妊娠を契機に診断された症例は２例，他４例は月経困難症や帯下異常をきっかけに精査，治療が行われていた。自然妊娠が４例，排卵誘発による妊娠が１例，タイミング療法による妊娠が１例だった。分娩方式については今回検索しうる中では全例帝王切開であった。

Wunderlich症候群は1976年に報告されてからすでに50年が経過しているが，症例数が少ないため詳細な妊娠予後が不明であり，その結果周産期管理についても明らかではない。Wunderlich症候群は子宮頸部に病変をきたす疾患である。したがって，開窓術を行った症例，妊娠後に初めて見つかった症例いずれにおいても症例毎に妊娠管理法を考える必要があろう。また，病型によっては感染をきたす可能性やWunderlich症候群以外の子宮奇形と同様，胎位異常や切迫早産，胎児発育不全のリスクもあり[22)]，慎重な妊娠・分娩管理が望まれる。

文　献

１）Wunderlich M. Unusual form of general malformation with aplasia of the right kidney. Zentralbl Gynakol 1976; 98: 559-562.

２）日本産科婦人科学会．産科婦人科用語集・用語解説集 改訂第４版．東京：杏林舎，2018.

３）Widyakusuma LS, Lisnawati Y, Pudyastuti S, Haloho AH. A rare case of pelvic pain caused by Herlyn-Werner-Wunderlich Syndrome in an adult: A case report. Int J Surg Case Rep 2018; 49: 106-109.

４）櫻井信行，羽田智則，立岡和弘，松本幸之．腟中隔の開窓術を施行後，患側子宮に妊娠し分娩に至ったWunderlich症候群の１例．産婦人科の実際 2008；57(13)：2211-2214.

５）堀越裕史，野坂啓介，木口一成，佐賀正彦，藤脇伸

一郎，斉藤寿一郎，栗林靖，石塚文平，雨宮章，近藤俊彦，大野祐．Wunderlich症候群（子宮の重複奇形に片側の傍頸部嚢腫と同側の腎無形成を合併した症例）の４例．臨床婦人科産科 1999；53(12)：1551-1556.
6）堀内由佳，濱田啓義，森田康史，立山一郎．Wunderlich症候群の１例．産婦人科の進歩 2004；56(2)：85-90.
7）Gholoum S, Puligandla PS, Hui T. Management and outcome of patients with combined vaginal septum, bifid uterus, and ipsilateral renal agenesis (Herlyn-Werner-Wunderlich syndrome). J Pediatr Surg 2006; 41: 987-992.
8）Herlyn U, Werner H. Simultaneous occurrence of an open Gartner duct cyst, a homolateral aplasia of the kidney and a double uterus as a typical syndrome of abnormalities. Geburtshilfe Frauenheilkd 1971; 31: 340-347.
9）Smith NA, Laufer MR. Obstructed hemivagina and ipsilateral renal anomaly (OHVIRA) syndrome: management and follow-up. Fertil Steril 2007; 87(4): 918-922.
10）西森敬司，結木宏行，南條佐輝子，島加奈子，田中智之，山本円，曽和正憲．腹部腫瘤と下腹部痛を契機に発見されたHerlyn-Werner 症候群の１症例．和歌山医学 2018；69(1)：46-49.
11）鈴木義也，木村博昭，松岡歩，寺岡香里，江口歩，神山正明，西原弘治，石橋康則．妊娠を契機に診断されたWunderlich症候群の１例．産科と婦人科 2013；５(119)：671-675.
12）Karag' ozov I. Herlyn-Werner-Wunderlich syndrome. Akush Ginekol 1983; 22(1): 70-76.
13）Panaitescu AM, Peltecu G, Gica N. Herlyn-Werner-Wunderlich syndrome: Case report and review of the literature. Diagnostics 2022; 12(10): 2466.
14）Zhu L, Chen N, Tong JL, Wang W, Zhang L, Lang JH. New classification of herlyn-werner-wunderlich syndrome. Chin Med J 2015; 128: 222-225.
15）Dabi Y, Dray G, Allanche M, Skalli D, Paniel BJ, Haddad B, Touboul C. Fertility and pregnancy outcomes in patients with bicorporeal uterus and blind hemivagina: 20 years of experience in a tertiary referral gynaecological department. Journal of Gynecology Obstetrics and Human Reproduction 2020; 49(3): 101651.
16）Tong JL, Zhu L, Lang JH. Clinical characteristics of 70 patients with Herlyn-Werner-Wunderlich syndrome. Int J Gynaecol Obstet 2013; 121: 173-175.
17）Sugiura-Ogasawara M, Ozaki M, Suzumori Y. Müllerianananomalies and recurrent miscarriage. Curr Opin Obstet Gynecol 2013; 25: 293-298.
18）太田好穂，佐藤あずさ，加茂亜希，河村隆一，西口富三．Wunderlich症候群の妊娠例―腟閉鎖側子宮に妊娠し，胎胞膨隆をきたすも腟中隔により妊娠継続が図れた１例．産婦人科の実際 2018；67(4)：455-460.
19）伊藤歩，片桐由起子，森山梓，福田雄介，北村衛，宗晶子，土屋雄彦，中田雅彦，永尾光一，森田峰人．患側腟開口術後の子宮卵管造営検査後に患側子宮に妊娠したWunderlich症候群の一例．日本受精着床学会雑誌 2016；34(1)：163-167.
20）斎藤雅子，井上誠司，延本悦子，沖本直輝，瀬川友功，増山寿，平松祐司，中塚幹也．自然妊娠により生児を得たWunderlich症候群の一例．日本産科婦人科学会雑誌 2012；64(2)：691.
21）松下容子，福原理恵，追切裕江，鍵谷昭文，田中幹二，福井淳史，水沼英樹．右子宮頸管開口術後に自然妊娠成立し健児を得たWunderlich症候群の一例．日本産科婦人科内視鏡学会雑誌 2015；31：292.
22）Cozzolino M, Corioni S, Magro Malosso ER, Sorbi F, Mecacci F. Two successful pregnancies in Herlyn-Werner-Wunderlich syndrome. Obstet Case Rep 2014; 91: 48-58.

【連絡先】
石村　景子
愛媛県立中央病院産婦人科
〒790-0024　愛媛県松山市春日町 83
電話：089-952-1111　FAX：089-943-4136
E-mail：keitng346@gmail.com

現代産婦人科　Vol.71 No.2，2022年，pp.341-345

子宮マニピュレーター留置により子宮仮性動脈瘤をきたした1例

山根恵美子・上垣　崇・野中　道子
荒田　和也・竹中　泰子・高橋　弘幸

鳥取県立中央病院　産婦人科

Uterine artery pseudoaneurysm caused by a uterine manipulator: a case report

Emiko Yamane・Takashi Uegaki・Michiko Nonaka
Kazuya Arata・Yasuko Takenaka・Hiroyuki Takahashi

Department of Obstetrics and Gynecology, Tottori Prefectural Central Hospital

腹腔鏡下両側付属器摘出術の際に行った子宮マニピュレーター留置が原因と考えられる子宮仮性動脈瘤に対して，子宮動脈塞栓術を施行した1例を報告する。
症例は51歳，閉経女性。右傍卵巣嚢腫に対して，子宮マニピュレーター留置下に腹腔鏡下両側付属器摘出術を施行した。手術は合併症なく終了し，術後4日に退院した。術後25日に多量の性器出血を主訴に当院救急外来に救急搬送となった。腹部ダイナミックCT検査にて活動性の出血を認めなかったが，子宮左壁に仮性動脈瘤を疑う所見を認めた。仮性動脈瘤の自然消退を期待し，経過観察としたが，術後38日に再度，多量の性器出血あり受診，入院管理とした。経腟超音波検査では子宮仮性動脈瘤を疑う腫瘤の増大を認め，断続的に性器出血を繰り返した。術後43日に血管造影検査を行い，左子宮動脈からの血流を伴う子宮仮性動脈瘤を認めた。左子宮動脈塞栓術を施行し，仮性動脈瘤への血流が遮断されたことを確認し終了した。塞栓術後6か月時点で，子宮仮性動脈瘤への血流再開はなく経過している。
子宮マニピュレーターを使用する際は，慎重な留置と丁寧な操作が必要である。子宮マニピュレーターを用いた手術後に異常な子宮出血を来たす場合には，子宮仮性動脈瘤を疑い，超音波検査や造影CT検査を行い，早期発見につとめる必要がある。

We report a case of uterine artery pseudoaneurysm (UAP) caused by a uterine manipulator. We performed a laparoscopic bilateral salpingo-oophorectomy on a 51-year-old woman with a right paraovarian cyst using a uterine manipulator. On postoperative day 25, the patient was brought to our emergency room with vaginal bleeding. An abdominal dynamic computed tomography (CT) showed no evidence of active bleeding; however, there were findings of UAP on the left uterine wall. On postoperative day 38 days, transvaginal ultrasonography showed an enlarged UAP, and the patient had intermittent recurrent bleeding. We decided to perform uterine artery embolization (UAE). Uterine angiography revealed a UAP with blood flow from the left uterine artery, and left uterine artery embolization was performed. Blood flow to the UAP was blocked. Six months after the UAE, blood flow to the UAP did not return. We need careful implantation and manipulation when using uterine manipulators. If a patient undergoing surgery with a uterine manipulator has abnormal vaginal bleeding, a UAP should be suspected, and an ultrasound or contrast-enhanced CT should be performed.

キーワード：子宮マニピュレーター，子宮仮性動脈瘤，子宮動脈塞栓術
Key words：uterine manipulator, uterine artery pseudoaneurysm, uterine artery embolization

緒　　言

子宮仮性動脈瘤（Uterine artery pseudoaneuysm: UAP）は子宮の動脈壁が破綻し，血管外に漏出した血液の周囲に器質化した壁を形成した後天的なものである[1)]。帝王切開術や子宮筋腫核出術などの手術のほか，子宮内容除去術などの子宮内操作により生じる。破裂すると大量出血をきたし生命を脅かす場合もある[2)]。今回，腹腔鏡下両側付属器摘出術の際の子宮マニピュレーター留置が原因と考えられるUAPを経験したので報告する。

症　　例

51歳，　2妊2産（経腟分娩2回），閉経48歳。
主訴：なし。
既往歴：特記事項なし。
身体所見：身長163cm　体重50kg。
現病歴：当院消化器内科で撮像された腹部CT検査で右付属器腫瘍を指摘され，当科を初診した。内診で子宮頸部は鳩卵大，子宮体部は鶏卵大であった。経腟超音波断

層法および単純MRI検査で６cm大の単房性嚢胞を右付属器領域に認めた。左付属器に病変を認めなかった。子宮は前傾前屈で器質的異常を認めず，子宮腔長は5.5cmであった（図１）。患者の手術希望があり手術の方針とした。術中所見より右傍卵巣嚢腫と診断し，腹腔鏡下両側付属器摘出術を施行した。ダイヤモンド型配置で４ポートとした。子宮操作のため，子宮マニピュレーター（アトムメディカル株式会社，東京）を留置した（図２）。通常の手順同様に付属のスケールで子宮腔長を測定し，　７cmチップの子宮マニピュレーターにスペーサーを取り付け子宮内に挿入した。バルーン内の固定水は４mlとした。子宮は偏位なく，留置は容易であった。骨盤内に癒着を認めず，子宮の可動性は良好であった。手術時間は52分で合併症なく終了し，腹腔鏡下に確認できる子宮マニピュレーターによる子宮筋層の損傷はなく，手術終了時に外子宮口からの出血はなかった。術後４日の経腟超音波断層法では子宮内腔に少量の液体貯留を認めたが，性器出血はごく少量であり退院した。

術後25日に多量の性器出血のため当院に救急搬送された。腹部ダイナミックCT検査では子宮左壁にUAPを疑う９mm大の早期濃染結節を認めた（図３）。経腟超音波断層法では腫瘤の同定はできなかった。性器出血は少量でHgb 12.6g/dlであったため，自然退縮を期待し経過観察の方針とした。

術後38日に再度多量の性器出血を来たし受診したため，入院管理とした。入院後も断続的に性器出血があり，経腟超音波断層法で子宮左壁に拍動性の３cm大の腫瘤を認めた（図４）。保存的加療では消退しないと判断し，子宮動脈塞栓術（Uterine artery embolization: UAE）の方針とした。術後43日に両側大腿動脈アプローチで血管造影検査を行った。左子宮動脈より血流を得て濃染されるUAPを認めた（図５Ａ，Ｂ）。ゼラチンスポンジを用いて，選択的に左子宮動脈塞栓術を施行し，塞栓後にUAPが造影されないことを確認した（図５Ｃ）。右子宮動脈からUAPへの血流はなく，右子宮動脈塞栓術は行わなかった。UAE後は多量の出血を

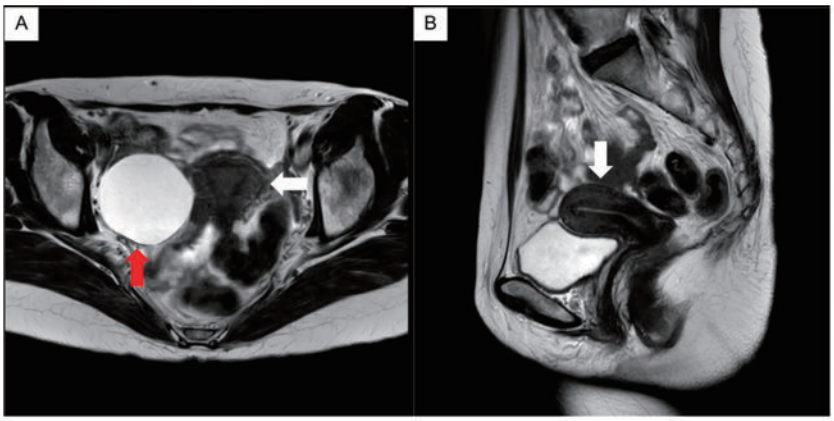

図１　術前の単純MRI T2強調像　（A: 水平断　B: 矢状断）
右付属器領域に６cm大の内容液が高信号の単房性嚢胞を認める（赤矢印）
子宮には器質的異常を認めない（白矢印）

図２　アトムメディカル社製　子宮マニピュレーター
（画像参照　アトムメディカル株式会社「子宮マニピュレーター｜婦人科用機器｜製品情報｜アトムメディカル株式会社」
https://www.atomed.co.jp/product/cat_gynecology/010.html [2023.4.18]）

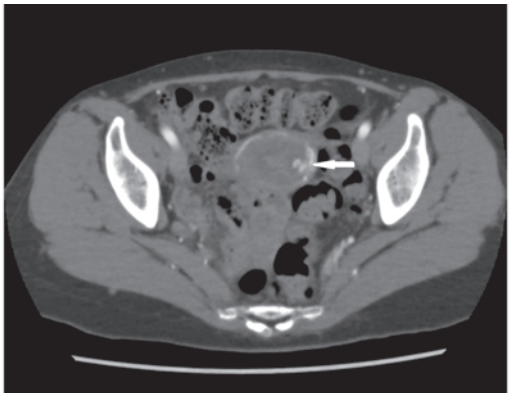

図３　術後25日の腹部ダイナミックCT検査（水平断）
子宮左壁の早期濃染像を認める（矢印）

認めず，UAE後２日に経腟超音波断層法でUAPへの血流がないことを確認し（図６），退院した。

以降は外来でのフォローアップを行い，UAE後６か月時点でUAPの再発所見を認めていない。

考　　案

UAPは子宮の動脈壁が損傷し漏出した血液の周囲に，周囲結合組織による器質化した外壁ができ瘤状になった状態である[1)]。帝王切開術，子宮筋腫核出術や円錐切除術などの手術や子宮内膜掻爬でUAPが生じたとの報告がある[2)-5)]。また，流産後や分娩後にも生じると報告されている[6) 7)]。UAPの壁は脆弱であり，破裂した際には大量出血を引き起こす場合があるが，未破裂の場合には無症状である。Baba et al.の報告によると，活動性の出血があり入院する症例は36％であった[8)]。

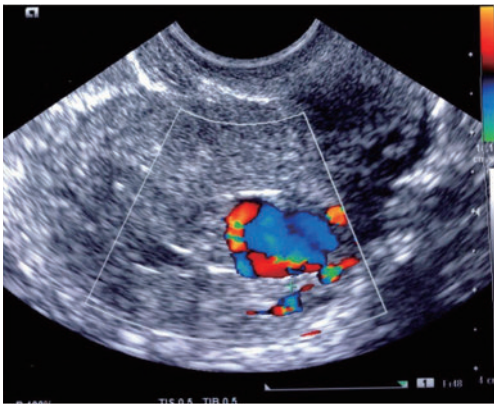

図４　術後38日の経腟超音波断層法（カラードプラ法）
子宮左壁の拍動性の腫瘤を認める

UAPの診断には超音波検査が有用と考えられている[9)]。経腟超音波断層法Bモードでは UAPは低輝度域として観察され，カラードプラ法では同部位に swirling blood flowと呼ばれる渦巻き状の拍動性の血流を認める。またダイナミックCT検査も有用な検査である[3)]。血管と連続する早期濃染域をみとめることでUAPと診断できるほか，責任血管を同定することができる。そして，extravasationの有無でUAPが破裂しているかどうかを容易に判断できる。

未破裂の小さなUAPであれば自然退縮したとの報告もあるが[10)]，経過観察中に破裂し大出血を起こす可能性もある。治療法は，以前は開腹での子宮全摘術や子宮動脈結紮術が行われていたが，最近では開腹手術と比較して低侵襲なUAEが行われている。Dohan et al.は，骨盤

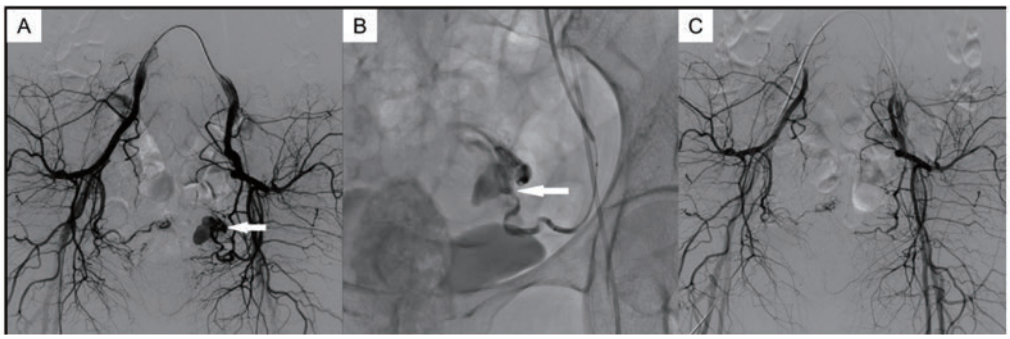

図５　血管造影検査
A：両側内腸骨動脈造影で骨盤内左側に濃染域を認める（矢印）
B：左子宮動脈造影で濃染される仮性動脈瘤を認める（矢印）
C：ゼラチンスポンジによる塞栓術後の両側内腸骨動脈造影

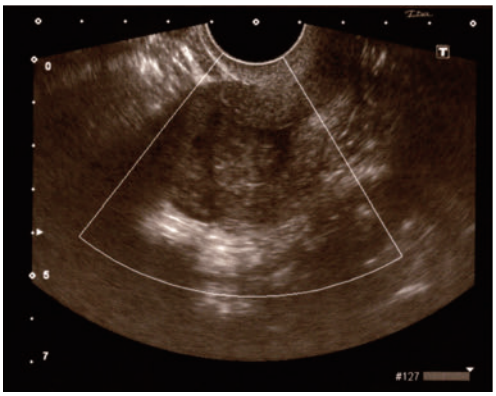

図６　UAE後２日の経腟超音波断層法（カラードプラ法）
仮性動脈瘤への血流は消失

内仮性動脈瘤による産褥出血18例に対して動脈塞栓術を行い，全例で止血ができたと報告している[11]。UAEでは完全に止血が得られず手術が必要となる症例もあるが低侵襲であり，本症例のように閉経後の症例であっても，UAP治療の第一選択になりうる治療法である。ただし，UAEの合併症にはゼラチンスポンジによるアナフィラキシー，穿刺部位の血腫，発熱，疼痛，感染，下肢血栓症[12]のほか，癒着胎盤などの周産期合併症のリスクが高まると考えられており[13]，リスクとベネフィットを勘案し，治療法を決定しなければならない。

本症例では術前の画像検査では認めなかったUAPを腹腔鏡手術後に認めており，子宮マニピュレーターによりUAPが生じたと考える。子宮マニピュレーターが原因と考えられるUAPに関する文献は３例報告されている。2017年にSeki et al.が初めて報告し[14]，2021年に中川ら，Buonomo et al.から報告されている[15][16]。子宮マニピュレーター先端による損傷のほか，バルーンによる子宮内圧の上昇が子宮の血管損傷を引き起こしUAPが形成されると考察されており[14]，症例により適切なマニピュレーターを選択し[16]，バルーンの固定水量を調整すること[15]が対策としてあげられている。

腹腔鏡下両側付属器摘出術の際の子宮マニピュレーター留置が原因と考えられるUAPの１例を経験した。子宮マニピュレーターは婦人科手術を安全に行うために多用されているが，子宮破裂，子宮穿孔，子宮マニピュレーターの部品の遺残などの合併症が報告されている[17]。術式，腹腔内所見により，術者と第一助手の鉗子操作で安全に手術を完遂できる際には，子宮マニピュレーターを使用しない選択も考慮する。使用する場合には，個々の症例に合わせて，適切な子宮マニピュレーターを用い，固定水を最低限にするなどの慎重な留置，操作を行わなければならない。また，子宮マニピュレーターを用いた手術後に，異常な子宮出血をきたす際には，UAPの可能性を考慮し，カラードプラ法を用いた超音波断層法やダイナミックCT検査を行い，早期発見に努めることが重要である。

本論文に関して，開示すべき利益相反はない。

文　献

1）Goldberg J, Pereira L, Berghilla V. Pregnancy after uterine artery embolization. Obstet Gynecol 2002; 100: 869-872.

2）小島学，中村聡一，加藤謙一，山内隆治．帝王切開術後１か月で子宮仮性動脈瘤破裂をきたし子宮動脈塞栓術（Uterine Artery Embolization; UAE）で止血しえた１例．日農医誌 2013；62：135-139.

3）Isono W, Tsutsumi R, Wada-Hiraike O, Fujimoto A, Osuga Y, Yano T, Taketani Y. Uterine artery pseudoaneurysm after cesarean section: case report and litera ture review. J Minim Invasive Gynecol 2010; 17: 687-691.

4）Asai S, Asada H, Furuya M, Isimoto H, Tanaka M, Yoshimura Y. Pseudoaneurysm of the uterine artery after laparoscopic myomectomy. Fertil Steril 2009; 90(3): 929e1-e3.

5）Jain J, O'Leary S, Sarosi M. Uterine artery pseudoaneurysm after uterine cervical conization. Obstet Gynecol 2014; 123(2 Pt 2 Suppl 2): 456-458.

6）Kim YA, Han YH, Jun KC, Jeon MK, Lee ES. Uterine artery pseudoaneurysm manifesting delayed postabortal bleeding. Fertil Steril 2008; 91(3): 849e11-e14.

7）新家朱理，徳毛敬三，根津優子，佐々木佳子，平松祐司．妊娠24週死産後に子宮仮性動脈瘤を来した１例．現代産婦人科 2020；69(2)：287-291.

8）Baba Y, Takahashi Y, Ohkuchi A, Suzuki H, Kuwata T, Usui R, Saruyama M, Ogoyama M, Nagayama S, Nakamura H, Ugajin A, Matsubara S. Uterine artery pseudoaneurysm: its occurrence after non-traumatic events, and possibility of "without embolization" strategy. Eur J Obstet Gynecol Reprod Biol 2016; 205: 72-78.

9）正岡駿，田中里美，伊藤早紀，助川幸，西澤しほり，村瀬佳子，植木典和，矢田昌太郎，金田容秀，田中利隆，三橋直樹．帝王切開後に形成された子宮仮性動脈瘤の１例．静岡産科婦人科学会雑誌 2019；８：52-60.

10）瀬川将史，田中里美，牧野祐也，加藤雅也，伊藤早紀，保田歩，石田ゆり，村瀬佳子，矢田昌太郎，金田容秀，田中利隆．子宮仮性動脈瘤における治療戦略 Treatment strategy for uterine artery pseudoaneuysm．静岡産科婦人科学会雑誌 2022；11：10-19.

11）Dohan A, Soyer P, Subhani A, Hequet D, Fargeaudou Y, Morel O, Boudiaf M, Gayat E, Barranger E, Le Dref O, Sirol M. Postpartum hemorrhage resulting from pelvic pseudoaneurysm: a retrospective analysis of 588 consecutive cases treated by arterial embolization. Cardiovasc Intervent Radiol 2013; 36(5): 1247-1255.

12）Maassen MS, Lambers MD, Tutein Nolthenius RP, van der Valk PHM, Elgersma OE. Complications and failure of uterine artery embolisation for intractable postpartum haemorrhage. BJOG 2009;

116: 55–61.
13) Jitsumori M, Matsuzaki S, Endo M, Hara T, Tomimatsu T, Matsuzaki S, Miyake T, Taniuchi T, Kakigano A, Mimura K, Kobayashi E, Ueda Y, Kimura T. Obstetric outcomes of pregnancy after uterine artery embolization. Int J Womens Health 2020; 12: 151–158.
14) Seki T, Hamada Y, Ichikawa T, Onota S, Nakata M, Takakura S. Uterine artery pseudoaneurysm caused by a uterine manipulator. Gynecol Minim Invasive Ther 2017; 6: 25–27.
15) 中川亮，片野美菜子，中野瑛理，藤田裕彰，田中雄大．子宮マニピュレーターによって生じた子宮仮性動脈瘤に対して子宮動脈塞栓術を行い，生殖補助医療を介して生児を得た1例．日産婦内視鏡学会雑誌 2021；37(2)：58–62.
16) Buonomo F, de Almeida Fiorillo C, Oliveira de Souza D, Mucelli FP, Biffi S, Romano F, Di Lorenzo G, Bussolaro S, Ricci G. Ultrasound imaging of acquired myometrial pseudoaneurysm: The role of manipulators as an unusual cause during laparoscopic surgery. Diagnostics (Basel) 2022; 12 (1): 164.
17) van den Haak L, Alleblas C, Nieboer TE, Rhemrev JP, Jansen FW. Efficacy and safety of uterine manipulators in laparoscopic surgery: A review. Arch Gynecol Obstet 2015; 292: 1003–1011.

【連絡先】
山根恵美子
鳥取県立中央病院産婦人科
〒680-0901　鳥取県鳥取市江津 730
電話：0857-26-2271　FAX：0857-29-3227
E-mail：yamaneem@tp-ch.jp

現代産婦人科　Vol.71 No.2，2022 年，pp.347-351

骨盤臓器脱による尿路閉塞を契機として膿瘍形成を伴うurinomaを発症した１例

菰下　智貴[1)]・田中　教文[1)]・八幡　美穂[1)]・野村　奈南[1)]
佐藤　優季[1) 2)]・浦山　彩子[1)]・定金　貴子[1)]

１）独立行政法人国立病院機構東広島医療センター　産婦人科
２）広島大学病院　広島中央地域・小児周産期医療支援講座

Urinoma with abscess formation due to urinary tract obstruction caused by pelvic organ prolapse: a case report

Tomoki Komoshita [1)]・Norifumi Tanaka [1)]・Miho Yahata [1)]・Nana Nomura [1)]
Yuki Sato [1) 2)]・Saiko Urayama [1)]・Takako Sadakane [1)]

1）Department of Obstetrics and Gynecology, National Hospital Organization HigashiHiroshima Medical Center
2）Department of Obstetrics and Gynecology, Hiroshima Central Regional and Pediatric Perinatal Medicine, Hiroshima University Hospital

urinoma（尿嚢腫）は外傷や尿路閉塞などで尿路外に流出した尿が被包化されて形成した嚢胞であるが，嚢胞内に膿瘍形成を伴うことがある。urinomaでは，原因および尿の流出部位を，画像検査を用いて同定し，膿瘍合併時には原因の解除に加えてドレナージや抗菌薬加療が行われる。urinomaの発症時にはできるだけ早期に適切な対応を行うことが重要であるが，産婦人科領域での発症は稀であるため，対応が遅れる可能性がある。本症例では，骨盤臓器脱を契機として発症したurinomaが膿瘍形成に至り，教訓的な経験をしたので報告する。
症例は76歳女性，５年前より骨盤臓器脱に対してリングペッサリーで保存加療中であったが，リングペッサリーの滑脱を繰り返し，排尿障害が持続していたため，当科紹介となった。手術待機中に下腹部痛と乏尿のため救急受診した際に，完全子宮脱に加えて，発熱，炎症反応の上昇があり，追加で行った造影CT検査で，左腎盂拡張を認めたため，腎盂腎炎と診断して抗菌薬加療を開始した。治療開始後，熱型，CRPは改善傾向であったが，発熱とCRPの再上昇を認めた。そのため再度造影CT検査を行ったところ，膿瘍形成を伴うurinomaを認め，CTガイド下ドレナージと尿管ステント留置を行い，症状は改善した。その後，骨盤臓器脱に対して腟閉鎖術（Le Fort術）を行い，urinomaは再発なく経過している。入院時の造影CT検査を後方視的に確認したところ，すでにurinomaが形成されていた。この時点で，urinomaと診断し，適切な対応を行えば，膿瘍形成まで至らなかった可能性がある。
urinomaは早期診断と適切な治療が重要で，urinomaが膿瘍を形成した際には，積極的な観血的処置を検討する必要がある。

Urinoma (urinary cyst) is a condition in which urine drains out of the urinary tract due to trauma or urinary tract obstruction, thereby forming an abscess in a cyst. In obstetrics, there have been several reports of urinoma in pregnant women; however, its complications in gynecology are very rare. A 76-year-old woman who underwent conservative treatment with a ring pessary for pelvic organ prolapse for five years was referred to our department for surgery due to poor prolapse control. During the surgery waiting period, she had urinary dysfunction and was sent home after reinsertion of a displaced ring pessary. Two days after her visit, the patient re-visited the emergency room due to lower abdominal pain and oliguria. She was treated with antimicrobial agents for pyelonephritis resulting from complete uterine prolapse and left renal pelvis dilation on contrast-enhanced computed tomography (CT). After the treatment, her condition did not improve; another contrast-enhanced CT revealed urinoma with abscess formation. Computed tomography-guided drainage and ureteral stenting were performed. Subsequently, she underwent vaginal closure (Le Fort procedure) for pelvic organ prolapse, and there was no recurrence. Urinoma triggered by pelvic organ prolapse is rare; therefore, early diagnosis and appropriate treatment are necessary. When urinoma forms an abscess, aggressive invasive treatment, such as CT-guided drainage, should be considered.

キーワード：骨盤臓器脱，urinoma，尿嚢腫，敗血症性ショック
Key words：pelvic organ prolapse, urinoma, septic shock

緒　　言

urinoma（尿嚢腫）は外傷や尿路閉塞などで尿路外に流出した尿が被包化されて形成した嚢胞である。嚢胞内に膿瘍を形成することがあり，通常の尿路感染症と比して治療に難渋することが多い[1)]。産婦人科領域でのurinomaの発症は稀であるため，診断や対応が遅れる可能性があるが，早期に適切な対応を行うことで重症化を

防ぐことが可能である。本症例では，骨盤臓器脱を契機として発症したurinomaが膿瘍形成に至り，教訓的な経験をしたので報告する。

症　　例

症例：76歳，女性
妊娠歴：３妊２産
既往歴：鼠径ヘルニア，骨粗鬆症，虫垂炎，パーキンソン病
現病歴：Stage Ⅳ（POP-Q system）の骨盤臓器脱（子宮脱，膀胱瘤）に対して５年間リングペッサリーで保存療法中であった。X日，リングペッサリーの滑脱を繰り返し，排尿障害が持続していたためコントロール不良のため当院に紹介受診し，手術療法について提案したが希望なく，リングペッサリーでの保存療法継続となった。X+13日，再診時に手術療法の希望があり，腟式子宮全摘出術および前後腟壁形成術を行う方針とした。X+31日，乏尿，下腹部痛のため救急受診した。受診時，完全子宮脱，膀胱瘤，リングペッサリーの滑脱を認めたため，子宮と膀胱を還納し，リングペッサリーを再挿入した。ネラトンカテーテルで導尿し，膿尿は認めず，帰宅とした。X+33日，下腹部痛と乏尿のため救急外来に受診し，同日入院とした。
入院時現症：
身長 137 cm，体重 35.2 kg，Japan Coma Scale（JCS）20，体温 37.9℃，血圧 96/53 mmHg，心拍 97 bpm，呼吸数 22回/分，SpO2 96%（room air）
視診：リングペッサリーは滑脱しかけており，完全子宮脱と著明な膀胱瘤を認めた。
経腹超音波検査：膀胱内に中等量の尿貯留と左腎盂拡張を認めた。
入院時検査所見：血液検査では，白血球数 6400 /μL，好中球数（%）88.5%，CRP 10.45 mg/dL，プロカルシトニン（PCT）77.5 ng/mlと細菌感染によると考えられる炎症反応の上昇を認め，血液凝固異常（PT：17.9秒，PT-INR：1.48，APTT：45 秒，AT：74%，D-dimer：31.0 μg/ml）と腎機能障害（血清でのBUN：39.2 mg/dl，クレアチニン：1.2 mg/dl，eGFR：33.9 ml/min/1.73m^2）も認めた。尿沈渣は白血球（３+），細菌（３+），亜硝酸塩（２+）であった（表１）。
造影CT検査では左腎に水腎症を認め，尿路結石等は認めなかった（図１A）。
入院後経過（図２）：骨盤臓器脱に伴う尿閉，尿路感染症の診断で入院とし，敗血症性ショックを呈していた

表１　入院時血液・尿検査

末梢血血液検査		生化学検査		凝固系検査		尿定性	
WBC	6000 /μL	TP	5.0 g/dL	PT	17.9 秒	比重	1.020
Neut%	91.8 %	ALB	2.5 g/dL	APTT	45 秒	pH	8.0
RBC	321万 /μL	BUN	39.2 mg/dL	PT-INR	1.48	潜血反応	3+
Hb	10.7 g/dL	Cre	1.2 mg/dL	AT	74 %	白血球	3+
Hct	32 %	eGFR	33.9 ml/min/1.73m^2	Fibrinogen	528 mg/dL	亜硝酸	2+
Platelet	16.9万 /μL	Na	141 mmol/L	FDP	63.1 μg/dL		
		K	2.8 mmol/L	D-dimer	31.0 mg/mL	尿沈渣	
		Cl	107 mmol/L			赤血球	＞100/HPF
		CRP	18.55 mg/dL			白血球	＞100/HPF
		PCT	77.5 μg/dL			細菌	3+

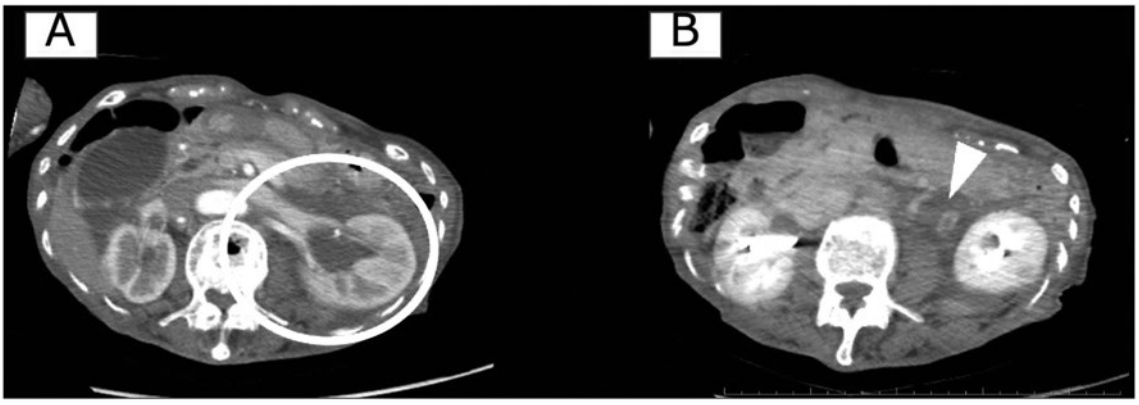

図１　造影CT検査（入院時）
左腎盂に水腎症と尿管拡張を認めた（A かこい部）。後方視的に確認すると，左腎周囲にurinomaを認めた（B 矢頭部）。

ことからICU管理とした。リングペッサリーは再挿入せずに尿道カテーテル，動脈ライン，中心静脈カテーテルを留置し，ノルアドレナリン0.05γを開始した。尿路感染症に対してセフメタゾールナトリウム３ g/日の投与を開始し，X+34日よりセフトリアキソン４ g/日に変更した。X+37日，入院時に採取した血液培養，尿培養より腸内細菌科のProteus vulgarisを検出したため，抗菌薬をアンピシリン/スルバクタム９ g/日に変更した。X+37日，入院時に４点であった急性期DICスコアは７点に増加し，血小板減少を認めたため，メシル酸ガベキサートの静脈内投与を開始した。その後，凝固系，血小板数の改善を認めたため，X+40日にメシル酸ガベキサート投与を終了した。X+41日にノルアドレナリンを終了し，X+42日に中心静脈カテーテルを抜去した。抗菌薬開始後より熱型，CRPは改善傾向であったが，X+44日に発熱とCRPの再上昇を認めたため，造影CT検査を行ったところ，左腎周囲に膿瘍形成を伴うurinomaを認めた（図３A）。同日CTガイド下ドレナージ，後腹膜ドレーン留置を行い，X+47日に尿管造影検査で左腎盂より造影剤の漏出を認め（図３B），尿管ステントを留置した。その後，全身状態は徐々に改善し，X+56日にアンピシリン/スルバクタムの内服に変更して，６日間投与したのち，X+62日に退院とした。X+90日，手術予定で入院した際に39.0 ℃の発熱，白血球数 5200 /μL，好中球数（%）72.4%，CRP 3.73 mg/dLおよび尿検査で白血球と亜硝酸塩を認めたため尿路感染症と診断した。予定していた手術を延期し，翌日からセフメタゾールナトリウム３ g/日を10日間投与した。X+100日，腎周囲の膿瘍形成による炎症が骨盤底まで波及し組織が癒着している可能性や術後長期入院に伴う体力低下を考慮し，

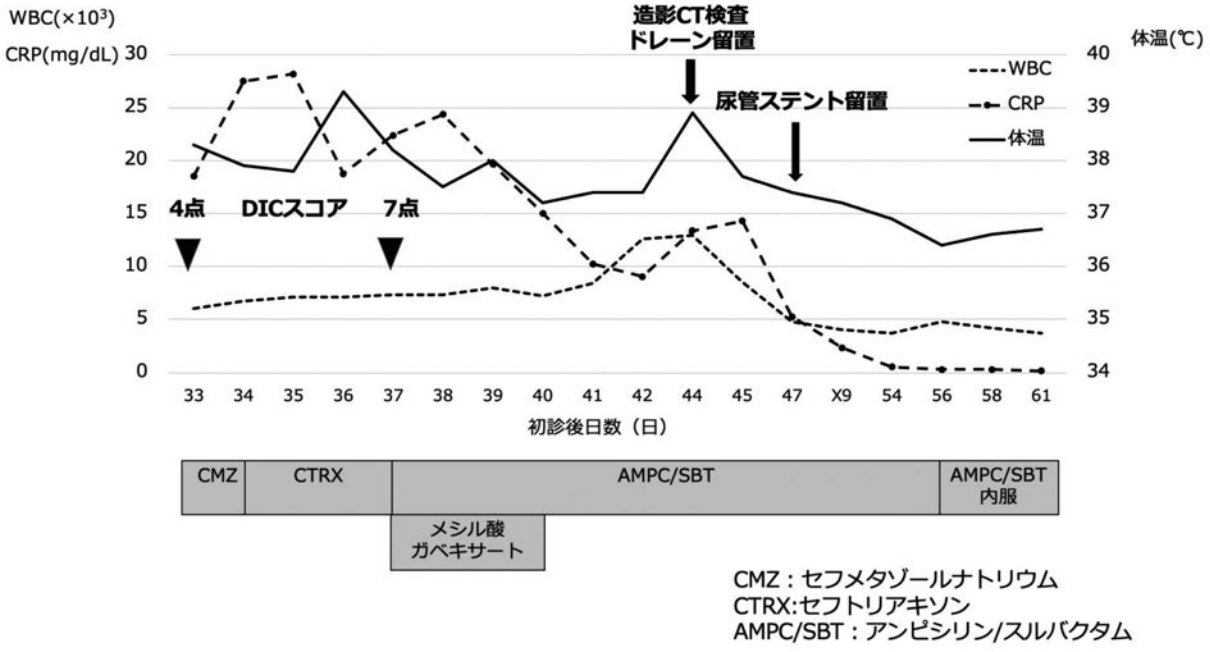

図２　入院後経過

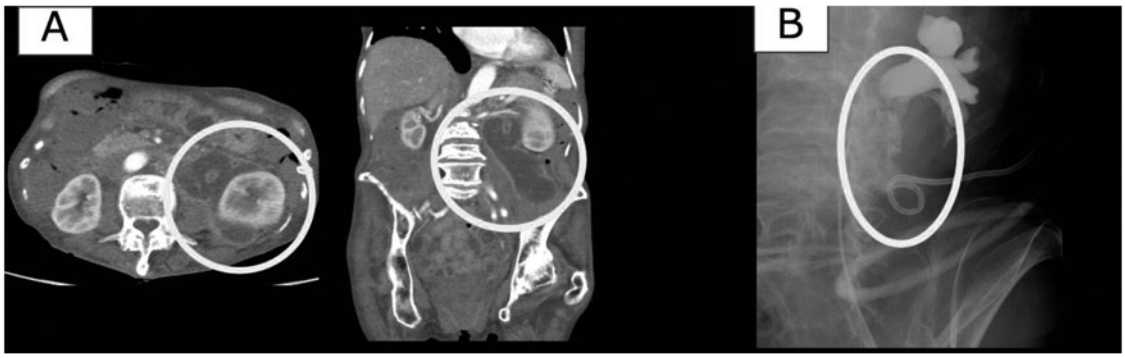

図３　造影CT検査（X+45日），尿管造影検査（X+48日）
左腎盂周囲に ring enhancementをともなう膿瘍形成を認めた（A かこい部）。尿管造影検査では左腎盂より造影剤の流出を認めた（B かこい部）。

図４　造影CT検査（X+132日）
左腎周囲のurinomaは消失している。

当初予定していた腟式子宮全摘出術および前後腟壁形成術から変更し，より低侵襲な腟中央閉鎖術（Le Fort術）を行った。術後に炎症反応の軽度上昇を認め，フロモキセフナトリウムを継続していたが，X+110日，炎症反応改善のため退院とした。X+125日，泌尿器科で尿管ステントを抜去後，37.8℃の発熱と悪寒を認めたため入院とし，セフメタゾールナトリウム３ g/日を８日間投与した。X+131日に撮像した造影CT検査では，左腎周囲の膿瘍は消失していた（図４）。抗菌薬開始後より炎症反応の改善を認め，X+133日に退院とした。X+364日現在，urinomaの再発なく経過している。

考　　案

urinomaは外傷後や手術による尿管操作によって発生することが多いとされるが，稀にそのような既往がないにも関わらず発生することがある。上記以外の原因としては尿路結石が最多という報告があるが[2]，その他にも骨盤内腫瘤，後腹膜線維症，後部尿道弁，尿道の閉塞が原因として報告されている[3]。

産婦人科領域においては，Ushioda et al.は妊娠子宮による尿管圧迫が原因で発症したurinomaについて報告しており，稀ではあるが妊婦のurinoma合併例の報告がある[4]。他にも中田らはurinomaを契機として卵巣癌の再発を発見した症例を報告しており，後腹膜への播種病変がurinomaの原因であったと推察している[5]。しかし，骨盤臓器脱に合併したurinomaの報告については，我々が検索した限りでは，国内での報告は認めなかった。

urinomaの形成は尿管の急性閉塞よりも慢性閉塞を契機として起こることが多いとされ[2]，本症例では，骨盤臓器脱に対して長期間の保存療法を行っていたが，コントロール不良であったため，反復して尿路閉塞が起こっていた可能性があり，この断続的な閉塞がurinoma発症の誘因となったかもしれない。

尿路の閉塞によって上部尿路外溢流が起こり，その結果としてurinomaが発症するとされているが，Schwartz et al.は上部尿路外溢流の条件および診断について以下のように定義した[6]。１）最近の３週間に尿管への器械的操作を受けていない，２）以前に腎，上部尿管またはその周囲に手術を受けていない，３）外傷の既往がない，４）破壊的腎病巣がない，５）体外からの圧迫がない，６）結石による腎盂尿管の圧迫壊死でない，の６項目の全てを満たし，かつ尿が尿路外へ流出した現象と定義している。上部尿路外溢流は自然腎盂外溢流，自然腎盂破裂，自然尿管破裂の３つに臨床上大別される。自然腎盂外溢流は腎盂内圧の上昇により発生するとされており，解剖学的に最も障害を受けやすい腎盂円蓋部に顕微鏡的破裂が生じ，尿が尿路外へ流出し発生するとされている。自然腎盂破裂の診断は肉眼的または尿路造影等で造影剤の裂孔部位から漏出が確認できた場合とされている。自然尿管破裂は腎盂破裂と同様に尿管の破裂部位が明確に確認できた症例または手術により肉眼的に認めた症例とされている。尿管破裂は80％が上部尿管に発症するが，上部尿管には筋層が２層しかなく，筋層が３層ある下部尿管より構造的に弱いことが理由として考えられる[7]。本症例は腎盂尿管移行部付近での造影剤の後腹膜腔への流出を示しており，破裂部位からは自然腎盂破裂または自然尿管破裂に分類される。骨盤臓器脱では構造的に狭い生殖裂孔部に脱出臓器が挟まれることによって下部尿管で閉塞が起こるとされている[8]。本症例では尿道カテーテルにより膀胱内は空虚な状態を保っていたが，脱出した子宮による圧迫のため下部尿管の閉塞は持続しており，尿管破裂が構造的に脆弱な上部尿管で発生したと考えられる.

urinomaは発症時にはサイズが小さいことが多く，尿管結石が原因の場合には抗生剤や尿管ステントで治療を

行うことがあるが[9]，その他の原因で発症した場合は自然に吸収されるため，治療介入することなく軽快することが多いとされている。一方で，urinomaのサイズが大きい場合，膿瘍を形成した場合，尿管破裂の場合には自然に軽快しないことが多く，尿管ステント，CTガイド下ドレナージ，腎瘻術などの観血的処置が必要になるが[1)10)]，膿瘍を形成した本症例においても，抗菌薬の投与に加えてCTガイド下ドレナージおよび尿管ステント留置を行うことにより，感染巣の除去と尿路閉塞の解除を行い，治癒することができた。

urinomaの症状は無症状なものから急性腹症まで幅広く，一般的には倦怠感や頭痛を訴えることが多いとされているが，血尿や尿量の変化を呈することもある。血清クレアチニン値の上昇を認めた場合には治療を行う必要があり[11)]，本症例はこの点からも早期に治療介入を行う必要があった。

また，水腎症を診断する上で超音波検査は有用であるが，urinomaに気づけないこともあり，尿路閉塞の原因となる併存症を認める場合にはCT検査を行うことも考慮される。本症例では入院時より尿路感染症として治療を開始したが，炎症反応の再増悪時に撮像した造影CT検査において膿瘍形成を伴うurinomaを初めて指摘できた。しかし，入院時に撮像した造影CT画像を後方視的に確認したところ，urinomaはすでに形成されていた（図１Ｂ）。再増悪時の造影CT検査で膿瘍形成を確認後，早期にCTガイド下ドレナージを行うことで，感染巣のコントロールを行うことは可能であったが，入院時のCT検査でurinomaと診断し，その時点で尿管ステントを留置できていれば，膿瘍形成に至らなかった可能性がある。あるいは骨盤臓器脱に水腎症と敗血症性ショックを伴うような尿路感染症を合併した時点で，urinoma発症のリスクと考えて尿管ステントを留置しておくことを検討しても良いと考える。

結　　語

膿瘍を形成したurinomaでは，CTガイド下ドレナージなどの積極的な処置も検討する必要があるが，膿瘍を形成する前に診断し，適切な対応を行えば，重症化を防ぐことができる可能性がある。産婦人科領域ではurinomaの発症の報告は少ないが，urinomaの原因である尿路閉塞は妊娠や婦人科疾患によりしばしば起こっている。尿路閉塞や尿路感染症を疑う場合には，urinomaの可能性も考慮しながら診療を行うことにより，urinomaの発症の予防や，urinomaが発症した場合にも早期に診断して適切な対応を行うことができる可能性がある。

文　　献

1）Goldwasser J, Wahdat R, Espinosa J, Lucerna A. Prompt diagnosis and treatment can prevent abscess formation, hydronephrosis, and a progressive loss of renal function. Case Rep Emerg Med. 2018, https://www.hindawi.com/journals/criem/2018/5456738/［2023.01.20］.

2）Twersky J, Twersky N, Phyllips G, Cop-persmith H. Peripelvic extravasation, urinoma formation and tumor obstruction of the ureter. J Urol 1976; 116: 305-307.

3）Titton RL, Gervais DA, Hahn PF, Harisinghani MG, Arellano RS, Mueller PR. Urine leaks and urinomas: diagnosis and imaging-guided intervention. Radiographics 2003; 23: 1133-1147.

4）Ushioda N, Matsuo K, Nagamatsu M, Kimura T, Shimoya K. Maternal urinoma during pregnancy. J Obstet Gynaecol Res 2008; 34：88-91.

5）中田真一，森下真成，永田美穂，山田詩緒里，西本幸代，福益康子，出口昌昭．腎周囲の尿瘤を契機に見つかった卵巣癌再発の１例．日本婦人科腫瘍学会雑誌 2013；31：196-199.

6）Schwartz A, Caine M, Hermann G, Bittermann W. Spontaneous renal extaravasation during intravenous urography. AJR Am J Roentgenol 1966; 8: 27-40.

7）吉田一成，門脇和臣，李漢英．尿管癌に合併した尿管自然破裂の１例．泌尿紀要 43；1997：505-507.

8）平林直樹，西澤理，矢花由佳，若田真実，佐々木涼子．骨盤底臓器脱に伴う水腎症の頻度と手術経過．日農医誌 2018；67：500-506.

9）石坂和博，峰正英，金親史尚，後藤修一，横川正之．腎盂尿管外への尿自然溢流の３例．泌尿紀要 1989；35：1767-1771.

10）長田恵弘，川上隆，堀場優樹，鈴木恵三，日原徹．上部尿路外溢流現象の臨床的検討―自験例５例の報告ならびに臨床的および文献的考察．泌尿紀要 1994；40：21-25.

11）Christodoulidou M, Clarke L, Donald Napier-Hemy R. Infected urinoma secondary to a ruptured renal calyx from a partial staghorn stone. Journal of Surgical Case Reports 2015: 1-3.

【連絡先】
菰下　智貴
独立行政法人国立病院機構東広島医療センター産婦人科
〒739-0041　広島県東広島市西条町寺家 513 番地
電話：082-423-2176　FAX：082-423-5200
E-mail：tomo.19950306@gmail.com

現代産婦人科　Vol.71 No.2，2022年，pp.353-359

妊娠後期に発症した血球貪食症候群の１例と文献的考察

牧尾　悟・清川　晶・橋本　阿実・寺井　悠朔・元木　貴裕・新垣　紀子
佐伯　綾香・吉田　旭輝・黒田　亮介・西村　智樹・原　理恵・田中　優・伊藤　拓馬
堀川　直城・楠本　知行・福原　健・中掘　隆・本田　徹郎

公益財団法人大原記念倉敷中央医療機構　倉敷中央病院　産婦人科

Hemophagocytic syndrome in a third trimester pregnant woman: a case report and literature review

Satoru Makio・Hikaru Kiyokawa・Ami Hashimoto・Yusaku Terai・Takahiro Motoki・Noriko Arakaki
Ayaka Saeki・Teruki Yoshida・Ryosuke Kuroda・Tomoki Nishimura・Rie Hara・Yu Tanaka・Takuma Ito
Naoki Horikawa・Tomoyuki Kusumoto・Ken Fukuhara・Takashi Nakahori・Tetsuro Honda

Department of Obstetrics and Gynecology, Kurashiki central hospital

血球貪食症候群（hemophagocytic syndrome: HPS）は，持続する発熱，肝脾腫などの臨床症状と，汎血球減少，肝機能障害，高フェリチン血症などの検査所見を呈する，妊婦ではまれな症候群である。今回我々は，妊娠32週５日に突然の発熱で発症し診断に苦慮したHPSを経験したので報告する。症例は37歳，３妊２産，子宮頸部円錐切除術の既往があり，切迫早産にて管理入院中であった。妊娠32週５日に突如39.3℃の発熱を呈した。原因不明の高熱持続に加え，母体の酸素需要の増大を認めたため，妊娠33週０日に緊急帝王切開を施行した。分娩後も高熱が持続し，心臓超音波検査や胸腹骨盤部造影CT検査を施行したが，熱源を指摘できなかった。術後２日目の血液検査で汎血球減少，発熱を伴う肝逸脱酵素の上昇，フェリチン値上昇，骨髄穿刺で血球貪食像を認め，HPSと診断した。術後３日目よりステロイドパルス療法を開始し，術後４日目には解熱に至り，ステロイド剤内服へ切り替え後も経過良好で術後31日目に退院となった。HPSはまれな疾患ではあるが，重症化し，母児の生命に関わる疾患である。成人のHPSの報告は多くなく，妊娠中HPSの報告はさらにまれであり，その病態生理は依然として明らかではない。日本からの症例について我々が文献検索を行った範囲では，すべての症例で持続する発熱を認めていた。以上より，妊婦において原因不明の持続する発熱を認める場合には，HPSを鑑別診断としてフェリチンやヒト可溶性IL-2受容体（soluble interleukin-2 receptor: sIL-2R）などの血液検査や骨髄穿刺を行うことが重要であると考えられた。

Hemophagocytic syndrome (HPS) is a rare disease that presents with clinical symptoms, such as fever and hepatosplenomegaly, and laboratory findings, such as pancytopenia, liver dysfunction, and hyperferritinemia. We report a case of HPS in a 37-year-old gravida 3 para 2 woman. At 32 weeks 5 days of gestation, she suddenly had a fever of 39.3℃. Due to persistent high fever of unknown cause and hypoxemia, an emergency cesarean section was performed at 33 weeks 0 days. After delivery, the high fever continued, and the cause of the fever was still unidentified. Blood tests revealed pancytopenia, hepatitis-like findings, elevated ferritin levels, and hemophagocytosis on bone marrow biopsy, thereby leading to a diagnosis of HPS. Steroid pulse therapy was performed, and she recovered. Hemophagocytic syndrome in pregnancy is rare, and it can be severe and life-threatening. The pathophysiology of HPS remains unclear. From our literature search of cases in Japan, all reported cases showed persistent fever. Therefore, it is important to perform blood tests, such as ferritin and soluble interluekin-2 receptor levels and bone marrow biopsy for differential diagnosis of HPS in pregnant women with persistent fever of unknown cause.

キーワード：血球貪食症候群，血球貪食性リンパ組織球症，妊娠
Key words：hemphagocytic syndrome, hemophagocytic lymphohistiocytosis, pregnancy

緒　　言

血球貪食症候群（hemophagocytic syndrome: HPS）は，免疫の過剰活性化と高サイトカイン血症によるマクロファージの異常活性化が原因となり，持続する発熱，肝脾腫などの臨床症状と，汎血球減少，肝機能障害，高フェリチン血症などの検査所見を呈する症候群である。HPSは，主には小児に生じる遺伝性疾患であり，生後３ヶ月未満の乳児の発生率が最も高いとされている[1)]が，成人にも感染症や悪性腫瘍，自己免疫性疾患などを契機として発症しうる疾患である。成人発症の症例のうち約50%が日本での発生という報告もあり[2)]，2001年から2005年の本邦の調査では292施設から799人が診断されており，本邦における年間の発生率は80万人に１人程度

である[3]。一方，妊娠中のHPSのまとまった報告は少なく，多くは症例報告であり，妊婦におけるHPSの詳細は未だ明らかではない[4, 5]。今回我々は妊娠後期に発症し帝王切開に至った後，HPSと診断された症例を経験したため，文献的考察を加えて報告する。

症　　例

37歳女性

既往歴：25歳　仙骨骨折，31歳　CIN3（Cervical intraepithelial neoplasia 3）に対し子宮頸部円錐切除術

家族歴，アレルギー：特記事項なし

妊娠分娩歴：３妊２産。31歳時　妊娠39週に児頭骨盤不均衡のため緊急帝王切開術，33歳時　妊娠37週に選択的帝王切開術

【現病歴】

自然妊娠成立後，妊娠初期より性器出血を認め，自宅安静加療を指示されたが，自然止血後の経過は良好であった。妊娠20週０日の妊婦健診時，経腟超音波検査で頸管長短縮を指摘され，妊娠20週１日に当院へ母体搬送となった。

【来院時所見】

血圧112/67 mmHg，脈拍数72 bpm，体温36.7℃

腟鏡診：白色帯下少量，出血や羊水流出なし

経腟超音波検査：頸管長9.7 mm，funnelingあり

子宮頸管粘液中顆粒球エラスターゼ（−），腟分泌液中ヒト癌胎児性フィブロネクチン（−）

陣痛計：子宮収縮なし

身体所見上その他の異常を認めなかった。

入院時の血液検査を表１に示す。血色素量10.5 g/dlと軽度貧血の他は特記異常を認めなかった。

経腟超音波で高度の頸管長短縮を認めており，頸部円錐切除術後であることから頸管無力症が疑われた。有意な子宮収縮は認めていなかったが，リトドリン塩酸塩持続静注を開始し，絨毛膜羊膜炎（chorioamnionitis: CAM）の精査目的で羊水検査を施行した。羊水中の糖29 mg/dl，インターロイキン６（Interleukin-6: IL-6）3979.5 pg/ml，白血球数20/μl，顆粒球エラスターゼは原液弱陽性，２倍希釈液陰性の結果であった。羊水において，糖の減少なく白血球数の増加も見られず，IL-6は軽度上昇を示し，顆粒球エラスターゼは原液弱陽性であることから，既報[6, 7]を基にStage１のCAMを疑い，抗菌薬投与を開始した。続いて，プロゲステロン腟錠，ウリナスタチン腟錠の投与を開始した。その後も発熱や子宮収縮なく，炎症反応の上昇を認めなかったため，患者や家族と治療方針について十分に相談の上，妊娠21週０日に治療的頸管縫縮術（McDonald法）を施行した。妊娠23週６日より，子宮収縮増強を認めたため，子宮収縮抑制目的でリトドリン塩酸塩持続静注に加えてニフェジピン錠内服の併用を開始した。その後，子宮収縮の増強によりリトドリン塩酸塩持続静注漸増され，妊娠32週３日に最大投与量の200 μg/minとなった。1週間以内の早産が予測されたためベタメタゾン12 mg/日筋注を２回投与。妊娠32週５日，突如として39.3℃の発熱を認めた。血液検査と静脈血液培養検査を行い，CAM精査目的で羊水検査を再施行した。

血液検査では，白血球10000/μl，CRP 1.94 mg/dlと白血球増多を伴わないCRP上昇を認めており，羊水検査では，糖23 mg/dL，IL-6 1318.4 pg/ml，白血球数10/μl以下，顆粒球エラスターゼは原液陰性・２倍希釈液陰性と，糖の低下なく白血球増多なく顆粒球エラスターゼ陰性であることから，既報[6, 7]を基にCAMは否定的であり，羊水培養検査陰性であることから明らかな子宮内感染所見はないと考えられた。発熱とそれに伴う母体頻脈を認めるものの，羊水検査よりCAMは否定的であり，胎児心拍数陣痛図（cardiotocogram: CTG）では胎児頻脈以外の異常を認めず，子宮内および胎児感染

表１　血液検査所見

	妊娠20週1日 入院日	妊娠32週4日	妊娠32週5日	妊娠33週0日 帝王切開当日	術後1日目	術後２日目	術後３日目	術後４日目	術後5日目	術後19日目
WBC(/μl)	6000	9200	9000	6900	3800	6900	12500	21200	2800	8200
Hb(g/dl)	13.9	10.1	9.9	10.1	7.8	5.6	8.9	8.4	7.7	10.1
Plt(×10⁴/μl)	19.1	20.8	18.1	14.2	6.3	6	5	5.3	7.3	39.4
好中球数	5000	7990				4480			20160	3930
AST(IU/l)	19	18	24	63	90	93	95	49	22	12
ALT(IU/l)	9	12	16	34	28	31	30	27	21	11
LDH(IU/l)	169	152			989	855	1024	702	428	
CRP(mg/dl)	0.29	2.7	4.68	11.82		21.17	22.16	20.78	6.54	
Fib(mg/dl)	395				500	300		375	253	
フェリチン(ng/ml)					1544	3280			1553	31
TG(mg/dl)						267				405
BUN(mg/dl)	9	5	7	7	10	9	10	12	14	8
sCre(mg/dl)	0.36	0.37	0.35	0.46	0.47	0.49	0.5	0.59	0.46	0.41
sIL-2R(U/ml)						8003				353
血液培養(静脈)			陰性		陰性					
PT(sec)			16.8	16.2	16.6		14.4	13.7		
APTT(sec)			37.1	44.5	50.3		43.7	34		

検査基準値：フェリチン 12-60 ng/ml, TG 40-150 mg/dl, sIL-2R 204-587 U/ml

は否定的と考えられた。尿検査，腹部超音波検査や身体所見より尿路感染は否定的であり，上気道炎症状も認めなかった。フォーカス不明の感染症の可能性は否定できなかったため，アンピシリン８ g/dayおよびゲンタマイシン320 mg/day点滴静注を開始した。その後も抗菌薬投与継続とアセトアミノフェンでの対症療法を続けたが妊娠32週６日から妊娠33週０日にかけて，間欠熱の持続を認めた。CTGでは，基線180 bpm前後の頻脈以外の異常を認めなかった。妊娠33週０日の未明にSpO2 94%（室内気）と酸素需要の増大を呈した。その際の血液検査にて，BNP 42.3 pg/mlと高値であったが，血圧は正常，呼吸困難感なく起座呼吸なし，胸部レントゲンにも異常所見は認めず，肺水腫，心不全，周産期心筋症は否定的と考え，酸素１L投与下で経過観察とした。

同日（妊娠33週０日）日中の血液検査所見（表１）では血小板低下，肝逸脱酵素軽度上昇を認めた。腎機能障害を認めなかったことより，TTP（thrombotic thrombocytopenic purpura: TTP）やaHUS（atypical hemolytic uremic syndrome: HUS）は否定的と考えられたが，HELLP症候群（hemolysis，elevated liver enzyme，low platelet syndrome）の可能性は否定できなかった。血圧は正常域を推移していたが，原因不明の高体温持続に伴う全身の代謝亢進による酸素需要の増大がさらに増してきたことにより，呼吸状態の改善を目的とし，胎児娩出の方針とした。凝固障害の出現を認めていたため（表１），全身麻酔下に。緊急帝王切開を施行し，体重2213 gの女児をアプガースコア７点（１分値），９点（５分値），臍帯動脈血ガス分析値pH：7.405で娩出。早産児，低出生体重児であるためNICUでの入院管理となった。児は感染症を含め明らかな異常所見はなく，全身状態良好であった。胎盤は，肉眼的に一部に黄染を認めたが，組織学的に絨毛膜羊膜炎は認められなかった。胎児娩出により，酸素需要の増大を呈することなく呼吸状態良好となったが，間欠熱は持続した（図２）。心臓超音波検査では，明らかな疣贅や弁膜症を認めず，心機能は良好に保たれていた。胸腹骨盤部造影CTでは，膿瘍や肺塞栓症など明らかな異常を認めない一方で，肝脾腫を認めた。術後１日目の血液検査にて白血球 3800/μl，Hb 7.8 g/dl，Plt 6.3万/μlと減少を認めた。肝脾腫と汎血球減少から血液疾患の可能性を疑い追加検査を行ったところ，フェリチン3280 ng/ml，異型リンパ球2.0%，sIL-2R 8003 U/mlといずれも高値を認めていたため，血液内科へ紹介した。骨髄穿刺検査にて血球貪食像を認め（図１），後述する診断基準（表２）からHPSの診断に至った。発熱や炎症による全身の消耗

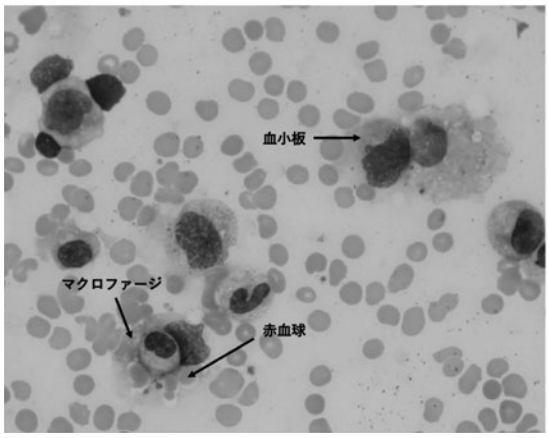

図１　骨髄標本（May-Giemsa染色，×1000）
血小板，赤血球を貪食している組織球を認める。

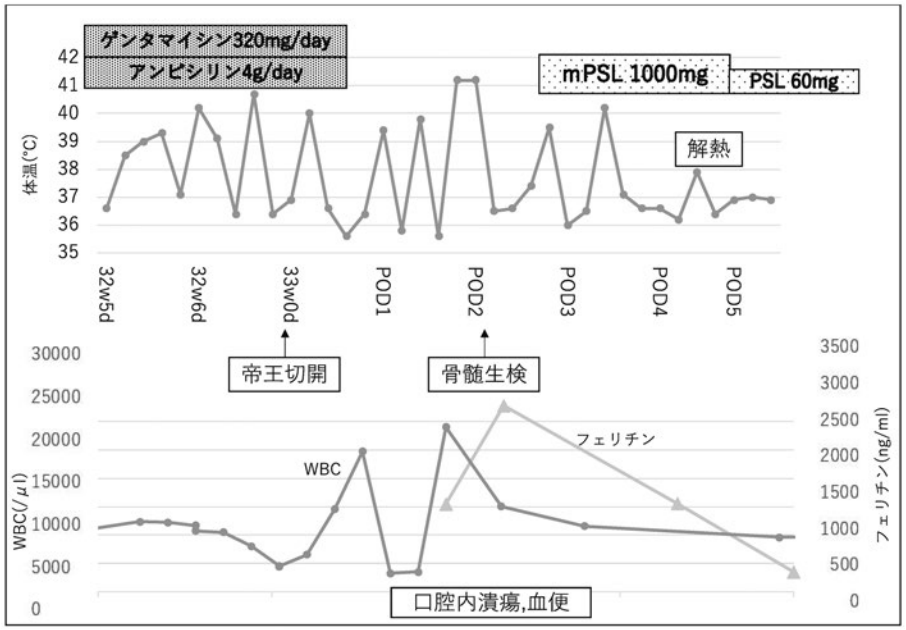

図２　血液検査所見と治療経過

が激しく早急な治療介入が望ましいと判断され，術後３日目からステロイドパルス療法（メチルプレドニゾロン1000 mg/day）を開始，翌日（術後４日目）には速やかに解熱に至った。フェリチンは同日の 1553 ng/mlを最高値とし，低下した。６日間のステロイドパルス療法の後に，プレドニゾロン60 mg/dayの内服へ切り替えられた。その後も血球は順調に回復，プレドニゾロンを漸減し術後31日目にプレドニゾロン7.5 mg/dayの内服で退院となった。本症例ではHPSの原因疾患として，発熱が発症した時期と一致して多発する難治性の口腔内潰瘍を認めたこと，同室患者に口唇ヘルペス疑いの患者がいたことから，ヘルペスウイルス感染がHPSの原因となった可能性が考えられ検査を行ったが診断には至らず，その他のウイルス感染症やリンパ腫などの悪性腫瘍，全身性エリテマトーデスや成人スチル病なども検索されたが，原因の特定に至らなかった。なお，出生児の生後の経過は良好で，日齢31に退院，その後の発育発達も良好である。

考　　案

血球貪食症候群（HPS）は，免疫の過剰活性化と高サイトカイン血症によってさらに活性化されたマクロファージ系細胞があらゆる系統の血球を貪食することで汎血球減少を惹起する症候群を指し，発熱，肝脾腫，血球減少，高LDH血症，高フェリチン血症，播種性血管内凝固（disseminated intravascular coagulation: DIC）などの多彩な症状・病態を呈する，血球貪食性リンパ組織球症（hemophagocytic lymphohistiocytosis: HLH）と同一の疾患である。HPSはその原因により一次性と二次性にわけられ，一次性血球貪食症候群が自然免疫に関連する先天異常に起因するのに対し，二次性血球貪食症候群はウイルス感染，膠原病，悪性リンパ腫などにより引き起こされると考えられている[9, 10]。

HPSの診断基準は小児の一次性HPSをもとに作成されたHLH-2004（表２）[8] が用いられることが多く，本症例では産褥２日の時点で，Bの８項目中６項目（38.5℃以上の発熱，２系統以上の血球減少，高グリセリド血症，骨髄における血球貪食，血清フェリチン高値，sIL-2R高値）を満たしており，HPSと診断された。分娩前では，妊娠中の発熱の鑑別診断として，絨毛膜羊膜炎，尿路感染症，インフルエンザ，新型コロナウイルス感染症の他，まれではあるが劇症型A群溶連菌感染症，血球減少からaHUSやTTPが，肝機能異常から，HELLP症候群や急性妊娠脂肪肝（acute fatty liver of pregnancy: AFLP）が鑑別として考慮された。入院後，面会のない状態であったことや当時インフルエンザや新型コロナウイルス感染症の流行がなかったことから，これらは否定的であり，咽頭所見を欠くことや発熱のわりに全身状態が保たれていたことより劇症型A群溶連菌感染症は否定的であり，腎機能低下を認めないことからaHUS/TTPは否定的であった。一方，肝逸脱酵素の上昇，血小板減少を認めており，HELLP症候群は否定できなかった。AFLPはHELLP症候群と同様に溶血と肝酵素上昇をきたす妊娠後期合併症であるが，凝固因子低下や低血糖を認めず，Swansea基準に照らしても該当する項目は少なく否定的であり[11]，その他急性肝炎を疑うほどの肝機能障害をみとめなかったことより，出血リスクを考慮し肝生検は実施しなかった。

また，肝酵素上昇は軽度であり，発熱に対して連日使用されたアセトアミノフェンによる薬剤性肝障害の可能性も考えられた。

CAMに関して一般的には，白血球増多や炎症関連バイオマーカーとして母体CRPが用いられることが多いが，当院では組織学的絨毛膜羊膜炎の重症度を推定する方法として，羊水検査を施行し，羊水中の顆粒球エラスターゼ，糖，白血球数，IL-6の結果を用いて推定する診断法を用いている[6, 7, 12]。妊娠32週５日に施行した羊水検査ではCAMの存在を積極的に示唆する有意所見を認めず，発熱の原因としてCAMは否定的と考えられた。原因不明の高熱持続と母体酸素需要の増大および胎児頻

表２　HPSの診断基準（文献８より著者訳）

A. 分子学的診断
　PRF1，UNC13D（MUNC13-4），STX11，STXBP2（MUNC18-2），RAB27a，
　　STX11，SH2D1A，BIRC4遺伝子変異のいずれかが認められる．
B.　以下の８項目中５項目が該当
　1. 38.5℃以上の発熱
　2. 脾腫
　3. ２系統以上の血球減少
　　ヘモグロビン<9g/dL
　　血小板<10万/μL
　　好中球<1000/μL
　4. 高グリセリド血症および/または低フィブリノゲン血症
　5. 骨髄，脾臓またはリンパ節における血球貪食
　6. NK細胞活性の低下または欠損
　7. 血清フェリチン>500ng/L
　8. sCD25（sIL-2R）> 2400U/mL

脈持続に対し，帝王切開を施行し妊娠終結をすることで呼吸状態は改善したものの，高熱の持続に加え汎血球減少を認めたことから，血液疾患を疑うに至り，その後の検査でHPSを診断することが可能となった。

HPSの基本的な治療は基礎疾患に対する治療と高サイトカイン血症に対する治療とに分類される。高サイトカイン血症に対する治療ではTリンパ球とマクロファージの異常活性化の抑制が必要となる。軽症例では経過観察，ステロイドやγグロブリン大量療法などの単剤投与が提唱されている。高熱の持続や汎血球減少，臓器障害や凝固異常，全身状態悪化などの症状を呈した重症例に対しては，多剤併用化学療法や同種造血幹細胞移植が考慮される。中等症に対しては免疫化学療法として，ステロイド，シクロスポリン，エトポシドが使用される[13, 14]。好中球減少に対しては顆粒球コロニー形成刺激因子（Granulocyte colony stimulating factor: G-CSF）製剤投与や広域抗菌薬，出血傾向に対しては血小板輸血，抗DIC療法が行われる。

妊産婦におけるHPSのレビューでは，発症時期は妊娠中期と後期に多く，原因としてはエプスタイン－バーウイルス（Epstein-Barr virus: EBV），単純ヘルペスウイルス（Herpes simplex virus: HSV），パルボウイルスB19（Human parvovirus B19）を多く認めているが，４割近くは原因不明であった。発熱は69%に認めており，診断のための骨髄穿刺は85%の症例で行われていた。妊産婦および胎児の死亡率は，それぞれ22%と40%と高値であった[4]。

本邦より報告された妊娠中に合併したHPSの21例を表３[15)-34)]にまとめた。発症時期としては，妊娠後期に多い傾向があった。これは，妊娠後期には子宮体部の脱落膜や胎盤の未分化絨毛細胞におけるマクロファージコロニー刺激因子（Macrophage colony stimulating factor: M-CSF）産生が倍増することにより，HPSを発症しやすい状況と推定されている[22]ことに一致する。原因としてはEBV感染を多く認めたが，およそ半数は本症例同様に原因不明であった。多くの症例でステロイドが有効であり，母体死亡・胎児死亡は少なかった。経過観察のみで軽快した症例や，分娩により症状が改善した症例の報告も見られるが，HPSを発症した際に妊娠終結により症状が軽減するという根拠には未だ至っていない。妊娠中のHPSが高用量のステロイドのみで治療できた例が複数報告されており[33, 34, 35]，これらの薬剤の有効性が示唆されている。本症例でもメチルプレドニゾロン1000 mg/dayを用いることで，短期間での著明な全身状態の改善を認めており有用であったといえる。

妊娠中のHPSによる死亡率は22%と致死率が高いという報告もあり[4]，HPSが疑われる症例では早期の診断と治療介入が重要となる。妊娠中の骨髄穿刺に関しては，局所麻酔下で安全に施行できるとされており[36]，HPSを疑った場合は積極的に施行することが推奨される。

妊産婦において原因不明の発熱が遷延する場合，まずはHPSを鑑別疾患の一つにあげることが重要であり，腹部超音波検査による脾腫や血液検査で２系統以上の血球減少や肝機能異常を認める場合，血液検査に可溶性IL-2受容体，フェリチンを追加し骨髄穿刺検査を行うことで診断が可能となり，早期治療に結びつく可能性が考えられた。

表３　日本におけるHPS症例

年齢	発症時期	症状	原因	骨髄穿刺	治療	母体転帰	分娩週数	分娩様式	児の転帰	文献
32	初期	発熱，両側季肋部痛，食思不振	EBV	あり	ステロイド，VP16，CyA	軽快	17週	VD	死産	15)
25	初期	発熱，鼻汁，腰痛，全身倦怠感	不明	あり	経過観察	軽快	39週	VD	生児	16)
35	初期	発熱	DLE	なし	ステロイドパルス療法	軽快	35週		生児	18)
31	中期	発熱，黄疸	EBV	あり	ステロイド，γグロブリン	死亡	27週	VD	IUFD	17)
32	中期	発熱，筋肉痛，咽頭痛	EBV		ステロイド，γグロブリン，アシクロビル，メシル酸ガベキサート	軽快	35週	VD	生児	19)
N. A	中期	発熱，頭痛，全身倦怠感	HSV	あり	ステロイドパルス療法，γグロブリン，ACV，CyA	軽快	N. A	N. A	N. A	20)
28	中期	発熱	PB-19	あり	ステロイド	軽快	37週	VD	生児	21)
28	中期	発熱，めまい，全身倦怠感	PB-19	あり	ステロイド	軽快	37週	VD	生児	35)
28	中期	発熱，頭重感	不明	あり	ステロイドパルス療法 →分娩後VP16，VCR，CyA，末梢幹細胞移植	軽快	28週	CS（HPS治療のため）	生児	22)
29	中期	発熱	不明	あり	ステロイドパルス療法，γグロブリン，CyA	軽快	37週	CS（骨盤位）	生児	23)
23	後期	発熱，背部痛	EBV	あり	ステロイドパルス療法，VP16，CyA	軽快	36週	CS（NRFS）	生児	24)
19	後期	発熱	EBV	あり	ステロイド，カルシニューリン阻害剤	軽快	34週	CS（NRFS）	生児	25)
28	後期	発熱	EBV	あり	ステロイドパルス療法	軽快	37週	VD	生児	26)
28	後期	発熱	EBV	あり	ステロイドパルス療法	軽快	37週	VD	生児	16)
35	後期	発熱	HHV-6	あり	ステロイド，γグロブリン →分娩後ステロイド，CyA	軽快	38週	VD	生児	27)
23	後期	発熱	VZV	あり	メシル酸ナファモスタット，ステロイド，γグロブリン	軽快	N. A	N. A	生児	28)
36	後期	発熱	不明	あり	ステロイド，γグロブリン →分娩後ステロイド，VP16	軽快	36週	CS	生児	29)
27	後期	発熱	不明	あり	FFP，トロンボモジュリン	軽快	34週	CS（NRFS）	生児	30)
36	後期	発熱	不明	あり	無治療，胎児娩出のみ	軽快	31週	CS（DIC治療のため）	生児	31)
28	後期	発熱，頭痛，全身倦怠感	不明	あり	ステロイドパルス療法，γグロブリン	軽快	36週	VD	生児	32)
23	後期	発熱	不明	あり	ステロイド，血小板輸血，アンスロビン→化学療法	軽快	35週	CS（NRFS）	生児	22)

結　　語

妊娠中のHPSは稀であるが，急速に進行し重症化した際には母児ともに致命的となるため，早期治療介入が重要であるが，その診断は容易ではない。妊娠中に原因不明の高熱を認める場合，HPSを鑑別疾患の一つにあげ，血清フェリチン，sIL-2Rの測定に加え，骨髄穿刺を行うことを検討すべきと考えられた。妊娠中のHPSの原因は，明らかでない場合も多く，妊娠そのものが誘因となりうるかどうかということも含め，今後さらなる症例の蓄積，病態や治療管理に関しての検討が進展することが望まれる。

適応外使用について

本症例の治療で用いた，切迫流早産に対するプロゲステロン膣錠，ウリナスタチン膣錠，ニフェジピン錠の使用に関して，公益財団法人大原記念倉敷中央医療機構倉敷中央病院の医の倫理委員会の承認を得て使用している。

文　　献

1）Henter JI, Elinder G, Söder O, Ost A. Incidence in Sweden and clinical features of familial hemophagocytic lymphohistiocytosis. Acta Paediatr Scand 1991; 80: 428–435.

2）Ramos-Casals M, Brito-Zerón P, López-Guillermo A, Khamashta MA, Bosch X. Adult haemophagocytic syndrome. Lancet 2014; 383: 1464.

3）Ishii E, Ohga S, Imashuku S, Yasukawa M, Tsuda H, Miura I, Yamamoto K, Horiuchi H, Takada K, Ohshima K, Nakamura S, Kinukawa N, Oshimi K, Kawa K. Nationwide survey of hemophagocytic lymphohistiocytosis in Japan. Int J Hematol 2007; 86: 58–65.

4）Liu L, Cui Y, Zhou Q, Zhao H, Li X. Hemophagocytic lymphohistiocytosis during pregnancy: a review of the literature in epidemiology, pathogenesis, diagnosis and treatment Orphanet. J Rare Dis 2021; 16: 281.

5）Liu C, Gao J, Liu J. Management of hemophagocytic lymphohistiocytosis in pregnancy: Case series study and literature review. J Obstet Gynaecol Res 2022; 48: 610–620.

6）斉藤史子，平野秀人，小川正樹，佐藤朗，細谷直子，田中俊誠．絨毛膜羊膜炎とその対策．産婦人科治療 2004；88：167–172.

7）平野秀人，高木耕一郎，茨聡．Preterm PROM―妊娠継続の一般的管理．日産婦誌．東京：公益社団法人日本産科婦人科学会，2007；59：419–422.

8）Schram AM, Berliner N. How I treat hemophagocytic lymphohistiocytosis in the adult patient. Blood 2015; 125: 2908–2914.

9）Chandrakasan S, Filipovich AH. Hemophagocytic lymphohistiocytosis: advances in pathophysiology, diagnosis, and treatment. J Pediatr 2013; 163: 1253–1259.

10）Janka GE. Familial and acquired hemophagocytic lymphohistiocytosis. Annu Rev Med 2012; 63: 233–246.

11）Joshi D, James A, Quaglia A, Westbrook RH, Heneghan MA. Liver disease in pregnancy. Lancet 2010; 13; 375: 594–605.

12）西川貴史，長谷川雅明，黒田亮介，舩冨爽子，西村智樹，原理恵，清川晶，楠本知行，福原健．羊水バイオマーカーによる妊娠延長期間および分娩週数予測の検討．日本周産期・新生児医学会雑誌 2020；56：437–444.

13）Henter JI, Horne A, Aricó M, Egeler RM, Filipovich AH, Imashuku S, Ladisch S, McClain K, Webb D, Winiarski J, Janka G. HLH-2004: Diagnostic and therapeutic guidelines for hemophagocytic lymphohistiocytosis. Pediatr Blood Cancer 2007; 48: 124–131.

14）河敬世．血球貪食症候群オーバービュー．血液・腫瘍科 2006；52：237–244.

15）池田昌弘，大庭梨菜，吉識由実子，新垣清登，武井智美，宮崎寛至，阿部有，塚田信弘，石田禎夫，鈴木憲史．妊娠中に発症したEBウイルス関連血球貪食症性リンパ組織球症．臨床血液 2017；58：216–221.

16）月岡史子，西尾順子，羽田祥子，山桝誠一，中井祐一郎，荻田幸雄．妊娠中にHPS（hemophagocytic syndrome）を合併した２症例．日本産婦人科・新生児血液学会誌 2001；11：125–126.

17）Takada H, Kimura N, Yoshihashi-Nakazato Y, Kawahata K, Kohsaka H. Discoid lupus erythematosus complicated with pregnancy-induced hemophagocytic syndrome. Intern Med 2017; 56: 1581–1583.

18）河西美幸，島貫洋人，池田申之．EBウイルス関連血球貪食症候群を合併した妊娠の１例．日本産婦人科・新生児血液学会誌 1997；７：49–50.

19）三原英嗣，加藤芳郎，十倉佳史，服部芳彦，佐藤温，小林秀夫，今村明，大圓修身，三輪啓志，仁田正和．妊娠中期に発症し，メチルプレドニゾロンとγグロブリン併用療法が有効であったEBウイルス

関連血球貪食症候群．1999；40：1258–1264.
20）山口晃史．症例から学ぶ合併症妊娠（4）血球貪食症候群（hemophagocytic lymphohistiocytosis: HLH）．産科と婦人科 2008；75：469–471.
21）木下敦子，矢口のどか，長谷川育子，坂野伸弥，関谷龍一郎，田中和東，岸上靖幸，原田統子，小口秀紀．ウイルス関連血球貪食症候群合併妊娠の１例．日本産婦人科・新生児血液学会誌 2008；１：113–114.
22）合原麗子，荒木信子，梶原希哉，吉野誠二，元村佳代，大田喜孝．妊娠期に発症した血球貪食症候群の２例．医学検査 2000；49：1332–1335.
23）堀谷まどか，山口晃史．ウイルス感染症（血球貪食症候群）．周産期医学 2010；40：813–817.
24）對馬立人，淵之上康平，松下容子，熊坂諒大，重藤龍比古，尾﨑浩士．EBウイルスを原因としてウイルス関連血球貪食症候群（virus-associated hemophagocytic syndrome: VAHS）を呈した妊婦の一例．青森臨産婦雑誌 2020；35：33–38.
25）青木弘子，松岡隆，長谷川潤一，成島三里，林昌貴，白土なほ子，市塚清健，大槻克文，関沢明彦，岡井崇．妊娠32週にEBウイルス感染による血球貪食症候群を発症した１例．日本産婦人科・新生児血液学会誌 2009；19：115–116.
26）今中基晴，西尾順子，月岡史子，中井祐一郎．血球貪食症候群合併妊娠．周産期医学 2003；33：227–231.
27）一瀬隆行，手島映子，本池良行，生井重成，杉原武，鎌田英男，松本泰弘，笹森幸文，木戸浩一郎，梁栄治，綾部琢哉．妊娠後期にウイルス関連の血球貪食症候群（Hemophagocytic syndrome; HPS）を発症した１例．東京産婦人科学科誌 2012；61：402–407.
28）山中伸一郎，勝部泰裕，本田裕，笠岡永光，豊田紳敬．ウイルス関連血球貪食症候群を合併した妊娠の１例．日本産科婦人科学会雑誌 1995；47：503–506.
29）中村学，水竹佐知子，斉藤麻紀，宮本純孝，安藤昭彦．妊娠後期に発症した血球貪食症候群の１例．日本周産期新生児学会雑誌 2009；45：134–138.
30）大脇太郎，林和正，安田裕香，田中秀明，丸山万理子，水谷輝之，茶谷順也，山室理，加藤紀子．妊娠後期に発症した血球貪食症候群の１例．東海産婦人科学会雑誌 2016；53：67–73.
31）藤田裕，増永彩，菊池友美，大川智実，勝手恵理子，小林織恵，山崎龍王，岩本豪紀，大田昌治，田村和也，小林弥生子，梅澤聡．緊急帝王切開術後，急速に症状が改善した血球貪食症候群の１例．東京産婦人科学会誌 2012；61：40–44.
32）井出哲弥，鈴木裕介，林美佳，三宅法子，井庭裕美子，井庭貴浩，伊藤雅之，津戸寿幸，岩木有里，北田文則．妊娠中に血球貪食症候群を発症したが早期診断と加療により寛解し妊娠の継続が可能であった１例．臨床婦人科産科 2009；63：1463–1467.
33）Dunn T, Cho M, Medeiros B, Logan A, Ungewickell A, Liedtke M. Hemophagocytic lymphohistiocytosis in pregnancy: a case report and review of treatment options. Hematology 2012; 17: 325–328.
34）Pérard L, Costedoat-Chalumeau N, Limal N, Hot A, Cohen J, Vauthier-Brouzes D, Nieszkowska A, Belmatoug N, Piette JC. Hemophagocytic syndrome in a pregnant patient with systemic lupus erythematosus, complicated with preeclampsia and cerebral hemorrhage. Ann Hematol 2007; 86: 541–544.
35）Mayama M, Yoshihara M, Kokabu T, Oguchi H. Hemophagocytic lymphohistiocytosis associated with a parvovirus B19 infection during pregnancy. Obstet Gynecol 2014; 124: 438–441.
36）Pereg D, Koren G, Lishner M. The treatment of Hodgkin's and non-Hodgkin's lymphoma in pregnancy. Haematologica 2007; 92: 1230-1237.

【連絡先】
牧尾　悟
公益財団法人大原記念倉敷中央医療機構倉敷中央病院産婦人科
〒710–8602　岡山県倉敷市美和 1-1-1
電話：086–422–0210　FAX：086–421–3424
E-mail：smaki.kmu@gmail.com

現代産婦人科　Vol.71 No.2，2022 年，pp.361-365

腹腔鏡下およびロボット支援下子宮全摘出術時の尿管同定と子宮動脈の処理における手術時間とlearning curveの検討

松本　芽生[1)]・小松　宏彰[1)]・中曽　崇也[2)]・東　幸弘[1)]
工藤　明子[1)]・佐藤　慎也[1)]・金森　康展[3)]・谷口　文紀[1)]

1）鳥取大学医学部附属病院　女性診療科
2）松江市立病院　産婦人科
3）綜合病院山口赤十字病院　産婦人科

Comparison of operation time and learning curves between total laparoscopic hysterectomy and robot-assisted hysterectomy during identification of the ureter and uterine artery ligation

Mei Matsumoto [1)]・Hiroaki Komatsu [1)]・Takaya Nakaso [2)]・Yukihiro Azuma [1)]
Akiko Kudo [1)]・Shinya Sato [1)]・Yasunobu Kanamori [3)]・Fuminori Taniguchi [1)]

1）Department of Obstetrics and Gynecology, Tottori University Hospital
2）Department of Obstetrics and Gynecology, Matsue City Hospital
3）Department of Obstetrics and Gynecology, Japanese Red Cross Yamaguchi Hospital

【目的】2018年の診療報酬改定以降，ロボット支援下での子宮全摘出術が普及し，多くの施設で実施されるようになった。子宮全摘出術を安全に行うためには尿管および子宮動脈の同定は必要であるが，それらの処理は初心者にとってハードルが高く，時間を要することが多い。今後腹腔鏡下手術経験の少ない世代のロボット支援下手術への進出が予想されることから，腹腔鏡下およびロボット支援下手術に関するラーニングカーブについてのさらなる検討が求められている。今回，子宮全摘出術を行う際の尿管同定および子宮動脈処理に要する時間に着目して，腹腔鏡下手術とロボット支援下手術のラーニングカーブについて検討した。
【方法】同一術者が行った腹腔鏡下子宮全摘出術（La群）28例，ロボット支援下子宮全摘出術（Ra群）27例を対象とした。尿管の同定は側方アプローチで行い，広間膜前葉を切開した時点より尿管同定後に子宮動脈の処理をし終えるまでの時間を解析した。解析は片側の処理に要した時間とした。
【結果】手術時間の平均値は465（300－1052）vs. 420（175－1200）秒とLa群と比較してRa群が有意に短かった（p=0.04）。ラーニングカーブはLa群と比較してRa群のラーニングカーブの短縮を認めたが，統計学的な差はなかった（p=0.09）。
【結論】腹腔鏡下およびロボット支援下子宮全摘出術において，尿管の同定は尿管損傷のリスクを抑える上で重要である。鉗子の操作性やカメラワークなど利点からロボット支援下手術における尿管同定および子宮動脈処理に要する時間の短縮につながる可能性がある。今後は複数術者での検討に加え，腹腔鏡下手術経験がない医師のロボット支援下手術の手術時間についても検討していきたい。

Robot-assisted hysterectomy (Ra) has recently become widespread at many hospitals in Japan, even among gynecologists with little experience in laparoscopic surgery. In order to safely accomplish Ra, it is necessary to identify the ureter and uterine artery. Identifying the ureter is difficult for a gynecologists with little experience in laparoscopic hysterectomy (La). In this study, we analyzed the learning curve for La and Ra, focusing on the identification of the ureter and uterine artery. We included 28 patients who underwent La (La group) and 27 who underwent Ra (Ra group) by the same physician. We evaluated the time taken from broad ligament incision to uterine artery ligation following identification of the unilateral ureter. Mean operation time was significantly shorter in the Ra group compared to that in the La group (465 vs. 420 s, p=0.04). Additionally, an improved learning curve was observed in the Ra group compared to that in the La group, and there was no significant difference. It is necessary to consider whether it is better to perform robot-assisted surgery after mastering laparoscopic techniques, or whether it is better to perform it with little experience in laparoscopic surgery.

キーワード：ロボット支援下子宮全摘出術，腹腔鏡下子宮全摘出術，学習曲線
Key words：robot-assisted hysterectomy，laparoscopic hysterectomy，learning curve

緒　　言

2018年の保険収載以降，ロボット支援下手術は2019年には2017年に比べて良性疾患に対して40倍，悪性腫瘍に対して４倍に増加しており，国内で2,000件以上実施されるようになった[1)]。ロボット支援下手術の普及に伴い，今後腹腔鏡下手術経験の少ない世代のロボット支援下手術への進出が予想される。ロボット支援下手術における技術認定医制度および認定研修施設についても議論が進みつつあることから，腹腔鏡下およびロボット支援下手術に関するラーニングカーブについてのさらなる検討が求められている。

ロボット支援下手術は腹腔鏡下手術と比較して，カメラや鉗子の操作を術者自身でコントロール出来る利点がある。一般に，子宮全摘出術を安全に行うためには尿管同定は必要であるが，腹腔鏡下子宮全摘出術における尿管同定と子宮動脈の処理は初心者にハードルが高いと思われる。尿管周囲からの出血は，広間膜腔の視野確保が困難となり，止血目的のエネルギーデバイス使用に起因する尿管損傷リスクが上昇することが報告されている[2) 3)]。ロボット手術の普及に伴い，新規にロボット手術を行う術者が尿管損傷を起こすことなく安全に実施できるためには尿管同定，子宮動脈処理に焦点を置いた研究が必要であるがこれまで報告はない。

今回，我々は子宮全摘出術を行う際の尿管同定および子宮動脈処理において，腹腔鏡下手術とロボット支援下手術のラーニングカーブについて比較検討した。

対象および方法

2017年４月から2018年３月までに同一術者が連続して行った腹腔鏡下子宮全摘出術（La群）28例，それに引き続いて2019年９月から2020年６月に執刀したロボット支援下子宮全摘出術（Ra群）27例を対象とした。患者背景として平均年齢，BMI平均値，腹部手術歴および妊娠歴有無，手術適応について検討した。執刀医は，La群執刀開始時が産婦人科医歴８年目であり，Ra群執刀開始時は日本産科婦人科内視鏡学会腹腔鏡技術認定医資格を所有し，産婦人科医歴10年目であった。

全身麻酔下に砕石位で手術を開始した。La群のポート配置は臍部に12 mmのカメラ用ポート，正中・左右側腹部の３カ所に５ mmのポートを配置したダイヤモンド型の４孔式で行った（図１）。Ra群ではDa Vinci サージカルシステムXまたはXiを使用し，ポート配置は臍上３ cmに８ mmのカメラ用ポート，左側腹部（臍部の高さでカメラ用ポートから12 cm左側），右腹部（臍部より６ cm右側），右側腹部（右腹部ポートからさらに６ cm右側）にそれぞれ８ mmの操作用ポートを留置し，左上腹部に12 mmのアシスト用ポートを留置した。

手術手順は腹腔鏡下手術とロボット支援下手術で大きな差異はなく，尿管の同定方法は側方アプローチで行った。広間膜前葉を広く切開した後，助手およびサードアームで骨盤漏斗靭帯を十分に牽引し，広間膜後葉に沿って剥離・展開した。Latzkoの直腸側腔を目指し，尿管を同定した後，新膀胱側腔（外側面が側臍靭帯，内側面は尿管，頭側面は頸横靭帯前筋膜，尾側面は膀胱外膜で囲まれた手術解剖用語）を展開し子宮動脈を同

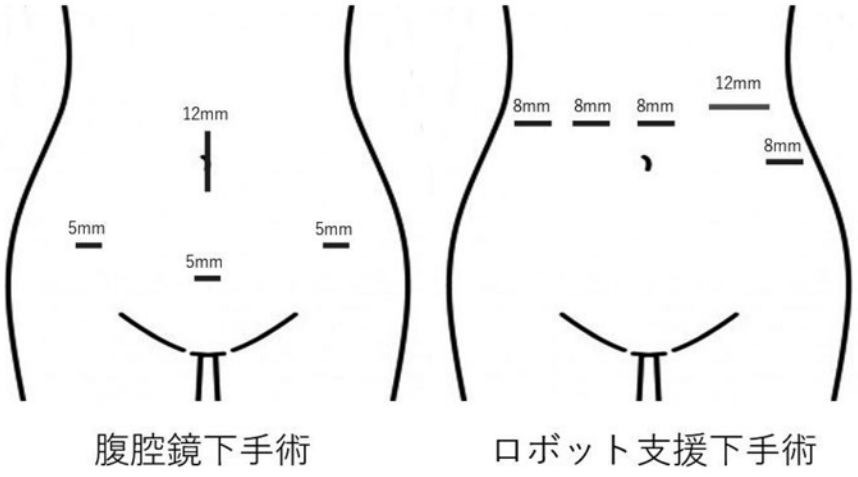

図１

左図：腹腔鏡下手術のポート配置
臍部に12 mmカメラポート，正中･左右側腹部の３カ所に５ mmポートを留置した。
右図：ロボット支援下手術のポート配置
臍上３ cmに８ mmカメラポート，左側腹部・右腹部・右側腹部に８ mmポート，左上腹部に12 mmアシストポートを留置した。

定・処理した。手術適応に関わらず，いずれの症例もLatzkoの直腸側腔および新膀胱側腔を展開した。子宮動脈の処理はバイポーラで凝固した。測定開始は広間膜前葉を切開した時点とし，測定終了は片側の尿管同定後に子宮動脈を処理し終えるまでとした。全ての症例において，最初に処理を開始した左側を測定対象とし，癒着剥離に要した時間は除外した。本研究に関係するすべての研究者は，ヘルシンキ宣言（世界医師会1964年ヘルシンキ総会採択，その後の改正を含む）および「人を対象とする生命科学・医学系研究に関する倫理指針」（令和３年文部科学省・厚生労働省・経済産業省告示第１号，その後の改正を含む）に従って本研究を実施した。また，本研究は鳥取大学医学部倫理審査委員会にて承認され（承認番号：21A171），患者への同意はオプトアウトによって得ている。患者背景および手術時間の比較はFisher's exact testおよびt検定，ラーニングカーブは線形単変量解析を行い，解析ソフトはGraphPad Prism for Windows（version 8.4.3; GraphPad Software, Inc., San Diego, CA, USA）を用いた。統計学的有意差を$p<0.05$とした。

結　　果

La群およびRa群の患者背景を表１に示す。La群の症例は平均年齢46（39－69）歳であった。BMIの平均値は21.1（16.9－27.4）kg/m^{2}で，腹部手術歴を認めた症例は28例中６例であった。妊娠歴のある症例は28例中24例で，手術適応はすべて良性疾患であった。一方，Ra群の症例は平均年齢57（33－83）歳であり，BMIの平均値は20.6（15.5－47）kg/m^2，腹部手術歴を認めた症例は27例中11例であった。妊娠歴のある症例は27例中20例で，手術適応は11例が良性疾患，16例が子宮体癌であった。患者背景について，年齢，BMI，腹部手術歴，妊娠歴の有無については両群で差はなかったが，手術適応については有意差を認めた（p=0.001）。

広間膜前葉を切開した時点から片側の尿管同定後に子宮動脈を処理し終えるまでの手術時間の推移を図２に示す。手術時間の平均値は465（300－1052）vs. 420（175－1200）秒と腹腔鏡下手術に比してロボット支援下手術が短かった（La群 vs. Ra群；p=0.04）。La群とRa群のラーニングカーブの比較を図３に示した。La群と比較して，Ra群のラーニングカーブの短縮を認めたが，統計的な差はなかった（La群 vs. Ra群；p=0.09）。

考　　案

今回，我々は同一術者が連続して行った腹腔鏡下子宮全摘出術28例，それに引き続いて執刀したロボット支援下子宮全摘出術27例を対象に，広間膜前葉を切開した時点から片側の尿管同定後に子宮動脈を処理し終えるまでの時間を腹腔鏡下子宮全摘出術とロボット支援下子宮全摘出術に分けて比較した。

子宮全摘出術における尿管同定の必要性については賛否両論があるが，尿管損傷を回避し安全に手術を遂行する上で重要であると考える。以前より，腹腔鏡下子宮全摘出術では腹式単純子宮全摘出術よりも尿路系損傷の発生率が高いことが指摘されている[4)]。そのため，腹腔鏡下子宮全摘出術と術中・術後合併症の発生率に差はないと報告されているロボット支援下子宮全摘出術においても同様に尿路系損傷への注意が必要である[4)]。

本検討では，腹腔鏡下手術に比してロボット支援下手術における尿管同定および子宮動脈処理時間の短縮を認めた。その理由として，腹腔鏡下手術の修練後に，ロボット支援下手術を行ったことが影響していると考えられたが，腹腔鏡下手術と比較してロボット支援下手術におけるラーニングカーブの短縮について有意差を指摘で

表１　患者背景

		La 群（N=28）	Ra 群（N=27）	p-value
年齢（歳）		46 (39-69)	57 (33-83)	n.s
BMI(kg/m^2)		21.1 (16.9-27.4)	20.6 (15.5-47)	n.s
腹部手術歴	あり	6	11	n.s
	なし	22	16	
妊娠歴	１回以上	24	20	n.s
	なし	4	7	
手術適応	良性疾患	28	11	<0.001
	子宮体癌	0	16	

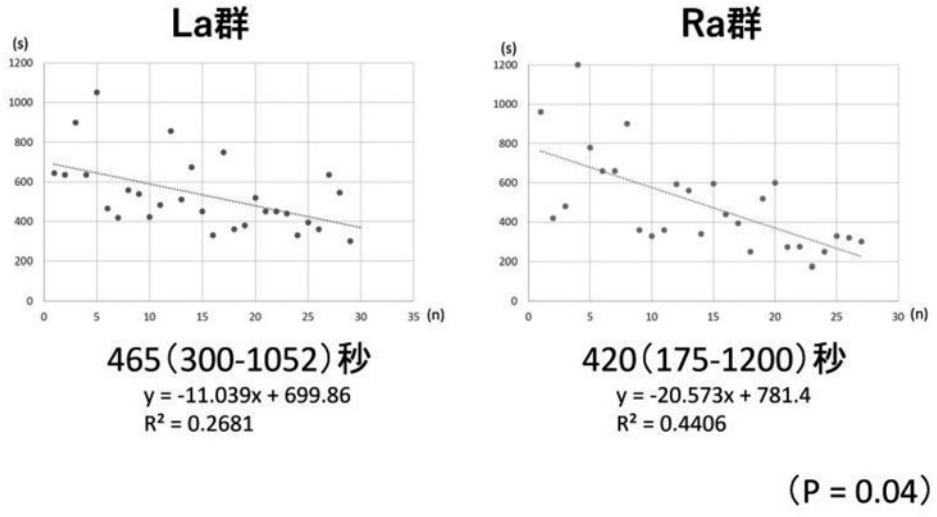

図２　La群とRa群の手術時間の推移

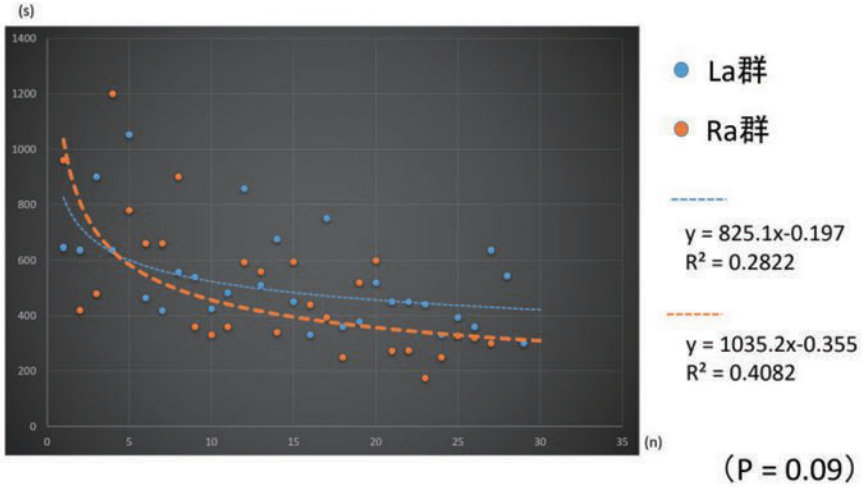

図３　La群とRa群のラーニングカーブの違い

きなかった。

腹腔鏡下手術と比較してロボット支援下手術において尿管同定および子宮動脈処理時間が短縮した理由としては，ロボット支援下手術では腹腔鏡下手術と比較して，鉗子の操作性に優れ従来の開腹手術操作に近い可動性の広い動きが可能となるため，腹腔鏡下手術では困難である垂直方向の操作が可能となることが考えられた。さらには，鈍的・鋭的剥離を素早く切り替えて行えること[5]，視野の固定・拡大やカメラ，助手用アーム（サードアーム）の操作を術者自身の意思で自由に調整出来ることなどの利点があることも尿管同定および子宮動脈処理時間の短縮に影響していると考えられた。

本検討では腹腔鏡下手術と比較してロボット支援下手術におけるラーニングカーブの短縮について有意差を指摘できなかったが，一般に，ロボット支援下手術のラーニングカーブは腹腔鏡下手術と比較し短いと考えられている[6][7]。子宮体癌におけるロボット支援下手術と腹腔鏡手術の習熟度について検討したLim et al.の報告では，ロボット支援下手術が腹腔鏡手術よりも約２倍（24症例 vs. 49症例）早く，ラーニングカーブが安定するとされている[8][9]。

また，若手医師を含む同一術者４名による腹腔鏡下およびロボット単純子宮全摘出術における周術期アウトカムの後方視的検討を行った澤山らの報告では，腹腔鏡下手術経験の少ない若手医師であってもロボット支援下手術では手術時間が短縮する可能性を示唆されている。その理由として，ビジョンカートを用いて手術画面上に直接マーキングすることができるテレストレーション機能が挙げられている[5]。術者が指導医の経験やイメージを再現しやすく，手術の流れを早期に取得しやすいこともロボット支援下手術のラーニングカーブの短縮に寄与している可能性がある。

Lim et al.の別の報告では，腹腔鏡下手術経験のある術者のほうがロボット支援下手術のラーニングカーブの

安定が早いとされ，腹腔鏡下手術の経験がロボット手術の早期の習熟につながることが示唆されている[6]。腹腔鏡下手術における気腹下手術の原則，視野展開の基本的な考え方，鏡視下での臨床解剖，エネルギーデバイスの原理などはロボット手術においても共通の必須事項であり，腹腔鏡下手術に習熟した術者はロボット手術におけるラーニングカーブが短い[9]。

今後，腹腔鏡下手術経験の少ない世代のロボット支援下手術への進出が予想される。現時点では，腹腔鏡下手術手技を習得した後にロボット支援下手術を実施したほうがよいか，開腹手術から腹腔鏡下手術を経由せずにロボット支援下手術を導入するのがよいかについて正解は得られていない。しかし，今後Da Vinci®以外の新機種の導入が予定され，婦人科領域におけるロボット手術の拡充が見込まれることから，特に若手世代はロボット手術に関わっておくことが望ましい。さらに，腹腔鏡技術認定医と同様に，ロボット支援下手術における技術認定医制度および認定研修施設についても議論が進みつつあることから，手術手技の習熟や円滑な導入等さらなる検討が求められる。

結　　語

腹腔下手術と比較してロボット支援下手術では尿管同定および子宮動脈処理にかかる時間が有意に短縮した。更なるロボット支援下手術の普及に伴い，今後は複数術者での検討に加え，腹腔鏡下手術経験がない医師のロボット支援下手術の手術時間についても検討していきたい。

文　　献

1）舟本寛．本邦における産婦人科領域でのロボット支援下手術の現状．東女医大誌 2021；91：92-101.
2）萩島大貴，濱村憲佑．当院における腹腔鏡下子宮全摘術の合併症に対する原因究明とその対策についての検討～複数科により作成した術中マニュアルの有効性について～．日外科系連会誌 2019；44：663-669.
3）宮原大輔，四元房典，吉川賢一，伊東智宏，南星旭，西村典子，金森康展，宮本新吾．婦人科良性疾患に対して施行したTLHの周術期合併症について．日産婦内視鏡学会 2021；37：7-13.
4）産婦人科内視鏡学会．産婦人科内視鏡手術ガイドライン 第３版（2019年版）．東京：金原出版，2019；77-87.
5）澤山咲輝，村上隆介，多賀悠希子，川口雄亮，矢内晶太，野々垣比路史．ロボット支援腹腔鏡下子宮全摘術の導入と周術期アウトカムの検討．日産婦内視鏡会誌 2020；36：106-113.
6）Lim PC，Kang E，Park DH. A comparative detail analysis of the learning curve and surgical outcome for robotic hysterectomy with lymphadenectomy versus laparoscopic hysterectomy with lymphadenectomy in treatment of endometrial cancer: A case-matched controlled study of the first one hundred twenty two patients. Gynecol Oncol 2011; 120: 413-418.
7）Mäenpää M，Nieminen K，Tomás E，Luukkaala T，Mäenpää JU. Implementing robotic surgery to gynecologic oncology: The first 300 operations performed at a tertiary hospital. Acta Obstet Gynecol Scand 2015; 94: 482-488.
8）Lim PC，Kang E，Park DH. Learning curve and surgical outcome for robotic-assisted hysterectomy with lymphadenectomy: Case-matched controlled comparison with laparoscopy and laparotomy for treatment of endometrial cancer. J Minim Invasive Gynecol 2010; 17: 739-748.
9）砂田真澄，堀江昭史，万代昌紀．ロボット手術の教育とラーニングカーブ．産婦人科の実際 2020；69：323-327.

【連絡先】
小松　宏彰
鳥取大学医学部産婦人科学
〒683-8504　鳥取県米子市西町 36 番地 1
電話：0859-38-6647　FAX：0859-38-6649
E-mail：komatsu.h.med@gmail.com

第74回中国四国産科婦人科学会理事会議事録

理 事 会： 2022年９月17日（土） 11：30–12：30
於：ザ クラウンパレス新阪急高知 ３階 薔薇の間

出 席 者： 会 長 前田 長正（高知）
理 事 岩佐 武（徳島） 金西 賢治（香川） 京 哲（島根）
工藤 美樹（広島） 下屋浩一郎（岡山） 杉野 法広（山口）
杉山 隆（愛媛） 原田 省（鳥取） 増山 寿（岡山）
監 事 坂本 康紀（高知）
幹 事 泉谷 知明（高知） 鎌田 泰彦（岡山）
オブザーバー 谷口 文紀（鳥取）
（欠席者：江尻 孝平）

会長挨拶：

前田会長より，理事会開催の挨拶があった。

第74回中国四国産科婦人科学会を現地開催させていただくこととなり，ありがとうございます。台風も来ていますので安全第一でいきたいと思います。共通講習が２演題，領域講習が６演題，一般演題には92演題の登録があり，活発な議論が行われればと思います。本学会が先生方にとって有意義なものになればと思います。どうか宜しくお願いいたします。

報告事項：

１）前田会長より指名を受け，鎌田幹事より令和３年度会員数および会費納入状況，令和４年度会費納入状況，会誌発行状況について報告があった。

質問等，特になし。

２）前田会長より，本年度の学会賞（八木賞）への応募はなかったことが報告された。

３）前田会長より，令和４年度臨床公募研究に，山口大学の末岡幸太郎先生より「Ⅳ期卵巣癌に対する初回手術の術式および手術完遂度と予後に関する調査研究」に関する応募があったことが報告された。
前田会長より，学術委員会で慎重に検討した結果，内容を一部修正の上で助成につき承認された旨が報告された。

質問等，特になし。

協議事項：

１）令和３年度決算書
前田会長より指名を受け，鎌田幹事より令和３年度会計の報告があった。
収入の部は，過年度会費も含めて，1,279名の会員より計6,395,000円の会費納入があった。機関誌収入の掲載料が2,345,823円であるが，令和４年６月末時点での未納金は347,754円であった。刊行協力費が350,000円と例年よりも多く集まった。学術基金から学術支援費として，学術講演会・総会の開催費支援の増額分である50万円，公募臨床研究支援費の増額分である70万円，『現代産婦人科』のオンラインシステムの年間使用料である35万円，そして昨年の総会で承認された学会ホームページ改訂費用（スマホ対応）の120万円の計275万円を支援費として拠出した。小計が11,883,494円で前年度繰越金と合わせて，22,134,445円が収入合計となる。
支出の部は，総会費として200万円を岡山大学に供出した。機関誌刊行費は印刷費に5,478,000円，発送費に328,485円を要した。なお『現代産婦人科』のオンライン投稿・査読システムの年間利用料は投稿数60編で345,929円（税込）であったが，投稿数が不採録や審査中のものも含めると計77編あり，超過料金が発生して

いる。学会賞は岡山市の三宅おおふくクリニック　宮木康成先生に記念品として楯を準備した。１名の名誉会員（徳島県　苛原先生）を表彰した。学会ホームページは2022年６月末までにスマホ対応版に移行できなかったため，年間メンテナンス費用のみを支払った。公募研究助成金は100万円を川崎医科大学に供出した。Plus One産婦人科セミナーは第73回中国四国産科婦人科学会学術講演会（岡山大学）中に催行され，開催経費として950,229円を供出した。収支の詳細については，増山前会長より後に報告がある。以上より小計が12,646,648円で，繰越金が9,487,797円であると説明がなされた。

坂本康紀監事より監査報告があった。江尻先生と厳正に監査し，適正に処理されていた旨につき報告された。そして令和３年度決算書は，全会一致で承認された。

２）令和４年度予算案

鎌田幹事より報告があった。すでに各財務委員からの承認をいただいている旨が伝えられた。

収入の部については，今年度の会費納入の義務のある会員数は1,276名で，会費納入率は例年99%以上であること，また若干名の過年度会費納入と併せて考え1,276人分で計算した。また機関誌収入について，刊行協力費は例年厳しく25万円を，掲載料は過去３年間の投稿件数および１編あたりの掲載料より230万円を計上した。学術基金からの学術支援費は，学術講演会・総会の開催費支援の増額分である50万円，公募臨床研究支援費の増額分である70万円，『現代産婦人科』のオンラインシステムの年間使用料である35万円の計155万円を計上した。利息は昨年同様で策定した。小計が10,530,000円で，前年度繰越金と合わせて20,017,797円が収入合計である。なお前年度繰越金9,487,797円には，令和２年の総会で承認され，令和３年度に決算されなかった学会ホームページ改訂費用（スマホ対応）の120万円が含まれる。

支出の部については，総会費は200万円とした。機関誌刊行費は過去３年間の投稿論文数を参考に印刷費を470万円，発送費は昨年同様に35万円とした。英文抄録の英文校正代は昨年度同様に10万円とした。オンラインシステムの年間使用料は投稿数60編として35万円を計上した。委員会費は10万円とした。学会賞費は例年通り３万円とした。名誉会員表彰費は３名分計上した。管理費は例年通りとした。ホームページは学会ホームページの全面改訂費用（スマホ対応）120万円，およびサーバーレンタル料，メンテナンス料として15万円を計上し，計135万円とした。公募研究助成金は100万円とした。Plus One産婦人科セミナーは100万円を上限に予算を計上した。小計が13,270,000円で，6,747,797円が繰越金となると説明がなされた。

そして予算案は，全会一致で承認された。

３）次期および次々期開催の件

前田会長より指名を受け，鎌田幹事より，来年の第75回は島根大学が出雲市で，第76回は徳島大学が徳島市で開催することが決定しており，順番からは第77回が山口大学，第78回が川崎医科大学の担当となることが報告された。

下屋理事：第78回の時点では，私はもう退官していますけど。

増山理事：コロナ禍で，学会開催を１年延期していただいた。下屋先生には本会でもご活躍いただいているので，是非とも学会を主催していただきたい。開催の順番を変更するなど，ご配慮をいただけないでしょうか。

岩佐理事：徳島大学が開催を２年ずらして第78回を担当しても差し支えないです。

下屋理事：大変ありがたいご提案ですが，２年後ですと，まず会場を確保できるかどうかが不安です。また昨年の総会で決定された事項ですので，それを覆すのは難しいかも。開催には問題が多いかと思っています。

工藤理事：教授の後任が決まらないと開催できないので，川崎医科大学をとばして以降の順番を決定していくことになりますね。そうなると，山口の次は愛媛。同じ地方で交代となると，広島も教授が変わるので次は鳥取になります。

原田理事：米子で開催するのは可能です。しかし原則２の「教授未決定等で順番を入れ替える場合は同じ地方の次の開催地と交代する。」のルールをどう考えますか。

増山理事：私が知るよりも，ずっと前から決まっていたルールのようです。
金西理事：今はもう無いのですが，以前は「四国連合」があったので，このルールがないと学会開催が連続することがあり，しんどいということになったようです。
京　理事：このままの状態だと開催の順番付けの意味がなくなってしまう。今となってはあまり意味がないルールかもしれません。
原田理事：取り下げてもよいのでは。
京　理事：この理事会で決定すべき内容だと思います。
前田会長：「四国連合」はもはや開催されていませんので，今後は原則２のルールを外すことに決定します。そうすると今後の開催は第77回が山口大学，第78回が愛媛大学となります。以降は広島大学，香川大学，鳥取大学の順となりますが，川崎医科大学がどこに入るかはまた後日決定することとします。

第75回（2023年）担当の島根大学の京理事から挨拶があった。
来年の第75回は島根大学が担当させていただき，2023年９月16，17日に出雲市での開催を予定し準備しています。コロナでどうなるかはわかりませんが，ウィズコロナ的になるかと思います。今回，前田先生が現地開催とされましたが，現地ならではの良さもあります。この会こそ現地開催にこだわりたい。婦人科腫瘍学会や日産婦はポイント等，資格の関係でハイブリッド開催になりますが，この会は状況がひどい場合にはオンライン開催もあるが，ぜひ現地開催でいきたいと思います。
第76回（2024年）担当の徳島大学の岩佐理事からは，開催させていただくからには全力で頑張りたい。会期は2024年９月21，22日で考えていますが，後日改めてお伺いさせていただきます。できれば現地で開催したいですとの挨拶があった。

４）役員交代について
前田会長より指名を受け，鎌田幹事より報告があった。次期会長は京理事に交代し，各役員の交代についても別紙の如くとなり，任期は2022年９月19日から2023年９月17日までとすることが報告された。
増山理事より，山口県の中川 清先生がご逝去されたことが報告された。

５）名誉会員推戴について
前田会長から，本年度は推薦がなかったことが報告された。

６）プロジェクトPlus One産婦人科セミナー収支報告について
増山理事から，昨年の本会でPlus Oneセミナーを開催したことが報告された。
Zoomを用いて中国四国の10大学をつないでオンライン開催いたしました。前半は経腟分娩の実況中継。後半は腹腔鏡のドライボックスが行われました。支出は，機材費や撮影・WEB配信費として95万円かかり，学会から援助いただきました。なお今回のPlus Oneセミナーの周産期の内容については，日産婦の教育奨励賞をいただきました。これは中国四国全体としての成果と考えております。ご協力をいただきありがとうございました。

７）学会ホームページの全面改訂（スマホ対応）について
前田会長より指名を受け，鎌田幹事より報告があった。
会員からのアクセス向上のため，学会ホームページをスマホ対応にして全面改訂することにつきご承認いただきましたが，遅ればせながら８月にメールでホームページのデザインにつき，いくつかご提案させていただきました。
スマホ版は１案のみで，「学術講演会」と「現代産婦人科」が前面にでていて，左上にある「三」を押すと「概要」，「役員名・委員会」，「入会案内」などのメニューが現れる様式です。PC版についてはＡ案（従来に近いレイアウト），Ｂ案（「学術講演会」と「現代産婦人科」のバナーが固定され，スクロールしても画面に残る），Ｃ案（メニューが左に固定され，スクロールしても画面に残る）の３案でした。理事の先生方への調査ではＡ案とＣ案への票が拮抗しました。そこで杉山理事からホームページを閲覧する若い先生方の意

見を伺ってはとのご助言をいただき，急遽，岡山大学の医局員を対象に調査いたしましたが，そこでは圧倒的にＣ案が優勢でした。そのため現在Ｃ案でとり急ぎ作成を進めております。なおホームページの写真については女性の写真以外にも，瀬戸大橋等の中四にちなんだ風景写真がよいのではという意見もございましたので，併せて検討させていただいております。

８）別冊について

前田会長より指名を受け，鎌田幹事より報告があった。

「現代産婦人科」の別冊に関してですが，これまでは30部までは無料としていました。しかし実際には，印刷会社に学会から１編あたり6,600円を支払っており，80編になると50万円程度と結構な金額になるので，今後も継続すべきかどうか理事会で検討いただきたいという事案です。論文はPDF形式で無料でダウンロードできますし，印刷費が年々高くなっているのも実際です。

原田理事：確かに今の時代には即していないと思われます。

京　理事：別冊が必要な人は自己負担ということでよいのでは。

前田会長：それでは別冊30部無料は廃止し，必要な人は自己負担でと変更するように決定します。

下屋理事：話が変わりますが，そもそも「冊子体」とするのをどうするか。我々よりも上の世代では冊子での配布をありがたいと思う人が多いかもしれませんが，若い人は冊子にこだわっていないかもしれない。他の雑誌のように，冊子として印刷しないのもアリかと思われます。

京　理事：冊子にすると結構高くつくのではないか。ただ冊子であれば，会員だけが見ることができる。

下屋理事：閲覧フリーの部分と，一部はパスワードでというようにするか。むしろ全部開放して閲覧回数，引用回数を増やすか。印刷コストや郵送費について今後検討が必要。そこで学会員であるメリットをどう考えるかですか。

鎌田幹事：確かに令和３年度ですと印刷費に547万円，郵送費に33万円を要しています。印刷会社に冊子発行の場合と，WEBのみの場合とでそれぞれ見積もりを出していただき，来年の本会で提案させていただくようにします。

京　理事：冊子発行の中止はいつからになりますか。

下屋理事：早くて再来年になりますかね。

工藤理事：日産婦でもそうだが，どうしても紙がいいという人がいるかと思われます。そのために少し印刷していたりもします。

下屋理事：投稿料はどうなっていますか。

鎌田幹事：１万円＋カラー印刷費を個別にとっています。

下屋理事：WEBならカラー印刷は無料になりますね。

９）地方部会欄について

前田会長より指名を受け，鎌田幹事より報告があった。

「現代産婦人科」の１号（11月発刊）には鳥取と広島が，２号（５月発刊）には岡山の地方部会のプログラムが掲載されています。他の県でも地方部会は開催されていると思いますが，それが掲載されない経緯を存じません。今後，他県のプログラムも掲載するか否か，各理事のご意見を伺いたいです。

工藤理事：以前は出していたが，担当者が忘れていたりして近年は出していないようです。

杉山理事：せっかくなので全県のを掲載いただきたい。

鎌田幹事：それでは事務局より，各県の担当者にご連絡するようにします。地方学会の開催日程を確認した上で，１号か２号に割り振りしてプログラムを掲載するようにいたします。

10）その他

工藤理事：働き方改革について，日産婦の木村理事長からC−２水準審査の説明会に関する連絡がありました。サステイナブル委員会幹事の中川先生からのメールでは，９/22午後にありますのでご参加ください。

増山理事：主任教授か医局長の誰かが聞いていただくようお願いします。
下屋理事：うちは全部Ａ水準でいきます。Ａ水準以外は救急科と麻酔科等の３科がＢ水準です。宿日直許可ありきです。
工藤理事：８月の日産婦の現地開催ですが，九州大学の加藤教授から現地に来たのが3,000人，来なかった人が3,000人で，感染状況につき検討したところ有意差が出なかったとのことです。

原田理事より退任のご挨拶があった。
平成20年に鳥取大学の教授となりました。これまでご厚誼をいただきましてありがとうございました。後任の谷口教授も宜しくお願いいたします。中四の先生方の今後のご発展をお祈りいたします。

前田会長より閉会の辞あり，閉会。

以上

第74回中国四国産科婦人科学会評議員会議事

1．会　長　挨　拶
2．報　告　事　項
　1）令和３年度会員数および会費納入状況

県　　名	会員数	会費納入者数	会費納入額（円）
鳥　　取	90	86	430,000
島　　根	93	93	465,000
山　　口	156	135	675,000
広　　島	313	279	1,395,000
岡　　山	290	259	1,295,000
徳　　島	130	114	570,000
高　　知	89	77	385,000
愛　　媛	159	138	690,000
香　　川	108	98	490,000
計	1,428	1,279	6,395,000

会員数（免除者を含む，令和３．８．31現在）　会費納入者数　令和４．６．30現在

　2）令和４年度会費納入状況（令和４．８．31現在）

県名	会員数	会費納入状況	会費免除者数	県名	会員数	会費納入状況	会費免除者数
鳥　取	81	405,000	4	徳　島	129	575,000	15
島　根	93	465,000	0	高　知	88	385,000	11
山　口	156	665,000	21	愛　媛	160	555,000	21
広　島	310	1,340,000	36	香　川	112	465,000	5
岡　山	290	1,300,000	30	計	1,419	6,155,000	143

会員数（免除者を含む）

　3）会誌発行状況

令　和	第70巻１号	１，６００部	238頁	原著41
３年度	第70巻Supplement	１，６００部	94頁	演題104
	第70巻２号	１，６００部	241頁	原著40
令　和	第71巻１号	１，６００部	168頁	原著27
４年度	第71巻Supplement	１，６００部	80頁	演題98

3．協　議　事　項

1）令和３年度　中国四国産科婦人科学会決算書

収　入　の　部

科　　目	予　算　額	決　算　額	増　　減	備　　考
1．会　　費	6,385,000	6,395,000	10,000	
当年度会費	6,385,000	6,395,000	10,000	R３年度 @5,000×1,279名
過年度会費	0	0	0	
2．機関誌収入	2,140,000	2,737,774	597,774	
刊行協力費	250,000	350,000	100,000	広告費
掲　載　料	1,850,000	2,345,823	495,823	投稿料・超過別冊代
文献許諾･包括利用使用料･許諾抄録利用料	40,000	41,951	1,951	メディカルオンライン・医学中央雑誌
3．学術基金より学術支援費として	2,750,000	2,750,000	0	
4．利　　息	10,000	720	△ 9,280	
小　　計	11,285,000	11,883,494	598,494	
5．前年度繰越金	10,250,951	10,250,951	0	
収　入　合　計	21,535,951	22,134,445**	598,494	

支　出　の　部

科　　目	予　算　額	決　算　額	増　　減	備　　考
1．総　会　費	2,000,000	2,000,000	0	岡山大学へ（第73回学会）
2．機関誌刊行費	5,700,000	7,351,472	1,651,472	第70巻第１号，第２号
印　刷　費	3,900,000	5,478,000	1,578,000	
発　送　費	350,000	328,485	△ 21,515	
編集協力費	1,000,000	1,000,000	0	
英文校正代	100,000	101,052	1,052	
オンラインシステム　初期設定料	0	0	0	
年間利用料	350,000	443,935	93,935	令和４年度分（サポート料含）
3．委員会費	100,000	100,000	0	
4．学会賞費	30,000	31,900	1,900	１名分（宮木康成先生）
5．名誉会員表彰	90,000	31,900	△ 58,100	１名分（苛原稔先生）
6．管　理　費	1,200,000	1,093,147	△ 106,853	
事務局人件費	1,000,000	1,000,000	0	
通信事務費	100,000	8,489	△ 91,511	郵送代等
消耗品費	100,000	84,658	△ 15,342	文具・コピー代等
7．ホームページ	1,350,000	88,000	△ 1,262,000	サーバレンタル料･メンテナンス料
8．公募研究助成金	1,000,000	1,000,000	0	川崎医科大学へ
9．Plus One産婦人科セミナー	1,000,000	950,229	△ 49,771	岡山大学へ（第73回学会）
小　　計	12,470,000	12,646,648*	176,648	
予　備　費	9,065,951		△ 9,065,951	
次年度繰越金		9,487,797○		
支　出　合　計	21,535,951	22,134,445	598,494	

収入合計　　支出合計　　次年度繰越金

22,134,445** －　12,646,648* ＝　　9,487,797○

中国四国産科婦人科学会学術基金　35,440,000

令和３年度決算につき慎重に監査いたしましたところ，正確かつ妥当であることを認めます。

令和４年８月

監事　江　尻　孝　平　㊞

坂　本　康　紀　㊞

中国四国産科婦人科学会

会長　前　田　長　正　殿

2）令和４年度　中国四国産科婦人科学会予算案

収　入　の　部

科　　目	令和３年度 予　　算	令和４年度 予　　算	増　　減	備　　考
１．会　　費	6,385,000	6,380,000	△ 5,000	@5,000×1,276名分
２．機関誌収入	2,140,000	2,590,000	450,000	
刊行協力費	250,000	250,000	0	広告費
掲　載　料	1,850,000	2,300,000	450,000	投稿料・超過別冊代
文献許諾･包括利用使用料･許諾抄録利用料	40,000	40,000	0	メディカルオンライン・医学中央雑誌
３．学術基金より学術支援費として	2,750,000	1,550,000	△ 1,200,000	総会開催費,公募臨床研究支援費 オンラインシステム使用料
４．利　　息	10,000	10,000	0	
小　　計	11,285,000	10,530,000	△ 755,000	
５．前年度繰越金	10,250,951	9,487,797	△ 763,154	HP改訂費が含まれる
収　入　合　計	21,535,951**	20,017,797**	△ 1,518,154	

支　出　の　部

科　　目	令和３年度 予　　算	令和４年度 予　　算	増　　減	備　　考
１．総　会　費	2,000,000	2,000,000	0	高知大学へ
２．機関誌刊行費	5,700,000	6,500,000	800,000	
印　刷　費	3,900,000	4,700,000	800,000	
発　送　費	350,000	350,000	0	
編集協力費	1,000,000	1,000,000	0	
英文校正代	100,000	100,000	0	
ｵﾝﾗｲﾝｼｽﾃﾑ　初期設定料	0	0	0	
年間利用料	350,000	350,000	0	年間投稿数 60 論文として
３．委員会費	100,000	100,000	0	
４．学会賞費	30,000	30,000	0	
５．名誉会員表彰	90,000	90,000	0	３名分
６．管　理　費	1,200,000	1,200,000	0	
事務局人件費	1,000,000	1,000,000	0	
通信事務費	100,000	100,000	0	
消耗品費	100,000	100,000	0	文具・コピー代
７．ホームページ	1,350,000	1,350,000	0	HP 全面改訂
８．公募研究助成金	1,000,000	1,000,000	0	岡山大学へ（松岡敬典先生）
９．Plus One産婦人科セミナー	1,000,000	1,000,000	0	
小　　計	12,470,000*	13,270,000*	800,000	
予　備　費	9,065,951○	6,747,797○	△ 2,318,154	
支　出　合　計	21,535,951	20,017,797	△ 1,518,154	

収入合計　　支出合計　（繰越金以外）

20,017,797** − 13,270,000* = 6,747,797○

地 方 学 会 欄

令和４年度
第47回岡山産科婦人科学会
総会ならびに学術講演会プログラム

日時：令和４年11月20日（日）
会場：岡山県医師会館　三木記念ホール

一般演題

第１群（10：30〜11：00）　　座長　熊　澤　一　真　先生（岡山医療センター）

１）糖尿病合併妊娠の妊娠分娩管理に苦慮した１例

川崎医科大学附属病院　良医育成支援センター[1)]，産婦人科[2)]
○松山　佳世[1)]・齋藤　　渉[2)]・松本　　良[2)]・松本　桂子[2)]
杉原　弥香[2)]・田坂佳太郎[2)]・河村　省吾[2)]・鈴木聡一郎[2)]
佐野　力哉[2)]・太田　啓明[2)]・塩田　　充[2)]・中村　隆文[2)]
下屋浩一郎[2)]

２）子宮頸管短縮例に対する治療的頸管縫縮術とプロゲステロン療法の治療成績の検討

倉敷中央病院　産婦人科
○元木　貴裕・福原　　健・橋本　阿実・寺井　悠朔・新垣　紀子
吉田　旭輝・牧尾　　悟・佐伯　綾香・山野　和紀・藤塚　　捷
黒田　亮介・原　　理恵・西村　智樹・田中　　優・伊藤　拓馬
堀川　直城・清川　　晶・楠本　知行・中堀　　隆・長谷川雅明
本田　徹郎

３）帝王切開後の重症手術部位感染（SSI）に対して異なる治療法を選択した３症例

岡山大学大学院医歯薬総合研究科　産科婦人科学
○桐野　智江・大羽　　輝・三苫　智裕・三島　桜子・大平安希子
谷　　和祐・牧　　尉太・衛藤英理子・早田　　桂・増山　　寿

第２群（11：10〜11：40）　　座長　福　原　　健　先生（倉敷中央病院）

４）AIを用いた分娩時大出血時のfibrinogenとFDPの閾値決定の新方法

三宅おおふくクリニック[1)]，Medical Data Labo[2)]，
国立病院機構岡山医療センター[3)]，三宅医院[4)]
○宮木　康成[1) 2)]・多田　克彦[3)]・三宅　貴仁[1) 4)]

５）分娩時大量出血で認める凝固障害の分類と凝固線溶系検査値ならびに臨床像の特徴

独立行政法人国立病院機構（NHO）岡山医療センター　産婦人科[1)]，
NHO小児・周産期医療ネットワーク共同研究グループ[2)]，
Medical Data Labo[3)]，三宅おおふくクリニック[4)]
○多田　克彦[1) 2)]・宮木　康成[3) 4)]・川口優里香[1)]・甲斐　憲治[1)]
大岡　尚実[1)]・吉田　瑞穂[1)]・塚原　紗耶[1)]・沖本　直輝[1)]
政廣　聡子[1)]・熊澤　一真[1)]

6）産後に陽性転移を来した症例

岡山市民病院　産婦人科
○徳毛　敬三・大道　千晶・根津　優子・佐々木佳子・平松　祐司

ランチョンセミナー（12：00〜13：00）　座長　増　山　　寿　先生（岡山大学）

「プロゲスチンによる月経困難症・子宮内膜症の最新治療」

鳥取大学医学部　産科婦人科学　教授
谷　口　文　紀　先生
（共催：持田製薬株式会社）

スポンサードセミナー（13：30〜14：30）　座長　中　村　隆　文　先生（川崎医科大学）

「PMS/PMDD診療の実際と新たなヘルスケア戦略」

東京歯科大学市川総合病院　産婦人科　准教授
小　川　真里子　先生
（共催：大塚製薬株式会社）

特別講演（14：40〜15：40）　座長　下　屋　浩一郎　先生（川崎医科大学）

「プレコンセプションケア〜心身の環境を整える〜」

日本医科大学　女性生殖発達病態学（産婦人科）大学院教授
鈴　木　俊　治　先生

第３群（15：50〜16：30）　座長　村　田　卓　也　先生（川崎医科大学）

7）当院で施行している帝王切開瘢痕症候群に対する腹腔鏡下子宮瘢痕部修復術

岡山大学病院[1)]，岡山大学大学院医歯薬学総合研究科　産科婦人科学[2)]，
岡山大学大学院保健学研究科[3)]
○樫野　千明[1)]・鎌田　泰彦[1)]・Vu Thuy Ha[2)]・岡本　遼太[2)]
久保光太郎[1)]・光井　　崇[1)]・中塚　幹也[3)]・増山　　寿[1) 2)]

8）早期子宮体癌に対する後腹膜アプローチによる腹腔鏡下傍大動脈リンパ節郭清の導入

倉敷中央病院　産婦人科
○堀川　直城・橋本　阿実・寺井　悠朔・元木　貴裕・新垣　紀子
吉田　旭輝・牧尾　　悟・佐伯　綾香・山野　和紀・藤塚　　捷
黒田　亮介・原　　理恵・西村　智樹・田中　　優・伊藤　拓馬
清川　　晶・楠本　知行・福原　　健・中堀　　隆・本田　徹郎

9）腹腔鏡子宮全摘術（TLH）術中に診断に苦慮した腎尿管低形成の１例

川崎医科大学附属病院　産婦人科
○田坂佳太郎・太田　啓明・河村　省吾・鈴木聡一郎・佐野　力哉
齋藤　　渉・松本　　良・松本　桂子・杉原　弥香・中村　隆文
塩田　　充・下屋浩一郎

10）巨大子宮筋腫により子宮捻転を生じ，筋腫による圧迫と宿便によりＳ状結腸潰瘍と大量下血を生じたと推測される１例

倉敷中央病院　産婦人科
○寺井　悠朔・橋本　阿実・元木　貴裕・新垣　紀子・佐伯　綾香
牧尾　　悟・吉田　旭輝・黒田　亮介・原　　理恵・西村　智樹
田中　　優・伊藤　拓馬・清川　　晶・堀川　直城・楠本　知行
福原　　健・中堀　　隆・長谷川雅明・本田　徹郎

令和４年度
第３回島根産科婦人科学会学術集会
島根県産婦人科医会研修会

日時：令和４年12月４日（日）13：30～
会場：出雲医師会館

特別講演

座長　島根大学医学部産科婦人科　京　　哲　先生

「がん治療ガイドライン作成から見えてきたもの」
山形大学医学部附属病院　産科婦人科
教授　永　瀬　　智　先生

一般演題

座長　雲南市立病院　産科婦人科　今　村　加　代　先生

１．先天性全腟欠損及び子宮頸部低形成症に対して造腟術・造頸術を行った一例
島根大学　産科婦人科
○岡田　裕枝・折出　亜希・島田愛里香・中川　恭子・原賀　　光
山下　　瞳・石橋　朋佳・石川　雅子・佐藤　誠也・皆本　敏子
金崎　春彦・京　　哲

２．妊娠悪阻にクロルプロマジンが著効する妊婦の予後
島根大学　産科婦人科
○中川　恭子・皆本　敏子・島田愛里香・原賀　　光・岡田　裕枝
山下　　瞳・石橋　朋佳・石川　雅子・佐藤　誠也・折出　亜希
中山健太郎・金崎　春彦・京　　哲

３．卵胞液中の性ステロイドホルモン及び代謝産物についての検討
島根大学　産科婦人科
○折出　亜希・岡田　裕枝・島田愛里香・中川　恭子・原賀　　光
山下　　瞳・石橋　朋佳・石川　雅子・佐藤　誠也・皆本　敏子
金崎　春彦・京　　哲

４．当科における卵巣癌治療の現状
島根大学　産科婦人科
○島田愛里香・中山健太郎・石川　雅子・中川　恭子・原賀　　光
山下　　瞳・石橋　朋佳・佐藤　誠也・折出　亜希・皆本　敏子
金崎　春彦・京　　哲

香川産科婦人科学会臨時総会
香川県産婦人科医会通常総会
合同学術講演会・研修会

日時：令和５年３月４日（土）15：00～18：00
会場：リーガホテルゼスト高松　３F「ダイヤモンド」
高松市古新町９－１　TEL 087-822-3555

一般演題　15：30～16：50

第１群　　**座長　中　西　美　恵**

１．診断に苦慮した外陰部腫瘍の一例

香川県立中央病院　臨床研修センター[1)]
香川県立中央病院　産婦人科[2)]
○組橋　佳純[1)]・永坂　久子[2)]・鎌田　恭輔[2)]・矢野　友梨[2)]
早田　　裕[2)]・堀口　育代[2)]・高田　雅代[2)]・米澤　　優[2)]
中西　美恵[2)]

２．当科におけるがん患者に対する緩和医療の実態について

香川大学医学部附属病院　卒後臨床研修センター[1)]
香川大学医学部　母子科学講座周産期学婦人科学[2)]
○松井　佳子[1)]・宮井　瑛子[2)]・合田　亮人[2)]・木村　華捺[2)]
香西亜優美[2)]・山本　健太[2)]・田中　圭紀[2)]・石橋めぐみ[2)]
新田絵美子[2)]・花岡有為子[2)]・鶴田　智彦[2)]・田中　宏和[2)]
金西　賢治[2)]

３．公的機関からの依頼にて当科で診察を行った未成年者症例の後方視的検討

高松赤十字病院　産婦人科
○森　　陽子・原　　裕子・細部　由佳・吉田　晶琢・赤松　巧将
門元　辰樹・原田　龍介・佐藤　幸保・後藤　真樹

４．診断に難渋した稀少部位異所性妊娠の３例

香川大学医学部　母子科学講座周産期学婦人科学[1)]
屋島総合病院　産婦人科[2)]
○國友　紀子[1) 2)]・香西亜優美[1)]・宮井　瑛子[1)]・木村　華捺[1)]
合田　亮人[1)]・山本　健太[1)]・田中　圭紀[1)]・石橋めぐみ[1)]
新田絵美子[1)]・花岡有為子[1)]・鶴田　智彦[1)]・田中　宏和[1)]
金西　賢治[1)]・河西　邦浩[2)]

第２群

座長　前　田　和　寿

５．顔面動静脈奇形合併妊娠の一例

香川大学医学部附属病院　卒後臨床研修センター[1)]
香川大学医学部　母子科学講座周産期学婦人科学[2)]
○向井　健人[1)]・香西亜優美[2)]・宮井　瑛子[2)]・合田　亮人[2)]
木村　華捺[2)]・山本　健太[2)]・石橋めぐみ[2)]・田中　圭紀[2)]
新田絵美子[2)]・森　　信博[2)]・花岡有為子[2)]・鶴田　智彦[2)]
田中　宏和[2)]・金西　　治[2)]

６．Deep learning reconstraction搭載の高精細CTによる骨盤計測の有用性

香川労災病院　産婦人科
○今谷　稜子・清時　毅典・清水　美幸・木下　敏史・川田　昭徳

７．さぬき市民病院におけるセミオープンシステム（院内助産）の現状

さぬき市民病院　産婦人科[1)]
さぬき市民病院　看護部[2)]
香川大学医学部　母子科学講座周産期学婦人科学[3)]
○天雲　千晶[1)]・松下有希子[2)]・合田　亮人[3)]・木村　華捺[3)]
宮井　瑛子[3)]・香西亜優美[3)]・山本　健太[3)]・石橋めぐみ[3)]
田中　圭紀[3)]・新田絵美子[3)]・森　　信博[3)]・花岡有為子[3)]
鶴田　智彦[3)]・田中　宏和[3)]・金西　賢治[3)]

８．当院におけるCOVID-19感染・濃厚接触妊婦の取り扱いについて
－５類移行に向けての対策－

国立病院機構四国こどもとおとなの医療センター
総合周産期母子医療センター
○杉本　達朗・前田　崇彰・長尾　亜紀・立花　綾香・森根　幹生
檜尾　健二・前田　和寿

イブニングセミナー　17：00～18：00

座長　金　西　賢　治

「卵巣がん治療の最近の動向とup to date」

島根大学医学部　産科婦人科学　教授
京　　哲　先生

第73回愛媛県産婦人科医会学術集談会

日時：令和４年12月10日（土）　14時20分～19時00分
会場：愛媛県県民文化会館３階　第６会議室
松山市道後町２－５－１　TEL 089-923-5111
（現地開催）

第１群（14：20～15：00）

座長　松　原　裕　子

１）母体バセドウ病に合併した胎児甲状腺腫に対し，超音波検査を用いた甲状腺機能スコアリングシステムにより甲状腺機能評価を行い胎児治療を行った一例

愛媛県立中央病院　産婦人科
島瀬奈津子・阿部恵美子・井上　奈美・丹下　景子・行元　志門
横畑　理美・上野　愛実・池田　朋子・田中　寛希・森　　美妃
近藤　裕司

２）Rh陰性妊婦の産科危機的出血に対してRh不適合輸血を施行した一例

松山赤十字病院　産婦人科
西野　由衣・高杉　篤志・平山　亜美・田渕　景子・池田　隆史
駒水　達哉・中野　志保・瀬村　肇子・信田　絢美・梶原　涼子
栗原　秀一・本田　直利

３）当院で経験した前置血管の２症例

愛媛県立新居浜病院　産婦人科
山内　雄策・中野　志保・宮上　　眸・矢野　真理・矢野　直樹

４）妊娠糖尿病妊婦の肥満合併による妊娠合併症リスク因子の検討

松山赤十字病院[1)]，市立宇和島病院[2)]，愛媛県立中央病院[3)]，
愛媛大学大学院医学系研究科　産科婦人科学講座[4)]
瀬村　肇子[1)]・横山　真紀[2)]・阿部恵美子[3)]・杉山　　隆[4)]

第２群（15：00～16：00）

座長　大　亀　真　一

５）成熟嚢胞性奇形腫悪性転化の２症例

愛媛大学医学部医学科[1)]，
愛媛大学大学院医学系研究科　産科婦人科学講座[2)]，
愛媛大学医学部附属病院　病理診断科[3)]
左近戸花菜[1)]・宇佐美知香[2)]・森本　明美[2)]・谷脇　真潮[3)]
大柴　　翼[2)]・上甲由梨花[2)]・中橋　一嘉[2)]・安岡　稔晃[2)]
松原　裕子[2)]・藤岡　　徹[2)]・松原　圭一[2)]・松元　　隆[2)]
杉山　　隆[2)]

6）初回治療から５年後に腟・外陰に再発した子宮頸部胃型腺がんの１例

愛媛大学医学部附属病院　総合臨床研修センター[1)]，
愛媛大学大学院医学系研究科　産科婦人科学講座[2)]，
愛媛大学医学部附属病院　病理診断科[3)]
田口　晴賀[1)]・宇佐美知香[2)]・谷脇　真潮[3)]・大柴　　翼[2)]
上甲由梨花[2)]・中橋　一嘉[2)]・安岡　稔晃[2)]・森本　明美[2)]
松原　裕子[2)]・藤岡　　徹[2)]・松原　圭一[2)]・松元　　隆[2)]
杉山　　隆[2)]

7）子宮頸癌の腫瘍随伴症候群として皮膚筋炎を合併した患者に同時化学放射線療法を行った１例

国立病院機構四国がんセンター　婦人科
市川瑠里子・日比野佑美・横山　貴紀・藤本　悦子・坂井　美佳
大亀　真一・竹原　和宏

8）明細胞癌の成分を含む嚢胞性腫瘤が子宮体部壁内に生じ，子宮腺筋症が腫瘍発生に関連した可能性が疑われた１例

松山赤十字病院　産婦人科
田渕　景子・栗原　秀一・高杉　篤志・平山　亜美・西野　由衣
池田　隆史・駒水　達哉・中野　志保・瀬村　肇子・信田　絢美
梶原　涼子・本田　直利

9）再発子宮頸癌の治療中に肺腫瘍血栓性微小血管症（PTTM）を発症した一例

愛媛県立今治病院　産婦人科
安岐　佳子・伊藤　　恭・村上　祥子・堀　　玲子・濵田　洋子

10）MSI-H/dMMRを有する固形癌に対する当院の診療体制

国立病院機構四国がんセンター　婦人科
日比野佑美・竹原　和宏・市川瑠里子・横山　貴紀・藤本　悦子
坂井　美佳・大亀　真一

第３群（16：10～16：50）

座長　宇佐美　知　香

11）当院での過去５年間におけるretained products of conception（RPOC）の管理方法についての検討

愛媛県立中央病院　産婦人科
井上　奈美・田中　寛希・島瀬奈津子・丹下　景子・行元　志門
横畑　理美・上野　愛実・池田　朋子・森　　美妃・阿部恵美子
近藤　裕司

12）子宮粘膜下筋腫に対してGnRHアンタゴニスト療法後に子宮鏡下子宮筋腫摘出術をおこなった一例

市立八幡浜総合病院
兵頭　慎治

13）当院での腹腔鏡下広汎子宮全摘術における術後排尿障害の検討

愛媛大学大学院医学系研究科　産科婦人科学講座
森本　明美・藤岡　　徹・大柴　　翼・上甲由梨花・中橋　一嘉
安岡　稔晃・内倉　友香・宇佐美知香・高木香津子・松原　裕子
松原　圭一・松元　　隆・杉山　　隆

14）フレキシブル・アーム・システムを使用した腹腔鏡手術の導入

奥島病院　婦人科
横山　幹文・横田　美幸・千葉　　丈・今井　洋子・冨岡　尚徳

第４群（16：50〜17：30）

座長　松　元　　隆

15）夜間照明が血中メラトニン濃度に及ぼす影響

JCHO宇和島病院
宮内　文久

16）BRCA変異卵巣癌においてSLFN11がPARP阻害薬の効果を増強する機序の解明

愛媛大学大学院医学系研究科　産科婦人科学講座
恩地　裕史・大柴　　翼・上甲由梨香・中橋　一嘉・井上　翔太①
井上　　唯・今井　　統・矢野　晶子・加藤　宏章・吉田　文香
安岡　稔晃・森本　明美・内倉　友香・宇佐美知香・高木香津子
松原　裕子・藤岡　　徹・松元　　隆・松原　圭一・杉山　　隆

17）転写因子LIM 1 はCREB signalingを通じて子宮体癌の腫瘍増生を促す

愛媛大学大学院医学系研究科　産科婦人科学講座
加藤　宏章・大柴　　翼・上甲由梨花・中橋　一嘉・今井　　統
井上　翔太①・恩地　裕史・矢野　晶子・吉田　文香・安岡　稔晃
森本　明美・内倉　友香・宇佐美知香・高木香津子・松原　裕子
藤岡　　徹・松元　　隆・松原　圭一・杉山　　隆

18）２型糖尿病疾患感受性遺伝子リスクアレルを用いた低出生体重における将来の２型糖尿病発症ハイリスク者の予測

愛媛大学大学院医学系研究科　産科婦人科学講座
吉田　文香・大柴　　翼・上甲由梨花・中橋　一嘉・井上　翔太①
井上　　唯・今井　　統・恩地　裕史・矢野　晶子・加藤　宏章
安岡　稔晃・森本　明美・内倉　友香・宇佐美知香・高木香津子
松原　裕子・藤岡　　徹・松元　　隆・松原　圭一・杉山　　隆

製品紹介（17：30〜17：55）

あすか製薬株式会社　学術情報担当　中　村　淳　史
『レルミナ錠40mg』

特別講演　18：00〜19：00

座長　杉　山　　隆

『子宮筋腫診療のピットフォール』

東北医科薬科大学医学部　産婦人科学
教授　渡　部　　洋　先生

令和４年度
徳島産科婦人科学会総会・学術集会
徳島県産婦人科医会定時総会及び
第107回合同学術集会
（現地＋WEB開催）

日時：令和５年１月22日（日）午前10時30分より
会場：徳島県医師会館　４階
徳島県徳島市幸町３丁目61　TEL　088-622-0264

1　あいさつ（10：30～）　　徳島産科婦人科学会会長　岩　佐　　武

2　徳島産科婦人科学会学術集会（10：30～11：30）

第１群（10：30～10：55）　　座長　つるぎ町立半田病院　土　肥　直　子　先生

１．分娩誘発中に子宮型羊水塞栓症を発症し，救命し得た１例
徳島赤十字病院　産婦人科
○新家　朱理・松井寿美佳・牛越賢治郎・名護　可容・別宮　史朗

２．胎児超音波スクリーニング外来で検出された肺静脈狭窄を伴った総肺静脈還流異常症の１例
徳島大学　産科婦人科
○加地　剛・白河　綾・峯田あゆか・吉田あつ子・岩佐　武

第２群（10：55～11：30）　　座長　阿南医療センター　田　中　優　先生

１．子宮全摘術後の腟断端脱に対してロボット支援下仙骨腟固定術を施行した３例
徳島大学　産科婦人科
○吉田加奈子・香川　智洋・峯田あゆか・河北　貴子・木内　理世
加藤　剛志・岩佐　武

２．当院における経腟式腹腔鏡手術（vNOTES）の導入
徳島市民病院　産婦人科
○山本　哲史・柳原　里江・山﨑　幹雄・福井　理仁・古本　博孝

３．子宮体癌に対する腹腔鏡下手術の治療成績
徳島県立中央病院　産婦人科
○前川　正彦・宮谷　友香・米谷　直人・正木　理恵

４．コンピュータウィルス感染の経験
つるぎ町立半田病院　産婦人科
○土肥　直子・片山　幸子・新居　真理・笠井　可菜・沖津　修
事業管理者　須藤　泰史

3　徳島産科婦人科学会・医会合同役員会（11：40～12：30）

4　徳島産科婦人科学会　定時総会（13：00～14：00）

5　徳島県産婦人科医会　定時総会（14：00～15：20）

6　第107回徳島産科婦人科合同学術集会（15：35～16：50）

座長　徳島大学大学院医歯薬学研究部　産科婦人科学分野教授　岩　佐　　武　先生

1）基調講演「クリニックにおける鉄欠乏性貧血」（15：35～15：50）

講師　おかだレディースクリニック　院長　岡　田　真　澄　先生

2）特別講演「周産期における新しい鉄欠乏性貧血の管理と治療」（15：50～16：50）

講師　九州大学病院　総合周産期母子医療センター　准教授

藤　田　恭　之　先生

共催　ゼリア新薬工業株式会社

第72回高知産科婦人科学会学術集会
プログラムならびに講演抄録集

会長：前田　長正
会期：令和４年12月10日（土）
　　午後１時30分～午後５時30分
会場：総合あんしんセンター３階　大会議室
　　高知市丸ノ内一丁目７-45　TEL：（088）824-8366

一般演題

第１群　周産期１（13：35～13：59）

座長　高知大学　永　井　立　平

１．当院で経験したpartial HELLP症候群の３症例
JA高知病院
川島　将彰・徳重　秀将

２．非典型的な経過を辿った胎児共存奇胎の１例
高知医療センター
徳橋　理紗・森田　聡美・難波　孝臣・塩田さあや・高橋　成彦
渡邊　理史・上野　晃子・松島　幸生・川瀬　史愛・山本　寄人
小松　淳子・南　　晋・林　　和俊

３．標準的感染症予防で児を救命できなかった妊娠30週前期破水症例
高知大学医学部産科婦人科学講座
平川　充保・永井　立平・下元　優太・大黒　太陽・松浦　拓也
前田　長正

第２群　周産期２（13：59～14：23）

座長　高知医療センター　松　島　幸　生

４．分娩前に予見できなかった子宮後壁付着の辺縁癒着胎盤の一例
国立病院機構高知病院　産科婦人科
青木　秀憲・甲斐　由佳・滝川　稚也・木下　宏実

５．治療に難渋したメチシリン感受性黄色ブドウ球菌（MSSA）感染妊婦の一例
高知医療センター　総合診療科[1)]
高知大学医学部産科婦人科学講座[2)]
若槻　真也[1)]・大黒　太陽[2)]・下元　優太[2)]・平川　充保[2)]
永井　立平[2)]・前田　長正[2)]

６．胎児スクリーニングにて単一臍帯動脈が疑われ，病理検査にてヒルトル吻合亜型であった一例
あき総合病院
樋口やよい・池上　信夫・岡田　眞尚

第３群　腫瘍（14：23～14：47）

座長　高知大学　牛　若　昂　志

７．子宮頸癌ⅢC1r期に対するCCRT中に繰り返す冠攣縮性狭心症より急性心筋梗塞を発症した１例

高知大学　産科婦人科学講座[1)]
高知県立あき総合病院産婦人科[2)]
岡　　眞萌[1)]・牛若　昂志[1)]・松浦　拓也[1)]・樋口やよい[2)]
氏原　悠介[1)]・泉谷　知明[1)]・前田　長正[1)]

８．腹膜癌に対しPARP阻害剤による維持療法中に卵巣動静脈血栓を反復した一例

高知赤十字病院　産婦人科
高橋　洋平・瀬戸さち恵・田村　　公・中川　奉宇・平野　浩紀

９．当科における腹腔鏡下子宮体癌手術の導入

高知大学　産科婦人科学講座[1)]
高知県立あき総合病院産婦人科[2)]
松浦　拓也[1)]・牛若　昂志[1)]・樋口やよい[2)]・氏原　悠介[1)]
泉谷　知明[1)]・前田　長正[1)]

第４群　手術・その他（14：47～15：19）

座長　国立病院機構高知病院　木　下　宏　実

10. 当院における腹腔鏡下子宮筋腫核出術の工夫

高知医療センター　産婦人科
高橋　成彦・上野　晃子・難波　孝臣・山本　眞緒・塩田さあや
森田　聡美・渡邊　理史・松島　幸生・山本　寄人・小松　淳子
林　　和俊・南　　晋

11. 腹腔鏡手術後に腓骨神経麻痺を発症した一例

高知県高知市企業団立高知医療センター
難波　孝臣・林　　和俊・徳橋　理紗・山本　眞緒・塩田さあや
高橋　成彦・森田　聡美・上野　晃子・渡邊　理史・松島　幸生
川瀬　史愛・山本　寄人・小松　淳子・南　　晋

12. 腹腔鏡下手術により診断，治療を行った原発性腹膜妊娠の一例

高知赤十字病院
瀬戸さち恵・中川　奉宇・田村　　公・高橋　洋平・平野　浩紀

13. 当院での婦人科良性疾患に対するロボット手術導入について

高知医療センター
上野　晃子・徳橋　理紗・難波　孝臣・塩田さあや・高橋　成彦
渡邊　理史・松島　幸生・川瀬　史愛・山本　寄人・小松　淳子
南　　晋・林　　和俊

第５群　生殖内分泌・ヘルスケア（15：19〜15：43）

座長　高知医療センター　南　　晋

14. 帝王切開後に腹直筋内に発症した腹壁子宮内膜症に対しレルゴリクス，ジエノゲストが著効した一例

高知赤十字病院　産婦人科
高橋　洋平・瀬戸さち恵・田村　　公・中川　奉宇・平野　浩紀

15. 当院におけるconventional TESEの現況と課題

高知医療センター　生殖医療科[1)]，泌尿器科[2)]，下村病院[3)]
塩田さあや[1)]・南　　晋[1)]・小松　淳子[1)]・林　　和俊[1)]
新　　良治[2)]・下村　之人[3)]

16. 高知県がん生殖医療ネットワークを活用した多機関連携により妊孕性温存治療を行った乳癌の１例

高知大学医学部　産科婦人科学教室[1)]
高知大学医学部附属病院　検査部[2)]
高知大学医学部附属病院　看護部[3)]
山本　槙平[1)]・都築たまみ[1)]・谷口　佳代[1)]・都築　建介[2)]
津野　晃正[2)]・岡林　美樹[3)]・泉谷　知明[1)]・前田　長正[1)]

16：00〜16：15

令和４年度　高知産科婦人科学会及び高知県産婦人科医会

臨時総会

16：30〜17：30

特別講演

「子宮腺筋症の病態と保存的治療」

座長　高知大学教育研究部医療学系臨床医学部門産科婦人科学講座
教授　前　田　長　正　先生

講師　奈良県立医科大学産婦人科学講座
教授　木　村　文　則　先生

査読者一覧（五十音順）

岩佐　武（徳島）・宇佐美知香（愛媛）・氏原　悠介（高知）・牛若　昴志（高知）

内倉　友香（愛媛）・太田　啓明（川崎）・折出　亜希（島根）・金西　賢治（香川）

鎌田　泰彦（岡山）・京　哲（島根）・工藤　美樹（広島）・佐野　力哉（川崎）

塩田　敦子（香川）・下屋浩一郎（川崎）・末岡幸太郎（山口）・杉野　法広（山口）

杉山　隆（愛媛）・関根　仁樹（広島）・田中　宏和（香川）・谷口　佳代（高知）

谷口　文紀（鳥取）・寺岡　有子（広島）・都築たまみ（高知）・鶴田　智彦（香川）

友野　勝幸（広島）・永井　立平（高知）・長尾　昌二（岡山）・中村圭一郎（岡山）

中村　隆文（川崎）・野坂　豪（広島）・早田　桂（岡山）・藤岡　徹（愛媛）

本郷　淳司（川崎）・前田　長正（高知）・増山　寿（岡山）・松原　圭一（愛媛）

松原　裕子（愛媛）・松元　隆（愛媛）・村田　卓也（川崎）・森本　明美（愛媛）

安岡　稔晃（愛媛）・山﨑　友美（広島）

令和５年６月１日印刷
令和５年６月１日発行　〔非売品〕

発行所　岡山市北区鹿田町２丁目５番１号
中国四国産科婦人科学会
振込口座番号　01240-2-2932
岡山大学医学部産科婦人科学教室内

編集発行人　増山　寿

印刷所　岡山市北区高柳西町 1-23
友野印刷株式会社

Better Health,
Brighter Future

タケダは、世界中の人々の健康と、
輝かしい未来に貢献するために、
グローバルな研究開発型のバイオ医薬品企業として、
革新的な医薬品やワクチンを創出し続けます。

1781 年の創業以来、受け継がれてきた価値観を大切に、
常に患者さんに寄り添い、人々と信頼関係を築き、
社会的評価を向上させ、事業を発展させることを日々の行動指針としています。

武田薬品工業株式会社
www.takeda.com/jp

Takeda

GnRHアンタゴニスト
劇薬 処方箋医薬品注)

薬価基準収載

レルミナ®錠40mg

RELUMINA® Tablets 40mg（レルゴリクス）

注）注意-医師等の処方箋により使用すること

●効能又は効果、用法及び用量、禁忌を含む使用上の注意等については添付文書をご参照ください。

製造販売元[文献請求先及び問い合わせ先]
あすか製薬株式会社
東京都港区芝浦二丁目5番1号

販売元
武田薬品工業株式会社
大阪市中央区道修町四丁目1番1号

2021年12月作成

BAYER

薬価基準収載

子宮内膜症に伴う疼痛改善剤・月経困難症治療剤

ヤーズフレックス®配合錠

YazFlex®

ドロスピレノン・エチニルエストラジオール錠
処方箋医薬品注) 注）注意－医師等の処方箋により使用すること

※効能・効果，用法・用量，警告・禁忌を含む使用上の注意につきましては製品添付文書をご参照ください．

製造販売元［文献請求先及び問い合わせ先］
バイエル薬品株式会社
大阪市北区梅田2-4-9 〒530-0001
https://byl.bayer.co.jp/
［コンタクトセンター］
0120-106-398
<受付時間> 9:00～17:30（土日祝日・当社休日を除く）

PP-YZF-JP-0666-25-02

2021年２月作成



鉄欠乏性貧血治療剤

処方箋医薬品注) 薬価基準収載

フェインジェクト®静注500mg

Ferinject® solution for injection/infusion 500mg カルボキシマルトース第二鉄注射液

注）注意－医師等の処方箋により使用すること

「効能又は効果」、「用法及び用量」、「禁忌を含む使用上の注意」等については、製品添付文書をご参照ください。

製造販売元
ゼリア新薬工業株式会社
東京都中央区日本橋小舟町10−11 〒103−8351
〔文献請求先及び問い合わせ先〕お客様相談室
TEL.(03)3661−0277 / FAX.(03)3663−2352

製品情報サイト
https://medical.zeria.co.jp/di/ferinject/#tabRelation
PC、スマホ、タブレットでご覧になれます。

2021年8月作成

すべての革新は患者さんのために

中外製薬

ロシュ グループ

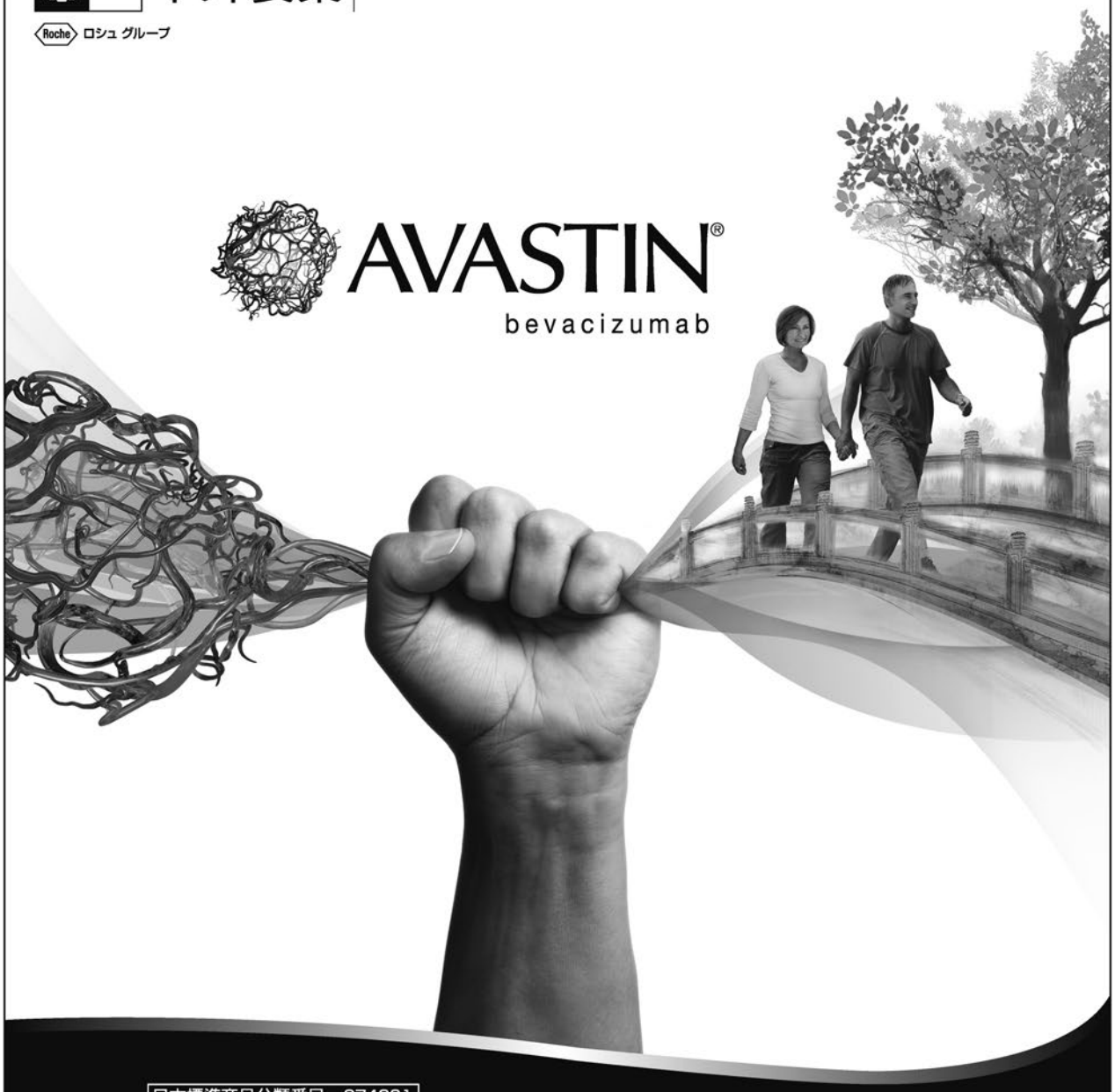

日本標準商品分類番号　874291

抗悪性腫瘍剤　抗VEGF注1)ヒト化モノクローナル抗体

生物由来製品、劇薬、処方箋医薬品注2)

薬価基準収載

アバスチン®点滴静注用 100mg/4mL 400mg/16mL

AVASTIN® bevacizumab

ベバシズマブ（遺伝子組換え）注

注1)VEGF：Vascular Endothelial Growth Factor(血管内皮増殖因子)

注2)注意－医師等の処方箋により使用すること

※効能又は効果、用法及び用量、警告・禁忌を含む使用上の注意等は電子化された添付文書をご参照ください。

製造販売元

中外製薬株式会社

〒103-8324 東京都中央区日本橋室町2-1-1

（文献請求先及び問い合わせ先）メディカルインフォメーション部

TEL.0120-189-706　FAX.0120-189-705

（販売情報提供活動に関する問い合わせ先）

https://www.chugai-pharm.co.jp/guideline/

ロシュ グループ

2022年3月作成

AstraZeneca

What science can do

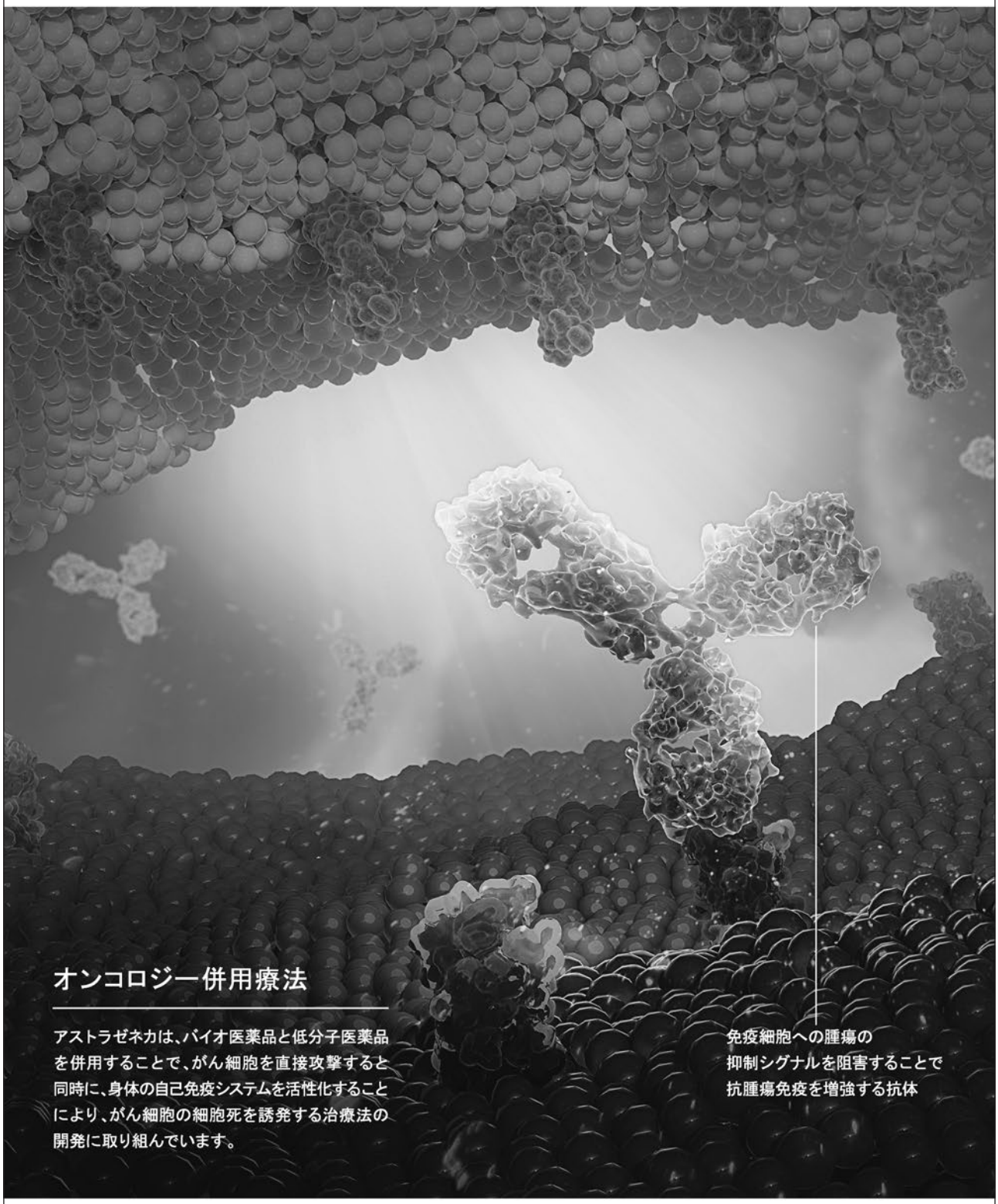

アストラゼネカ株式会社

〒530-0011 大阪市北区大深町3番1号 グランフロント大阪タワーB
www.astrazeneca.co.jp/

月経困難症治療剤　薬価基準収載

ジェミーナ®配合錠

レボノルゲストレル・エチニルエストラジオール配合製剤

Jemina® tablets　処方箋医薬品（注意－医師等の処方箋により使用すること）

●効能又は効果、用法及び用量、禁忌を含む使用上の注意等については添付文書をご参照ください。

製造販売元（資料請求先）
ノーベルファーマ株式会社
東京都中央区新川1-17-24
［製品・販売情報提供活動に関するお問合わせ］
ノーベルファーマ株式会社　カスタマーセンター
0120-003-140

提携
あすか製薬株式会社
〒108-8532　東京都港区芝浦二丁目5番1号

2022年10月作成

MSD

がんと向き合う
一人ひとりの想いに
応えたい。

私たちMSDは、革新的ながん治療薬を
開発する情熱を抱き、
一人でも多くの患者さんに
届けるという責任をもって
がん治療への挑戦を続けています。

WINNING
MORE
AGAINST
CANCER

MSD株式会社
〒102-8667 東京都千代田区九段北 1-13-12 北の丸スクエア
http://www.msd.co.jp/

鉄欠乏性貧血治療剤

薬価基準収載

モノヴァー®静注 500mg 1000mg

MonoVer® for I.V. Injection

デルイソマルトース第二鉄静注

処方箋医薬品（注意—医師等の処方箋により使用すること）

新発売

効能又は効果、用法及び用量、禁忌を含む使用上の注意等については、電子添文をご参照ください。

製造販売元（文献請求先及び問い合わせ先）
日本新薬株式会社
〒601-8550 京都市南区吉祥院西ノ庄門口町14
http://www.nippon-shinyaku.co.jp

2023年3月作成 A4

まだないくすりを
創るしごと。

世界には、まだ治せない病気があります。
世界には、まだ治せない病気とたたかう人たちがいます。
明日を変える一錠を創る。
アステラスの、しごとです。

明日は変えられる。 astellas
アステラス製薬株式会社

www.astellas.com/jp/

月経困難症治療剤　処方箋医薬品注）　薬価基準収載

ディナゲスト錠0.5mg
DINAGEST Tablets 0.5mg
ジエノゲスト

注）注意－医師等の処方箋により使用すること

※「効能又は効果」、「用法及び用量」、「禁忌を含む注意事項等情報」等の詳細は電子添文をご参照ください。

製造販売元<文献請求先及び問い合わせ先>
持田製薬株式会社
東京都新宿区四谷1丁目7番地
TEL 0120-189-522（くすり相談窓口）

2023年2月作成（N3）