2007
Vol.1
No.2

現代産婦人科

Modern Trends in Obstetrics & Gynecology

第60回 日本産科婦人科学会中国四国合同地方部会

プログラム・講演抄録

会期　2007年9月8日（土）・9日（日）

会場　広島全日空ホテル

会長　工藤美樹（広島大学）

日本産科婦人科学会中国四国合同地方部会

ご挨拶

このたび、第60回日本産科婦人科学会中国四国合同地方部会総会ならびに学術講演会を広島市で開催させていただくことになりました。伝統ある本会を担当させていただけますこと、大変名誉なことと存知、関係の先生方に心から御礼申し上げます。

産婦人科医療、とりわけ周産期医療を取り巻く環境が大きく変化し、これを維持するための医療提供体制が日本全国で問題となっています。すなわち、各地域の行政関係者、医療関係者、住民の理解に基づく“医療資源の集約化・重点化”の確立が必要と考えられます。この観点から、特別講演では厚生労働科研による“地域における分娩施設の適正化に関する研究”を遂行されました、東北大学の岡村州博教授に「産婦人科医学と医療の将来にむけて」というタイトルでご講演をいただきます。また、川崎医科大学の下屋浩一郎先生には教授就任講演をお願いいたしました。

本学術講演会は、若手産婦人科医師に聴講者としてのみではなく発表者としても勉強の機会を与える役割を果たしてきました。特に今回は、“若手産婦人科医師によるディベート”を新しく企画いたしました。このセッションの準備および当日の進行は各大学の若手医師に主体となって行ってもらいます。ディベートの内容は産科領域、婦人科領域、および産婦人科医療に関する問題を予定しております。一般演題は 101 題の応募をいただきました。時間の許す限り多くの若手医師に口演発表をしていただき、討論時間を持てる形式にしました。

本学術講演会が会員の先生方にとって実り多いものになりますことを確信いたし、初秋の広島で、先生方のご参加を心よりお待ち申し上げております。

平成19年7月

第60回日本産科婦人科学会中国四国合同地方部会
会長　工藤美樹

第６０回　　日本産科婦人科学会中国・四国合同地方部会総会
ならびに学術講演会のご案内

会　　長　　広島大学大学院医歯薬学総合研究科病態制御医科学　教授　工藤美樹

会　　期　　平成１９年９月８日（土）～９日（日）

会　　場　　広島全日空ホテル

〒730-0037 広島市中区中町 7-20

℡　(082)241-1111

学術委員会　　９月８日（土）11:30　～　12:30　　３階　「サクラの間」

理　事　会　　９月８日（土）12:30　～　13:50　　３階　「サクラの間」

評議員会　　９月９日（日）12:00　～　13:00　　第３会場

総　　会　　９月９日（日）13:00　～　13:30　　第１会場

会員懇親会　　９月８日（土）講演会終了後（18:15　～　）

場所：広島全日空ホテル　３階　オーキッド（変更となりました）

事務局　　〒734-8551　広島県広島市南区霞１－２－３

広島大学大学院医歯薬学総合研究科　産科婦人科学教室内

第６０回日本産科婦人科学会中国四国合同地方部会事務局

℡: 082-257-5262　　FAX: 082-257-5264
学会 HP:　　http://home.hiroshima-u.ac.jp/obgyn/index.html
学会メール：　obgyn@hiroshima-u.ac.jp

学会参加者へのお知らせ

学会参加の方へ

1．受付：総合受付にて、第一日目（９月８日）は午前 11：00 より、第二日目（９月９日）は午前８：00 より行います。
2．学会参加費：8,000 円（当日お支払い下さい）。 学会場内では参加証を必ず着用下さい。
3．日産婦学会専門医シール・日産婦医会シールは参加証を持参の上、総合受付横のシール交付受付でお受け取り下さい。

演者の方へ

口演は、PC（パソコン）での発表のみとさせていただきます。

《特別講演、教授就任講演、学会賞受賞講演、若手討論会》

1．発表データはメディア（**CD-R または USB メモリ**）でお持ち下さい。プレゼンテーションソフトは Power Point 2003/Power Point XP (2002)です。
2．発表の始まる 30 分前までに、ＰＣ受付（４階「桂の間」、大会本部同室）までメディアをお持ちいただき、動作確認をして下さい。
3．会場に設置したＰＣを演者が操作しながら発表します。
4．ご自身のＰＣでの発表をご希望の場合はあらかじめお知らせください。念のためバックアップ用 CD-R または USB メモリもご用意下さい。
5．お持ち込みになるＰＣの出力端子はD-sub 15pin に限ります。専用アダプタが必要な方は必ずご持参下さい。
6．講師の先生は講師控室３階「サクラの間」をお使いください。

《一般講演》

1．一般講演の講演時間は５分、討論時間は 3 分です。座長の指示に従い、講演時間は厳守して下さい。次の演者は指定された席におつきください。
2．発表データはＰＣ受付（４階「桂の間」、大会本部同室）にメディア（**CD-R または USB メモリ**）でお持ちいただき、動作確認をして下さい。
3．**9月9日午前中に発表の先生は、前日8日の 14:00～18:00 にPC受付にメディアをご提出下さい。9日午後の先生は当日11時までに（前日可）、メディアをご提出下さい。**
4．会場に設置したＰＣを演者が操作しながら発表します。ご自身のＰＣでの発表はできません。
5．スライド枚数の制限はございません。学会で準備するプレゼンテーションソフトは Power Point 2003/ Power Point XP(2002)です。Power Point 2007 は準備しておりませんのでご注意ください。他のバージョンで作成したアニメーションは動作保証をいたしかねます。今一度お使いのバージョンをお確かめください。動画を使用される方は AVI ファイル等必要なファイルもお忘れないようにしてください。また、動作確認のため早めに PC 受付を済ませてください。なお Macintoch ＯＳ で作成される方は、フォントによる不具合が発生する場合がございますので、あらかじめ Windows にて動作確認を行ったうえでお持ち下さい。
6．保存ファイル名は、演題番号（半角英数）と発表者名（全角）で保存してください（例：101 広島太郎）。

座長の先生方へ

1．座長の先生は、各会場の受付にお立ち寄りください。連絡事項などございましたらお伝えします。

2．座長の先生は、セッションの開始１０分前には次座長席にお着きください。

会員懇親会について

９月８日（土）講演終了後（１８時１５分頃より）、第一会場となりのオーキッドにおきまして会員懇親会を行います。参加は無料です。多数の先生方のご参加をお待ちしています。

ランチョンセミナーについて

1．９月９日（日）１２時より、第１会場、第２会場におきましてランチョンセミナーを企画しております。

2．昼食（弁当を配布）をとりながら、最近のトピックスのご講演をいただきます。十分な弁当をご用意しておりますが、参加者が多数の際は平にご容赦ください。

3．講師の先生は講師控室３階「サクラの間」をお使いください。

PC 受付　4階「桂の間」

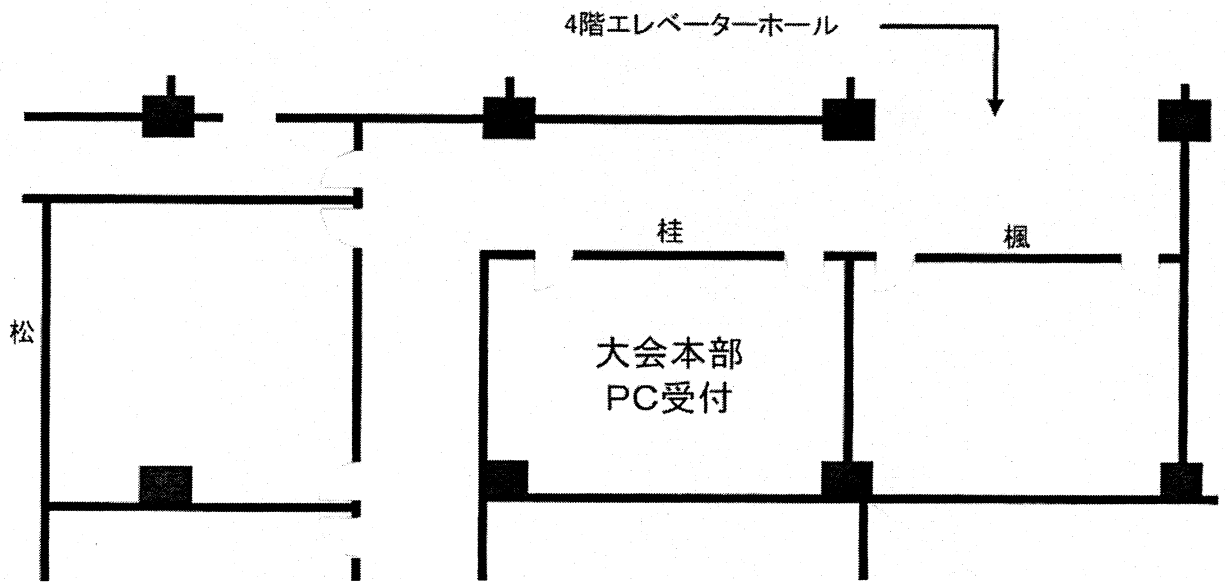

広島市内地図

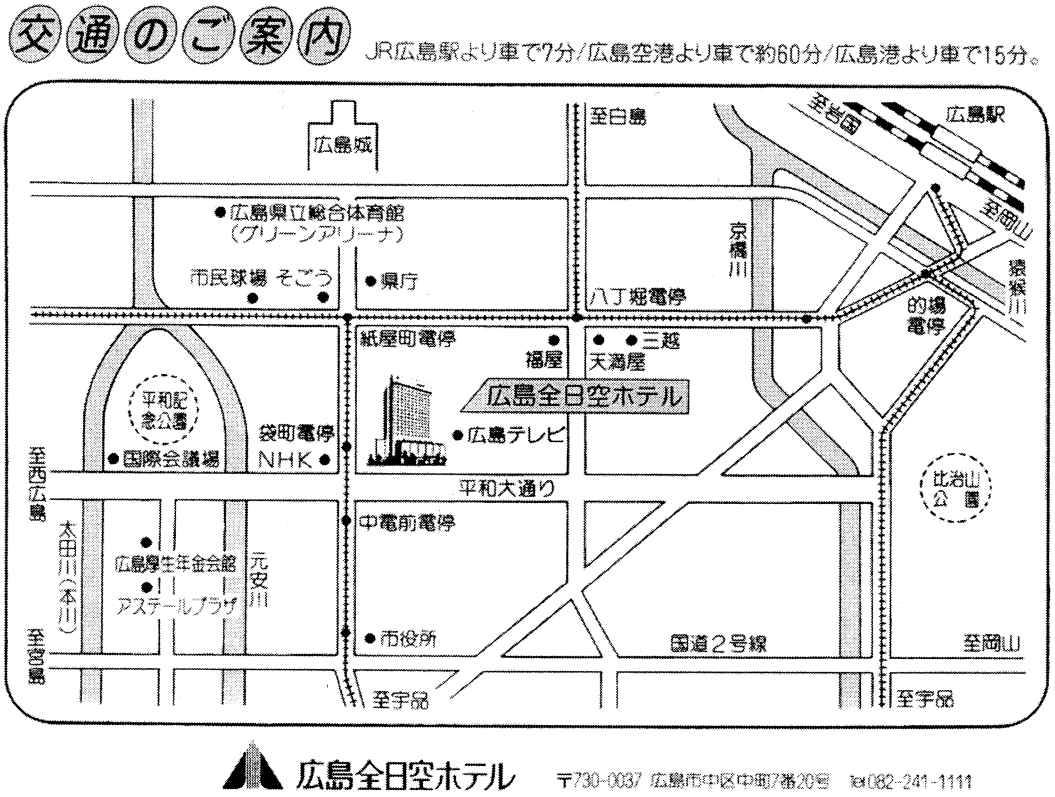

広島全日空ホテル　〒730-0037 広島市中区中町7番20号　tel.082-241-1111

広島駅より

タクシーで7分

路面電車で20分　1番「宇品」行きに乗車　袋町停留所で下車

バスで15分　21番「紙屋町経由　広島港」行きに乗車　袋町電停下車

広島港より

タクシーで15分

路面電車で1番「広島駅」もしくは3番「己斐駅」行きに乗車　中電前電停下車

広島バスセンター(そごう)より

徒歩12分

広島 IC から広島市内方面へ車で約 25 分

会 場 案 内 図

3階　会場案内図　　広島全日空ホテル

第６０回日本産科婦人科学会中国・四国合同地方部会

総会ならびに学術講演会プログラム

第60回中国四国合同地方部会総会ならびに学術講演会　日程表

9月8日（土）　第一日

第1会場

13:55

開会の挨拶

工藤美樹会長

14:00

若手産婦人科医師による討論会

1．子宮頸癌Ⅰｂ～Ⅱｂ期の治療方針は？

（同時化学放射線療法 or 術前化学療法＋手術）

2．予防的頸管縫縮術の是非

3．産婦人科医師を増やすために

（スーパーローテートを経験した立場から）

15:40

学会賞受賞講演

ホルモン補充療法におけるエストロゲン濃度の意義　-HRTの個別化にむけて-

座長：徳島大学　苛原　稔　教授

演者：徳島大学　安井敏之　先生

16:00

教授就任講演

周産期医療・生殖医療におけるサイトカインおよびその関連因子について

座長：岡山大学　　平松　祐司　教授

演者：川崎医科大学　下屋浩一郎　教授

17:00

特別講演

産婦人科医学と医療の将来にむけて

座長：広島大学　工藤　美樹　教授

演者：東北大学　岡村　州博　教授

18:00

懇親会場（オーキッド）

18:15

懇　親　会

9月9日（日） 第二日

第1会場

8:30 第1群（101-105）
周産期Ⅰ
呉医療センター
水之江知哉　先生

9:10 第2群（106-110）
周産期Ⅱ
岡山大学
中塚　幹也　先生

9:50 第3群（111-115）
周産期Ⅲ
県立広島病院
上田　克憲　先生

10:30 第4群（116-120）
周産期Ⅳ
山口大学
中田　雅彦　先生

11:10 第5群（121-124）
周産期Ⅴ
島根大学
真鍋　敦　先生

12:00 ランチョンセミナー1

13:00 総　会

13:30 第6群（150-154）
周産期Ⅵ
愛媛大学
松原　圭一　先生

14:10 第7群（155-159）
周産期Ⅶ
県立広島病院
原　鐵晃　先生

14:50 閉会の辞
工藤　美樹　会長

第2会場

8:30 第8群（201-205）
腫瘍Ⅰ
広島鉄道病院
寺本　秀樹　先生

9:10 第9群（206-210）
腫瘍Ⅱ
広島市民病院
吉田　信隆　先生

9:50 第10群（211-215）
腫瘍Ⅲ
四国がんセンター
野河　孝充　先生

10:30 第11群（216-220）
腫瘍Ⅳ
徳島大学
古本　博孝　先生

11:10 第12群（221-224）
腫瘍Ⅴ
高知大学
前田　長正　先生

12:00 ランチョンセミナー2

13:00

13:30 第13群（250-253）
絨毛性疾患
山口大学
武田　理　先生

14:02 第14群（254-258）
他の腫瘍
福山医療センター
早瀬　良二　先生

14:42

第3会場

8:30 第15群（301-304）
不妊・内分泌
徳島大学
松崎　利也　先生

9:02 第16群（305-309）
内分泌・基礎研究
岡山大学
増山　寿　先生

9:42 第17群（310-314）
内膜症・感染症
鳥取大学
原田　省　先生

10:22 第18群（315-319）
PET・診断
岡山大学
児玉　順一　先生

11:02 第19群（320-324）
治療
広島大学
藤原　久也　先生

12:00 評議委員会

13:00

13:30 第20群（350-354）
周産期Ⅷ
香川大学
柳原　敏宏　先生

14:10 第21群（355-359）
周産期Ⅸ
広島総合病院
内藤　博之　先生

14:50

９月８日（土）　学会第１日目

第　１　会　場

若手産婦人科医師による討論会　１４：００～１５：３０

１．子宮頸癌Ｉｂ～Ⅱｂ期の治療方針は？
（同時化学放射線療法 or 術前化学療法＋手術）

２．予防的頸管縫縮術の是非

３．産婦人科医師を増やすために
（スーパーローテートを経験した立場から）

学会賞受賞講演　　１５：４０～１６：００

座長　徳島大学　　苛原　稔　教授

「ホルモン補充療法におけるエストロゲン濃度の意義
-HRT の個別化にむけて-」

徳島大学　安井　敏之　先生

教授就任講演　　１６：００～１７：００

座長　岡山大学　平松　祐司　教授

「周産期医療・生殖医療におけるサイトカインおよびその関連因子について」

川崎医科大学　下屋　浩一郎　教授

特別講演　　１７：００～１８：００

座長　広島大学　工藤　美樹　教授

「産婦人科医学と医療の将来にむけて」

東北大学　岡村　州博　教授

９月９日（日）　学会第２日目

一　般　演　題　　８：３０～１４：５０

第１，２，３会場

ランチョンセミナー　　12：00～13：00

ランチョンセミナー１　：　第　１　会　場

共催：サノフィ・アベンティス株式会社

「卵巣腫瘍を外来でフォローする際の留意点
—捻転・破裂・悪性化を中心に—」

座長　鳥取大学　　寺川　直樹　教授
演者　杏林大学　　矢島　正純　先生

ランチョンセミナー２　：　第　２　会　場

共催：日本シェーリング株式会社

「CT・MRI で見る婦人科疾患」

座長　愛媛大学　伊藤　昌春　教授
演者　近畿大学　今岡いずみ　先生

若手産婦人科医師による討論会

第１日目　９月８日（土）
　　第　１　会　場　１４：００～１５：３０

総合司会　信実孝洋、田中教文（広島大学）

１．子宮頸癌Ⅰｂ～Ⅱｂ期の治療方針は？
（同時化学放射線療法 or 術前化学療法＋手術）
司会進行　阿部彰子（徳島大学）

同時化学放射線療法：　赤堀洋一郎（岡山大学）

術前化学療法＋手術：　宋　美玄　（川崎医科大学）

２．予防的頸管縫縮術の是非
司会進行　堀江さや子（鳥取大学）

肯定：　京谷琢治（高知大学）

否定：　原田　崇（山口大学）

３．産婦人科医師を増やすために（スーパーローテートを経験した立場から）
司会進行　江川真希子（広島大学）

田村　功（山口大学）
森　美妃（愛媛県立中央病院）
坂手慎太郎（広島総合病院）
藤原紘子（尾道総合病院）

一 般 演 題

第 1 会 場

第2日目　9月9日（日）
第1群 周産期　Ⅰ（8：30　～　9：10）　―　第1会場　―

座長　呉医療センター　水之江知哉　先生

１０１ 帝王切開術後未分画ヘパリン投与中に肺血栓塞栓症を発症した１例
マツダ病院
頼　英美，津田幹夫，中西慶喜

１０２ 当院で経験した静脈血栓症合併妊娠の２例
市立三次中央病院　産科婦人科
三好剛一，正路貴代，本田奈央，本田　裕，赤木武文

１０３ 臨床的羊水塞栓症の一例
愛媛労災病院産婦人科
宮内文久，大塚恭一，南條和也

１０４ 救命しえた羊水塞栓症の１症例
倉敷中央病院産婦人科
中堀　隆，前田綾子，宇佐美知香，川﨑　薫，崔　理香，内田崇史，
本田徹郎，長谷川雅明，高橋　晃

１０５ 子宮内反症により出血性ショックおよびＤＩＣに陥り，子宮動脈塞栓術試行では止血せず子宮全摘術を行わざる得なかった１例
広島市民病院
田淵和宏，辰本幸子，香川玲奈，早田　桂，依光正枝，小坂由紀子，
伊藤裕徳，石田　理，野間　純，吉田信隆

第２日目　９月９日（日）

第２群 周産期　Ⅱ（９：１０　～　９：５０）　―　第１会場　―

座長　岡山大学　中塚　幹也　先生

１０６　特徴的な胎盤血腫像を示した抗リン脂質抗体陽性妊婦の２症例

岡山大学大学院医歯薬学研究科[1)]　岡山大学病院産科婦人科[2)]
大学院保健学研究科[3)]
佐々木愛子[1)2)]，野口聡一[2)]，小谷早葉子[2)]，早田　桂[2)]，
鎌田泰彦[2)]，安達美和[1)2)]，清水恵子[1)2)]，Hao Lin[1)]，平松祐司[1)2)]，
中塚幹也[2)3)]

１０７　当科におけるこの10年間の前置胎盤症例の検討

香川大学
金西賢治，森　信博，犬走英介，花岡有為子，山城　千珠，
田中宏和，柳原敏宏，秦　利之

１０８　胎盤肥厚と周産期予後に関する検討

山口県立総合医療センター
吉冨恵子，佐世正勝，古谷信三，讃井裕美，中村康彦，上田一之

１０９　当院における常位胎盤早期剥離症例の検討

住友別子病院
松尾　環，多賀茂樹

１１０　内腸骨動脈バルーンカテーテル留置による術中出血のコントロールについて
―前置胎盤症例より―

島根大学
青木昭和，石橋雅子，片桐敦子，今村加代，山上育子，折出亜希，
原田　崇，中山健太郎，金崎春彦，真鍋　敦，宮崎康二

第２日目　９月９日（日）

第３群 周産期　Ⅲ（９：５０　～　１０：３０）　―　第１会場　―

座長　県立広島病院　上田　克憲　先生

１１１ 妊娠時耐糖能異常患者のその後の経過の検討

済生会下関総合病院　産婦人科，腎臓内科*

李　理華，畠中祥子，嶋村勝典，高崎彰久，森岡　均，新田　豊*

１１２ 当科における高年初産の検討

香川大学

花岡有為子，犬走英介，金西賢治，山城千珠，田中宏和，柳原敏宏，秦　利之

１１３ 当科における臍帯血採取の現状と課題

広島赤十字・原爆病院

洲脇尚子，高取明正，小川達博

１１４ 母体の体重管理が胎児・分娩経過に及ぼす影響についての検討

広島記念病院

羽原章子，中野正明，横田康平

１１５ 岡山大学病院における周産期オープンシステム

岡山大学

平松祐司，増山　寿，野口聡一，瀬川友功，住田由美

第２日目　９月９日（日）

第４群 周産期　Ⅳ（１０：３０　～　１１：１０）　―　第１会場　―

座長　山口大学　中田　雅彦　先生

１１６ 帝王切開後に産褥心筋症をおこした双胎妊娠高血圧症候群の１症例

岡山大学

眞神智子，瀬川友功，野口聡一，増山　寿，平松祐司

１１７ 母体合併症からみた多胎妊娠の至適分娩時期について検討

徳島大学

中山聡一朗，三谷龍史，加地　剛，前田和寿，苛原　稔

１１８ TTTS の胎児鏡下レーザー凝固術後，胎児水腫の消退とともに Mirror 症候群が軽快した１例

山口大大学院医学系研究科産科婦人科[1)]

医学部附属病院周産母子センター[2)]

松原正和[1)]，中田雅彦[2)]，村田　晋[2)]，三輪一知郎[2)]，住江正大[2)]，杉野法広[1) 2)]

１１９ 妊娠 35 週未満の前期破水(PROM)症例における細菌性腟症に対する検討

国立病院機構岡山医療センター

高丸永子，熊澤一真，片山典子，塚原紗耶，片山修一，高田雅代，中西美恵，多田克彦

１２０ 頚管縫縮術におけるモノフィラメント合成吸収糸の使用経験

島根大学

山上育子，真鍋　敦，石橋雅子，今村加代，折出亜希，原田　崇，中山健太郎，金崎春彦，青木昭和，宮崎康二

第２日目　９月９日（日）

第５群 周産期　Ｖ（１１：１０　～　１１：４２）　―　第１会場　―

座長　島根大学　真鍋　敦　先生

１２１　子宮内外同時妊娠と診断した２症例

JA 尾道総合病院産婦人科

藤原紘子，村上隆浩，中郷賢二郎，松岡敏夫

１２２　当院における子宮頚管妊娠の臨床的検討

岡山大学

井上誠司，清水恵子，住田由美，瀬川友功，鎌田泰彦，野口聡一，
高本憲男，増山　寿，平松祐司

１２３　保存的メソトレキセート治療により消退した頚管妊娠の１例

高知大学

永井立平，池上信夫，山田るりこ，小栗啓義，林　和俊，
前田長正，深谷孝夫

１２４　術前血中 hCG 値から見た卵管妊娠に対する腹腔鏡下卵管温存手術の治療成績

高知大学

宇賀神奈月，林　和俊，川島将彰，山田るりこ，小栗啓義，
池上信夫，泉谷知明，前田長正，深谷孝夫

第２日目　９月９日（日）

第６群 周産期　Ⅵ（１３：３０　～　１４：１０）　―　第１会場　―

座長　愛媛大学　松原　圭一　先生

１５０ HLAマッチング血小板輸血を行った骨髄異形成症候群(MDS)合併妊娠の１例

岡山大学

安達美和，野口聡一，杉山友香，住田由美，瀬川友功，高本憲男，増山　寿，平松祐司

１５１ 妊娠中に下肢麻痺で発症したGuillain-Barre症候群の１例

岡山大学

妹尾絵美，真神智子，清水恵子，住田由美，瀬川友功，高本憲男，野口聡一，増山　寿，平松祐司

１５２ 褐色細胞腫合併妊娠の１例

愛媛県立中央病院

立石洋子，森　美妃，小塚良哲，月岡美喜，矢野真理，矢野直樹，近藤裕司，越智　博，野田清史

１５３ Von Recklinghausen Diseaseによる悪性神経鞘腫合併妊娠の一例

川崎医科大学産婦人科[1)]　皮膚科[2)]

宋　美玄[1)]，潮田至央[1)]，潮田まり子[1)]，吉田　晋[1)]，田中　了[2)]，下屋浩一郎[1)]

１５４ サラセミア合併妊娠の一例

愛媛大学

岡本温美，阿部恵美子，片山富博，藤岡徹，松原圭一，草薙康城，伊藤昌春

第２日目　９月９日（日）

第７群 周産期　Ⅶ（１４：１０　～　１４：５０）　―　第１会場　―

座長　県立広島病院　原　鐵晃　先生

１５５ 当センターで経験した多脾症候群の３症例

徳島大学

三谷龍史，加地　剛，中山聡一朗，前田和寿，苛原　稔

１５６ 胎児心エコー検査により診断し得た血管輪の２症例

医療法人社団　正岡病院

正岡　博，正岡　亨，滝口修司，光野彩子，貞森理子，正岡吉則

１５７ 胎内診断した静脈管無形成の１例

国立病院機構岡山医療センター

高田雅代，中西美恵，熊澤一真，塚原紗耶，高丸永子，片山典子，多田克彦

１５８ 過去10年間の当科における胎児心疾患について～HLHSを中心に～

岡山大学

住田由美，赤堀洋一郎，中務日出輝，井上誠司，舛本明生，瀬川友功，高本憲男，野口聡一，増山　寿，平松祐司

１５９ 当センターにて経験した胎児腹腔内臍帯静脈瘤４例の検討

国立病院機構岡山医療センター

片山典子，高丸永子，塚原紗耶，熊澤一真，高田雅代，中西美恵，多田克彦

第　2　会　場

第2日目　9月9日（日）
第8群 腫　瘍　Ⅰ（8：30　～　9：10）　―　第2会場　―

座長　広島鉄道病院　寺本　秀樹　先生

２０１ 卵巣癌におけるＤダイマー測定の意義
広島市立安佐市民病院
大下孝史，佐野祥子，谷本博利，永井宣隆，三田尾　賢

２０２ 子宮内膜症を合併する卵巣癌の検討―過去５年間の症例―
岡山赤十字病院
小島洋二郎，清水美幸，菊池由加子，林　裕治，江尻孝平

２０３ 卵巣癌治療において後腹膜リンパ節郭清は必要か
徳島大学[1)]，麻植協同病院[2)]，徳島県立中央病院[3)]，徳島市民病院[4)]，
健康保険鳴門病院[5)]，徳島赤十字病院[6)]，つるぎ町立半田病院[7)]，
県立三好病院[8)]，阿南共栄病院[9)]，県立海部病院[10)]
中山　彩[1)]，古本博孝[1)]，吉田加奈子[1)]，西村正人[1)]，苛原　稔[1)]，
阿部彰子[2)]，加川俊明[2)]，奈賀　脩[3)]，前川正彦[3)]，佐々木勝[4)]，
東敬次郎[4)]，鎌田正晴[5)]，漆川敬治[5)]，猪野博保[6)]，沖津　修[7)]，
松下光彦[8)]，櫛木範夫[9)]，森一正[10)]

２０４ 卵巣癌診断における子宮内膜細胞診の意義
国立病院機構高知病院　産婦人科，臨床検査部**，つるぎ町立半田病院*
西條礼子，小林文子，木下　弾，木下聡子，宮本誠一郎，福家義雄，
三木　鈴，森下　一，齋藤誠一郎*，成瀬桂史**

２０５ 卵巣腫瘍内容液中 p53 癌抑制遺伝子解析による卵巣悪性病変診断の検討
高知大学
山田るりこ，小栗啓義，山本寄人，前田長正，深谷孝夫

第２日目　９月９日（日）

第９群 腫　瘍　Ⅱ（９：１０　～　９：５０）　―　第２会場　―

座長　広島市民病院　吉田　信隆　先生

２０６ 電気焼灼による上皮内癌（H.P.V16 型感染）の follow-up(1 年間の記録)

医療法人賢仁会　松岡病院

松岡　巖，松岡亮平，木森一吉

２０７ 単発性肝転移再発を来たした子宮頸部小細胞癌の 2 症例

岡山大学

豊嶋英理子，本郷淳司，関　典子，中村圭一郎，児玉順一，平松祐司

２０８ 骨盤リンパ節転移が発見の契機となった初期子宮頸癌の二例

岡山大学

守屋聡子，中村圭一郎，関　典子，本郷淳司，児玉順一，平松祐司

２０９ pT1/2 子宮頸部腺癌症例の術後治療に関する検討

香川大学

大野正文，犬走英介，金西賢治，田中宏和，塩田敦子，秦　利之

２１０ CCRT と TC 療法が奏効した子宮頚癌 4b 期の 1 例

島根大学

石橋雅子，中山健太郎，片桐敦子，今村加代，山上育子，折出亜希，原田　崇，金崎春彦，青木昭和，真鍋　敦，宮崎康二

第２日目　９月９日（日）

第１０群　腫　瘍　Ⅲ（９：５０　～　１０：３０）　―　第２会場　―

座長　四国がんセンター　野河　孝充　先生

２１１　子宮体癌における骨盤リンパ節転移の術前画像診断による評価に関する検討

香川大学[1)]，香川県立保健医療大学[2)]

犬走英介[1)]，秦　幸吉[2)]，大野正文[1)]，秦　利之[1)]

２１２　子宮体癌に対する妊孕性温存治療

徳島大学

高橋洋平，西村正人，中山　彩，吉田加奈子，古本博孝，苛原　稔

２１３　子宮体癌手術症例における筋層浸潤評価についての検討

鳥取大学

佐藤慎也，佐藤誠也，川口稚恵，島田宗昭，板持広明，紀川純三，寺川直樹

２１４　子宮体癌におけるヘプシンの基礎および臨床検討

岡山大学

中村圭一郎，本郷淳司，関　典子，児玉順一，平松祐司

２１５　子宮体癌における Secretory Leukocyte Protease Inhibitor（SLPI）の解析

国立病院機構四国がんセンター

Wroblewski 順子，野河孝允，松元　隆，横山　隆，白山裕子，日浦昌道

第２日目　９月９日（日）

第１１群　　腫　瘍　Ⅳ（１０：３０　～　１１：１０）　―　第２会場　―

座長　徳島大学　古本　博孝　先生

２１６ 腹腔鏡下手術により診断したHyperreactio luteinalisの一例

徳島大学，中山産婦人科

永峰由理，桑原　章，中山孝善，牛越賢治郎，苛原　稔

２１７ 腹腔鏡にて診断し治療し得た卵管捻転の４例

津山中央病院

楠本知行，河原義文

２１８ Wunderlich症候群の２例

山口大学

水本久美子，竹谷俊明，田村　功，浅田裕美，松岡亜希，山縣芳明，杉野法広

２１９ 高圧酸素療法が奏効した術後膀胱膣瘻の一例

山口県立総合医療センター

讃井裕美，上田一之，吉富恵子，古谷信三，佐世正勝，中村康彦

２２０ CA125偽陽性を呈した一症例

川崎医科大学[1)]　岡山大学[2)]

潮田至央[1)]，潮田まり子[1)]，宋　美玄[1)]，吉田　晋[1)]，下屋浩一郎[1)]，平松祐司[2)]

第２日目　９月９日（日）

第１２群　腫　瘍　Ｖ（１１：１０　～　１１：３４）　―　第２会場　―

座長　高知大学　前田　長正　先生

２２１ MRI にて adenoma　malignum を強く疑った３症例の検討

倉敷中央病院

内田崇史，宇佐美知香，前田綾子，川崎　薫，崔　理香，本田徹郎，中堀　隆，長谷川雅明，高橋　晃

２２２　たこつぼ型心筋症を呈した高度貧血合併巨大子宮筋腫の一症例

JA 広島総合病院

小出千絵，藤本英夫，坂手慎太郎，向井啓司，内藤博之

２２３ 挙児希望者に対する子宮動脈塞栓術

堀産婦人科　子宮筋腫岡山ＵＡＥセンター

吉野内光夫，田頭周一，堀章一郎

２２４ 術前に診断し得た脂肪平滑筋腫の一例

国立病院機構　呉医療センター・中国がんセンター

江川美砂，川上洋介，花岡美生，佐村　修，熊谷正俊，竹原和宏，水之江知哉，佐治文隆

第２日目　９月９日（日）

第１３群　絨毛性疾患（１３：３０　～　１４：０２）　―　第２会場　―

座長　山口大学　武田　理　先生

２５０　絨毛性疾患の２症例

山口県立総合医療センター

古谷信三，上田一之，佐世正勝，吉冨恵子，讃井裕美，中村康彦

２５１　絨毛の水腫化を認めた症例の取り扱い

浜田医療センター

小林正幸，中川達史

２５２　異所性妊娠に対し保存療法を行った３症例

香川大学

山城千珠，森　信博，犬走英介，花岡有為子，金西賢治，田中宏和，塩田敦子，柳原敏宏，秦　利之

２５３　帝王切開瘢痕部妊娠の一例

山口赤十字病院

高橋弘幸，申神正子，金森康展，谷川正浩，辰村正人

第２日目　９月９日（日）

第１４群　他の腫瘍　（１４：０２　～　１４：４２）　―　第２会場　―

座長　福山医療センター　早瀬　良二　先生

２５４ 当科における卵巣外原発性腹膜癌の臨床的検討

山口大学

福島千加子，武田　理，鳥居麻由美，末岡幸太郎，村上明弘，縄田修吾，杉野法広

２５５ 妊娠末期に判明した腹膜癌の１例

広島大学

山本弥寿子，藤原久也，大亀真一，平田英司，三好博史，工藤美樹

２５６ COACH 症候群を合併した癌性腹膜炎の一例

広島大学

平田英司，藤原久也，大亀真一，山本弥寿子，三好博史，工藤美樹

２５７ 子宮に発症した悪性リンパ腫の２例

呉共済病院

村上隆介，勝部泰裕，小松正明

２５８ 大腸癌子宮転移の２例

広島大学　産科婦人科[1)]，病院病理部[2)]

大亀真一[1)]，藤原久也[1)]，山本弥寿子[1)]，平田英司[1)]，三好博史[1)]，有廣光司[2)]，工藤美樹[1)]

第　3　会　場

第２日目　９月９日（日）
第１５群　不妊・内分泌　（８：３０　～　９：０２）　―　第３会場　―

座長　徳島大学　松崎　利也　先生

３０１　一絨毛膜性双胎（Monozygotic monochorionic twinning：MZT）の胚盤胞移植における発生率について
（新鮮胚盤胞移植 992 周期とガラス化胚盤胞融解移植 1133 周期の検討）
広島 HART ｸﾘﾆｯｸ
向田哲規，高橋克彦

３０２　ART 妊娠と胎盤異常の関連性の検討
徳島大学
桑原　章，須藤文子，住友夏世，永峰由理，岩佐　武，檜尾健二，松崎利也，苛原　稔

３０３　FSH 受容体に新たな point mutation を認めた原発性無月経の１症例
山口県立総合医療センター[1)]　山口大学[2)]
中村康彦[1)]，前川　亮[2)]，山縣芳明[2)]，吉冨恵子[1)]，讃井裕美[1)]，古谷信三[1)]，佐世正勝[1)]，上田一之[1)]，杉野法広[2)]

３０４　当科不育症外来における反復・習慣流産症例の検討
徳島大学[1)]，徳島県立中央病院[2)]
住友夏世[1)]，山本哲史[1)]，前川正彦[2)]，苛原　稔[1)]

第２日目　９月９日（日）

第１６群　内分泌・基礎研究　（９：０２　～　９：４２）　―　第３会場　―

座長　岡山大学　増山　寿　先生

３０５ 高齢男女におけるアデイポネクチンと性ステロイドホルモン結合グロブリンとの関連

徳島大学[1)]，徳島赤十字病院[2)]

安井敏之[1)]，宮谷友香[2)]，山田正代[1)]，上村浩一[1)]，苛原　稔[1)]

３０６ 精神神経症状を有する更年期女性における選択的セロトニン再取込み阻害剤および加味逍遥散によるサイトカインの変化

徳島大学

山田正代，安井敏之，上村浩一，苛原稔

３０７ 上皮性卵巣癌に対するシグナル伝達阻害剤を用いたPTX感受性増強の試み

鳥取大学

川口稚恵，佐藤誠也，佐藤慎也，島田宗昭，板持広明，紀川純三，寺川直樹

３０８ TNFαに対するsiRNAによる子宮内膜症細胞の増殖抑制

鳥取大学

池田綾子，田頭由紀子，渡邉彩子，稲葉陽子，竹中泰子，出浦伊万里，堀江さや子，光成匡博，谷口文紀，片桐千恵子，岩部富夫，原田　省，寺川直樹

３０９ 子宮筋腫のEstrogen receptor-α 遺伝子のDNA メチル化情報

山口大学

浅田裕美，山縣芳明，田村 功，谷口　憲，前川　亮，竹谷俊明，松岡亜希，田村博史，杉野法広

第２日目　９月９日（日）

第１７群　内膜症・感染症　（９：４２　～　１０：２２）　―　第３会場　―

座長　鳥取大学　原田　省　先生

３１０　岡山県における性感染症調査

岡山大学[1)]　日本産婦人科医会岡山県支部[2)]

舛本明生[1)]，平松祐司[1)]，丹羽国泰[2)]，本郷基弘[2)]

３１１　鼠径部に発生した異所性子宮内膜症の一例

東広島医療センター婦人科

槙野洋子，兒玉尚志

３１２　子宮内膜症患者血中サイトカイン濃度とGnRHアゴニスト療法

鳥取大学

出浦伊万里，稲葉陽子，竹中泰子，堀江さや子，片桐千恵子，光成匡博，谷口文紀，岩部富夫，原田　省，寺川直樹

３１３　腹腔鏡下に摘出した後腹膜腔チョコレート嚢腫の１例

東広島医療センター

兒玉尚志，槙野洋子

３１４　正所性子宮内膜におけるHLA-G抗原の発現と子宮内膜症の関連性についての検討

高知大学

川島将彰，宇賀神奈月，山本寄人，林和俊，前田長正，深谷孝夫

第２日目　９月９日（日）

第１８群　ＰＥＴ・診断　（１０：２２　～　１１：０２）　―　第３会場　―

座長　岡山大学　児玉　順一　先生

３１５ PET/CT の婦人科癌における有用性

鳥取市立病院

今福紀章，早田　裕，長治　誠，伊原直美，清水健治

３１６ 子宮体癌の原発巣とリンパ節転移の評価における FDG-PET の有用性

社会保険徳山中央病院

平林　啓，沼　文隆，安澤彩子，木塚文恵，伊藤　淳，伊東武久

３１７ PET・CT 検査にて子宮体癌に重複していた大腸癌が判明した症例

広島市立市民病院

石田　理，田淵和宏，辰本幸子，香川玲奈，早田　桂，依光正枝，
小坂由起子，伊藤裕徳，野間　純，吉田信隆

３１８ PET-CT が診断に有効であった卵管采癌の１例

中電病院

加藤　薫，豊福　彩，秋本由美子，三春範夫，長谷川康貴

３１９ FDG-PET 陽性を呈した良性子宮腫瘤の２症例

岡山大学

関　典子，児玉順一，中村圭一郎，本郷淳司，増山　寿，平松祐司

第２日目　９月９日（日）

第１９群　治　療　（１１：０２　～　１１：４２）　―　第３会場　―

座長　広島大学　藤原　久也　先生

３２０　子宮頸癌高線量率腔内照射における治療パラメータの検討

広島大学　放射線科[1)]　産婦人科[2)]

兼安祐子[1)]，幸慎太郎[1)]，村上祐司[1)]，権丈雅浩[1)]，和田崎晃一[1)]，藤原久也[2)]，工藤美樹[2)]，伊藤勝陽[1)]

３２１　当院における骨盤自律神経温存広汎子宮全摘術の検討

愛媛大学

池田朋子，藤岡　徹，阿部恵美子，片山富博，松原圭一，草薙康城，伊藤昌春

３２２　電子カルテシステムを用いたがん化学療法有害事象評価

鳥取市立病院，３東病棟看護師★

長治　誠，澤本裕美★，早田　裕，今福紀章，伊原直美，清水健治

３２３　当科における外来化学療法の現状

県立広島病院　産婦人科[1)]　臨床腫瘍科[2)]

上野香織[1)]，澤崎　隆[1)]，大和幸子[1)]，向井百合香[1)]，山﨑浩史[1)]，吉本真奈美[1)]，伊達健二郎[1)]，上田克憲[1)]，土井美帆子[2)]，篠崎勝則[2)]，占部　武[1)]，大濱紘三[1)]

３２４　治療抵抗性再発婦人科がんに対するゲムシタビンの有用性の検討

四国がんセンター

白山裕子，ウロブレスキ順子，松元　隆，横山　隆，野河孝充，日浦昌道

第２日目　９月９日（日）

第２０群　周産期　Ⅷ　（１３：３０　～　１４：１０）　―　第３会場　―

座長　香川大学　柳原　敏宏　先生

３５０ ｱﾝｷﾞｵﾃﾝｼﾝ受容体拮抗薬による胎児腎機能障害の一例

山口大学

田邊　学，住江正大，村田　晋，三輪一知郎，中田雅彦，杉野法広

３５１ 胎児乳糜胸水に対するシャント留置術の有用性

鳥取大学

荒田和也，谷脇加奈，庄司孝子，堀江さや子，出浦伊万里，月原　悟，光成匡博，岩部富夫，寺川直樹

３５２ 経腟分娩にて生児を得た臍帯潰瘍の一例

鳥取大学

谷脇加奈，荒田和也，庄司孝子，出浦伊万里，堀江さや子，月原　悟，光成匡博，岩部富夫，原田　省，寺川直樹

３５３ 頭蓋脊椎被裂を伴ったCantrell五徴症の１例

山口大学

村田　晋，三輪一知郎，松原正和，住江正大，中田雅彦，杉野法広

３５４ 第１子，第２子で異なる妊娠経過をみとめたG6PD異常症の一例

倉敷中央病院

前田綾子，宇佐美知香，川﨑　薫，崔　理香，内田崇史，本田徹郎，中堀　隆，長谷川雅明，髙橋　晃

第２日目　９月９日（日）

第２１群　周産期　Ⅸ　（１４：１０　～　１４：５０）　―　第３会場　―

座長　広島総合病院　内藤　博之　先生

３５５　妊娠３１週に腎動脈瘤破裂を来した一例

広島赤十字原爆病院

那須俊甫，高取明正，洲脇尚子，小川達博

３５６　妊娠中に発症し子宮内胎児死亡に至った劇症１型糖尿病の１例

広島大学

古宇家正，坂下知久，大亀真一，藤原久也，三好博史，工藤美樹

３５７　当科における羊水過多症例の検討

広島市立広島市民病院

香川玲奈，田淵和宏，辰本幸子，早田　桂，依光正枝，小坂由紀子，
伊藤裕徳，石田　理，野間　純，吉田信隆

３５８　妊娠中期破水例における胎児肺低形成の評価---MRI による評価の試み---

県立広島病院

向井百合香，上田克憲，大和幸子，上野香織，山崎浩史，
吉本真奈美，澤崎　隆，伊達健二郎，占部　武，大濱紘三

３５９　Russel-Silver 症候群と診断された子宮内胎児発育遅延（IUGR）の１例

中国労災病院[1)]，マツダ病院[2)]

廣岡由実子[1)]，岡野真一郎[1)]，中西慶喜[2)]，松林　滋[1)]

特　別　講　演

産婦人科医学と医療の将来にむけて

東北大学大学院医学系研究科
周産期医学分野
岡村州博

この数年来、産婦人科医を志す若い医師が少なくなっている。特にこの減少は地方に於いて激しく、全国で社会問題となっているところである。東北・北海道ではすでにこの現象は６～７年前から危惧されており、厚生労働省の研究班においても調査されていた。しかし、住民がこのことに気づくにはやや時間がかかっていた。しかし、昨今の周産期医療の現状を座して放任していたのでは産科医療は早晩崩壊するという、大きな危惧のもと、もう対症療法のみでは回復できない。現在は数年先を見据えてなんとか希望的な方向性を見つける努力が行われている。特に地方部会での取組は重要と思われる。

本講演ではこの問題を「産婦人科医の減少が与える影響」「病院の集約化への期待」「大学病院への帰巣」「若手医師への教育」「女性医師のいきがい」「産婦人科医師増加への秘策はあるか」について、厚生労働省の班研究と日本産婦人科学会のデータ、さらには私見をまじえてお話しする予定である。

教 授 就 任 講 演

周産期医療・生殖医療におけるサイトカインおよびその関連因子について

川崎医科大学　産婦人科
下屋　浩一郎

サイトカインとは極微量にて細胞表面の特異的なレセプターを介して生理活性を示すタンパク質因子の総称で血球系細胞に作用するリンホカインやモノカインを指しておりましたが、現在では種々の細胞において免疫学的、内分泌学的作用を有することが明らかとなっています。歴史的に最初に発見されたのはインターフェロンであり、細胞を増殖させる活性を持つ増殖因子などを含め様々な生理活性をもった一群の蛋白質を総称してサイトカインと呼ばれ、様々な病態との関連が指摘され、さらに現在では治療にも応用されるようになって来ております。私は、サイトカインおよびそれらの作用を抑制する関連因子と周産期領域および生殖医療における様々な病態との関連について解析して参りました。早産の際に Interleukin (IL) -8 が臍帯血中で胎盤感染の重症度に一致して高濃度を示すこと、胎盤から IL-8 が産生され、感染によって増加することさらにその他のケモカインも同様な反応を示すとともに IL-6 は早産の際の胎児の肺成熟促進に働くことなどを明らかとして参りました。一方、これらの炎症性サイトカインは生殖医療の領域においても男性の膿精子症やその他不妊関連疾患の病態と関連することおよびマーカーとして利用可能であることを示して来ました。さらに、これらの攻撃側の因子のみならず防御因子の一つである Secretory leukocyte protease inhibitor (SLPI) の破綻が種々の病態の要因と成り得ることなどを示して参りました。本講演では、これまでの私の研究の概要について述べさせて頂き、その内容が少しでも学会員の先生方のお役に立てれば、幸いに存じます。

学 会 賞 受 賞 講 演

ホルモン補充療法におけるエストロゲン濃度の意義　-HRTの個別化にむけて-

徳島大学大学院女性医学
安井敏之

女性は、閉経周辺期に血中エストラジオール（E2）濃度が急激に低下し、閉経後は男性のE2濃度よりも低く推移する。そのために、閉経周辺期ではほてりや発汗などを始めとする更年期障害がみられ、閉経後では骨代謝や脂質代謝など種々の代謝に影響がみられる。これらの問題点を解決する1つの方法として、ホルモン補充療法（HRT）がある。2002年および2004年に発表されたWomen's Health Initiative（WHI）の報告では、対象者の年齢、body mass index（BMI）、喫煙者の割合などが問題点としてあげられ、これらが心血管系疾患の発症に関与している可能性が考えられている。我々は、結合型エストロゲン（CEE）を用いたHRTを施行する際のBMIの意義について内分泌学的側面から検討した。CEEは妊馬尿を精製して得られたエストロゲン様物質の合剤であるため、HPLCによりE2分画を抽出した後にRIAを行い、感度、特異性を高めた測定方法を用いた。その結果、連日投与12ヵ月後のE2濃度はBMIとの間に有意な正の相関関係を認めた。さらに、連日投与の場合は、BMIが25以上の群では25未満の群に比べて中性脂肪（TG）濃度の増加が大きかった。一方、低用量HRTである隔日投与の場合は、E2濃度とBMIとの間に有意な相関関係を認めず、TG濃度の変化とBMIとの間にも有意な関係を示さなかった。すなわち、BMIが高い女性は、通常量のCEE（0.625mg）ではE2濃度が増加し、TG濃度の増加にも影響することから低用量が有用であると考えられる。安全で適切なHRTを行うためには、対象に合わせて投与量や投与方法を工夫するHRTの個別化が必要である。

若手産婦人科医師による討論会

企画担当　広島大学　信実孝洋、田中教文

昨今の産婦人科医師不足の影響の大きい中国四国地区においては、われわれ若手医師の努力や互いの協力が欠かせないものとなっています。中国四国合同地方部会学術講演会の会期が 2 日間となり、今回若手医師用に時間枠が設けられ、若手医師の勉強・研修・交流の場として討論会を企画しました。

演題は、①婦人科：子宮頸癌Ｉｂ～Ⅱｂ期の治療方針は？（同時化学放射線療法 or 術前化学療法＋手術)、②産科：予防的頸管縫縮術の是非、③その他：産婦人科医師を増やすために（スーパーローテートを経験した立場から）の３演題です。各大学から推薦をうけた若手産婦人科医師（新制度のもと産婦人科を選択した先生～専門医取得数年後まで）が、上記演題について進行役・是・非などに分かれて発表し、質疑応答していただきます。われわれ若手が日常臨床にて遭遇しやすく、またいろいろな意見がある演題を選択しました。演題③では、新制度下での産婦人科若手医師の意見をアンケートなどでさぐり、問題点や改善点などを抽出することで今後の産婦人科医師の勧誘・リクルートなどに役立つ情報源にできればとも思っております。

各大学、各病院の治療方針は様々です。発表者だけでなくフロアを含めた若手医師の勉強会といった趣旨ですので、できるだけ多数の若手医師にご参加いただき、普段職場では聞けないようなことや、ちょっとした不明点などを気楽に質問し、意見をぶつけ合っていただけたらと思います。また、積極的な若手の発言を得るためにも、ベテランの先生方は質疑応答の際はご配慮いただくようお願い申し上げます。

各大学への折衝をふくめた企画・運営などは、すべてわれわれ若手医師が執り行っております。最後にこの場を借りて、ご協力いただいた諸先生方に厚く御礼申し上げます。

第 1 会 場

第1群 周産期 Ⅰ（8：30 ～ 9：10）

座長 呉医療センター 水之江知哉 先生

１０１ 帝王切開術後未分画ヘパリン投与中に肺血栓塞栓症を発症した１例

マツダ病院
頼 英美，津田幹夫，中西慶喜

当科では帝王切開術後血栓塞栓症予防として，弾性ストッキング着用，間欠的空気圧迫法，術後未分画ヘパリン持続静注（10，000 単位/日）を施行している。今回，帝王切開術以外のリスク因子を認めない症例において，帝王切開術後に肺血栓塞栓症を経験したので報告する。症例は 29 歳，1 経妊 1 経産，前回児頭骨盤不均衡にて帝王切開分娩，既往歴には特記すべき事はなかった。妊娠 38 週 3 日に反復帝王切開術を施行し，翌日体動時に呼吸困難を認め SaO_2 が 92%に低下した。肺塞栓を疑い，CT を施行したところ，下肢には明らかな血栓はみられなかったが右肺動脈本幹に血栓を認めたため，肺血栓塞栓症と診断した。循環器内科と連携をとり，未分画ヘパリンを 20，000 単位/日へ増量して経過観察を行っていたところ，徐々に呼吸困難の症状は改善していった。D-ダイマー値の低下を確認してから，術後 9 日目に未分画ヘパリンを中止し，ワルファリン 3mg/日へ変更した。術後 12 日目の CT では，右肺動脈の血栓は明らかに縮小し，帝王切開の子宮創部に 7cm 大の血腫を認めた。呼吸状態は安定し，術後 15 日目退院した。術後 43 日目には血栓消失し，ワルファリンを中止した。また，子宮創部の血腫は 4cm 大に縮小を認め，現在のところ経過良好である。本症例では帝王切開術後の血栓塞栓症予防法により，肺塞栓による致死的病態から回避された可能性が示唆された。

１０２ 当院で経験した静脈血栓症合併妊娠の２例

市立三次中央病院 産科婦人科
三好剛一，正路貴代，本田奈央，本田 裕，赤木武文

近年，血栓塞栓症は増加しており，産科領域でも静脈血栓塞栓症（VTE）の症例報告が増加している。帝王切開術後の VTE 発症率が高いのは周知の事実であり，2004 年に公表された「肺血栓塞栓症／深部静脈塞栓症（静脈血栓塞栓症）予防ガイドライン」に沿った管理がなされるようになってきた。しかし，妊娠中に発症した VTE に関しては診断法および管理法について一定のコンセンサスが得られていない。今回，当院で 2006 年の 1 年間に妊娠中に発症した深部静脈血栓症（DVT）を 2 例経験したので文献的考察も加えて報告する。

症例 1 は妊娠 9 週に右下腿から大腿静脈にまで及ぶ DVT を発症，外来でヘパリン療法を継続し，分娩前に約 2 週間かけて全身ヘパリン化を行うことで，下大静脈（IVC）フィルター挿入を必要としない分娩管理が可能であった。症例 2 では外陰・下肢静脈瘤に対して妊娠初期より弾性ストッキングで予防を講じていたが，妊娠 37 週に右ヒラメ筋静脈に血栓形成を認めた。10 日間かけて全身ヘパリン化を行い分娩まで DVT の進展を予防することが可能であった。また，2 症例ともに分娩直前に硫酸プロタミンを使用することにより，ヘパリン非投与期間の短縮が可能であった。

妊娠中に DVT を発症したが分娩までに十分なヘパリン療法を行うことで安全な分娩管理が可能であった。実際に IVC フィルター挿入が必要な症例は限られており慎重な判断が必要と思われた。

１０３　臨床的羊水塞栓症の一例

愛媛労災病院産婦人科
宮内文久，大塚恭一，南條和也

［妊娠経過］平成18年4月12日（妊娠9週）に胎盤後血腫を，8月25日（妊娠28週）に辺縁前置胎盤を認めた。［分娩経過］10月30日（妊娠38週）13時45分帝王切開術により3685gの男子を娩出した。13時47分に胎盤（750g）を剥離娩出した。術中出血量は羊水を含めて1274gであった。［帝王切開術後の経過］16時25分大量の出血（1395g）が出現し，弛緩出血と診断し子宮底の輪状マッサージとともに子宮収縮剤を投与した。しかし，その後も噴水状に出血が持続し，18時00分から19時40分にかけて動脈塞栓術を行ったが，明瞭な出血部位や出血の責任動脈を確認することは出来なかった。10月31日1時頃より大量出血が再出現し，5時30分から開腹して子宮膣上部切断術を行った。摘出子宮の内面は脆かったが，明瞭かつ限局した癒着胎盤や侵入胎盤を認めなかった。術後は出血性ショック，DICの状態であり，循環動態と呼吸管理が重要となった。なお，11月1日までの出血量は約10，000ml(推定)であった。[検査結果]羊水塞栓症の指標であるSTNは10.7(10/27)(正常値45U/ml以下)，13.1(11/1)，17.5U/ml(11/3)であり，Zn-CP1は58.0(10/27)(正常値1.6pmol/ml以下)，10.5(11/1)，5.1pmol/ml(11/3)であった(浜松医科大学測定)。

１０４　救命しえた羊水塞栓症の1症例

倉敷中央病院産婦人科
中堀　隆，前田綾子，宇佐美知香，川﨑　薫，崔　理香，内田崇史，
本田徹郎，長谷川雅明，高橋　晃

＜緒言＞羊水塞栓症は羊水成分(羊水，羊水中胎児由来細胞，胎便など)が母体血流に流入し，急性呼吸循環不全をきたす疾患である。2-8万分娩に1例と非常に稀な疾患であるが母児ともにきわめて予後不良である。今回羊水塞栓症の1症例を経験したので報告する。＜症例＞34歳女性。既往歴：大腿骨頭壊死，アトピー性皮膚炎，視神経炎。妊娠歴：3回経妊2回経産(1回帝王切開) 現病歴：妊娠初期より当院にて妊婦健診を施行しており経過良好であった。大腿骨頭壊死後であり今回も帝王切開予定となった。経過：脊硬麻にて帝王切開術を開始し2572g女児をAS9(1分)にて娩出した。分娩直後より気分不良の訴えあり。その後血圧低下，嘔気，呼吸苦出現，意識レベルが低下した。酸素投与，volume負荷，エフェドリンなどの対応にて低血圧は持続するものの意識レベルは改善した。術後原因不明の多量子宮出血を認めた。血液検査にてPLT 60,000/μl，APTT 145.8 sec，PT 32.7 sec，フィブリノーゲン51.0 mg/dl，ATⅢ16.0 %と急速にDICが進行した。3500g以上の出血に至ったが赤血球濃厚液，FFP，メチル酸ナファスタット，ATⅢ製剤，副腎皮質ステロイドなど投与しつつ子宮動脈塞栓術にて止血した。血清亜鉛コプロポルフィリンは59pmol/ml（cut off 1.6）と異常高値であり羊水塞栓症と診断した。文献的考察を加え報告する。

１０５　子宮内反症により出血性ショックおよびＤＩＣに陥り，子宮動脈塞栓術試行では止血せず子宮全摘術を行わざる得なかった１例

広島市民病院

田淵和宏，辰本幸子，香川玲奈，早田　桂，依光正枝，小坂由紀子，
伊藤裕徳，石田　理，野間　純，吉田信隆

【症例】30歳，0経妊0経産。前医で正常経腟分娩後子宮内反症を来たし，整復困難で出血性ショックを認め当院に母体搬送となった。搬送時脈拍160/min，血圧40mmHg，Hgb 5g/dl とショック状態であり，ただちに全身麻酔下で用手的整復がなされた。前医ですでに出血1000ml，整復後も出血は持続し凝血は認められなかった。血小板3万，弛緩出血およびDICと考え子宮収縮剤，双手圧迫，赤血球，新鮮凍結血漿，血小板輸血，FOY投与を行った。整復後の経腹エコー上子宮底部筋層の非薄化と血液貯留を認め，内反症により底部筋層の壊死を生じ同部の収縮能力が低下し出血が持続したと考えられた。子宮の温存を図るべく選択的子宮動脈塞栓症(UAE)を施行した。UAE施行後脈拍80-120/min，血圧100mmHg前後に回復し一旦出血も減少した。凝血が認められるようになったがICU入室後も500ml/h前後と出血は持続したため子宮全摘術を施行。両側卵巣動脈と子宮動脈の移行分布の挟鉗により患者の様態は急速に安定した。責任動脈が卵巣動脈であったためと考えられた。術後全身状態は安定し8日目紹介元へ転院となった。【考察】内反症で整復後DICとなった。子宮摘出はDICを脱した後に行ったが，出血の原因が子宮動脈のみでなく卵巣動脈が大きく関わっていた。卵巣動脈が関与している場合，子宮動脈塞栓のみでは対処できないことが示された。

第2群 周産期　Ⅱ（９：１０　～　９：５０）

座長　岡山大学　中塚　幹也　先生

１０６　特徴的な胎盤血腫像を示した抗リン脂質抗体陽性妊婦の2症例

岡山大学大学院医歯薬学研究科[1)]　岡山大学病院産科婦人科[2)]
大学院保健学研究科[3)]

佐々木愛子[1)2)]，野口聡一[2)]，小谷早葉子[2)]，早田　桂[2)]，鎌田泰彦[2)]，
安達美和[1)2)]，清水恵子[1)2)]，Hao Lin[1)]，平松祐司[1)2)]，中塚幹也[2)3)]

抗リン脂質抗体症候群などの凝固異常は不育症の主要な原因の1つである．胎盤での免疫反応に伴う炎症，凝固障害は血栓形成，局所の出血を生じ，胎盤機能不全から流死産や胎児発育障害（IUGR）につながる．私達は，このような症例の超音波検査で子宮動脈や臍帯動脈の血流異常が起こることを報告してきたが，Bモード上でも，種々の特徴的な胎盤像を示すことも多い．今回，超音波検査にて特徴的な胎盤像を示した抗リン脂質抗体陽性の2症例を経験したので報告する．

[症例1]30歳．初妊婦．前医の超音波検査にて約2週間のIUGRと胎盤腫大を指摘され，妊娠18週に当科紹介となった．原因検察を行うとともに，同意のもと低用量アスピリン投与を開始し胎児発育は保持された．その後，抗リン脂質抗体陽性，プロテインS活性低下が判明した．妊娠33週，常位胎盤早期剥離にて緊急帝切となり1,069gの児を救命した．

[症例2]38歳．2妊0産．抗リン脂質抗体陽性のため，妊娠判明とともに低用量アスピリン，ヘパリン併用療法を開始した．妊娠初期から絨毛膜下血腫を認め，妊娠35週時には76×43mmの嚢胞状となった．しかし，IUGRは見られず，妊娠38週，2，844gの生児を得た．

１０７　当科におけるこの10年間の前置胎盤症例の検討

香川大学

金西賢治，森　信博，犬走英介，花岡有為子，山城　千珠，田中宏和，
柳原敏宏，秦　利之

【はじめに】今回我々は，当科において過去 10 年間に経験した前置胎盤(一部低位胎盤)について，診断および管理について検討した。【対象】1997 年から 2006 年までの 10 年間に当科で管理した 22 週以降の総分娩数 2950 例中，多胎妊娠例を除外した前置胎盤症例 24 例を対象にした。診断は経腟超音波法にて内子宮口にかかる胎盤所見から全例行った。内子宮口から胎盤辺縁までが 1cm 未満を低位胎盤と診断し，出血にて帝王切開に至った 3 例も検討に含めた。【結果】母体の平均年齢は 31 歳で，分娩時期の平均は妊娠 35 週であった。出血による緊急母体搬送例は 14 例，その平均は妊娠 32 週であった。全例帝王切開を施行し，術中出血量の平均は 2554.5g であった。妊娠経過中の出血の有無，母体搬送の有無と帝王切開時の出血量の間に差は認められなかった。術中の出血コントロール困難で子宮全摘を施行したものは 2 例であった。術中癒着胎盤が考えられ用手的に剥離したものが 2 例，そのうち子宮全摘したのは 1 例で他の 1 例は輸血を行ったが子宮は温存可能であった。【結論】現段階では超音波診断などによる術前癒着胎盤の有無の診断は困難であった。術前の十分な説明や自己血貯血など準備が重要であり，術中の所見や出血量などで出血のコントロールと合わせて，適切な時期に子宮全摘の判断を行うことが母体救命の要因と考えられた。

１０８　胎盤肥厚と周産期予後に関する検討

山口県立総合医療センター

吉冨恵子，佐世正勝，古谷信三，讃井裕美，中村康彦，上田一之

【目的】胎盤は，子宮内における胎児の生命維持装置として極めて重要な臓器である．しかし，妊娠中の臨床的な評価は，付着部位や grade に関する検討を除きほとんどされていない．今回我々は，超音波検査により検出された胎盤肥厚と周産期予後の関連について検討を行った．【対象】平成 17 年 4 月 1 日から平成 19 年 3 月 31 日までに当院で妊娠分娩管理を行った単胎妊婦 1066 名を対象とした．【方法】妊娠 16 週から妊娠 40 週の間に少なくとも 1 回は超音波専門医によるスクリーニング検査を行い，胎盤肥厚を少なくとも 1 回以上認めた場合に，胎盤肥厚ありとした。同時期に胎盤肥厚を認めなかった単胎妊婦をコントロール群とし，周産期予後および臍帯動脈 RI 値，子宮動脈 RI 値の比較検討を行った．【結果】48 例（4.5%）に胎盤肥厚を認めた．分娩週数（$P<0.05$），CTG 異常所見出現率（$P<0.01$），緊急帝王切開率（$P<0.01$），Apgar score 1 分値（$P<0.05$），臍帯動脈 pH 値（$P<0.01$），出生児の NICU 入院率（$P<0.001$）において，両群間に有意差を認めた．しかし，臍帯動脈 RI 値，子宮動脈 RI 値に関しては，両群間に有意差は認めなかった．【結論】胎盤肥厚症例では，妊娠分娩経過の異常を有意に多く認め，胎盤肥厚は周産期予後を予測する早期の指標となる可能性が示唆された．

１０９　当院における常位胎盤早期剥離症例の検討

住友別子病院
松尾　環，多賀茂樹

[緒言]常位胎盤早期剥離では，胎児の障害および母体の血管内播種症候群(DIC)により多臓器不全および出血が出現する。今回，当科で経験した常位胎盤早期剥離症例につき retrospectve に検討した。[方法]当院における 1997 年 1 月から 2007 年 3 月までの 10 年間の単胎総分娩数 2210 例のうち，常位胎盤早期剥離と診断された 15 症例（0.68%）について母体の背景，分娩結果，術後合併症について検討を行なった。[結果]年齢は，22 歳～43 歳までで平均は 31.3 歳だった。6 例（40%）が経産婦で，初産婦のほうが多かった。母体合併症は，妊娠高血圧症候群が 6 例（IUFD の 3 例含む），切迫早産が 3 例にみられた。分娩時の週数は，27 週～41 週（平均 34.4 週）であった。出生体重の平均は，1916g で，出血量の平均は 911ml であった。分娩方法は，すべて帝王切開術でそのうち IUFD になって帝王切開術を施行したものは 3 例で，それらの出血量の平均は 1108ml であった。他に 27 週で早期剥離となり出生後 40 分後に死亡したものが 1 例あった。輸血したものは 4 例で，IUFD になった 3 例と出生後死亡した 1 例であった。術後の合併症は，高血圧が持続するもの 4 例，縫合部血腫が 1 例，DIC を発症し急性腎不全，肝不全をきたし透析治療をうけたものが 1 例あった。[まとめ]胎盤早期剥離 15 例中 4 例で輸血を要し，1 例は DIC から多臓器不全となった。今回 IUFD 症例はすべて帝王切開を行なったが経腟分娩について今後の課題にしたいと思う。

１１０　内腸骨動脈バルーンカテーテル留置による術中出血のコントロールについて
―前置胎盤症例より―

島根大学
青木昭和，石橋雅子，片桐敦子，今村加代，山上育子，折出亜希，原田　崇，
中山健太郎，金崎春彦，真鍋敦，宮崎康二

前置胎盤では癒着胎盤合が併率した場合母体死亡率 7%～25%，周産期死亡率 9%と著しく上昇する。今回，癒着胎盤が否定しきれない全前置胎盤症例に術中出血コントロール目的にて術前に内腸骨動脈 balloon catheter 挿入を行ったので，当科で作成した出血対応フローチャートと共に報告する。症例：39 歳，主婦，G0P0。妊娠 26 週 3 日不正性器出血にて当科に母体搬送となる。入院時所見で胎児心拍モニターに異常はなかった。また腟鏡診では出血・破水は認めなかった。経腟超音波所見にて全前置胎盤（後壁付着）と診断，胎盤後血腫なく，頚管長 4.7 cm。sponge like echo は認めなかったが lacnae と胎盤・筋層間の clear zone 消失を認め癒着胎盤を否定できなかった。妊娠 30 週 5 日の MRI にて胎盤の筋層内膨隆による筋層菲薄化が判明し，やはり癒着胎盤の可能性を認めた。十分なインフォームドコンセントを行い，帝王切開中の出血コントロール目的にて術前に内腸骨動脈 balloon catheter を挿入・留置を行った。児娩出後 balloon を拡張し阻血を開始。胎盤娩出後も出血はほとんど認められず，十分な子宮収縮を待って balloon 縮小した。その後も少量の出血のみであったため頚管内にヨードホルムガーゼを充填し子宮を縫合・閉鎖した。総出血量は 590ml で翌日ガーゼ抜去するも出血少量にて経過順調であった。今後は Balloon occlusion の適応や無効例への迅速な対応も含め更に検討していきたい。

第3群 周産期 Ⅲ（9：50 ～ 10：30）

座長 県立広島病院 上田克憲 先生

１１１ 妊娠時耐糖能異常患者のその後の経過の検討

済生会下関総合病院 産婦人科，腎臓内科*

李 理華，畠中祥子，嶋村勝典，高崎彰久，森岡 均，新田 豊*

【目的】妊娠時に妊娠糖尿病と診断された症例が，分娩後に糖尿病を発症する危険性について検討を行った。また分娩後糖尿病へ移行した症例と非発症例について糖尿病発症の予測因子の検討を行った。【方法】平成6年1月から平成13年12月までに当院で分娩した4352例を対象とし24週前後で50g glucose challenge testを施行した。60分値血糖が140mg/dl以上であった症例に75gOGTTを施行し，妊娠糖尿病（GDM）と診断された27例と，妊娠糖尿病診断1項目のみ異常値を示した症例（GDM-1）16例に対し，妊娠後期及び分娩後に耐糖能の再評価を行った。【結果】GDM，GDM-1の内，分娩後に経過観察できた症例16例中，糖尿病へ移行した症例は4例（GDM 2例，GDM-1 2例），また境界型に移行した症例は2例(GDM)であった。糖尿病/境界型発症例と非発症例との間に妊娠中期の検査に差は認められなかったが，糖尿病/境界型発症例では妊娠後期のHbA1c値は妊娠中期に比べ有意に高値を示した(中期；HbA1c±，後期；HbA1c±，$p<0.05$)。【結論】GDMのみならずGDM-1症例においても，分娩後早期に糖尿病を発症する症例があることが示された。また妊娠後期にHbA1c値の上昇する症例では早期に糖尿病を発症するリスクが高くなる可能性が示唆された。

１１２ 当科における高年初産の検討

香川大学

花岡有為子，犬走英介，金西賢治，山城千珠，田中宏和，柳原敏宏，

秦 利之

【目的】近年の女性の社会進出に伴う晩婚化や不妊治療の進歩により，妊産婦の高年齢化が進むとともに，高年初産も増加の傾向にある。今回我々は，当院で取り扱った分娩時35歳以上の高年初産症例において，妊娠および分娩予後についての検討を行ったので報告する。【方法】対象は2002年1月ー2006年12月の間に当院で22週以降に分娩となった単胎637症例とした。このうち37週以降で分娩となった正期産の571症例について，分娩時の年齢が35歳未満群と35歳以上の高年初産群に分けて比較検討した。【成績】全637例のうち，分娩時年齢が35歳未満は573例，35歳以上が64例であった。分娩週数が37週未満の早産率はそれぞれ12.5%と10.1%で有意差がなかった。正期産571症例において35歳未満群515例と高年初産群56例とで妊婦貧血，入院加療必要な切迫早産，異常分娩（鉗子・吸引分娩，帝王切開），軟産道強靭，分娩停止，胎児ジストレスの有無について比較検討した。妊婦貧血と異常分娩は$p=0.0051$，$p=0.001$で，高年初産群で有意に高率にみられたが，妊娠中の体重増加は両群で有意差はなかった。分娩予後に関して比較したところ，新生児体重は3010.3±416.5g vs 3088.4±449.5g（$p=0.044$）で高年初産群で有意に出生体重が重くAps(1’) 7.6±1.5 vs 7.2±1.7($p=0.025$)，UApH 7.254±0.537 vs 7.156±0.933($p=0.008$)，分娩時出血量528±402g vs 695±545g($p=0.016$)で，いずれも高年初産群のほうが成績が悪かった。【結論】高年初産における妊娠・分娩には周産期異常の出現が高くなる。今回の検討により明らかとなった高年初産におけるハイリスク事象を十分認識したうえで，妊娠・分娩管理を行ってゆく必要がある。

１１３　当科における臍帯血採取の現状と課題

広島赤十字・原爆病院
洲脇尚子，高取明正，小川達博

1991 年に臍帯血バンクが発足して以来，臍帯血移植数は年々増加し，現在では大半が成人への移植であり，より多くの量，細胞数が求められるようになってきた．当科は 1999 年より採取病院として登録し 2007 年 5 月までに 869 例の採取を行った．今回，当科の臍帯血採取の現状を，保存最低基準が引き上げられた 2003 年 4 月以降とそれ以前に分けて解析するとともに，妊婦の意識調査も行い，今後の課題について検討した．採取件数は，2003 年 3 月までは 339 例(全分娩数の 24.0%)，2003 年 4 月以降は 541 例(全分娩数の 38.2%)と増加し，様々な理由で採取できなかった例も含めると約半数の妊婦が臍帯血提供を希望していた．採取量は 2003 年 3 月までは 50.3±16.1ml，2003 年 4 月以降は 53.5±21.6 ml と変化はなく，分娩方法によっても差はなかった．保存件数は 188 例(55.5%)，164 例(30.3%)と低率化していたが，2003 年 4 月以降の不適格件数のうち 89.1%は量不足であり，保存最低基準の上昇によると考えられた．妊婦の意識調査では，60%が妊娠前から臍帯血バンクを認識しており，その情報源は CM による例がほとんどだった．当科での出産を選択した理由として“臍帯血を提供できるから”を挙げた妊婦が 10%みられ，また多くの妊婦が採取病院の増数や休日分娩時の提供を希望していた．臍帯血移植医療の発展に伴い妊婦の移植医療への意識も上昇しており，我々産婦人科医は，妊婦への情報提供と，採取方法の工夫により質の高い臍帯血の採取を図る必要があると思われた．

１１４　母体の体重管理が胎児・分娩経過に及ぼす影響についての検討

広島記念病院
羽原章子，中野正明，横田康平

【緒言】近年生殖年齢女性はやせ傾向が目立ち，また胎内での低栄養状態が将来の生活習慣病の発生起源となるという報告もある。一方で食生活の変化から過度の肥満も存在し，妊娠高血圧，糖尿病などの疾患とも関連すると報告されており，適切な体重管理が重要である。今回我々は非妊時の母体体型および，妊娠中の体重増加量が出生児体重と分娩経過に及ぼす影響について検討した。【対象】平成 18 年 4 月から平成 19 年 3 月の 1 年間に当科にて 37 週 0 日から 42 週 0 日で出生した 478 例。【方法】非妊時の母体体型は body mass index(BMI)18 未満のやせ群，18～24 未満の中間群，24 以上の肥満群に分類し，妊娠中の体重増加量は 7Kg 未満（T 群），7～12Kg（N 群），12Kg 以上（F 群）に分類した。出生児体重は 2500 g 未満と 3500 g 以上の児の出生で比較した。分娩経過は初産婦 231 例についてのみ遷延分娩（分娩時間 30 時間以上）の有無，吸引分娩の有無について検討した。検定は χ^2 検定を用い，$P<0.05$ を有意差有りとした。【結果】出生児体重についての検討は，2500g 未満の低出生体重児は体重増加 7 k g 未満の T 群に有意に多く，3500g 以上の児は BMI24 以上の肥満群に有意に多かった。また，初産婦では体重増加 12Kg 以上の F 群で遷延分娩が多い傾向があった。吸引分娩については有意な関連は認めなかった。

１１５　岡山大学病院における周産期オープンシステム

岡山大学

平松祐司，増山　寿，野口聡一，瀬川友功，住田由美

産科の医療訴訟は全体の１２％を占め，医師一人当たりの訴訟率は最も高い。
このような背景をもとに平成15年12月「厚生労働大臣医療事故対策緊急アピール」があり，地域の中核となっている周産期医療施設のオープン病院化の研究を進めることを発表した。岡山大学附属病院はこれに参加し，産婦人科医の業務分担・ストレス軽減を諮り周産期医療の成績向上させるシステム構築を検討している。

活動内容としては，平成17年度からシステム作りに取り組み，平成18年4月から本格的にスタートした。現在は，大学病院の存在する岡山市の他，周辺の赤磐，西大寺，都窪の4医師会と提携し15施設，22名の産婦人科医が参加し連絡協議会，研修会などを行い軌道にのり運営されている。本事業には無床診療所の医師3名も参加し，周産期医療を取り扱ってくれている。また，研修会は学生，初期および後期研修医にも参加をよびかけ周産期医療を目指す医師養成も視野におき活動している。本事業については，島根，広島，山口，ザンヴィアから視察，問い合わせがあり，新聞，テレビでも紹介された。

平成18年度には60件登録され44件分娩終了した。また，本年6月20日現在では69件登録され52件の分娩が終了している。しかし，全登録医が参加しているとは言えず，今後の問題点についても合わせて報告する。

第4群 周産期　Ⅳ（１０：３０　～　１１：１０）

座長　山口大学　中田　雅彦　先生

１１６　帝王切開後に産褥心筋症をおこした双胎妊娠高血圧症候群の１症例

岡山大学

眞神智子，瀬川友功，野口聡一，増山　寿，平松祐司

[症例]33歳，１経妊１経産，既往歴・家族歴は特になし。前医でIVF-ET後に妊娠，２絨毛膜２羊膜性双胎と診断された。妊娠30週頃より双胎間の体重格差を認め，妊娠33週3日で体重格差が26.8%認めたため当科紹介となり同日入院となった。入院時血圧は127/82mmHg，尿蛋白4.3g/日であった。妊娠36週2日尿蛋白5.9ｇ/日，24時間Ccr58ｍｌ/min，尿量709ｍl/日と減少，血圧は135/83mmHgであった。妊娠36週3日緊急帝王切開にて2510gと1743ｇの男児を出産。病棟帰室時は血圧160/100mmHg，尿量100ml/ｈであったがその後の尿量が25ml/ｈと減少。帰室6時間目に突然の呼吸苦訴え，多呼吸になり胸背部違和感を訴えた。Sp0２は94%と低下したが酸素投与すると98%まで回復した。心電図や胸部XP，心臓超音波検査で重症僧帽弁閉鎖不全症，左室不全と診断。フロセミドを計160mg投与して利尿が得られるようになると心拍数は低下，Sp02は上昇，MRもほぼ消失した。利尿剤と降圧剤投与にて心拡大は改善。産後10日目には歩行も可能となり，産後23日目に退院となる。
[まとめ]妊娠中や分娩時，産褥早期は血行動態が大きく変化し，多くは心負荷を増大させる。特に双胎や妊娠高血圧症候群を合併するような症例は産褥心筋症が生じやすくなり特に注意を要する。

１１７　母体合併症からみた多胎妊娠の至適分娩時期について検討

徳島大学

中山聡一朗，三谷龍史，加地　剛，前田和寿，苛原　稔

【緒言】新生児予後からみた多胎妊娠の至適分娩時期に関する文献は散見されるが，母体合併症からみた至適分娩時期に関する報告はあまりない。そこで我々は多胎妊娠における母体合併症に関して，その発症した妊娠週数を検討し，その至適分娩時期に関して考察した。【対象】平成 12 年 1 月から平成 19 年4月までに当センターで分娩管理し，36 週以降に分娩となった双胎妊娠症例 115 例を対象に分娩週数，分娩方法，分娩誘発の有無とその適応，母体合併症とその予後等ついて後方視的に検討した。【結果】分娩方式は自然陣発 46 例(40.0%)，予定帝王切開 26 例(22.6%)，分娩誘発 29 例(25.2%)，分娩誘発未施行の緊急帝王切開 14 例(12.2%)であった。このうち母体適応にて帝王切開もしくは分娩誘発を行った症例は 11 例(9.6%)であり，適応としては PIH が 9 例(81%)を占めた。その他の母体合併症として，AFLP2 例，脳出血＋HELLP 症候群 1 例を認めた。各週数で Termination が必要となった症例のうち，母体適応が占める割合は 36 週が 2 例(66.7%)，37 週が 2 例(18.2%)，38 週が 3 例(33.3%)，39 週が 3 例(37.5%)，40 週が 1 例 (100%) であった。【考察】多胎妊娠では母体適応にて termination が必要となる率が高く，またその発症週数 38 週～39 週が多かった。多胎妊娠の至適分娩週数に関しては新生児予後の観点から 37 週～38 週との報告が多いが，母体合併症発症の危険性の視点からもさらなる検討が必要と考えられた。

１１８　TTTS の胎児鏡下レーザー凝固術後，胎児水腫の消退とともに Mirror 症候群が軽快した 1 例

山口大学大学院医学系研究科産科婦人科学[1]　医学部附属病院周産母子センター[2]

松原正和[1]，中田雅彦[2]，村田　晋[2]，三輪一知郎[2]，住江正大[2]，

杉野法広[1][2]

【緒言】Mirror 症候群は胎児水腫に伴い母体に肺水腫・浮腫・低蛋白血症や貧血などをきたす症候群で，胎児水腫の改善により母体症状も軽快するが，改善なき場合は妊娠中断を余儀なくされる。今回，胎児水腫の消退とともに母体症状も軽快し，両児生存を得たので報告する。【症例】33 歳，1 回経妊 0 回経産。妊娠 21 週 3 日に TTTS　stageⅣの診断で入院。受血児は心拡大，鬱血性心不全を示す血流異常，胎児水腫，胎盤肥厚を認め，母体は下肢浮腫と急激な体重増加，低蛋白血症(TP 5.5g/dl)と貧血(Hb8.6g/dl)，血中 hCG 高値 (330, 000mIU/ml) を認めた。同日，胎児鏡下レーザー凝固術 (FLP) を実施した。母体は術後 1 日目より尿量低下，浮腫の増悪，低蛋白血症と貧血の進行を認めた。術後 4 日目に肺水腫を発症し，酸素，アルブミン製剤，利尿剤等を投与した。この時点で胎児水腫は改善しておらず，臨床経過より Mirror 症候群と診断した。術後 5 日目より胎児水腫は改善傾向を示し，同時に母体の呼吸状態も改善傾向を示し，胎児水腫がほぼ消失した 10 日目には母体の症状も改善した。血中 hCG 値は FLP 後，低下した。術後 12 日目に，肺炎・敗血症・DIC を発症したが，26 日目 (妊娠 25 週 1 日) に軽快，転院した。妊娠 37 週 0 日に選択的帝王切開術で 1936g と 2126 g の女児を出産した。【考察】本症例は FLP に伴う手術侵襲ストレスにより Mirror 症候群が顕在化，胎児水腫の消退とともに母体症状が軽快したものと考えられた。血中 hCG 値の高値と治療後の低下から，同症候群へのｈCG の関与が推察された。

１１９　妊娠35週未満の前期破水(PROM)症例における細菌性腟症に対する検討

国立病院機構岡山医療センター

高丸永子，熊澤一真，片山典子，塚原紗耶，片山修一，高田雅代，中西美恵，多田克彦

【目的】細菌性腟症は腟分泌物中のLactobacillus属が減少し，他の病原性細菌が増加した細菌環境のことを言い，前期破水(p-PROM)や早期産との関連が指摘されている。今回，当科で管理した妊娠35週未満のp-PROM症例における細菌性腟症に対する検討を行ったので報告する。【対象・方法】2004年1月ー2007年4月までに管理した単胎で，産科的合併症がなくp-PROMにのみ起因した妊娠35週未満の早期産症例66例を対象とした。入院時に採取した腟分泌物培養結果よりGV群（Gardnerella vaginalis検出群），LB群（Lactobacillusのみ検出群），その他群（細菌培養陰性またはその他の細菌検出群）の3群に分けた。当科では，妊娠26週0日を境としてp-PROMの管理方法が異なることから，これら3群を妊娠22ー25週でp-PROMを認めた群(早期P群)，妊娠26ー34週でp-PROMを認めた群(後期P群)に分けて検討を行った。【成績】①各群の内訳はGV群（12例），LB群（9例），その他群（45例）であった。p-PROMの原因として重要と思われるG.vaginalisに注目してみると，早期P群（15例）中ではGV群の割合は6/15例(40%)，後期P群（51例）中では6/51例(12%)であり，早期P群においてGV群の占める割合が有意（P<0.05）に高かった。②絨毛羊膜炎の発生率は，GV群では8/12例（67%），その他群では23/45例（51%）であったが，LB群では1/9例（11%）と発生頻度が他の群に比べて有意（P<0.05）に低かった。③出生した児の8例に慢性肺疾患を認め，うち4例でG.vaginalisを認め，全例が在胎27週未満での分娩であった。【結論】児の未熟性から早期産が特に問題となる妊娠27週未満の管理では，腟分泌物中のG.vaginalisやLactobacilluの有無を念頭に置いた管理がp-PROMや早期産の予防において重要であると思われた。

１２０　頚管縫縮術におけるモノフィラメント合成吸収糸の使用経験

島根大学

山上育子，真鍋　敦，石橋雅子，今村加代，折出亜希，原田　崇，中山健太郎，金崎春彦，青木昭和，宮崎康二

【はじめに】従来の子宮テープ（ポリエステルテープ）を用いた頚管縫縮術で，術後感染のため抜糸が必要になった症例を経験し，テープを完全に埋没するようにしたが，抜糸に難渋する症例を経験した。そこで，平成17年8月より，モノフィラメント合成吸収糸（PDS）を使用するようにした。【症例】平成17年8月から平成19年6月までに，8例に1号PDSを使用して頚管縫縮術を行った。内訳は頚管無力症の既往などのために予防的に縫縮術（2重シロッカー法）を実施した5例，頚管開大，胎胞膨隆のため治療的に縫縮術（2重マクドナルド法）を実施した3例であった。予防症例4例，治療症例1例が分娩に至った。予防症例の縫縮術実施時期は，妊娠16週1日から妊娠18週3日。最終子宮口未開大時期は，妊娠35週1日から妊娠37週1日。分娩時期は妊娠39週0日から妊娠40週4日で，円錐切除後症例では，予定日を超過し分娩誘発を行った。抜糸は全例で不要であった。治療症例の頚管縫縮術実施時期は，妊娠19週6日から妊娠28週2日で，妊娠23週5日に胎胞膨隆のため母体搬送となった症例は，妊娠34週0日に破水し，骨盤位のため帝王切開を実施し，術後に抜糸を行った。分娩症例全例で新生児予後は良好であった。【まとめ】症例数が少なく従来法と比較できないが，頚管縫縮術にモノフィラメント合成吸収糸を用いることは，術後の感染コントロールや抜糸が不要であるなどの利点があると考えられた。

第5群 周産期　Ⅴ（11：10　～　11：42）

座長　島根大学　真鍋　敦　先生

１２１　子宮内外同時妊娠と診断した２症例

JA 尾道総合病院産婦人科
藤原紘子，村上隆浩，中郷賢二郎，松岡敏夫

【はじめに】子宮内外同時妊娠は自然妊娠後で 0.003%，IVF-ET 後で 1.0～2.9%と報告されている。今回我々は自然妊娠，IVF 妊娠による２例の子宮内外同時妊娠を経験したので報告する。【症例 1】37 歳，0 妊 0 産。最終月経より 7 週 6 日子宮内に胎嚢を確認し，以後，胎嚢周囲の血液貯留が著明に観察された以外腹痛もなく，胎児発育も順調であった。妊娠 9 週 3 日胎児心拍を確認したが翌日，心窩部痛を伴う腹部痛が出現し IUFD と診断，流産手術を行った。術後 13 日目，超音波検査で左付属器腫瘤，ダグラス窩の血液貯留を認め，尿中ｈCG は 8000 単位であった。術後 19 日目貧血は改善するも痛みが持続しており尿中ｈCG も 8000 単位で MRI の所見も含め子宮外妊娠の疑いで緊急開腹手術を施行し，左卵管妊娠と診断した。【症例 2】28 歳，1 妊 1 産。他院で IVF-ET で 2 個の受精卵を移植し妊娠した。妊娠 8 週に腹痛と性器出血のため当科受診した。超音波検査で子宮内に 9 週相当の 1 胎児と右付属器腫瘤，ダグラス窩の血液貯留を認めた。MRI 所見もあわせ，子宮内外同時妊娠を考え，緊急開腹手術を行い，右卵管妊娠と判断し，右卵管切除術を施行した。現在子宮内の胎児の経過は良好である。【まとめ】子宮内に妊娠が確認されても妊娠 8，9 週頃の急性腹症が発症した場合子宮内外同時妊娠の可能性も念頭に置き，超音波検査，MRI を行うことが重要である。

１２２　当院における子宮頚管妊娠の臨床的検討

岡山大学
井上誠司，清水恵子，住田由美，瀬川友功，鎌田泰彦，野口聡一，高本憲男，
増山　寿，平松祐司

子宮頚管妊娠は子宮外妊娠のうちでも稀であり，子宮外妊娠の 0.15～1.5%，1000～18000 妊娠に 1 例と報告され，経過中に無痛性の不正性器出血を認め，しばしば大出血をきたし治療に難渋することがある。今回われわれは 1998 年 1 月から 2007 年 6 月までに当院において管理した子宮頚管妊娠 9 例について臨床的検討を行った。対象 9 例の平均年齢は 33.3（22～40）歳，経産は 1 例，経妊 6 例でそのうち人工妊娠中絶術の既往は 5 例であった。平均診断週数は 7 週 1 日（5～11 週）であった。診断確定後，全例にメソトレキサート（MTX）全身投与が行われ，そのうち 3 例は 2 クール施行し治療は完了，1 例はさらに MTX 局注を追加し外来フォローとなった。MTX 投与中に多量の不正性器出血をきたし，子宮動脈塞栓術（UAE）を施行されたのは 3 例であった。また hCG 値の下降を確認後，子宮頚管内掻爬を行ったが大出血を認め，UAE を施行された症例は 2 例あった。子宮頚管妊娠の臨床経過はさまざまであり，hCG 値の低下を認めても大出血をきたすことがあり，特に頚管内掻爬といった外科的介入は慎重に行うべきである。超音波検査による胎嚢周囲の血流の経時的変化，さらには MRI 検査も治療方針の決定において参考となり，hCG 値と併せて病勢を総合的に評価することが重要であると思われる。

１２３　保存的メソトレキセート治療により消退した頚管妊娠の１例

高知大学

永井立平，池上信夫，山田るりこ，小栗啓義，林和俊，前田長正，深谷孝夫

頚管妊娠は異所性妊娠の中でも希な疾患である。またその経過において止血困難な事態になり，子宮全摘術を余儀なくされることも少なくない。今回，外子宮口に豊富な血流を認め，画像上診断が明らかであった頚管妊娠に対し，MTX 投与を行うことによって病変の消退をみたので報告する。症例は 25 歳，2 回経妊 0 回経産（人工妊娠中絶 1 回，自然流産 1 回），最終月経より 7 週 1 日に月経遅延にて前医受診した。超音波検査で子宮頚管に胎嚢を確認し，また外子宮口の血管怒張を認めたため頚管妊娠疑いで当科紹介受診となった。当院での超音波，MRI 検査で，子宮頚管に胎嚢を確認し，また PET-CT 検査で子宮頚管に FDG の集積を伴う径約 5cm の腫瘤を認め頚管妊娠と診断した。血中 hCG は初診時 35969mIU/ml と高値であり，外科的処置は困難と考え，MTX 1mg/kg/body と，翌日に 0.3mg/kg/body のロイコボリンを 1 セットとして，4 回施行した。途中 hCG の下降不良であり，同方法を 3 回追加，一時期効果を認めたが再度 hCG 下降停滞したため，その都度計 2 回，MTX1mg/kg/body を子宮頚管へ局所注入した。妊娠部位からの出血は認められず，口内炎等の明らかな副作用は認めなかった。局所血流も，治療開始当初は腫瘤内へ豊富な血流を認めたが，血中 hCG175mIU/ml まで減少後，腫瘤内の血流低下を認めた。治療開始 74 日目現在，血中 hCG119mIU/ml にて経過観察中である。

１２４　術前血中 hCG 値から見た卵管妊娠に対する腹腔鏡下卵管温存手術の治療成績

高知大学

宇賀神奈月，林　和俊，川島将彰，山田るりこ，小栗啓義，池上信夫，
泉谷知明，前田長正，深谷孝夫

【緒言】子宮外妊娠で挙児希望がある症例では腹腔鏡下卵管温存手術が選択される。今回は術前血中 hCG 値とその治療成績の関連性を検討した。【対象】当科で腹腔鏡下卵管温存手術を行った 47 例【方法】術前 hCG（85.2～68701 mIU /ml）を 1000（以下単位略）未満（A 群:19 例），1000 以上 2000 未満（B 群:9 例），2000 以上 10000 未満（C 群:10 例），10000 以上（D 群:9 例）に群別し，(1)術前子宮外胎嚢確認(2)術式（線状切開術;L，MTX 局注のみ;M）(3)D&C 追加(4)卵管破裂(5)外妊存続症（PEP）発症(6)患側卵管疎通性(7)術後妊娠（ART 以外）を後方視的に検討。【結果】(1)A で確認例はなく，B で 1 例，C で３例（30.0 %），D で全例に確認。(2)A で L13 例，M6 例，B で L6 例，M3 例。C，D は全例 L。(3)A の 5 例（26.3%），B の３例（33.3%）で追加施行。(4)A，B，C にそれぞれ１例認めた。(5)A で１例，B で４例（66.7%），D で 1 例に発症。(6)各群の疎通率は 77.8，66.6，62.5，71.4%であった。(7)子宮内妊娠率は 42.1，44.4，40.0，44.4%で，A１例，D２例に外妊再発を認めた。【考察】血中 hCG 値と卵管破裂や卵管疎通性，術後妊娠率に関連は認められない。即ち，卵管温存手術は術前 hCG 値に関わらず考慮してよい。しかし，hCG 1000 以上 2000 未満の症例では PEP 発症に十分注意をすべきである。

第6群 周産期 Ⅵ（１３：３０ ～ １４：１０）

座長 愛媛大学 松原 圭一 先生

１５０ HLAマッチング血小板輸血を行った骨髄異形成症候群(MDS)合併妊娠の１例

岡山大学

安達美和，野口聡一，杉山友香，住田由美，瀬川友功，高本憲男，増山 寿，平松祐司

症例は36歳，4妊3産。前医で管理を受けていたが，妊娠35週0日血小板(Plt)減少を指摘され当科に紹介となった。診察時，WBC 3600/μl，Hb 7.5g/dl，Plt 2.6万/μlであり，同日入院し血液内科と管理を行った。入院時の骨髄穿刺から，特発性血小板減少性紫斑病(ITP)は否定的，MDSの可能性あり，との結果であったが，診断は確定せず内服加療などは行わなかった。入院後，Pltは3万/μl前後で経過した。PC輸血にてPltが上昇するかを確認するため，妊娠36週1日にPC10単位を輸血したが，反応なく逆にPlt 2.8万/μlと減少したため，精査したところ，抗HLA抗体陽性であった。抗血小板抗体は陰性であった。妊娠37週1日，HLAマッチングPC10単位を輸血したところ，Plt 3.2万から4.9万と上昇した。妊娠37週6日，HLAマッチングPC15単位を輸血し陣痛誘発を行った。翌日経腟分娩となったが，弛緩出血となりMAP 4単位を輸血した。児はPlt24.1万/μlと異常なかった。産褥経過は特に問題なく，産褥4日目，WBC 3050/μl，Hb 7.8g/dl，Plt 4.6万/μlであり，産後5日目退院となった。以後血液内科で管理され，産後2ヶ月時の骨髄穿刺でMDSの診断となり加療中である。妊娠中のPlt減少は種々の原因が考えられるが，内科による診断確定や厳重な管理が必要である。

１５１ 妊娠中に下肢麻痺で発症したGuillain-Barre症候群の１例

岡山大学

妹尾絵美，真神智子，清水恵子，住田由美，瀬川友功，高本憲男，野口聡一，増山 寿，平松祐司

【はじめに】Guillain-Barre症候群は，急性の運動麻痺をきたす末梢神経障害であり，多くの場合，呼吸器・消化器感染の後に発症する。今回，妊娠中に下肢麻痺から発症したGuillain-Barre症候群の1例を経験したので報告する。

【症例】28歳，初産婦。既往として，20歳のときに胃潰瘍にて胃全摘術を受けている。今回は自然妊娠で，妊娠30週で下痢症状を認めた後，妊娠32週0日，両下肢の筋肉痛を自覚。その後急速に両下肢麻痺が進行し，32週6日歩行困難となり，当科へ搬送，入院となった。前医では，両側腓骨神経麻痺疑いであった。来院後，髄液検査は正常，腰椎MRIでは器質的異常所見は認めず，下肢静脈エコーでは深部静脈血栓も否定的であった。筋電図で橈骨神経麻痺を認め，F波がみられたことなどからGuillain-Barre症候群と診断。33週4日，両下肢の筋力低下の進行，手の筋力低下が出現し，33週5日より大量γグロブリン療法を施行し，その後は筋力低下の進行は認めなかった。入院中，切迫早産として36週6日まで子宮収縮抑制を行い，37週5日，自然陣痛発来し，経腟分娩にて2436gの男児(Ap8/9)を出産した。分娩後も両下肢麻痺は改善しなかったが，リハビリにより車椅子移乗ができるようになり，足関節の固定装具を作製・退院後自宅近くの病院にてリハビリを継続することとし，産褥9日，退院となった。

１５２　褐色細胞腫合併妊娠の１例

愛媛県立中央病院
立石洋子，森　美妃，小塚良哲，月岡美喜，矢野真理，矢野直樹，近藤裕司，
越智　博，野田清史

褐色細胞腫は副腎髄質あるいは，交感神経のクロム親和性細胞から発生する腫瘍で，妊娠に合併した褐色細胞腫の頻度は1/27000妊娠と極めて稀である。今回，継続する尿糖強陽性を初発症状とした，褐色細胞腫合併妊娠の一例を経験したので報告する。【症例】33歳０経妊０経産。前医で16週から尿糖3+が続き，20週で75gOGTTを施行したが正常。経過観察としていたが，その後も尿糖3+が継続するため，28週時に再検，GDMの診断で32週１日当科に紹介となった。入院時BMI 19.3とやせ形，血液ガスでアシドーシスはなく，抗GAD抗体等の自己抗体陰性，HbA1c 6.8%と高値であったが，Cペプチド235.8μg/日と高値で，内因性インシュリン分泌能は十分にある結果であった。入院７日目ごろから，血圧200/110mmHgと著明な高血圧を示し，随伴して発作性の激しい頭痛，動悸を訴えはじめた。妊娠高血圧症候群としてαメチルドーパを内服し管理していたが，34週０日，意識消失，子癇発作をおこし，緊急帝王切開施行となった。術直後，腹部CT施行，左腎臓前側に約5cm大の嚢胞性腫瘤を認め，血液検査，尿検査を合わせて褐色細胞腫と診断にいたり，全身状態の改善をまって泌尿器科にて左副腎腫瘍摘出術施行となった。【考察】継続する尿糖強陽性の場合，稀ではあるが，２次性糖尿病の可能性も考える必要があると考えられた。

１５３　Von Recklinghausen Diseaseによる悪性神経鞘腫合併妊娠の一例

川崎医科大学産婦人科[1)]　皮膚科[2)]
宋　美玄[1)]，潮田至央[1)]，潮田まり子[1)]，吉田　晋[1)]，田中　了[2)]，
下屋浩一郎[1)]

症例は27歳G2P1。Von Recklinghausen Diseaseに罹患し，家族歴として父，母，妹に同疾患。平成8年 左頚部悪性神経鞘腫のため手術，放射線および化学療法を施行された。以後フォローされていたが，平成17年に結婚し，第一子の妊娠出産のため，フォローが中断されていた。今回は最終月経平成19年8月30日で妊娠。妊娠16週に左肩甲骨後面の皮下腫瘤を自覚し初め18週時に当院皮膚科受診。MRI，生検施行し22週時に悪性神経鞘腫と診断され，24週に当科紹介受診となった。平成19年2月14日（25週4日）760gの腫瘍摘出術施行。出血1600ml。MAP6単位輸血。術後FHR異常なし。3月3日（27週0日）退院。妊娠30週頃より，同部位が腫脹し始め，急速に増大した。児の未熟性と母体疾患の治療の緊急性を考え，誘発分娩のため4月21日（34週6日）閉鎖した子宮口に対しラミナリアによる頚管拡張施行。翌日フォーリーカテーテルを子宮頚管内に挿入。4月22日（35週1日）アトニンによる陣痛誘発開始し，4月23日（35週2日）20;24に2726gの女児をアプガースコア8/10にて経膣分娩した。児は新生児センターに入院となったが経過良好であった。4月26日，全身麻酔下に左肩甲骨後面にある直径20cmの腫瘍摘出術を施行。出血1220mlにてMAP8単位輸血。残存腫瘍が5cm以上あったため中性子療法は困難と判断，現在イフォスファミドによる化学療法を行っている。

１５４　サラセミア合併妊娠の一例

愛媛大学

岡本温美，阿部恵美子，片山富博，藤岡徹，松原圭一，草薙康城，伊藤昌春

サラセミアは遺伝的なヘモグロビン合成の異常に基づく先天性溶血性貧血であり比較的まれな疾患である．今回，我々は，妊娠前に β サラセミアを疑われ，妊娠時に遺伝子診断にて確定され，2 回の妊娠・分娩経過をみた症例を経験したので報告する．症例は 23 歳，16 歳時に鉄不応性の小球性低色素性貧血がみられ，サラセミアを疑われたが放置していた．第一子妊娠時に遺伝子解析を行い β サラセミアと確定された．妊娠中は Hb 8〜9 g/dl の貧血であり輸血は必要としなかった．妊娠 38 週 4 日，自然経腟分娩にて 3140g の女児，Ap 8/9 で分娩となった．児は，遺伝子解析にて β サラセミアと診断された．第二子妊娠時も同様の経過をたどり，妊娠 39 週 4 日，自然経腟分娩にて 3385g の女児，Ap 8/9 で分娩となった．第二子は遺伝子解析にて β サラセミアは否定的とされた．サラセミアは鉄不応性の小球性低色素性貧血であり，治療の主流は輸血である．妊娠時は，母体側では高度の貧血，慢性低酸素状態，鉄過剰より不整脈やうっ血性心不全などの異常が妊娠中に増悪する可能性があり，胎児側では慢性母体貧血による胎児低酸素状態のために流産，死産，子宮内胎児発育不全をきたす可能性がある．本症例では妊娠中の増悪は認めなかったが，妊娠によって症状が増悪することも報告されているため，軽症であっても妊娠中は貧血の経過を厳重に監視する必要がある．

第７群 周産期　Ⅶ（１４：１０　〜　１４：５０）

座長　県立広島病院　原　鐵晃　先生

１５５　当センターで経験した多脾症候群の 3 症例

徳島大学

三谷龍史，加地　剛，中山聡一朗，前田和寿，苛原　稔

緒言：多脾症候群は出生 10000-20000 例に 1 例の稀な疾患である。当センターで経験した 3 症例について報告する。

症例 1：28 歳，自然妊娠の初産婦。他院にて NT 陽性のため妊娠１３週に紹介され，超音波検査にて胎児徐脈が認められた。その後の精査にて胃泡は右側，洞性徐脈(90bpm)，下大静脈欠損，奇静脈結合，心内膜床欠損を認め，脾臓が同定できないため多脾症候群と診断した。妊娠 38 週に帝王切開術にて娩出した。出生後の診断も同様であり，現在当院小児科にて経過観察中である。

症例 2：30 歳，自然妊娠の 1 回経産婦。妊娠 18 週時の超音波検査にて胎児徐脈があり紹介された。超音波検査にて胃泡は右側にあり，房室ブロック（心室 60bpm），下大静脈欠損，奇静脈結合を認め，脾臓が同定できないため多脾症候群と診断した。本人希望により妊娠 21 週に人工妊娠中絶となった。病理解剖施行にて多脾症候群であることが確認された。

症例 3：23 歳，自然妊娠の初産婦。近医にて妊娠 20 週の超音波検査にて胃泡を右側に認めたため紹介された。超音波検査にて胃泡は右側にあり，下大静脈欠損，奇静脈結合を認め，脾臓が同定できないため多脾症候群と診断した。心奇形や不整脈は認めなかった。現在経過観察中である。

まとめ：多脾症候群は胃泡の位置，徐脈の有無，下大静脈の欠損，奇静脈結合，及び脾臓の同定等を注意深く確認することにより出生前診断は可能と思われた。

１５６　胎児心エコー検査により診断し得た血管輪の２症例

医療法人社団　正岡病院
正岡　博，正岡　亨，滝口修司，光野彩子，貞森理子，正岡吉則

血管輪は呼吸障害や嚥下障害を来す可能性がある疾患であり，出生後に喘鳴・咳嗽などの症状で初めて診断される場合が多い。出生前診断の報告は少ないが，今回胎児心エコー検査にて２例の血管輪を診断したので報告する。

【症例１】32 才，初妊婦。妊娠 28 週の胎児超音波検査にて three vessel view で上行大動脈の位置異常を認め，three vessel trachea view(3VT view)にて大動脈が気管の後方を迂回し下行大動脈に接続しており，大動脈弓と動脈管は正常のＶ字型を形成せずＵ字型を呈していた。これらの所見より右側大動脈弓と動脈管による血管輪形成と診断した。羊水過多は認めなかった。妊娠 39 週で正常経腟分娩となったが，児に呼吸障害や嚥下障害を認めなかった。【症例２】31 才，初妊婦。妊娠 24 週の胎児超音波検査にて 3VT view で大動脈が気管の後方を迂回し下行大動脈に接続しており，大動脈弓と動脈管による血管輪形成を疑った。妊娠 28 週 3VT view にて気管を取り囲むように走行する２本の大動脈弓を確認し重複大動脈弓による血管輪形成と診断した。羊水過多は認めなかった。【考察】血管輪は出生後に呼吸障害や嚥下障害を来す疾患であるが，無症状の症例も多く，出生後の診断にも苦慮する場合が多いため，出生前診断が有用と考えられる。診断には 3VT view が有用であり，今後は 3VT view を含めた胎児心構築スクリーニングが必要と思われる。

１５７　胎内診断した静脈管無形成の１例

国立病院機構岡山医療センター
高田雅代，中西美恵，熊澤一真，塚原紗耶，高丸永子，片山典子，多田克彦

静脈管は臍静脈と門脈・下大静脈に連結し，胎盤から心臓へ過度の血液流入を防ぐよう調節する，胎児期にしか機能しない血管である。静脈管無形成は心拡大，うっ血性心不全，門脈欠損などの合併症や消化器・泌尿生殖器系などの心外奇形，染色体異常なども認められると報告される，稀な疾患である。著しい心拡大と拡張した臍静脈を認め，胎児心不全徴候に注意しながら管理した静脈管無形成の胎内診断例を報告する。【症例】母親は 36 歳経産婦，妊娠 22 週時に心拡大と臍帯静脈からの拡張した血管を指摘され当院紹介受診。心胸郭面積比(CTAR)50％と著しい心拡大と，右心房へ直接流入する径 8mm の拡張した臍静脈を認めた。下大静脈は右房流入直前で臍静脈と連結していた。胎児発育良好で，明らかな心構築異常や奇形，羊水過多は認めなかった。染色体検査は正常。胎児心不全徴候の有無を，CTAR や羊水量の推移，臍静脈径・各血管径の測定，房室弁逆流の程度，胎児水腫の有無，Tei Index を用いての心機能評価などで注意深く経過観察中である。【考察】静脈管無形成は稀な疾患ではあるが，原因不明の心拡大を認めた場合は念頭におく。また合併奇形で予後が左右されるため奇形の有無や，心不全徴候の早期発見による適切な児娩出時期決定のために，注意深い胎児エコーが必要である。さらに出生後も心不全管理，門脈の有無など厳重な管理・観察が必要である。

１５８　過去10年間の当科における胎児心疾患について～HLHSを中心に～

岡山大学

住田由美，赤堀洋一郎，中務日出輝，井上誠司，舛本明生，瀬川友功，
高本憲男，野口聡一，増山　寿，平松祐司

胎児心エコースクリーニングが普及するにつれ，胎児心疾患の発見頻度も増加してきた。特に生後すぐに対応が必要とされる心疾患は胎児診断の有無が児の予後に大きく関わる。近年，当教室においても胎児心疾患の紹介患者が増えており，過去10年間の胎児心疾患症例について検討したので報告する。

平成9年1月から平成18年12月までの10年間において当科で胎児診断した先天性心疾患（CHD）は81例であった。そのうち73例が前医で胎児CHDが疑われ精査，加療目的での紹介例で，そのほとんどは中四国からの紹介（61例，83.6%）である。特に左心低形成症候群（HLHS）の35%は中四国以外からの紹介であり，遠方からの紹介が多い。胎児心エコーは基本的には産科医で行い，適宜関連各科と相談し方針を決定する。子宮内胎児発育遅延なども認める場合には羊水染色体検査の説明も行い，希望があれば施行する。胎児期は心不全徴候に注意しながら外来での経過観察も可能であり，妊娠36週より分娩準備のため入院としている。分娩方法は基本的には経腟分娩としており，CHDだけでは帝王切開術の適応としていない。81例中経腟分娩52例，帝王切開術29例であった。HLHSの児の予後は20例中7例が死亡しており，1例はIUFD，4例は手術の適応とならない症例であった。

１５９　当センターにて経験した胎児腹腔内臍帯静脈瘤4例の検討

国立病院機構岡山医療センター

片山典子，高丸永子，塚原紗耶，熊澤一真，高田雅代，中西美恵，多田克彦

【はじめに】胎児腹腔内臍帯静脈瘤は，臍帯静脈の限局的な瘤状の拡張を呈するまれな疾患であるが，近年，胎児死亡や染色体異常との関連が報告されている。我々はこの3年間で4例の臍帯静脈瘤を経験したので報告する。【症例】4例中1例は妊娠28週で子宮内胎児死亡となり，残り3例は妊娠34～36週で分娩誘発にて生産となった。死産例は，21 週時にスクリーニング超音波検査にて臍帯付着部直下に1.0 cmの嚢胞状拡張を認め，内部に血流がないと判断したため尿膜管嚢胞などの嚢胞性疾患を疑った。増大傾向がなかったため経過観察していたところ，28週で子宮内胎児死亡となった。剖検にて臍帯静脈の一部拡張が認められ，臍帯静脈瘤と診断した。他の3例もスクリーニング超音波検査にてそれぞれ31週，23 週，34 週時に臍帯静脈の異常拡張から臍帯静脈瘤と診断し，以後静脈瘤のサイズ（最大径 2.0 cm，1.5cm，1.8cm）や血栓形成の有無につきフォローを行った。3 例とも静脈瘤内に血流を認め，血栓形成を疑う所見はなかった。1 例は34 週，2 例は36 週で分娩誘発を行なった。全例，出生後の児の全身状態に異常は認めていない。【考察】孤発例の臍帯静脈瘤の予後は一般に良好とされているが，突然死の報告もある。当院では，静脈瘤内の血流評価を定期的に行い，血栓形成の有無に十分に注意しながら，妊娠36週での分娩誘発を行なう方針としている。

第 2 会 場

第8群 腫 瘍 Ⅰ（8：30 ～ 9：10）

座長 広島鉄道病院 寺本 秀樹 先生

２０１ 卵巣癌におけるＤダイマー測定の意義

広島市立安佐市民病院
大下孝史，佐野祥子，谷本博利，永井宣隆，三田尾賢

【緒言】卵巣癌では婦人科良性疾患に比べ術前Ｄダイマー高値であることを以前報告したが，今回は卵巣癌における各種臨床病理学的因子とＤダイマーとの関連を検討した．【対象と方法】2004～2006年の期間に当院で同意取得後初回手術を施行した卵巣癌のうち術前後にＤダイマー測定を行った27例（Ⅰ期11例，Ⅱ期4例，Ⅲ期11例，不明1例）を対象とし，各種臨床病理学的因子との相関，比較を行った．統計学的解析には回帰分析，分散分析，Man-Whitney U検定を用い $p<0.05$ を有意差ありとした．なお，術中・術後の下肢弾性ストッキング，間欠的空気圧迫法は全例に，低用量未分画ヘパリンは主治医の判断により投与した．またＤダイマー異常高値例に関しては超音波によるDVTスクリーニングを行った．【結果】年齢，血小板数と正の相関（p=0.0417， p=0.01），Hb，Ht と負の相関（p=0.086， 0.0089）を認めたが，腫瘍径，BMI，PT，APTTとの関係はなかった．癌性腹膜炎，進行症例ではＤダイマー高値の傾向があったが，進行期，組織型での有意差はなかった．Ｄダイマー値（μg/ml）は，術前：3.45，術後day1：7.66，day7：11.07と有意に上昇傾向を認めたが，術後明らかなDVTが発見された症例はなかった．【結論】卵巣癌の病態と術前Ｄダイマー値との明らかな関係は得られなかった．卵巣癌におけるＤダイマー高値には腫瘍内血栓や炎症反応など別の機序が関与している可能性が考えられる．

２０２ 子宮内膜症を合併する卵巣癌の検討―過去５年間の症例―

岡山赤十字病院
小島洋二郎，清水美幸，菊池由加子，林 裕治，江尻孝平

子宮内膜症の悪性化の観点から，明細胞腺癌（以下C.C.C.），類内膜腺癌（以下E.C.）の分子生物学的解明が徐々になされ，子宮内膜症性卵巣嚢胞の取り扱いが検討されている。そこで当院における最近5年間の卵巣癌と子宮内膜症との関係を検討した。期間は平成14年1月から19年3月までの5年3ヶ月。その間当科にて試験開腹術も含めて卵巣癌と確診された症例は 47 例。内訳は漿液性腺癌 10 例（21.3%）C.C.C.10例（21.3%）E.C.9例（19.1%）未分化癌9例（19.1%）粘液性腺癌4例（8.5%）悪性中胚葉混合腫瘍3例（6.4%）その他2例（4.3%）であった。これら47例中子宮内膜症病変の合併が示唆されたのは6例（12.8%）で，その内5例はC.C.C.で1例はE.C.で認められた。C.C.C.における子宮内膜症合併頻度は5/10（50%）と高率に認められ他の報告と同様の傾向を認めた。うち1例でfollow up 中4年間のブランクの後癌化を認めた。内膜症合併6例の平均年令は54.5才，平均腫瘍径18.2ｃｍですべて10cm以上であった。一方，内膜症非合併C.C.C.およびE.C.13例の平均年令は56.6才，平均腫瘍径13cmで10cm以下の例が5例あった。
今後子宮内膜症病変を有する症例に関しては悪性化の可能性を常に念頭において厳重なコントロールや患者に対する啓蒙が必要と考えられた。

２０３　卵巣癌治療において後腹膜リンパ節郭清は必要か

徳島大学[1)]，麻植協同病院[2)]，徳島県立中央病院[3)]，徳島市民病院[4)]，
健康保険鳴門病院[5)]，徳島赤十字病院[6)]，つるぎ町立半田病院[7)]，県立三好病院[8)]，
阿南共栄病院[9)]，県立海部病院[10)]
中山　彩[1)]，古本博孝[1)]，吉田加奈子[1)]，西村正人[1)]，苛原　稔[1)]，
阿部彰子[2)]，加川俊明[2)]，奈賀　脩[3)]，前川正彦[3)]，佐々木勝[4)]，東敬次郎[4)]，
鎌田正晴[5)]，漆川敬治[5)]，猪野博保[6)]，沖津　修[7)]，松下光彦[8)]，櫛木範夫[9)]，
森　一正[10)]

2001ー2005年に徳島県内で治療された卵巣癌症例118例を対象に後腹膜リンパ節郭清の意義について後方視的に検討した。リンパ節郭清が不可能であった症例がリンパ節非廓清群の予後を悪化させる可能性を除外するためにoptimalにできた症例のみを対象とした。手術時腹腔内所見がIーII期と思われた症例では5年生存率には有意差を認めなかったが（p：0.07），無病生存率は有意にリンパ節郭清群（40例）が非廓清群（22例）に比して良好であった（p：0.04）。一方，手術時に腹腔内所見がIII期であるか癌性胸水を有するIV期56例についてみると，リンパ節郭清群（28例）と非廓清群（28例）で5年生存率，無病生存率に有意差を認めなかった（p：0.71，0.48）。骨盤内に病巣が限局している場合にはリンパ節郭清を行なうべきで，一方骨盤外進展を認める場合にはリンパ節郭清はあまり意味がないと考えられた。

２０４　卵巣癌診断における子宮内膜細胞診の意義

国立病院機構高知病院　産婦人科，同　臨床検査部**，つるぎ町立半田病院*
西條礼子，小林文子，木下　弾，木下聡子，宮本誠一郎，福家義雄，三木　鈴，
森下　一，齋藤誠一郎*，成瀬桂史**

付属器悪性腫瘍の術前診断は、経腟超音波やMRI,CTなどの画像診断の普及により、正診率が上昇しているが、確定診断には病理診断が必要である。子宮内膜細胞診は、外来で簡便に行える検査であり、卵管を通じて腹腔内の検索ができる可能性が報告されている。そこで、術前に子宮内膜細胞診を施行した卵巣癌症例を検索し、卵巣癌診断における子宮内膜細胞診の意義について検討を行った。当科において2002年4月から2007年4月までの期間に手術を施行した卵巣癌62例（境界悪性11例）と卵管癌4例の計66例を対象とした。卵巣、卵管癌66例中28例に内膜細胞診を施行しており、卵巣癌の細胞診陽性率は、26例中8例（30.8%）であり、Ⅲ期以上では17例中8例（47.1%）であった。また、細胞診陽性例は全例classⅤであった。卵管癌については2例中1例が陽性であり、stageⅠaであった。付属器悪性腫瘍の子宮内膜細胞診の子宮内膜細胞診に関する報告は、過去にも報告例があり、特に卵管癌では高率に陽性化することが確認されており、今回の当院での症例でもそのことが確認された。子宮内膜細胞診は、子宮付属器悪性腫瘍においても有用な検査であり、全例施行すべきであると思われる。

２０５　卵巣腫瘍内容液中 p53 癌抑制遺伝子解析による卵巣悪性病変診断の検討

高知大学

山田るりこ，小栗啓義，山本寄人，前田長正，深谷孝夫

【目的】卵巣癌組織において，p53 癌抑制遺伝子（p53）の過剰発現および変異が高頻度にみられることが知られている。今回我々は，卵巣腫瘍内容液中 p53 変異の有無を解析することが可能，さらには組織学的な良悪性の診断が可能かを検討することを目的とした。【方法】臨床的に嚢胞性卵巣腫瘍と診断された患者 64 名（良性卵巣腫瘍患者 48 名，境界悪性腫瘍患者 4 名，悪性腫瘍患者 12 名）を対象とした。方法は術中に採取した腫瘍内容液を材料として，ゲノム PCR 法及びダイレクトシークエンス法を用いて，p53 における exon4，5，6，7，8，9 の変異の有無を解析した。本研究は本学倫理委員会の承認を受け，文書による同意を得て行った。【成績】漿液性嚢胞腺腫 4 例，粘液性嚢胞腺腫 4 例，成熟嚢胞性奇形腫 17 例，卵巣内膜症性嚢胞 23 例，粘液性境界悪性腫瘍 4 例，漿液性腺癌 3 例，粘液性腺癌 3 例，明細胞腺癌 2 例，類内膜腺癌 4 例の腫瘍内容液を解析した。これら全ての組織型において，腫瘍内容液を用いた DNA の抽出と塩基配列の解析は可能であった。また，粘液性境界悪性腫瘍の 1 症例において，腫瘍内容液中 p53 の exon6 の codon223 での one point mutation (CCT→CTT: proline → leucine)がみとめられた。この症例の癌組織では p53 の過剰発現がみられるとともに，組織の解析により全く同一の p53 変異が確認された。【結論】卵巣腫瘍内容液を用いたこのシステムで p53 の塩基配列解析が可能であることが初めて確認された。腫瘍内容液が腫瘍組織を反映した試料となる可能性が示された。

第9群 腫　瘍　Ⅱ（９：１０　～　９：５０）

座長　広島市民病院　吉田　信隆　先生

２０６　電気焼灼による上皮内癌（H.P.V16 型感染）の follow-up(1 年間の記録)

医療法人賢仁会　松岡病院

松岡　巖，松岡亮平，木森一吉

最近当院で観察することが出来た H.P.V16 型感染による上皮内癌の患者の焼灼後，1 年間にわたる詳細な経過を報告する。通常なら円錐切除術を行って，癌の拡がりの範囲並びに浸潤度について病理組織学術的に調べるのが適切な手順であるが，この症例については，あえて円錐切除を行わず，電気焼灼のみで経過観察を行った。患者は厳重な管理の下に，H.P.V のチェック，コルポスコピーと細胞診によって follow-up が行われた。

詳細な観察の結果から次の事が分かった。

1. H.P.V16 型の感染者のコルポ像は短期間に変化する。
2. 焼灼後の再生偏平上皮からの異常上皮は多極性に発生した。
3. 子宮頸部の表面のコルポ像が正常になってからの H.P.V の有無については，第 1 回目の全面焼灼後の上皮形成後は陽性であったが，数回の部分焼灼後の上皮形成のあとの H.P.V 検査では陰性であった。H.P.V のチェックは継続中である。
4. H.P.V16 型，陽性者のコルポ診，細胞診は月に 1 回が望ましい。
5. 微細なコルポ像の変化，病変の深達度が推定出来る婦人科医であれば，電気焼灼で経過観察は可能である。但し充分な説明と信頼関係が必要である。

H.P.V 感染者の性行為は安易に許すべきではない。厳重なコンドーム着用による性行為が望ましい。

２０７　単発性肝転移再発を来たした子宮頸部小細胞癌の２症例

岡山大学

豊嶋英理子，本郷淳司，関　典子，中村圭一郎，児玉順一，平松祐司

子宮頸部の小細胞癌は比較的まれな組織型であるが，遠隔転移を来たしやすく予後不良とされている。今回，単発性肝転移再発を来たし，治癒切除し得た２症例を報告する。症例１は 42 歳，子宮頸癌 Ib1 期の臨床進行期にて広汎性子宮全摘術を施行。癌は子宮頸部に限局し，脈管侵襲やリンパ節転移を認めなかったが，組織型が小細胞癌のため，CDDP+CPT-11 療法を３コース施行した。治療後２年目の CT にて肝右葉に単発性転移を疑った。PET-CT でも同部位に異常集積を認め，肝右葉外側区域切除を行った。摘出物の組織は小細胞癌で，子宮頸癌の転移再発と考えられた。術後再度同療法を３コース施行し退院となる。症例２は 60 歳，子宮頸癌 IIb 期の臨床進行期にて広汎性子宮全摘術施行した。組織型は小細胞癌と大細胞非角化型扁平上皮癌の混合腫瘍であった。癌は子宮頸部に限局していたが，著明な間質浸潤，脈管侵襲を認め全骨盤に CCRT を追加した。治療後８ヶ月時の CT にて肝右葉に単発性肝転移を疑った。PET-CT でも同部位に異常集積を認め，肝右葉切除と胆嚢切除を行った。摘出物の組織は子宮の原発巣と同様で，子宮頸癌の再発と診断，術後に CDDP+CPT-11 療法を３コース追加した。２症例とも再発時に腫瘍マーカー値を含め異常なく，血行性転移を来たしやすい小細胞癌では定期的な画像検査による全身検索が肝要であると考えられた。

２０８　骨盤リンパ節転移が発見の契機となった初期子宮頸癌の二例

岡山大学

守屋聡子，中村圭一郎，関　典子，本郷淳司，児玉順一，平松祐司

33 歳，下腹痛，左下肢しびれのため前医受診.左卵巣腫瘍と診断され，開腹手術が行われた。子宮，両側付属器は正常で，左後腹膜に腫瘤を認め，生検で扁平上皮癌と診断された。術後子宮腟部組織診で扁平上皮癌と診断され，加療目的に当院を紹介された。子宮の左側に腫瘤を触知し，子宮頸管細胞診 classⅢ，コルポスコピーでは浸潤癌，腟浸潤を認めた.MRI ，PET/CT では原発巣は描出されず，42×55mm，35×36mm の左骨盤リンパ節腫大を認めた。子宮頸癌Ⅱa 期（T2aN1M0）と診断し，ネダプラチン，イホマイド併用放射化学療法を開始した.現在治療中，腫瘤の縮小を認めている.

38 歳，右股関節痛のため，近医整形外科を受診。MRI で骨盤内腫瘤を指摘され CT ガイド下針生検で扁平上皮癌と診断された。同院婦人科で子宮頸部細胞診Ⅲa，組織診で上皮内癌を指摘されたが，PET/CT，MRI では骨盤内腫瘤の描出のみで他に異常をみとめず，精査加療目的に当院を紹介された。子宮頸管細胞診 classⅢ，コルポスコピーでは浸潤癌の所見は認めなかった。子宮頸癌０期と診断し，円錐切除術を施行。Squamous cell carcinoma in situ の診断であった。骨盤リンパ節に対しては weekly nedaplatin 併用放射化学療法を開始，全骨盤照射 60Gy，weekly nedaplatin8 コース終了し，現在経過観察中である.

２０９　pT1/2 子宮頸部腺癌症例の術後治療に関する検討

香川大学

大野正文，犬走英介，金西賢治，田中宏和，塩田敦子，秦　利之

【目的】子宮頸部腺癌Ⅰ・Ⅱ期症例に対する術後治療の差による予後を検討したので報告する。【対象】1983 年 10 月から 2006 年 12 月の間に当科で治療を行った子宮頸部腺系病変（91 症例）のうち，子宮摘出および骨盤リンパ節郭清を行った pT1/2 の腺癌および関連病変の 47 症例を対象とした。【方法】リンパ節転移の有無による予後，術後の追加治療として手術単独群（18 症例）放射線療法群（6 症例），化学療法群（16 症例），併用療法群（7 症例）の予後をカプラン・マイヤー曲線で解析し，検定はログランク法で行った。【結果】リンパ節転移陽性症例は有意に予後不良であった（p=0.003）。放射線療法群は有意に予後不良であった（p=0.027）。リンパ節転移陽性症例（12 症例）の放射線療法群（4 症例）は全例腫瘍死しているのに対し，化学療法群（4 症例）は全例生存，併用群（4 症例）は 3 例が生存している。【結論】子宮頸部腺癌のⅠ期，Ⅱ期症例に対する術後治療は放射線療法より化学療法が予後改善につながることが示された。

２１０　CCRT と TC 療法が奏効した子宮頚癌 4b 期の 1 例

島根大学

石橋雅子，中山健太郎，片桐敦子，今村加代，山上育子，折出亜希，原田　崇，金崎春彦，青木昭和，真鍋　敦，宮崎康二

【緒言】子宮頚癌 4b 期の予後は極めて不良であるが，我々は同時併用化学療法及び TC 療法が著効した症例を経験したので報告する。【症例】症例は 57 歳女性，不正性器出血を主訴に紹介初診。両側広間膜および一部骨盤壁まで浸潤する子宮頚部腫瘤と肺への遠隔転移巣を認め，子宮頚部病理組織検査にて papillary squamous cell carcinoma であり子宮頚癌 4b 期と診断された。また初診直後より難治性の下腹部痛あり，疼痛コントロールにオピオイドが必要であった。その後 POMP 療法 1 コース＜CDDP:14 mg/㎡(D1-D5)，PEP:7 mg/㎡(D1-D5)，MMC:7 mg/㎡(D5)，VCR:0.7 mg/㎡(D5)＞，TC 療法 1 コース＜PTX:175 mg/㎡，CBDCA:AUC5＞施行した後，CCRT＜全骨盤照射 45Gy+RALS15Gy，weekly CDDP 30 mg/㎡＞施行した。子宮頚部腫瘤の縮小を認め，病理組織検査にて悪性細胞消失。その後，TC 療法を 2 コース追加した。画像上肺野の病変に縮小傾向がみられたため，胸腔鏡下肺部分切除術を施行し，病理組織学的検査にて pathological CR と診断された。その後，現在まで再発傾向なく，治療後 2 年 5 ヶ月間，外来観察中である。【結語】進行子宮頚癌 4b 期に対して CCRT および TC 療法が有効と考えられた。

第１０群　腫　瘍　Ⅲ（９：５０　～　１０：３０）

座長　四国がんセンター　野河　孝充　先生

２１１　子宮体癌における骨盤リンパ節転移の術前画像診断による評価に関する検討

香川大学[1)]，香川県立保健医療大学[2)]

犬走英介[1)]，秦　幸吉[2)]，大野正文[1)]，秦　利之[1)]

【目的】術前子宮体癌患者における骨盤内リンパ節(PLN)転移に関して，2-[18F]fluoro-2-deoxy-D-glucose(FDG)-positron emission tomography(PET)により評価し，MRI，CTの所見と比較し，その有用性について検討した。【方法】術前にFDG-PET，MRI，CTが施行され，手術が行われた46例の子宮体癌を対象とした。手術は原則として単純子宮全摘+両側付属器切除+骨盤リンパ節廓清+腹腔細胞診を施行した。術前FDG-PET，CT，MRによるPLN転移評価を行い，その所見と摘出したPLNリンパ節の病理組織学的所見との比較検討を行った。【成績】FDG-PETによるPLN転移の検出についてのsensitivity; 36.4%，specificity; 96.4%でCT，MRと比較して有意差を認めなかった。また，PLN転移を認めた11例中7例は筋層浸潤が1/2以内であり，そのうち1例のみFDG-PETでPLN転移が診断された。筋層浸潤が1/2を超える4例では3例でPLN転移が診断された。【結論】FDG-PETを含めた術前の画像診断では子宮体癌患者におけるPLN転移を正確に評価するには無理があり，術前の画像診断によるPLN評価を超える症例にしばしば遭遇することを念頭に置く必要があると考えられた。

２１２　子宮体癌に対する妊孕性温存治療

徳島大学

高橋洋平，西村正人，中山　彩，吉田加奈子，古本博孝，苛原　稔

【目的】子宮体癌に対する妊孕性温存療法の問題点について検討した。【対象と方法】子宮内膜癌と診断され，妊孕性温存を強く希望し，黄体ホルモン(MPA)療法を行った５例。年齢は26ー34歳。全例が未経産。３例はBMIが25を超えた肥満症例。月経周期が不整な症例が３例。MRIによる進行期は全例でIa期。組織型はendometrioid adenocarcinoma G1が４例，G2が１例。MPA投与量は600mg/day。１ヶ月ごとに子宮内膜細胞診，組織診を行い，３ヶ月後には子宮内膜全面掻爬を施行した。【結果】全例で効果を認め，奏功までの期間は3ー6ヶ月であった。３例で再発を認め，２例は子宮摘出術を施行した。１例は再度MPA療法を行っている。１例で挙児を得られた。死亡例はないものの，寛解後に受診しなくなる，あるいは，妊孕性温存の危険性が十分に理解できていない症例では，再発確認時にはすでに筋総浸潤を伴い，子宮摘出を行わざるを得ない状態となっていた。１例では深い筋総浸潤を認め化学療法を追加した。また，G2の症例も再発を認めた。【結論】子宮体癌の妊孕性温存療法は，安易に行うべきではなく，患者の性格，病識などを把握し，良好な信頼関係を築く努力が重要である。さらには疾患に対する十分な説明と長期的な経過観察が必要である。行う場合はMPA 600mg/dayで行い，G1までの症例に限定することが望ましい。

２１３　子宮体癌手術症例における筋層浸潤評価についての検討

鳥取大学

佐藤慎也，佐藤誠也，川口稚恵，島田宗昭，板持広明，紀川純三，寺川直樹

【目的】子宮体癌における術前・術中の筋層浸潤に対する診断精度について検討した．【対象】1995 年から 2006 年の間に鳥取大学医学部産科婦人科で手術療法が施行された子宮体癌のうち，術前画像評価が可能であった 168 例を対象とした．【方法】術前には MRI 検査を行い，junctional zone もしくは dynamic study での subendometrial enhancement を用いて筋層浸潤の程度を判定した．術中には筋層浸潤最深部に切開を加え，肉眼で筋層浸潤の程度を評価した．術前・術中の筋層浸潤評価を病理組織診結果と比較し，検討した．【成績】術後組織診結果は，筋層浸潤なし 31 例，筋層浸潤 1/2 未満 86 例，筋層浸潤 1/2 以上 51 例であった．術前 MRI の正診率は 72%であった．術前に浸潤なしと診断した症例の 35%で浸潤がみられ，筋層浸潤 1/2 未満と診断した症例の 17%で 1/2 以上の浸潤が認められた．筋層浸潤判定における感度は 75%，特異度は 87% であった．術中判定の正診率は 78%であり，筋層浸潤判定における感度は 69%，特異度は 93%であった。組織分化度別の検討では，G 2/3 症例で術前，術後ともに不一致率が高く，筋層浸潤を過小評価する傾向がみられた．【結論】子宮体癌における術前・術中の筋層浸潤は過小評価される傾向があり，組織分化度を考慮して慎重に治療方針を決定することが必要と考えられた．

２１４　子宮体癌におけるヘプシンの基礎および臨床検討

岡山大学

中村圭一郎，本郷淳司，関　典子，児玉順一，平松祐司

【目的】子宮体癌はこの 10 年間に約 2.5 倍増加傾向を示した疾患の１つであるが，未だ発症原因の解明には至っておらず，治療法は手術，化学療法等を組み合わせて治療を行っているのが現状である。しかしながら再発・再燃症例も多く，このような症例に苦慮し，一刻も早い新しい診断・治療法の確立が望まれている。申請者は癌浸潤・転移の中心的役割を担っている細胞マトリックスのセリンプロテアーゼの１種ヘプシン(Hepsin)に着目し，研究を行った。【方法】子宮体部正常組織(10 名)，子宮内膜増殖症(10 名)，子宮体癌(15 名)の患者組織を用い，ヘプシン免疫染色法を行うとともにヘプシン cDNA を用い，Ishikawa 子宮体癌細胞株での作用機序(Matrigel Invasion Assay，細胞周期，p53 等）や抗腫瘍抑制能の検討を行った。【成績】ヘプシンは子宮正常体部および子宮内膜増殖症と比較し，子宮体癌に高発現を認め，特に未分化型線癌に強く染色され，Matrigel Invasion Assay でも同様にヘプシン stable 遺伝子導入細胞株(Ishikawa/Hepsin-10，-12)は empty vector より 2.8-3 倍の浸潤を認めた。また作用機序においては G2/M 期の cycle arrest を起こし，cyclin A・B を抑制するとともに p53・14-3-3 sigma に作用し，pro- apoptotic の Bak，anti-apoptotic の Bcl-2，Bcl-xL，caspase-3 に機序し，*In vitro*・*in vivo* においても約 95%の腫瘍形成抑制が可能であった。【結論】子宮体癌患者においてはヘプシンが進行期癌に高発現する一方，基礎検討においては癌抑制能を持ち合わせた遺伝子であった。

２１５　子宮体癌におけるSecretory Leukocyte Protease Inhibitor（SLPI）の解析

国立病院機構四国がんセンター

Wroblewski順子，野河孝允，松元　隆，横山　隆，白山裕子，日浦昌道

Secretory leukocyte protease inhibitor（SLPI)は上皮性悪性腫瘍の増殖，進展に関与し，複数種の癌細胞に高い頻度で出現している。これまでに我々は子宮体癌と SLPI の関連について着目し，癌化に伴いmRNA発現が増加することを確認してきた。今回我々は子宮体癌と血清SLPI値との関連について検討を行った。[方法]2003年から当院で手術療法を施行し，同意の得られた子宮体癌（異型内膜増殖症を含む）84例及び健常者36例に対し，ELIZA法で血清SLPI値を測定し臨床病理学的，統計学的検討を行った。組織内の SLPI 蛋白の局在を免疫組織学的に検討した。[結果]健常者の血清 SLPI 値は平均48.65ng/mlで,体がん症例は51.93ng/mlであった。健常者を閉経前後で比較すると閉経前47.45ng/ml，閉経後は51.05であった。組織型別には異型内膜増殖症 44.75ng/ml，類内膜腺癌 51.52ng/ml，明細胞腺癌 44.8ng/ml，　漿液性腺癌 55.2ng/ml，癌肉腫 59.8ng/ml と癌肉腫，漿液性腺癌に血清 SLPI 値が高値であった。進行期別では進行期が進むにつれて血清 SLPI 値が上昇する傾向がみられた。分化度別では，差は認めなかった。免疫組織学的検査では，正常増殖期内膜には SLPI 免疫染色は陰性であるが，連続する異型増殖腺は陽性であった。類内膜腺癌 G１は G３と比べると，高い陽性を示した。[結論]血清 SLPI 値は子宮体がんにおいては，バイオマーカーとしては有効とは言えない。異型増殖腺，高分化腺癌に SLPI の発現が見られることから，類内膜腺癌の癌化との関連やホルモン環境との関係が示唆される。

第１１群　腫　瘍　Ⅳ（１０：３０　～　１１：１０）

座長　徳島大学　古本　博孝　先生

２１６　腹腔鏡下手術により診断したHyperreactio luteinalisの一例

徳島大学，中山産婦人科

永峰由理，桑原　章，中山孝善，牛越賢治郎，苛原　稔

Hyperreactio luteinalis は比較的稀な疾患であり，両側性卵巣腫大，hCG 上昇，高アンドロゲンが特徴的である。確定診断には生検が必要であり，帝王切開などで偶発的に発見され診断に苦慮することも多い。今回，我々は妊娠初期より経過観察し，腹腔鏡手術により診断を確定させた Hyperreactio luteinalis の一例を経験したので報告する。

症例は35歳，初産。妊娠8週から両側卵巣腫大を認め，MRI で両側卵巣に１０cm の境界明瞭な多房性嚢胞性腫瘤を認めた。腫瘍中心部は正常卵巣構造が保たれHyperreactio luteinalis が疑われた。hCG 上昇（6万），テストステロン高値（7.9）を認めたが男性化は認めなかった。妊娠16週に腹腔鏡下手術を行った。右卵巣嚢胞内容液を穿刺吸引後，付属器切除術を施行。術中病理検査で黄体嚢胞と診断したため，腫大した左卵巣は分娩の妨げとならない位置へ移動させ手術を終えた。術後も高アンドロゲン血症，左卵巣腫大は持続し，ごく軽度の男性化を認めた。胎児は男児，妊娠 24 週時に推定体重（739g，＋1.5ＳＤ）と LFD が疑われた。妊娠38週，分娩停止のため帝王切開（3950g，＋1.95 SD）を行い，術後経過観察中である。

画像診断でHyperreactio luteinalis が疑われる場合,腹腔鏡手術は有用な手段であり,生検を行い,不必要な卵巣切除を避けることが可能と考えられる。

２１７　腹腔鏡にて診断し治療し得た卵管捻転の４例

津山中央病院
楠本知行，河原義文

【緒言】婦人科救急疾患において卵管捻転は稀な疾患であり、他疾患との鑑別に苦慮する。過去三年間に当院で経験した卵管捻転の４例を報告する。【症例】＜症例１＞１３歳。下腹部痛を主訴に急性虫垂炎を疑われ当院外科紹介、右卵巣腫瘍疑いにて当科紹介となる。卵管水腫疑いにて腹腔鏡下手術施行、右卵管は鶏卵大に腫脹し捻転を認め壊死していた。右卵巣は正常、腹腔鏡下右卵管切除術施行。＜症例２＞１６歳。右下腹部痛を主訴に近医内科受診、腸炎疑いにて加療後改善しないため当院外科紹介、卵巣腫瘍疑いにて当科紹介となる。腹腔鏡にて、右卵管捻転を確認、右卵管切除術施行。＜症例３＞４５歳。左付属器腫瘍捻転疑いにて近医産婦人科から当科紹介、両側卵管結紮術の既往有り。腹腔鏡所見にて左卵管捻転及び、右側の卵管周囲嚢胞あり、両側卵管切除術施行。＜症例４＞５０歳。左下腹部痛にて近医内科より当院救急外来紹介、左卵巣腫瘍茎捻転疑いにて当科紹介。腹腔鏡にてダグラス窩に嵌入、変色した左卵管を確認、左卵管切除術施行。【考察】症例１，症例２は若年にて経腟超音波検査が行えなかったが、経腟プローベを用いた経直腸超音波検査で、ほぼ同様の精度の検査が可能であった。しかし、いずれの症例も、術前に確定診断には困難であった。また、全例において、腹腔鏡手術は診断、治療に有用であったと考えられた。

２１８　Wunderlich 症候群の２例

山口大学
水本久美子，竹谷俊明，田村　功，浅田裕美，松岡亜希，山縣芳明，
杉野法広

今回我々は，月経困難症を主訴とする Wunderlich 症候群の２例を経験したので報告する。【症例 1】27 歳，不正性器出血，下腹部痛を主訴に近医を受診，MRI 検査にて子宮体部背側に腫瘤像を認め当院紹介受診，精査にて双角子宮，右側腎形成不全に加え，右子宮角に異所性開口した嚢腫を認め，開腹による嚢腫摘出術が施行された。術中所見，病理組織診断から双頚双角子宮重複腟の右側腟閉鎖に低形成腎尿管が異所性開口し嚢腫状となったものと考えられ，Wunderlich 症候群と診断した。【症例 2】23 歳，月経困難症，過多月経を主訴に当院女性外来受診，MRI 検査にて子宮奇形を指摘され当科紹介受診，精査にて重複子宮重複腟の右側腟閉鎖，右側腎形成不全を認め，Wunderlich 症候群と診断，腹腔鏡下に確認の上，経腟的に開窓術を行った。【まとめ】Wunderlich 症候群は AFS-classⅢの子宮奇形で，①重複子宮 ②片側の腟閉鎖による傍頚部嚢胞 ③患側の腎・尿管形成不全の３項目を伴う症候群で，複雑な形態や疾患頻度の低さからその術前診断は難しく，開腹所見により診断がなされることも少なくない疾患である。若年女性が月経困難症，下腹部痛，月経痛を主訴に受診し骨盤内腫瘤を認めた際には Wunderlich 症候群の可能性も考慮し，精査を行う必要があると考えられた。

２１９　高圧酸素療法が奏効した術後膀胱膣瘻の一例

山口県立総合医療センター
讃井裕美，上田一之，吉富恵子，古谷信三，佐世正勝，中村康彦

子宮頸癌術後，放射線療法後の膀胱膣瘻は治療が困難であり，子宮頸癌の治療後後遺症としてＱＯＬを損なう要因となっている。今回私たちは子宮頸癌術後，放射線療法後の膀胱膣瘻に対し高圧酸素療法を行い，良好な結果を得た。

症例は 38 歳女性で子宮頸癌，腺扁平上皮癌 IIa であった。術前化学療法としてパクリタキセル，ｶﾙﾎﾞﾌﾟﾗﾁﾝを 2 コースと子宮腔内照射，イリジウムラルス１５Ｇｙを行い，95%の腫瘍の縮小を得て，広汎子宮全摘出術を行った。術後放射線療法を４０Ｇｙ行ったが膀胱膣瘻を生じた。膀胱にバルンカテーテルを留置し，高圧酸素療法（２ＡＴＡ，1 時間）とＰＧＥ１製剤 10μｇの静脈注射を併用し，４８回の治療で膀胱膣瘻は閉鎖した。治療による副作用は認めなかった。高圧酸素療法では組織内酸素濃度の上昇により，虚血，低酸素になった障害部位の治癒を促進する。本療法は子宮頸癌術後や放射線性の膀胱膣瘻の保存的治療として試みる価値のある治療と考えられた。

２２０　CA125 偽陽性を呈した一症例

川崎医科大学[1)]　岡山大学[2)]
潮田至央[1)]，潮田まり子[1)]，宋　美玄[1)]，吉田　晋[1)]，下屋浩一郎[1)]，
平松祐司[2)]

CA125 はヒト卵巣漿液性嚢胞腺癌の腹水培養細胞を免疫原として作成されたモノクローナル抗体 OC125 が認識する抗原であり，卵巣癌の診断，治療および再発のモニター指標として広く使用されている。今回我々は非特異的反応による偽陽性と考えられる CA125 高値を呈した症例を経験したので，これを報告する。症例は 64 歳，G4P3。既往歴に特記事項なし。平成 17 年 12 月に人間ドックにて CA125 値 92 と高値を指摘され精査目的にて当科紹介受診。内診，超音波検査にて異常を認めなかったため，精査及び全身検索として MRI，CT，PET 検査を施行するも異常を認めず。平成 18 年 4 月には 252 と高値を示すも，その後 35～45 と低値を推移したため経過観察としたところ，9 月に 328 と再び高値を示した。この際も内診及び超音波検査にて異常を認めなかったため，非特異的反応による CA125 の偽陽性を疑い，別の測定系にて再測定したところ，当院の従来法で 328 であった値が 13 と正常値を示した。後日再検査施行するも当院従来法で 149 であった値が別系検査では 12.3 と正常値となったため，非特異的反応による CA125 偽陽性と考え，異常なしと診断した。現在外来 follow 中であるが，著変なく経過している。

第１２群　腫　瘍　Ｖ（１１：１０　～　１１：３４）

座長　高知大学　前田　長正　先生

２２１　MRI にて adenoma　malignum を強く疑った３症例の検討

倉敷中央病院

内田崇史，宇佐美知香，前田綾子，川崎　薫，崔　理香，本田徹郎，中堀　隆，長谷川雅明，高橋　晃

adenoma　malignum（minimal　deviation　adenocarcinoma：MDA）はまれな子宮頚癌であるが，放射線療法，化学療法に抵抗性であり広汎性子宮全摘出術を要することが多い。水様性帯下の自覚症状と，頚部の多発性嚢胞という特徴的な画像所見を持つが，確定診断には至らないことが多く細胞の異型に乏しいため細胞診でも術前診断することは困難である。今回，MRI にて MDA を強く疑った３症例につき，自覚症状と術前検査所見，および摘出標本での組織診断をそれぞれ検討した。症例１：49 歳，主訴は水様性帯下。MRI にて頚部に多房性嚢胞像を認め MDA を疑ったが，頚部細胞診ではクラス 3，lobular endocervical glandular hyperplasia の疑いであった。広汎性子宮全摘出術を行ったが組織診断でも lobular endocervical glandular hyperplasia であった。症例２：52 歳，主訴は水様性帯下，MRI にて多発性嚢胞状病変を認めた。細胞診はクラス 1，悪性所見を認めず。初期治療として広汎性子宮全摘出術を行ったが，組織診断では子宮頚部の adenomyoma であった。症例３：57 歳，主訴は性器出血。MRI にて頚部に多発性の嚢胞を認めた。細胞診はクラス 1，MDA を疑う細胞は認めなかった。病変部位が外子宮口に近かったため円錐切除術を行ったところ，組織診断にて MDA の確定診断が得られた。

２２２　たこつぼ型心筋症を呈した高度貧血合併巨大子宮筋腫の一症例

JA 広島総合病院

小出千絵，藤本英夫，坂手慎太郎，向井啓司，内藤博之

過多月経から高度の貧血を合併する巨大子宮筋腫の症例は多く報告されているが，心不全に至る例は稀である。今回我々は，たこつぼ型心筋症を合併し急性心不全を呈した巨大子宮筋腫の一症例を経験したので，文献的考察を加えて報告する。

症例は，48 歳，1 経妊 1 経産，以前より過多月経を自覚していた。腹部膨満，下腿浮腫を主訴に近医内科を受診し，Hb 3.0mg/dl の高度貧血と，CT にて骨盤内巨大腫瘤と両側水腎症を指摘され当科紹介となった。巨大子宮筋腫および卵巣嚢腫の診断にて，入院のうえ全身管理をおこないながら待期的手術とした。GnRH および鉄剤の経静脈投与にて貧血は改善傾向にあった。入院１４日目には Hb 7.4mg/dl まで改善したが，Vf による急性心不全症状を来したため，循環器内科にてペーシング・MAP 輸血などを施行した。たこつぼ型心筋症と診断され加療が継続された。循環動態の改善を待って，単純子宮全摘術および両側付属器切除を施行した。術後，貧血は Hb 11.7mg/dl まで改善し，両側水腎症も改善した。なお，術前 CT・ABC にて左乳癌を指摘され，左乳房切除を同時に施行した。高度貧血を合併する子宮筋腫の症例では心負荷も大きく，たこつぼ型心筋症などの循環動態の急激な変化を来す病態が誘発される可能性があり，周術期の全身管理が問題となる。

２２３　挙児希望者に対する子宮動脈塞栓術

堀産婦人科　子宮筋腫岡山ＵＡＥセンター
吉野内光夫，田頭周一，堀章一郎

子宮動脈塞栓術の挙児希望者に対する適応については国内外とも一定の見解にいたっていない。しかしながら，子宮動脈塞栓療法研究会の集計によると挙児希望者を適応外とする施設は22%にまで減少しており，当院でも十分な同意を得た上で挙児希望者にもUAEを行っている。

これまでに当院でUAEを行った子宮筋腫321例，子宮腺筋症45例中の挙児希望者は筋腫140例（43.6%），腺筋症16例（35.6%）であった。希望者の年齢は21歳から45歳（平均36.4歳）で92例（希望者の59.0%）は未婚であった。94例は軽度，62例は強く妊娠を希望した。有症状患者特に未婚患者にとっては核出術を決断できないとしても出血あるいは圧迫症状から早期に改善が得られるUAEを選択する心理は当然であろう。

一方，UAE後には不妊原因を増強し得る合併症を引き起こすことがある。全症例のうちsloughing fibroidは5例（1.4%），比較的重症感染症は11例（3.0%）あり，1例の子宮全摘希望者以外壊死筋腫の完全排出で治癒した。また，これら10例中9例では正常周期の月経が再開した。卵巣性無月経は5例（1.4%）あり，3例は50歳以上であった。子宮性無月経は8例（2.2%）に発症したが，うち5例は挙児希望者であった。現在までに，Asherman症候群1例は内腔拡張のみで改善，内膜萎縮性無月経の2例は高プレマリン療法にて改善が得られている。

近年の晩婚化，初産年齢の高齢化に伴い，筋腫・腺筋症合併不妊症例や有症状未婚例はますます増加することが予想される。これら挙児希望者にとって，症状を改善しつつ子宮を温存できるUAEへの期待は大きい。

２２４　術前に診断し得た脂肪平滑筋腫の一例

国立病院機構　呉医療センター・中国がんセンター
江川美砂，川上洋介，花岡美生，佐村　修，熊谷正俊，竹原和宏，
水之江知哉，佐治文隆

子宮脂肪平滑筋腫は成熟脂肪細胞と平滑筋細胞を含んだ稀な子宮筋腫である。この度，術前に脂肪平滑筋腫と診断し得た症例を経験したので文献的考察も含め報告する。症例は75歳，3経妊0経産。既往歴，手術歴として左卵巣腫瘍手術，高血圧，右股関節炎による人工関節置換術があった。20年程前より近医で手拳大程度の子宮筋腫を指摘されていたが経過観察となっていた。2ヶ月前より頻尿を認め近医を受診したところ，子宮筋腫は小児頭大に増大が認められていたため当院紹介となった。初診時，内診では小児頭大のやや軟らかい腫瘤を触知し，超音波検査では高輝度で内部は比較的均一な腫瘤があり，CT検査では，骨盤内正中に一部石灰化のある造影効果に乏しい，脂肪成分が主体の腫瘤が認められた。以上の画像診断から子宮筋腫の変異型である脂肪平滑筋腫を疑い，単純子宮全摘術，両側附属器切除術を施行した。摘出した子宮体部には最大径15cmの辺縁整，黄色調で柔らかい腫瘤を認めた。病理組織学的には少量の平滑筋組織や小血管が散在した異型に乏しい成熟脂肪細胞の充実性増生がみられ，脂肪平滑筋腫と診断された。本症例は閉経後に比較的に急速に増大した子宮腫瘍であったが，CT検査では腫瘍は脂肪成分を主体とし術前に脂肪平滑筋腫が推定可能であった。骨盤内に脂肪を含む腫瘍を認めた場合本疾患も念頭に置く必要があると考えられた。

第１３群　絨毛性疾患（１３：３０　～　１４：０２）

座長　山口大学　武田　理　先生

２５０　絨毛性疾患の２症例

山口県立総合医療センター
古谷信三，上田一之，佐世正勝，吉冨恵子，讃井裕美，中村康彦

今回，我々は胞状奇胎除去後にHCGの再上昇を認めた2例を経験したので報告する。
症例1は，妊娠10週に胎児共存奇胎を疑ったが，強い挙児希望があったため，妊娠継続とした。妊娠19週6日に妊娠高血圧症候群の疑いで入院し，安静及び降圧剤による加療を行ったが，血圧コントロールは不良であった。妊娠21週0日に子癇発作が出現したため，緊急帝王切開を施行し，胎児，胎盤及び奇胎組織を娩出した。娩出後の血中HCG値が下降不良であったため，存続絨毛症と診断し，MTX療法を3コース施行した。さらに，子宮内容除去術も施行したが，血中HCG値は下降せず，Second Lineの化学療法としてEMA-CO療法を開始した。3コース施行後にHCG値はcut off値以下となった。
症例2は，超音波にて子宮内にsmall vesicle patternを認め，胞状奇胎の診断のもと，奇胎除去術を施行した。奇胎娩出後，6週目頃より下腹部痛，腰痛が出現し，血中HCG値は再上昇した。臨床的侵入奇胎と診断したが，対症療法では改善しない強い腹痛と肺転移を認めたためEMA-CO療法を4コース行った。除去術後23週目には血中HCG値がcut off値以下となったが，肺転移の残存を認めたためさらに2コース追加し，肺の病変はその後消失した。

２５１　絨毛の水腫化を認めた症例の取り扱い

浜田医療センター
小林正幸，中川達史

microscopic moleと診断された症例の中には遺伝学的に解析すると全胞状奇胎，部分胞状奇胎，水腫性流産が混在することが知られている。今回我々は組織学的にmicroscopic moleにあたる症例から続発性病変を来した2例を経験した。1例は侵入奇胎＋肺転移巣を来した症例で，もう一例は侵入奇胎であり，双方とも化学療法等の治療により寛解した。これらの症例はその後の免疫染色により全胞状奇胎であった可能性が高いと考えられた。絨毛の水腫化を認める症例において胞状奇胎のhigh risk群をスクリーニングするためには，胎嚢が不明瞭であること，トロフォブラストの極性を失った異常増殖などが要点であり，更にP-57やCD-34による免疫染色することで全胞状奇胎の診断の助けとなる。
それらの方法にて胞状奇胎が疑われた症例には，掻爬後早期（1ヶ月以内）からのHCGの定期的follow upが必要であり，異常を認めた場合は早期からの診断治療が重要である。

２５２　異所性妊娠に対し保存療法を行った３症例

香川大学

山城千珠，森　信博，犬走英介，花岡有為子，金西賢治，田中宏和，
塩田敦子，柳原敏宏，秦　利之

頚管妊娠および帝王切開瘢痕部妊娠は稀な異所性妊娠であるが，近年の帝王切開率の上昇に伴い増加していく可能性がある。これらの異所性妊娠では大量出血のために子宮摘出術が行われる場合もあり，保存療法のｽﾀﾝﾀﾞｰﾄﾞは確立されていない。今回，妊孕性温存の強い希望により保存療法を行った３症例を経験したので報告する。症例１：頚管妊娠　38歳　初産，症例２：帝王切開瘢痕部妊娠　20歳　5経妊２経産，症例３:帝王切開瘢痕部妊娠　33歳　２経妊２経産。３症例ともにMTXの筋肉内注射(20mg/day＊5days）を行い血中・尿中HCG値の推移と超音波検査でGS周囲の血流および胎児心拍を観察した。症例１・２では治療開始後すみやかに胎児心拍は陰性となりHCG値も低下したがGS周囲の血流は豊富であったため，子宮動脈塞栓術を行った後に子宮内容の除去術を行った。症例１・２の治療経過は順調であり大量出血はみとめなかった。症例３は胎児心拍の陰性化に７日間を要しMTXの筋肉内注射後のHCG値の低下が不十分であったために，治療開始14日目にMTX 50mgのGS内投与を追加した。その後HCG値は低下したが血流は豊富であり，治療開始43日目に500mlの出血をみとめ緊急で子宮動脈塞栓術を行った。その４日後に子宮内容除去を行ったが途中1200ml以上の大量出血をみとめ血尿用のﾊﾞﾙｰﾝで圧迫した。その後の経過は順調であった。

２５３　帝王切開瘢痕部妊娠の一例

山口赤十字病院

高橋弘幸，申神正子，金森康展，谷川正浩，辰村正人

【はじめに】帝王切開の増加にともない帝王切開後の合併症が問題となってきているが帝切瘢痕部（創部）妊娠もその一つである．今回，帝切瘢痕部に着床したが稽留流産となった本症の一例を経験した．【症　例】34才，作業療法士　G2・P2　CPDのため２回帝王切開．家族歴・既往歴に特記事項なし．妊娠４週６日に妊娠反応が陽性となったため，５週２日に当科を初診した．経腟エコー検査で帝切瘢痕部にGSを認めた．【経過】５週３日，不正子宮出血のため切迫流産の診断で入院管理となった．GSは子宮内腔方向に増大・膨隆したが，power　Dopplerによる観察により，着床部は帝切瘢痕部と診断した．８週３日になってGSの変形と胎芽が確認できないことから稽留流産と診断した．稽留流産ではあったが血中HCGが24000mIU/mlと高値であったので，８週６日，MTX50mgを経腟エコーガイド下に18Gの採卵針で子宮筋に局注した．局注後７日目にはGSは著明に変形した．出血も多くなかったので本人の希望により８日目に退院とし，以後，外来で経過観察した．処置後15日目には子宮内の血液貯留像は消失した．22日目に子宮内より壊死した脱落膜が排出したが，瘢痕部には高輝度エコーのmassを認めた．このmassは127日目にも依然として認めたが，尿中・血中のHCGは陰性化した．【おわりに】帝切瘢痕部（創部）妊娠は現在までのところ，まとまった報告はなく頻度は不明である．したがって取り扱いに関する一定の見解は無いが頚管妊娠に準じた管理が必要と報告されている．出血のコントロールができなければ開腹による子宮全摘や創部妊娠部部分切除が必要とされる．薬物療法としてはメソトレキセート（ＭＴＸ）の全身・局所投与があり，保存的に管理できなければHCGの低下を待って掻爬する．また最近は子宮動脈塞栓術後の妊卵除去など報告されている．

第１４群　他の腫瘍　（１４：０２　～　１４：４２）

座長　福山医療センター　早瀬　良二　先生

２５４　当科における卵巣外原発性腹膜癌の臨床的検討

山口大学

福島千加子，武田　理，鳥居麻由美，末岡幸太郎，村上明弘，縄田修吾，杉野法広

【目的】卵巣外原発性腹膜癌（Extraovarian primary peritoneal carcinoma，以下 EOPPC）は比較的稀な疾患で一般に予後不良と言われている。今回当科で経験した本疾患の臨床的検討を行った。【方法】1997 年から 2006 年の 10 年間に当科で加療を行い，GOG の診断基準を充たす EOPPC11 例を対象とし，治療成績について検討を行った。【成績】発症年齢は 40-79 歳（中央値 65 歳），進行期は IIIc 期 9 例，IV 期 2 例であった。治療前に腹膜癌を疑った症例は 4 例（36.4%）で他は卵巣癌や子宮体癌を疑った症例が多かった。また治療前に子宮内膜細胞診陽性であった症例が 4 例（36.4%）と高率であった。10 例に開腹手術が施行され，2 例に optimal が得られた。8 例は suboptimal であったが，このうち 7 例で術後化学療法が奏効し，5 例（62%）に Interval debulking surgery（以下 IDS）が施行され完全摘出可能であった。初回手術及び IDS で optimal になった症例（7 例）では 5 年生存率 64.3%，median survival 84 ヶ月で，IDS を行わなかった症例（0%，21 ヶ月）に比し有意に予後良好であった。【結論】EOPPC では診断に苦慮するものが多いが子宮内膜細胞診陽性所見が診断の補助になる可能性がある。また，卵巣癌と同様に，腫瘍減量手術の成功が予後を左右する重要な因子と考えられた。

２５５　妊娠末期に判明した腹膜癌の１例

広島大学

山本弥寿子，藤原久也，大亀真一，平田英司，三好博史，工藤美樹

【はじめに】悪性腫瘍合併妊娠の頻度は 1，000 例に 1 例程度と報告されており，子宮頸がん，乳がん，甲状腺がん，卵巣がんなどの報告が多い。今回，我々は，妊娠末期に大量の腹水貯留で判明した腹膜癌の 1 例を経験したので報告する。

【症例】36 歳，5 経妊 1 経産。既往歴として習慣流産あり。今回妊娠中も柴苓湯の処方を受けていた。妊娠初期より当院受診しており，途中経過は特記すべき異常なし。妊娠 35 週頃より，腹囲増大に伴う腹痛，倦怠感を自覚，妊娠 37 週 0 日の健診時，経腹超音波検査で肝下面まで達する多量の腹水および子宮上方に 15 センチ大の腫瘤を認めた。精査行うも，腹水の原因，腫瘤の由来は不明，悪性疾患の疑いが除外できないため，同日，緊急帝王切開施行し 2680g，APS5/9 の女児を娩出した。開腹時，約 2，000ml の淡黄色腹水を吸引，また腹腔内に多数の播種巣を認めた。術前に認めた子宮上方の腫瘤は腫瘍により肥厚した大網が omental cake を形成していたものと判明，迅速病理組織診断は低分化腺癌であった。帝王切開術後に腹腔内を検索するも両側付属器および消化管に原発巣と思われる病変は認めなかった。播種巣部分切除を行い手術終了した。術後病理組織診断は漿液性腺癌，術後の全身精査で原発巣は確認できず，腹膜癌と診断した。現在，術後化学療法中であり，その後の経過および若干の文献的考察を加えて報告する。

２５６　COACH 症候群を合併した癌性腹膜炎の一例

広島大学

平田英司，藤原久也，大亀真一，山本弥寿子，三好博史，工藤美樹

【緒言】COACH 症候群は，小脳低形成，精神知能発達遅延，小脳失調，脈絡膜欠損，肝線維症および先天性腎不全を特徴とする常染色体劣性遺伝の極めて稀な疾患で現在まで 20 例（本邦で 2 例）程報告されているに過ぎない。今回我々は COACH 症候群を合併した癌性腹膜炎の一例を経験したので報告する。

【症例】40 歳，0 妊 0 産，既往歴では COACH 症候群に加え平成 18 年に食道静脈瘤 EIS 療法，家族歴として兄が 1 歳時突然死している。3 ヶ月前より腹部膨満感が出現し前医を受診され，腹水，骨盤内腫瘍，頸部リンパ節腫大を認め当科紹介となった。初診時，Performance Status；4 で著明な腹水と骨盤内に径 10cm 大の腫瘤を認め，左側頸部に 3cm 大のリンパ節を 3 箇所触知した。CT/MRI で骨盤内に充実性部分を有する腫瘍と傍大動脈・縦隔・左側頸部リンパ節の腫大を認めた。腫瘍マーカーは CA125;2891U/ml，CA19-9；19106U/ml，CEA；361.1ng/ml，SCC；356ng/ml であった。腹水穿刺細胞診；Class V（clear cell adenocarcinoma 疑い），頸部リンパ節生検；metastatic clear cell adenocarcinoma であった。病状と希望より緩和ケア医療行い，急性増悪し初診より 18 日で癌死された。

２５７　子宮に発症した悪性リンパ腫の２例

呉共済病院

村上隆介，勝部泰裕，小松正明

【緒言】子宮に発生した悪性リンパ腫は非常に稀であり，子宮頚部細胞診や内膜細胞診で陰性となる場合も多い。今回我々は子宮頚部また体部腫瘍を契機に診断された 2 例の悪性リンパ腫を経験したので報告する。

【症例１】68 歳，女性，不正性器出血を主訴に受診。内診で子宮膣部は肉眼的に壊死状であり，経膣超音波で子宮頚部が 4cm 大に腫大し，生検を施行。病理組織診で CD20 陽性であるリンパ球系大型細胞の増生を認め Diffuse large B-cell lymphoma と診断し血液内科に転科。CT にて他にリンパ節腫大や腫瘍性病変を認めず，Ann Arbor 分類で悪性リンパ腫 Stage I 期と診断し，リツキシマブ併用 CHOP 療法３コース後，子宮腔内照射 40Gy を施行し CR を得た。現在経過観察中であるが再発を認めていない。

【症例２】66 歳，女性，全身倦怠感を主訴に当院受診，CT で 15cm 大の子宮体部腫瘍を認め当科紹介。MRI で悪性リンパ腫を疑い，血液内科に紹介。末梢血に異形細胞を認め，胸髄生検で CD20 陽性である大型のリンパ球細胞の浸潤を認め Diffuse large B-cell lymphoma と診断。Ann Arbor 分類で悪性リンパ腫 stageⅣ期と診断しリツキシマブ併用 THP-COP 療法後，HD-MA および R-hCVAD 療法を 2 コース行い，CT および胸髄生検で CR を得て，現在治療継続中である。

２５８　大腸癌子宮転移の２例

広島大学　産科婦人科[1)]，病院病理部[2)]
大亀真一[1)]，藤原久也[1)]，山本弥寿子[1)]，平田英司[1)]，三好博史[1)]，
有廣光司[2)]，工藤美樹[1)]

【はじめに】大腸原発悪性腫瘍が子宮へ転移することは比較的稀であるが，最近S状結腸癌，直腸癌から子宮体部への転移2例を経験した.

【症例１】57歳，S状結腸癌初回手術から12ヶ月後，局所再発および肺転移に対する治療を施行した.21ヵ月後から腫瘍マーカーの再上昇を認め，子宮頸部，内膜細胞診でclassVと判定された.細胞診所見では壊死性背景の中に著明な重積，一部柵状配列を伴う異型腺細胞による集塊が出現し，細胞質はライトグリーン好性で一部粘液豊富な高円柱状を示すことから，大腸癌からの転移が示唆された.生検所見も既往大腸癌と一致した.現在化学療法施行中である.

【症例２】58歳，直腸癌初回手術の20ヵ月後から腫瘍マーカーの再上昇を認め，不正性器出血がみられ，子宮内膜細胞診でclassVと判定された.細胞診所見では壊死性背景の中に重積，一部柵状配列を伴う異型腺細胞による集塊が出現していた．子宮内膜組織診では篩状腺管構造を呈しながら増殖する腫瘍組織を認め，免疫組織化学的所見でCK20陽性，CEA陽性を示したことから，直腸癌の子宮転移と診断し，手術を施行した.摘出病理組織学的所見でも，既往直腸癌と同様の所見が得られた.今後，化学療法施行予定である.

【まとめ】大腸癌の増加に伴い，今後大腸癌子宮転移症例は増加することが考えられ，腫瘍マーカー上昇時の再発部位として認識する必要があると思われた.

第 3 会 場

第１５群　不妊・内分泌　（８：３０　～　９：０２）

座長　徳島大学　松崎　利也　先生

３０１　一絨毛膜性双胎（Monozygotic monochorionic twinning：MZT）の胚盤胞移植における発生率について（新鮮胚盤胞移植 992 周期とガラス化胚盤胞融解移植 1133 周期の検討）

広島 HART ｸﾘﾆｯｸ
向田哲規，高橋克彦

目的）体外受精-胚移植法（IVF-ET）において，多胎を回避する手段としては移植胚数を 1 個にする Single embryo transfer：SET が有効であり，妊娠率を低下させない SET として，胚盤胞まで培養し移植する胚盤胞移植が行われている。しかしながら胚盤胞移植は，通常の 2～3 日間培養後移植する場合と比べ，MZT の発生率は高くなると報告されている。MZT は多胎の中でもより慎重な産科管理が必要なため，胚盤胞移植法における MZT の発生率を Retrospective に比較検討した。対象と方法）2003 年 1 月から 2005 年 12 月までの 3 年間に施行した 992 周期の新鮮胚盤胞移植と 1133 周期のガラス化胚盤胞融解胚移植を対象とした。新鮮胚盤胞移植の適応としては通常の Day2/3 での移植にて妊娠しなかった症例や SET を希望する症例で，余剰胚は全て胚盤胞の段階で低温保存するため凍結融解周期はすべてガラス化胚盤胞融解移植となる。平均移植胚数は新鮮胚盤胞で 1.5，ガラス化胚盤胞で 1.8 であった。結果）MZT の割合は新鮮胚盤胞移植後の妊娠出産 486 例のうち 13 例（2.7%）で，ガラス化胚盤胞融解移植では 363 例中 15 例（4.1%）で統計学的に有意な差は認められなかった。しかしながら MZT の発生は 2 個以上 GS が確認できる場合に発生している割合は，新鮮胚盤胞で 6 例中 13 例，ガラス化胚盤胞で 7 例中 15 例と高率あった。考察）胚盤胞移植法による MZT の発生率は，自然発生率（0.4%）と比較して有意に高くなっているが，新鮮胚移植か低温保存胚移植との間では差はなかった。しかし複数個胚を移植し妊娠し，複数の GS がある場合に MZT が合併しやすいので，この点からも移植胚数は 1 個に厳しく制限する必要がある。

３０２　ART 妊娠と胎盤異常の関連性の検討

徳島大学
桑原　章，須藤文子，住友夏世，永峰由理，岩佐　武，檜尾健二，松崎利也，苛原　稔

【目的】ART による妊娠では，多胎妊娠とは独立した周産期リスク（前置胎盤，常位胎盤早期剥離など）が増加することが懸念されている。そこで，不妊患者への情報提供の根拠となるデータを明らかにする目的で以下の後方視野的検討を行った。【方法】1999 年 1 月から 2007 年 4 月までに当院で分娩した症例のうち，明らかな不妊背景のない群 2495 例（N 群，平均年齢 30.3 歳），当院で ART を行い，かつ，当院で妊娠・分娩を管理した群 160 例（ART 群，平均年齢 32.9 歳）を対象とし，前置胎盤，常位胎盤早期剥離の有無について後方視野的に検討した。なお搬送症例は除外した。【結果】前置胎盤は N 群 18 例（0.72%）に対し ART 群２例（1.25%）と有意差を認めなかった。ART 群で前置胎盤を認めた例は ART 適応が卵管不妊であった。常位胎盤早期剥離は N 群 17 例（0.68%），ART 群 0 例（0.00%）であった。単体妊娠のみ（N 群 2374 例，ART 群 114 例）を対象とすると，前置胎盤は N 群 10 例（0.42%），ART 群 1 例（0.88%）と有意差は認めなかった。【考察】今回の対象では ART 治療後の妊娠で胎盤異常が高頻度に発生する事実は認めなかった。ART 妊娠における胎盤異常が卵管不妊を適応とする ART 群に多く認められたことから，ART の適応となる病態の２次的結果として胎盤異常が発生している可能性も含め，詳細かつ大規模な検討が必要であると考えられた。

３０３　FSH 受容体に新たな point mutation を認めた原発性無月経の１症例

山口県立総合医療センター[1)]　山口大学[2)]
中村康彦[1)]，前川　亮[2)]，山縣芳明[2)]，吉冨恵子[1)]，讃井裕美[1)]，
古谷信三[1)]，佐世正勝[1)]，上田一之[1)]，杉野法広[2)]

【目的】FSH 受容体の変異は，極めて稀でアジアからの症例報告はこれまでに無い。今回我々は，挙児希望を主訴に来院しexon 8 に新たな点突然変異を有する原発性無月経症例を経験したので，報告する。【方法】症例は，25 歳で原発性無月経の既婚女性。身長 152 cm，体重 43 Kg。乳房発育 Tanner stage 3，恥毛発生 Tanner stage4 であった。超音波検査にて 6-8 mm 径の小卵胞を左右卵巣に認め，染色体は 46，XX であった。クロミフェン 100 mg/日 x 5 日間，hMG 150 IU/日 x 7 日間および hMG 300 IU/日 x 6 日間と 3 種類の卵巣刺激周期を試みた。また，ゲノム DNA より　FSH 受容体の遺伝子解析をおこなった。なお，本研究は，施設内倫理委員会で承認を受け，患者に対するインフォームド・コンセントを得た後に行った。【成績】クロミフェン負荷にて 12mm 径の発育卵胞を認め，血中 E2 値は 133pg/ml であった。hMG 150 IU/日 x 7 日間では卵胞発育は得られなかったが，hMG 300 IU/日 x 6 日間では，複数の排卵前卵胞が得られ，血中 E2 値も 1366pg/ml まで上昇した。遺伝子解析では，exon 8 の 662 番目塩基に T→G の変異を認め，221 番目アミノ酸の変異 Var→Gly を認めた。【結論】これまでに報告の無い FSH 受容体の exon 8 に変異を有する原発性無月経症例を経験した。

３０４　当科不育症外来における反復・習慣流産症例の検討

徳島大学[1)]，徳島県立中央病院[2)]
住友夏世[1)]，山本哲史[1)]，前川正彦[2)]，苛原　稔[1)]

【目的】当科不育症外来における反復・習慣流産症例について検討したので報告する。【対象】1995-2007 年に当科不育症外来を受診した 86 例に対し不育症スクリーニング検査を行った。原因判明時は各々の原因に対する治療を行い，原因不明の場合は IC（インフォームドコンセント）の上免疫療法を施行した。【結果】反復流産症例は 44 例で，原因不明 40 名，染色体異常 2 名，子宮奇形（中隔子宮）1 名，凝固機能異常 1 名であった。習慣流産症例は 42 例で，原発性が 26 名，続発性が 16 名であった。原発性習慣流産の原因は，原因不明 18 名（69.2%），子宮異常（筋腫，奇形）5 名（19.2%），染色体異常 3 名（11.5%）であった。原因不明原発性習慣流産の 18 名中 16 名に免疫療法を行い，10 名が妊娠し，9 名（90%）が生児を得た。子宮異常では 5 名中 2 名が生児を得た。一方，続発性は，原因不明 13 名（81.3%），染色体異常 1 名（6.2%），甲状腺機能異常 1 名（6.2%），抗リン脂質抗体症候群 1 名（6.2%），であった。原因不明続発性習慣流産症例に対し以前は免疫療法を行っており，7 名中 6 名（85.7%）が生児を獲得した。抗リン脂質抗体症候群症例は，アスピリン療法で生児を得た。【結論】当科での免疫療法の治療成績は良好であったが，今後は原発性習慣流産症例に対し十分な IC を行った上で慎重に施行していきたい。

第１６群　内分泌・基礎研究　（９：０２　～　９：４２）

座長　岡山大学　増山　寿　先生

３０５　高齢男女におけるアデイポネクチンと性ステロイドホルモン結合グロブリンとの関連

徳島大学[1)]，徳島赤十字病院[2)]

安井敏之[1)]，宮谷友香[2)]，山田正代[1)]，上村浩一[1)]，苛原　稔[1)]

【目的】性ステロイドホルモンや性ステロイドホルモン結合グロブリン(SHBG)はインスリン抵抗性や心血管系疾患と関連するが，最近，アデイポネクチン(ADN)もこれらの疾患と関連することが明らかにされている。そこで，AND と性ステロイドホルモンおよび SHBG との関係について，性差がみられるかどうかに関して，高齢男女を対象に検討を行った。【方法】50 歳～85 歳の男性 154 例，女性 180 例について，文書による同意のもと採血を行い，ADN，エストラジオール，テストステロン，デヒドロエピアンドロステロンサルフェート，SHBG の測定を行った。【成績】ADN は男性では BMI との間に有意な負の相関を認めたが，女性においては有意な相関を認めなかった。ADN は男女とも SHBG と有意な正の相関（$r=0.404$，$p<0.0001$ および $r=0.348$，$p<0.0001$）を認め，この相関は年齢や BMI による補正後も有意であった。ADN および SHBG は男女ともに，インスリン抵抗性の指標である HOMA 指数と有意な負の相関を認め，年齢や BMI による補正後も有意であった。また，ADN は男性ではテストステロンと有意な正の相関を認めたが，女性では性ステロイドホルモンとの間に相関はみられなかった。【結論】アデイポネクチンと SHBG は，男女ともにインスリン抵抗性に関与する重要な因子であると考えられた。

３０６　精神神経症状を有する更年期女性における選択的セロトニン再取込み阻害剤および加味逍遥散によるサイトカインの変化

徳島大学

山田正代，安井敏之，上村浩一，苛原　稔

【目的】精神神経症状を有する更年期女性に対する治療として，選択的セロトニン再取込み阻害剤(SSRI)や加味逍遥散が用いられる。一方，精神神経症状を有する更年期女性ではIL-6を始めとするサイトカインが高値を示すことが報告されている。そこで，SSRIや加味逍遥散の治療によるサイトカインの変化について検討を行った。【方法】倫理委員会の承認を得て，精神神経症状を有する更年期女性を対象に，20例にSSRI，24例に加味逍遥散治療を施行し，血清中のサイトカイン測定を行った。精神神経症状の評価はGreene’s scoreを用い，血中サイトカイン濃度はサイトカイン一括測定システムにより，17種類のサイトカインを同時に測定した。【成績】Greene’s scoreは，SSRIによって平均17.8から10.1に，加味逍遥散によって平均17.6から12.5へそれぞれ有意な($p<0.0001$)低下を認めた。サイトカインについては，IL-6はSSRIによって平均2.66pg/mlから1.24pg/mlに($p<0.01$)，加味逍遥散によって平均2.54pg/mlから2.00pg/mlに($p<0.05$)有意に低下した。さらにSSRIによって，IL-8，IL-10が有意($p<0.05$)に低下した。【結論】SSRIや加味逍遥散によってIL-6は低下し，精神神経症状の改善に関与している可能性が示唆された。

３０７　上皮性卵巣癌に対するシグナル伝達阻害剤を用いたPTX感受性増強の試み

鳥取大学

川口稚恵，佐藤誠也，佐藤慎也，島田宗昭，板持広明，紀川純三，寺川直樹

【目的】上皮性卵巣癌におけるパクリタキセル(PTX)感受性とMAPKおよびPI3K-Akt経路との関連を明らかにすること【方法】卵巣漿液性腺癌由来細胞株5株を用いて，PTXに対する感受性をMTT assayで検討するとともに，PI3K阻害剤であるLY294002（LY）およびMEK阻害剤であるPD-98059（PD）とPTXとの併用効果をmedian-effect法により評価した．薬剤添加後のリン酸化MEK（pMEK）とリン酸化Akt（pAkt）の蛋白発現の変化をWestern blot法にて検索した．ヌードマウスを用いて卵巣癌癌性腹膜炎モデルを作製し，PTXとPDおよびLYとの併用効果を検討した．【成績】すべての細胞株でpMEKとpAkt蛋白発現が観察された．PTXとLYあるいはPDとの併用添加では感受性の変化はみられなかったが，PTXとLYおよびPD両剤との併用では相乗効果がみられた．pMEK発現はPTX添加後に増加し，PD添加により抑制された．また，pAkt発現はPTXとPDとの併用添加により増強し，LY添加によって抑制された．卵巣癌癌性腹膜炎モデルにおいて，PTXとPDおよびLY併用投与群の生存率はPTX単独投与群に比して有意に高かった．【結論】上皮性卵巣癌におけるPTX感受性増強には，MAPKとPI3K-Akt経路の同時抑制が有効であることが示された．

３０８　TNFαに対するsiRNAによる子宮内膜症細胞の増殖抑制

鳥取大学

池田綾子，田頭由紀子，渡邉彩子，稲葉陽子，竹中泰子，出浦伊万里，
堀江さや子，光成匡博，谷口文紀，片桐千恵子，岩部富夫，原田　省，
寺川直樹

【目的】子宮内膜症患者腹水中に高濃度に存在するTNFαはNF-kBとMAPKを介して子宮内膜症細胞における炎症性サイトカインIL-6およびIL-8の産生を誘導し，子宮内膜症の病因に関与することを報告してきた。本研究では，siRNAによるTNFαの抑制が子宮内膜症間質細胞のIL-8産生と増殖に及ぼす影響を検討した。【方法】 患者の同意を得て手術時に採取した卵巣チョコレート嚢胞壁（n=7)から子宮内膜症間質細胞を分離培養した。Lipofectine法によりTNFαのsiRNAを間質細胞内に導入した。LPS（10ng/ml）を添加し，間質細胞におけるTNFαおよびIL-8の遺伝子発現量をreal time RT-PCRで測定し，細胞増殖能をBrdu取り込みにより評価した。【成績】 LPS添加は，子宮内膜症間質細胞におけるTNFα遺伝子発現を非添加時の約7倍に促進した。蛍光標識を用いて，TNFαのsiRNAが細胞内に取り込まれたことを確認した。siRNA投与によりTNFα遺伝子発現はコントロールsiRNA投与時のおよそ50%に，IL-8遺伝子発現は70%に，細胞増殖能は70%に抑制された。【まとめ】子宮内膜症細胞にsiRNAを導入しTNFα遺伝子発現を抑制すると，IL-8産生が減少し細胞増殖が抑制されることが示された。TNFαのsiRNAによる新しい子宮内膜症治療の可能性が示唆された。

３０９　子宮筋腫のEstrogen receptor-α 遺伝子のDNA メチル化情報

山口大学
浅田裕美，山縣芳明，田村　功，谷口　憲，前川　亮，竹谷俊明，松岡亜希，田村博史，杉野法広

【目的】Estrogen receptor-α（ER-α）は子宮筋腫および正常子宮筋に発現しており、特に筋腫において発現量が多いことが報告されている。ER-α プロモーター領域には CpG アイランドが存在し、ER-α 発現異常にはこの領域の DNA メチル化異常が関与する可能性がある。本研究では筋腫と正常子宮筋における ER-α 遺伝子発現の DNA メチル化状態を解析した。【方法】インフォームド・コンセントを得た患者を対象とし、手術時摘出子宮から筋腫組織と正常子宮筋組織を採取し、両者につき以下の検討を行った。1) ER-α mRNA 発現を real-time RT-PCR 法により測定した（n=18）。2) ER-α プロモーター領域の DNA メチル化状態を Bisulfite sequencing 法により解析した。3) Bisulfite Restriction Mapping (BRM) 法によりプロモーター領域を中心に DNA メチル化状態を多検体で解析し比較検討した。【成績】1) ER-α mRNA 発現量は正常子宮筋に比べ筋腫で有意に高値であった。2) プロモーター領域の DNA メチル化状態は下流領域 49 CpG sites では正常子宮筋、筋腫ともに脱メチル化状態であったが、上流領域 7 CpG sites におけるメチル化率は、筋腫で 4.9% と正常子宮筋の 24.7% に比べ低メチル化状態であった。3) BRM 法により 11 例を解析した結果では、正常子宮筋に比べ筋腫のプロモーター上流領域が低メチル化状態であったのは 9 例で、その全例において正常子宮筋に比べ筋腫の ER-α mRNA 発現が増加していた。【結論】子宮筋腫では ER-α 遺伝子制御領域の DNA メチル化異常が認められ、その異常が ER-α 遺伝子発現に関与する可能性が示された。

第１７群　内膜症・感染症　（９：４２　～　１０：２２）

座長　鳥取大学　原田　省　先生

３１０　岡山県における性感染症調査

岡山大学[1)]　日本産婦人科医会岡山県支部[2)]
舛本明生[1)]，平松祐司[1)]，丹羽国泰[2)]，本郷基弘[2)]

性感症の増加，若年化が指摘されているが，定点調査だけでは十分実態が把握できないと考えられる．そこで，2002 年から毎年 3 月，９月に岡山県の全産婦人科診療施設を対象に性感染症の調査を実施し，今回 5 回の調査成績につき報告する．回収率は 33%から 53%まで上昇し，報告数も開始時は 299 例（313 疾患）であったが，多い月には 440 例（465 疾患）が報告された．最も多いのは性器クラミジア感染症で毎回報告例の約 60%を占めていた．以下，性器ヘルペス感染症(13～21%)，尖圭コンジローマ（11～14%），淋病（7～13%），梅毒（0～2%）の順であった．混合感染は，3.6～5.7%の頻度で発見されていた．疾患の種類としては，ほとんどが性器クラミジアにその他の感染症を合併するパターンであった．年齢分布は 20 歳代で約半数（47.8～56.0%），次いで 30 歳代が約 20%（17.5～24.0%），10 歳代 13.3～19.7%であった．職業別では専業主婦は 18.4～29.1%，019.0～28.9%，学生 12.3～16.7%，性風俗関係 5.9～10.7%であった．妊娠合併例は 15.0～23.5%の頻度で発見された．疾患としては性器クラミジア感染症がほとんどで 61.9～81.2%の頻度であった．

今後も，幅広い持続的な疫学調査を行い，関係部署と協力し，正しい知識と予防法の普及に努力してきたい．

３１１　鼠径部に発生した異所性子宮内膜症の一例

東広島医療センター婦人科
槙野洋子，兒玉尚志

右鼠径部の痛みを主訴に来院した異所性子宮内膜症の一例を報告する。症例は 45 歳女性，未婚，未妊。かかりつけ医で 10 年前から子宮筋腫の検診，ピル内服中であった。1 年前から右鼠径部~恥骨に月経時に増悪するため鈍痛，精査希望で当院受診。鼠径部に 3cm 大の腫瘤触知したため CT，MRI 行ったところ，内部に血液の貯留ある腫瘤を認め，鼠径部に発生した異所性子宮内膜症を疑い，婦人科，外科合同で手術を施行した。腹腔鏡による骨盤内の観察では，両側鼠径ヘルニアと右子宮円靭帯子宮起始部に内膜症によると思われる腹膜との癒着を認めた。続いて右鼠径靭帯から約 5cm の皮膚切開を加え，鼠径管を前方から開放し，末端は恥骨に付着し径 2cm の嚢胞形成を伴う腫瘤を確認し，腫瘤と円靭帯を内鼠径輪腹膜前脂肪組織を露出するレベルで切離し摘出した。周囲との癒着剥離の過程で嚢胞が破綻，チョコレート状の血液の流出を認めた。術後病理診断で子宮内膜症を確認した。
異所性子宮内膜症は月経時に症状が増悪するという内膜症特有の病歴を把握することや，術前の画像診断，特に MRI が診断に重要と思われる。

３１２　子宮内膜症患者血中サイトカイン濃度と GnRH アゴニスト療法

鳥取大学
出浦伊万里，稲葉陽子，竹中泰子，堀江さや子，片桐千恵子，光成匡博，
谷口文紀，岩部富夫，原田　省，寺川直樹

【目的】子宮内膜症患者の腹水中には IL-6 および IL-8 が高濃度に存在する．IL-6 は胚発生，精子運動能および卵巣顆粒膜細胞のエストロゲン産生を抑制して妊孕能低下に関与し，IL-8 は内膜症細胞の増殖を促進することを報告した。本研究では，子宮内膜症患者における GnRH アゴニスト投与が血中 IL-6 および IL-8 濃度と月経痛に及ぼす影響について検討した。【方法】手術あるいは MRI により診断された子宮内膜症患者 20 例を対象とし，GnRH アゴニスト(スプレキュア MP1.8)を 4~6 ヵ月間投与した．患者の同意を得て GnRH アゴニスト投与前後に血清を採取し，ELAISA で IL-6 および IL-8 濃度を測定した．GnRH アゴニスト投与前後の月経痛をスコア化して比較した．【成績】GnRH アゴニスト投与後の血中 IL-6 と IL-8 濃度は 0.6±0.1pg/ml および 9.7±1.2pg/ml であり，投与前の 9.0±6.0pg/ml および 82.7±56.6pg/ml と比較して有意に低下した。GnRH アゴニスト投与後の月経痛スコアは 1.1±0.4 点であり，投与前の 2.3±0.4 点と比較して有意に改善した。【結論】子宮内膜症合併不妊において，GnRH アゴニストは血中 IL-6 および IL-8 濃度を低下させ妊孕能を改善する可能性が示唆された．

３１３　腹腔鏡下に摘出した後腹膜腔チョコレート嚢腫の１例

東広島医療センター
兒玉尚志，槙野洋子

【症例】症例は４６歳，５年前より排卵期に一致して右の下腹部痛を認めていた。７月には嘔気，嘔吐，下痢を伴う腹痛を認め，急性虫垂炎疑いとして抗生剤の投与にて軽快。８月には精査希望にて当科受診。超音波では右の卵巣チョコレート嚢腫（２０mm）を，内診では右の仙骨子宮靭帯に圧痛を認めた。ＣＦでは異常なし。ＭＲＩでは右の卵巣チョコレート嚢腫（２０mm）を認めるのみで，虫垂炎等を疑わせる所見はなかった。その後１２月にも嘔気嘔吐下痢を伴う腹痛および，白血球，ＣＲＰの上昇を認め，抗生剤の投与にて軽快した。右下腹部痛を繰り返すため，“右卵巣チョコレート嚢腫，慢性虫垂炎の疑い”として腹腔鏡下手術施行した。腹腔内所見では右卵巣の後面の後腹膜腔（腹膜外）に約２cm大のチョコレート嚢腫を認めた。腹腔内には明らかな内膜症所見は認めなかった。虫垂には特に異常所見認めず。手術は腹腔鏡下に後腹膜を切開し，嚢腫の摘出を行い，同時に虫垂切除を施行した。病理検査では子宮内膜症組織を認め，術後には，排卵期の嘔気嘔吐下痢などの所見はほぼ消失した。
【まとめ】後腹膜腔に発生し，虫垂炎との鑑別が困難であったチョコレート嚢腫を経験した。子宮内膜症には特殊な発育を示し，非特異的な症状を呈する例も存在し，治療においては腹腔鏡下手術が有効であった。

３１４　正所性子宮内膜におけるHLA-G抗原の発現と子宮内膜症の関連性についての検討

高知大学
川島将彰，宇賀神奈月，山本寄人，林和俊，前田長正，深谷孝夫

【目的】有経婦人の腹腔内には，逆流抗原に対する免疫学的処理機構が存在し，NK細胞とマクロファージが中心的と考えられている。内膜症婦人ではNK活性が低下しているがその機序および認識抗原は明らかとなっていない。近年NKレセプターの一つであるKIR2DL4がリガンドであるHLA-Gを発現した細胞を傷害することが証明された。今回，正所性子宮内膜のHLA-G発現を月経周期別に検討し，NK細胞の認識する腹腔への逆流抗原となるかにつき検討した。【対象と方法】対象は当科において同意の得られた過去5年間に開腹もしくは腹腔鏡下に子宮を摘出した有経婦人（内膜症10例，非内膜症24例）とした。子宮内膜組織のHLA-Gを免疫染色で検出し，月経周期別に検討した。【結果】HLA-Gは子宮内膜上皮に，分泌期後期ー月経ー増殖期前期（月経期）にのみ発現し，それ以外の増殖期・分泌期（非月経期）には発現していなかった。この結果は内膜症群・非内膜症群ともに同様で群間差を認めなかった。【結語】NK細胞の認識するHLA-G抗原が正所性内膜に月経期にのみ発現していることを初めて明らかとした。このHLA-Gを発現した月経期剥離内膜の一部が腹腔内に逆流し，KIR2DL4を介してNK細胞の標的となり排除されていると考えられる。しかしNK細胞による細胞傷害が不十分な場合には，内膜組織が遺残し内膜症を発症する可能性が示唆された。

第１８群　ＰＥＴ・診断　（１０：２２　～　１１：０２）

座長　岡山大学　児玉　順一　先生

３１５　PET/CT の婦人科癌における有用性

鳥取市立病院　産婦人科
今福紀章，早田　裕，長治　誠，伊原直美，清水健治

PET(positron emission tomography)/CT は PET の質的・機能的情報と CT の解剖学的情報を組み合わせたもので各種癌診断への有用性が報告され，2006 年 4 月より婦人科領域の子宮癌，卵巣癌へも保険適応が拡大された。当院では 2007 年 2 月より稼動を開始し，婦人科領域の悪性腫瘍 PET/CT 検査症例は 19 例であった。原発癌は 8 例（子宮頚癌 2 例，子宮体癌 3 例，卵巣癌 3 例）で，治療後の再発・転移検索は 11 例（子宮頚癌 3 例，子宮体癌 2 例，卵巣癌 6 例）である。これらの症例で，病理学的所見と PET/CT 所見の比較検討を行った。原病癌 8 例では原発病巣においては全例病理，PET 共に陽性であった。骨盤，傍大動脈リンパ節転移において病理陽性例は 3 例あり，2 例では PET 陽性であったが，残りの 1 例は PET 偽陰性の症例であった。再発・転移検索 11 例のうち PET 陽性例は 3 例あり，2 例において病理学的に陽性所見が得られ再発と診断した。残りの 1 例は手術適応が無く病理学的所見は得られなかったものの臨床的には再発と診断した。PET/CT は頭部を除くほぼ全身を一度に調べることができ，治療前インフォームドコンセントにも有用な検査法と考えられる。今回の症例では原発巣の悪性診断，リンパ節転移の検索，再発病巣の検索などに有効性を認めたものの，臨床評価には今後の更なる詳細な検討が必要と考えられた。

３１６　子宮体癌の原発巣とリンパ節転移の評価における FDG-PET の有用性

社会保険徳山中央病院
平林　啓，沼　文隆，安澤彩子，木塚文恵，伊藤　淳，伊東武久

【目的】子宮体癌の術前進行期評価として，従来の MRI に FDG-PET 検査を併用することでより正確な原発巣評価及びリンパ節転移評価が可能か否かを検討する。【方法】当科で初回治療として手術を施行した子宮体癌 44 例（Ia:16，Ib:14，Ic:5，II:2，III: 7）を対象とし，治療前の FDG-PET，MRI の評価と手術進行期，病理組織検査及びリンパ節転移の結果を比較検討した【成績】原発巣での PET 陽性率は 86%(38/44) であり MRI の 73%(32/44)を上回る結果であった。特に病変が内膜に限局した Ia 期でも 69%(11/16)に集積を認めた（MRI:50%)。筋層浸潤と PET の SUV (standardized uptake value) の検討では Ia:3.0 ± 2.6，Ib: 6.3 ± 3.8，Ic: 9.8 ± 4.7 (mean ± SD)と正の相関を示した($p<0.01$ Ia vs Ib，Ic）。また類内膜癌 38 例での分化度別 SUV は G1(n=18)：3.3 ± 2.2，G2(16)：7.0 ± 4.6，G3(4)：7.9 ± 3.7 と未分化なほど SUV は上昇した。リンパ節郭清を施行した 43 例中 3 例にリンパ節転移を認め，PET のリンパ節転移予知については感度 75%，特異度 90%，診断効率 88%(38/43)であった。偽陰性は 2.8%(1/36)と非常に低値であった。【結論】子宮体癌の原発巣での PET の陽性率は高く，特に初期癌でも高率に陽性となるため閉経後患者のスクリーニングにも利用できる可能性がある。また SUV 値と筋層浸潤，分化度には相関があり，腫瘍の病勢を推測できると思われる。リンパ節転移の予知についても有用であり，特に偽陰性が少ないことより MRI にて筋層浸潤が浅く，SUV も低値でリンパ節に集積を認めない症例では，リンパ節郭清を省略できる可能性があると思われる。

３１７　PET・CT 検査にて子宮体癌に重複していた大腸癌が判明した症例

広島市立市民病院

石田　理，田淵和宏，辰本幸子，香川玲奈，早田　桂，依光正枝，
小坂由起子，伊藤裕徳，野間　純，吉田信隆

近年 PET 検査が普及し，婦人科癌の診断や治療にも有用であると考えられている。今回，子宮体癌の術後行った PET・CT 検査で直腸に集積を認め，下部消化管内視鏡検査で大腸癌（ポリープ）が診断された症例を経験したので報告する。

症例は平成 18 年 12 月，近医から子宮内膜細胞診クラスＶ，子宮内膜組織診 endometrioid adenocarcinoma として紹介された。初診時，超音波所見などから筋層後壁に浸潤している子宮体癌と診断した。術前の MRI 検査から直腸壁浸潤の可能性も考慮して開腹手術に望んだところ，腹腔内にはそれを伺わせる所見はなかった。術後念のため行った PET・CT 検査にて直腸に集積を認めたため，下部消化管内視鏡検査を施行したところ大腸ポリープが診断され，内視鏡下で４ヶのポリープを切除，子宮体癌に重複した初期大腸癌であった。

３１８　PET-CT が診断に有効であった卵管采癌の１例

中電病院

加藤　薫，豊福　彩，秋本由美子，三春範夫，長谷川康貴

【はじめに】原発性卵管癌は婦人科付属器悪性腫瘍の中で 0.2-0.5%前後と比較的稀であり，その中でも卵管采癌はさらに稀である．今回われわれは原発不明の腹腔内リンパ節腫大を認め，PET-CT で卵管癌を疑い，手術を施行後卵管采癌と診断した 1 例を経験したので報告する．【症例】63 歳未経妊，2006 年 9 月より右側腹部痛が出現し内科を受診．腹部 CT で傍大動脈リンパ節腫大を認め，精査施行するも原因病変が特定できないため PET-CT を施行．傍大動脈リンパ節，右外腸骨リンパ節と，右骨盤腔内に 20＊12mm 大の異常集積あり，付属器もしくは小腸由来の悪性腫瘍を疑った．12 月 19 日に試験開腹をおこなったところ，腫瘤は右卵管采付近に存在していた．術後病理検査の結果，組織型は腫瘤，生検した骨盤内リンパ節ともに papillary adenocarcinoma で卵管采より発生したものと考えられた．卵管采癌と診断し子宮摘出，骨盤リンパ節郭清，傍大動脈リンパ節郭清を行い，現在化学療法施行中であるが，再発兆候は認めていない．【考察】本症例ではリンパ節腫大は認めるものの，超音波，CT では卵巣卵管に明らかな腫瘤は認めず，PET-CT にて付属器悪性腫瘍を疑った症例である．本例のように原発不明の悪性疾患の検索に PET－CT は有用であると考えられる．

３１９　FDG-PET 陽性を呈した良性子宮腫瘤の２症例

岡山大学

関　典子，児玉順一，中村圭一郎，本郷淳司，増山　寿，平松祐司

2006 年 4 月に，子宮癌および卵巣癌に FDG-PET 検査が保険適応となり婦人科領域でも FDG-PET 検査を行う機会が増加傾向にある。しかしながら，FDG-PET 検査は必ずしも悪性腫瘍特異的ではなく，良性腫瘍あるいは炎症性疾患でも陽性像を呈する事がある。今回，子宮筋腫および子宮筋の炎症で，FDG-PET 擬陽性を呈した症例を経験したので報告する。

症例 1 は 73 歳，3 経妊 3 経産。しゃがんで作業をしていたところ月経様の出血を認めたため受診。MRI 検査で子宮肉腫も疑われたため FDG-PET 検査を行った。PET/CT では，腫瘤に FDG の高度集積を認め SUV max は 1 時間後 16.0，2 時間後 21.5 であり子宮肉腫が疑われた。開腹の上，子宮摘出術を施行した。病理結果は，子宮筋層内に高度の炎症所見を認めたが，悪性腫瘍所見は認めなかった。

症例 2 は 34 歳未婚，0 経妊 0 経産。平成 10 年に子宮筋腫で筋腫核出術の既往あり。職場検診で貧血を指摘され，不正性器出血も認めたため受診。MRI 検査で子宮肉腫も疑われたため FDG-PET 検査を行った。PET/CT では，腫瘤に FDG の高度集積を認め SUV max は 1 時間後 8.4，2 時間後 9.2 であり子宮肉腫が疑われた。開腹の上，子宮筋腫核出術を施行した。病理結果は，bizarre leiomyoma であり肉腫所見は認めなかった。

第１９群　治　療　（１１：０２　～　１１：４２）

座長　広島大学　藤原　久也　先生

３２０　子宮頸癌高線量率腔内照射における治療パラメータの検討

広島大学　放射線科[1)]　産婦人科[2)]

兼安祐子[1)]，幸慎太郎[1)]，村上祐司[1)]，権丈雅浩[1)]，和田崎晃一[1)]，
藤原久也[2)]，工藤美樹[2)]，伊藤勝陽[1)]

【目的】当施設での子宮頸癌高線量率腔内照射における治療パラメータと有害事象を検討した．【対象と方法】’00 年 9 月―05 年 10 月の間に，外部照射と腔内照射による根治照射を施行した子宮頸部扁平上皮癌 II―IVa 期 36 例(II 期 19，III 期 16，IVa 期 1)を対象とし，PAN 転移例，NAC 施行例は除外した．外部照射は全骨盤 30-40Gy にて CS を入れ，総線量 50Gy とした．腔内照射は，6Gy/f，2f/week とした．シリンダー症例は除外した．直腸線量は実測した．ICRU38 の膀胱・直腸線量も計算した．これらの線量は biologically effective dose(BED)に変換し，外部照射 BED との合計線量で総 BED とした．観察期間の中央値は４８ヶ月であった．【結果】腔内照射の A 点線量，ICRU38 の膀胱・直腸線量，直腸線量の最大計算値，最大実測値の平均はそれぞれ 24.3Gy，21.1Gy，21Gy，15.3Gy，14.4Gy で平均総 BED は A 点 79.95Gy_{10}，膀胱 111.9Gy_3，直腸 84.1Gy_3であった．3 年全生存率は II 期 88%，III 期 80%であった．ガーゼパッキング，オボイド線源間距離等は晩期有害事象との関連が認められなかった．膀胱 120 Gy_3，直腸 100 Gy_3以上で有意に膀胱・直腸の有害事象が増加した．また同時併用化学療法と晩期有害事象との関与が示唆された．

３２１　当院における骨盤自律神経温存広汎子宮全摘術の検討

愛媛大学

池田朋子，藤岡　徹，阿部恵美子，片山富博，松原圭一，草薙康城，伊藤昌春

【はじめに】わが国において，子宮頸癌は若年女性における増加傾向が指摘されており，浸潤子宮頸癌における手術療法は根治性だけでなく，治療後のQOLに対しても十分考慮されなければならない。近年，子宮頸癌術後の排尿障害を予防するために骨盤自律神経温存手術が導入され，術後排尿障害を軽減することが報告されている。【目的】広汎子宮全摘術をおこなった症例のうち，骨盤自律神経温存手術を施行した症例において，排尿障害の程度を評価し。その有用性について検討した。【対象】当科で骨盤自律神経温存広汎子宮全摘術を施行した子宮頸癌9例および子宮体癌1例を対象とした。その内訳は子宮頸癌Ⅰa2期1例，Ⅰb1期2例，Ⅰb2期5例，Ⅱa期1例，および子宮体癌II期1例であった。【結果】これらの症例に対し術後膀胱機能を評価した。留置カテーテル抜去後，初回排尿で尿意の自覚を認めたのは7名(70.0%)，であった。また残尿が50ml以下となるまでの期間は11.2±4.8日であった。また神経非温存広汎子宮全摘術を施行した子宮頸癌Ⅱb期に比べ，有意に術後の排尿障害を軽減した。【まとめ】広汎子宮全摘術における骨盤自律神経温存手術は自尿の早期回復に有用であり，今後はさらに症例を追加し，追跡をおこなうことが重要であると思われた。

３２２　電子カルテシステムを用いたがん化学療法有害事象評価

鳥取市立病院，3東病棟看護師★

長治　誠，澤本裕美★，早田　裕，今福紀章，伊原直美，清水健治

がん化学療法では，治療効果と安全性の指標として，有害事象の評価が欠かせない。患者が治療を継続するには，有害事象に対し適切な対策が必要で，有害事象を常にモニタリングし，マネージメントすることが重要である。がんの新しい治療法や治療モダリティ，補助療法の評価を容易にし，有害事象の記録や報告を標準化するため，日本臨床腫瘍研究グループ(JCOG)，日本癌治療学会(JSCO)によってCTCAE v3.0(Common Terminology Criteria for Adverse Events v3.0)日本語版が作成されている。当科でも化学療法を受ける　患者に対し，CTCAE v3.0を用いた独自のチェック表を作成し，チーム医療に役立ててきた。当科で使用しているチェック表の使用方法は，化学療法で使用する薬剤で，可能性のある有害事象 21 項目を挙げ，看護師が各勤務で評価し，主治医がチェック表と患者の状態を確認している。その他，新たな有害事象が出現した場合は観察項目を追加している。当初は紙媒体でチェック表を作成し，モニタリング，マネージメントを行っていたが，業務の重複，チェック漏れ，破損など種々の問題が発生した。そこで現在は，当院で 2003 年 4 月から運用されている電子カルテ上にチェック表を反映させ使用している。その現状について報告する。

３２３　当科における外来化学療法の現状

県立広島病院　産婦人科[1)]　臨床腫瘍科[2)]
上野香織[1)]，澤崎　隆[1)]，大和幸子[1)]，向井百合香[1)]，山﨑浩史[1)]，
吉本真奈美[1)]，伊達健二郎[1)]，上田克憲[1)]，土井美帆子[2)]，篠崎勝則[2)]，
占部　武[1)]，大濱紘三[1)]

当院では 2006 年 7 月，固形癌を対象とした化学療法専門科として臨床腫瘍科が開設された。臨床腫瘍科には常勤の癌専門医師 2 名(消化器外科医師 1 名，呼吸器内科医師 1 名)，専任の薬剤師と看護師がそれぞれ 2 名常駐して，院内外からの紹介患者の癌治療にあたっている。当科でも希望する患者を中心に，外来癌化学療法を積極的に行っている。今回，当科における外来癌化学療法の現状について報告する。

2006 年 7 月から 2007 年 6 月までの 1 年間に，癌化学療法を行った婦人科癌患者 49 名のうち，臨床腫瘍科で癌化学療法を施行した患者は 14 名であった。その内訳は子宮体癌 3 名，卵巣癌 8 名，腹膜原発癌 3 名で，初発例は術前化学療法例 1 例，術後補助化学療法例 1 例の 2 例で，残りは再発症例であった。院内外の内訳は 12 例が院内紹介，2 例が院外紹介であった。使用レジメンは，パクリタキセル，ドセタキセル，CPT-11 の Weekly 単剤投与，あるいはパクリタキセル/カルボプラチン(TJ)，ドセタキセル/カルボプラチン(DJ)の Weekly 投与であった。いずれにおいても重篤な副作用は認められなかった。

外来癌化学療法は全身状態が比較的良好で通院が可能な癌患者にとって有用な治療法の 1 つであるが，コスト面などの問題が課題としてあげられる。

３２４　治療抵抗性再発婦人科がんに対するゲムシタビンの有用性の検討

四国がんセンター
白山裕子，ウロブレスキ順子，松元　隆，横山　隆，野河孝充，日浦昌道

【目的】治療抵抗性再発婦人科がんに対するゲムシタビン（GEM）の使用例の報告が散見されるようになってきた。今回われわれは婦人科がん再発症例に対する GEM 療法の有効性と安全性について検討した。【方法】対象は 2006 年 1 月から 2007 年 4 月の間に当院で再発の診断を行い，患者に対して十分なインフォームド・コンセントを得て GEM 単剤あるいは GEM を含んだ多剤併用化学療法を施行した 14 例（卵巣癌・腹膜癌 6 例，子宮頸癌 4 例，子宮体癌 4 例）とした。年齢は 30－77 歳（中央値 58 歳），PS は 0－2，前治療の化学療法のレジメン数は 1－7（中央値 3）であった。抗腫瘍効果は RECIST で評価し，安全性は NCI-CTCAEv3.0 にて検討した。【結果】GEM 単剤投与は 6 例，他剤との併用は 8 例で 1－5 コース（中央値 3）施行した。抗腫瘍効果は画像による評価が可能であった 12 例中 4 例 SD，8 例 PD で，SD の 4 例は全て卵巣癌あるいは腹膜癌の症例であった。有害事象については Grade3－4 の血液毒性は白血球減少 7 例，好中球減少 7 例，ヘモグロビン低下 5 例，血小板減少 3 例であった。また発熱性好中球減少は 1 例にみられた。非血液毒性では 2 例に発疹がみられた。【結論】GEM を含んだ化学療法は重篤な有害事象が少ないことから卵巣癌，腹膜癌に対する dormancy therapy としての有用性が期待された。

第２０群　周産期　Ⅷ　（１３：３０　～　１４：１０）

座長　香川大学　柳原　敏宏　先生

３５０　ｱﾝｷﾞｵﾃﾝｼﾝ受容体拮抗薬による胎児腎機能障害の一例

山口大学

田邊　学，住江正大，村田　晋，三輪一知郎，中田雅彦，杉野法広

【はじめに】近年，高血圧治療薬としてアンギオテンシン受容体を選択的に阻害するｱﾝｷﾞｵﾃﾝｼﾝ受容体拮抗薬（ARB）が臨床でよく用いられるようになっている．ｱﾝｷﾞｵﾃﾝｼﾝ変換酵素阻害薬（ACEI）はﾋﾄで胎児腎障害を引き起こすことが広く知られているが，ARB はﾋﾄでの胎児腎障害の報告は少ない．今回 ARB を妊娠前から継続投与され，胎児腎障害をきたした一症例を経験したので報告する．【症例】34 才の経産婦．33 才時から高血圧症のため，近医内科にて ARB であるバルサルタンの処方を受けていた．妊娠が判明してからも中止の指示はなく，処方を継続されていた．他院にて妊娠 28 週の妊婦健診時に羊水過少を指摘され当科外来へ紹介となった。胎児超音波所見では，羊水腔は全く認められず，胎児腎臓は実質のｴｺｰ輝度が高く，内服歴から ARB による胎児腎機能障害を疑い，ただちに ARB を中止とした．妊娠３１週に羊水腔が出現したが，妊娠 32 週に Preterm PROM を発症し，妊娠３５週に分娩となった．新生児腎ｴｺｰは両側の腎腫大を認め，胎児超音波と同様に腎実質が高輝度を呈していた．児は０生日から尿産生がみられたが，高血圧と動脈管開存症を認めた．現在小児科で厳重に経過観察されている．【考察】当院初診時に ARB を中止したことにより，幸い胎児腎機能は保たれた．ACEI と同様に ARB も胎児腎障害を惹起するものと考えられた．

３５１　胎児乳糜胸水に対するシャント留置術の有用性

鳥取大学

荒田和也，谷脇加奈，庄司孝子，堀江さや子，出浦伊万里，月原　悟，
光成匡博，岩部富夫，寺川直樹

胎児胸水は胎児水腫や肺低形成を来たし，周産期死亡率が 40～70%と予後不良の疾患である。とくに妊娠 27 週以前に発症した胎児胸水では肺低形成がより重症化しやすいとされている。今回，異なる治療経過をたどった胎児乳糜胸水の 2 例を経験したので報告する。

（症例 1）母体は 29 歳，BMI は 37.1 であり，妊娠 26 週 5 日に両側胎児胸水を認め，近医より紹介となった。初診時の超音波検査では胎児に皮下浮腫は認めなかった。胎児胸水細胞分析により乳糜胸水と診断した。母体肥満のため胎児胸腔-羊水腔シャント留置術は困難であり，胸水穿刺を反復した。胸水穿刺施行も難渋し，十分な治療効果が得られなかった。妊娠 34 週 4 日，Mirror 症候群の診断で帝王切開術を施行した。児は著明な浮腫を認め，重度の呼吸・循環障害を伴っていた。

（症例 2）母体は 29 歳，BMI は 27.1 であり，妊娠 30 週 0 日に両側胎児胸水を認め，近医より紹介となった。初診時の超音波検査で，胎児の頭部から胸部にかけて皮下浮腫を認めた。胎児胸水細胞分析により乳糜胸水と診断した。妊娠 31 週 4 日，胎児胸腔-羊水腔シャント留置術を施行した。胸水減少及び皮下浮腫の軽減を認めた。妊娠 35 週 0 日，破水したため帝王切開術を施行した。児は浮腫もなく，呼吸循環障害も認めなかった。

胎児胸水の発症時期が早く，母体肥満のため胎児治療に難渋した症例 1 では，胎児水腫を合併し肺低形成を来たした。胎児乳糜胸水に対する胎児胸腔-羊水腔シャント留置術の有用性が改めて確認された。

３５２　経腟分娩にて生児を得た臍帯潰瘍の一例

鳥取大学

谷脇加奈，荒田和也，庄司孝子，出浦伊万里，堀江さや子，月原　悟，
光成匡博，岩部富夫，原田　省，寺川直樹

症例は24歳，初産婦．妊娠32週6日，羊水過多で胎児消化管閉鎖を疑われ，近医より紹介となった．超音波およびMRI検査にて胎児十二指腸閉鎖と診断した．妊娠33週1日に羊水染色体検査を施行し，正常核型であった．妊娠33週4日に羊水除去を施行した際の羊水は正常外観であった．妊娠33週6日に子宮収縮が増強し，抑制不能となり急激に分娩が進行した．分娩第2期に胎児徐脈と sinusoidal pattern が出現したため人工破膜し，吸引分娩で1666g，Apgar score 4/7点の女児を娩出した．著明な血性羊水であり，臍帯の所見から臍帯潰瘍と診断した．児には著明な貧血を認め，全身管理の後に十二指腸閉鎖に対する手術が行われ，経過は良好である．

上部消化管閉鎖に伴った臍帯潰瘍は1991年にBendonらが報告して以後，稀ではあるが散見される．臍帯潰瘍は頻度が少なく，非侵襲的な方法で診断することは困難である．臍帯潰瘍からの出血と診断後，早期に緊急帝王切開された場合に限り救命されている．今回，分娩中に臍帯潰瘍から出血したものの，経腟分娩を遂行し救命し得た症例を経験したので文献的考察を加えて報告する．

３５３　頭蓋脊椎被裂を伴ったCantrell五徴症の1例

山口大学

村田　晋，三輪一知郎，松原正和，住江正大，中田雅彦，杉野法広

【緒言】Cantrell五徴症は，横隔膜前方部欠損・胸骨下部欠損・横隔膜前方部の心膜欠損・心腔内奇形・上腹部正中の腹壁欠損を合併した稀な腹壁の先天奇形である。今回，我々はCantrell五徴症に頭蓋脊椎被裂を伴った症例を経験したので報告する。【症例】28歳，2経妊0経産。2回の流産歴があるが，胎児異常の指摘は無い。妊娠12週6日，前医にて胎児形態異常を指摘され，紹介となった。B-modeにて胸腔・腹腔内臓器の脱出を示唆する腫瘤状陰影と，胎児後頭部の嚢胞状拡大を認めた。後頭部の形態学的な評価が困難であった為，3次元超音波にて詳細に観察したところ，嚢胞状拡大に加え，頭蓋脊椎被裂を認めた。以上の所見から，Cantrell五徴症に頭蓋脊椎被裂を伴った症例と考えられた。インフォームドコンセントを得た上で，妊娠13週4日に人工流産に至った。児は15gの男児で，胎内診断と同様の所見を呈していた。染色体検査は46 XY，正常核型であった。【結論】Cantrell五徴症に頭蓋脊椎被裂を伴った症例は稀であり，その報告は文献上5例のみである。しかも今回のように，B-modeのみで胎児後頭部の詳細な描出が困難であれば，胎内診断は難しいと予想される。今回は，3次元超音波検査を用いることで，頭蓋脊椎被裂の診断が可能であった。妊娠初期の，胎児形態異常症例における3次元超音波検査の有用性が示唆された。

３５４　第１子，第２子で異なる妊娠経過をみとめたG6PD異常症の一例

倉敷中央病院

前田綾子，宇佐美知香，川﨑　薫，崔　理香，内田崇史，本田徹郎，中堀　隆，長谷川雅明，髙橋　晃

Glucose-6-phosphate dehydrogenase（G6PD）異常症は伴性劣性遺伝の溶血性疾患である。新生児期に溶血発作が起こると光線療法や交換輸血を要するほどの高ビリルビン血症となる。今回保因者の母親の２回の妊娠において，出生時に新生児の貧血を認めた（胎内での溶血が疑われた）例，認めなかった例をそれぞれ経験したので報告する。

第１子：　27週ごろよりIUGR，羊水過少を認めていた。35週より管理入院し，発育停止とNST異常のため36週で緊急帝王切開にて出生した。36週５日，男児 1840 g，Apgar score 6点（1分）/7点(5分)。新生児仮死に加え，出生時より著明な貧血と高ビリルビン血症を認めた。臍帯血：Hb 5.8 g/dl，T-Bil 4.9 mg/dl。溶血性貧血の精査でG6PD異常症と判明した。

第２子：　第１子とは異なり，IUGR傾向やNST異常はみられなかった。既往帝王切開のため，38週で予定帝王切開にて出生した。38週４日，男児 2782 g，Apgar score 9点（1分）/9点（5分）。出生時の貧血は軽度だが高ビリルビン血症を認めた。臍帯血：Hb 12.1 g/dl，T-Bil 5.2 mg/dl。出生８時間後には児の静脈血でHb 8.8 g/dl ，T-Bil 9.8 mg/dl となり，生後数時間での溶血発作が疑われた。

第２１群　周産期　Ⅸ　（１４：１０　～　１４：５０）

座長　広島総合病院　内藤　博之　先生

３５５　妊娠３１週に腎動脈瘤破裂を来した一例

広島赤十字原爆病院

那須俊甫，高取明正，洲脇尚子，小川達博

妊娠中の急性腹症の中で，腎動脈瘤破裂は稀な疾患である。今回その一例を経験したので報告する。症例は 31 才。妊娠１３週で高血圧を合併していたために当科に紹介された。妊婦検診では高血圧はみとめなかったが，31週３日２３時ごろに右下腹部痛と腰痛を訴えて来院された。右下腹部を中心に広範囲なブルンベルク徴候を認めたため入院とした。内診では子宮口は閉鎖。検査所見はWBCが２万/mm³，Hb9.7g／dl，CRP陰性であった。NSTでは１８０bpmの持続性頻脈を呈した。USGでは胎盤早剥の所見なく，虫垂は描出できなかったが，子宮の右後頭側に６センチ大の占拠病変をみとめた。その後胎児徐脈を呈したため，緊急帝王切開を行った。帝王切開の術中に右後腹膜に血腫を認めたため右腎動脈瘤破裂と考え，右腎摘をおこなった。結語：妊娠中の腎動脈瘤破裂は母児に対して緊急の処置を有するきわめて重篤な疾患であるが，各科の緊密な連係により母児ともに救命が可能であった。腎動脈瘤破裂は腹腔内出血では脾動脈瘤についで多く，妊娠下三半期に発症することが多い。側腹部痛で発症し，母体が出血性ショックになる前に胎児ジストレスをきたす点で早剥と類似した臨床経過を辿った。

３５６　妊娠中に発症し子宮内胎児死亡に至った劇症１型糖尿病の１例

広島大学

古宇家正，坂下知久，大亀真一，藤原久也，三好博史，工藤美樹

劇症１型糖尿病は，近年臨床像が確立された１型糖尿病の一亜型で，原因は不明であるが，妊娠との関連性が指摘されている。今回我々は妊娠中に子宮内胎児死亡に至り，胎児娩出後に劇症１型糖尿病と診断された症例を経験したので報告する。症例は 34 歳，初産。既往歴，家族歴に特記事項なし。妊娠 33 週に感冒様症状があり，34 週 3 日より呼吸困難，全身倦怠感を自覚したため，34 週 4 日に前医を受診した。子宮内胎児死亡が確認され，34 週 5 日にプロスタグランディン膣錠による分娩誘発により死産となった。分娩後より意識レベル低下が持続するため，当院に緊急搬送された。入院時，意識レベルはJCSⅢ-200，血糖値 983mg/dl，動脈血 pH6.8，BE -30.2mEq/l，尿ケトン体強陽性であり糖尿病性ケトアシドーシス（DKA）と診断された。また，尿中 C ペプチド＜10μg/日，膵外分泌酵素である血清アミラーゼ値は 611IU/l と上昇を認めたが，膵島抗体（ICA：islet cell antibody）や抗グルタミン酸脱炭酸酵素（GAD）抗体などの自己抗体は陰性であった。以上より，劇症 1 型糖尿病と診断し，補液およびインスリン投与を行った。意識レベル改善し，血糖コントロールも良好であった。本疾患は，妊娠時の免疫系の変化やウイルス感染により発症する可能性が指摘されている。特に妊娠末期発症の報告が多く，子宮内胎児死亡の頻度も高い。本症例は，血糖測定を行っていなかったが，妊娠 33 週 3 日まで尿糖を認めず，妊娠経過は良好であった。症例を通じ，劇症１型糖尿病の診断基準や早期診断の可能性についても考察する。

３５７　当科における羊水過多症例の検討

広島市立広島市民病院

香川玲奈，田淵和宏，辰本幸子，早田　桂，依光正枝，小坂由紀子，
伊藤裕徳，石田　理，野間　純，吉田信隆

[目的]羊水過多症例は早産の危険が高く，胎児異常の合併により予後不良な例も多いといわれているが，詳細な臨床経過や予後についての報告は少ない。そこで当科における羊水過多症例について後方視的に検討した。[方法]2003 年 1 月から 2007 年 3 月の 4 年 3 ヶ月間に当科で管理した羊水過多 30 症例の臨床経過と児の予後について後方視的に検討した。なお，最大羊水垂直ポケット 8cm 以上または羊水インデックス 24cm 以上を羊水過多とした。[成績]4 例(13%)が子宮内胎児死亡(IUFD)，10 例(33%)が新生児死亡となり.生存したのは 16 例(54%)であった。うち母児共に異常所見を認めなかったのは 3 例(10%)のみであった。IUFD・新生児死亡症例では染色体異常を約半数に認め，新生児死亡の原因の多くは 13 トリソミー，18 トリソミーなどの予後不良な染色体異常，多発奇形であった。 生存例 16 例のうち 13 例は何らかの異常を合併し新生児に治療を必要とした。そのうち消化管閉鎖，横隔膜ヘルニアの 5 例は経過良好であったが，3 例は染色体異常を有し，5 例は長期にわたる呼吸障害や発育発達の遅れを認めた。[結論]羊水過多を認める症例では予後不良であることがしばしばあり，新生児期早期に治療が必要となる症例も多いため，出生前の超音波検査や染色体検査で児の予後をある程度推測し新生児治療へ移行することが重要であると考えられた。

３５８　妊娠中期破水例における胎児肺低形成の評価---MRI による評価の試み---

県立広島病院

向井百合香，上田克憲，大和幸子，上野香織，山崎浩史，吉本真奈美，
澤崎　隆，伊達健二郎，占部　武，大濱紘三

近年の周産期医療の発達により超早産児の予後は改善されたが，妊娠 24 週未満の破水例では児の未熟性，子宮内感染に加え羊水過少による肺低形成が児の予後を大きく左右する。当センターでは 2001 年から 2007 年までに，妊娠 18～23 週での破水例を 28 例管理した。うち 10 例では破水後 3 週間以上の妊娠継続が可能であり，肺低形成のため新生児死亡となった 1 例を除き出生児の予後は良好であった。

胎児の肺低形成を評価する確立した検査法はないが，今回われわれは，横隔膜ヘルニアなどで用いられている胎児 MRI(HASTE 法)を破水例における胎児肺低形成の評価法として用いた。10 例中 4 例で胎児の肺／肝信号強度比(信号比)の計測を行い，結果は各々，1.32(計測時妊娠 26 週，以下同)，1.67(26 週)，1.94(27 週)，2.89(30 週)であった。信号比が 1.94 と 2.89 の症例では重篤な肺低形成例はなく，1.32 と低値であった症例も臨床的に肺低形成を認めなかった。しかし，1.67 の症例は肺低形成のため新生児死亡となった。一般に，妊娠 26 週以降で信号比が 2 以上であれば肺低形成はないとされており，今回の成績はこれに一致するものであった。今後，さらに症例を重ねて，重篤な肺低形成が予測される肺／肝信号強度比について検討していきたいと考えている。

３５９　Russel-Silver 症候群と診断された子宮内胎児発育遅延（IUGR）の１例

中国労災病院[1)]，マツダ病院[2)]

廣岡由実子[1)]，岡野真一郎[1)]，中西慶喜[2)]，松林　滋[1)]

今回 IUGR で妊娠中経過し，低出生体重児として出生した児が，幼児期に Russel-Silver 症候群と診断された症例を経験したので報告する。症例は２歳女児，母は 19 歳で，妊婦中産科的合併症もなく，妊娠 22 週頃より asymmetrical IUGR を認めるようになった。その後徐々に胎児発育曲線より下降解離した。超音波検査上胎児奇形は認めず，CST 上 Negative，reassuring pattern であった。胎盤機能検査は正常で，妊娠 39 週 4 日に 1674 g 女児を経腟分娩した。胎盤は 372 g で，一部石灰沈着を認めた。児は表面奇形なく，生後 32 日 2064 g にて退院した。その後小児科検診で，顎が小さく頭の大きな顔貌，catch up を伴わない成長障害，下肢の左右差，指趾の小奇形を認め，遺伝子検査で 11 番染色体の低メチル化異常を認めた Russel-Silver 症候群と診断した。この症候群は，IUGR，低身長，相対的大頭を伴う逆三角形の顔貌を特徴とする疾患で，頻度は 5 万から 10 万例に 1 例とされている。原因は本症例のような遺伝子異常と 7 番染色体の母性片親性ダイソミーとで，突然変異的インプリンティング異常と報告されるものと，その他不明のものが考えられており，近年胎盤機能異常も考えられている。原因不明の IUGR 症例には，稀ではあるが本疾患も考慮し，今後の更なる臨床的検討が望まれる。

エーザイの骨粗鬆症治療薬

骨粗鬆症治療剤

発売準備中

アクトネル®錠17.5mg

リセドロン酸ナトリウム水和物錠　●薬価基準未収載

劇薬　指定医薬品　処方せん医薬品:注意ー医師等の処方せんにより使用すること

●効能・効果、用法・用量、禁忌を含む使用上の注意等については添付文書をご参照ください。

AJINOMOTO®
製造販売元：味の素株式会社
東京都中央区京橋一丁目15番1号

販売元
エーザイ株式会社
東京都文京区小石川4-6-10

商品情報お問い合わせ先：エーザイ株式会社 お客様ホットライン室
0120-419-497　9～18時（土、日、祝日 9～17時）

ACL0704-7　2007年4月作成



切迫流・早産治療剤

劇薬・指定医薬品・処方せん医薬品注)

薬価基準収載

ウテメリン®注50mg

リトドリン塩酸塩注射液

注）注意-医師等の処方せんにより使用すること。

姉妹品 **ウテメリン®錠5mg** 薬価基準収載

指定医薬品・処方せん医薬品注)

注）注意-医師等の処方せんにより使用すること。

製造販売元
キッセイ薬品工業株式会社
松本市芳野19番48号

経皮吸収エストラジオール製剤

指定医薬品・処方せん医薬品注)

薬価基準収載

エストラダーム®貼付0.72mg

エストラジオール貼付剤

ESTRADERM® Plaster 0.72mg

注）注意-医師等の処方せんにより使用すること。

製造販売元
キッセイ薬品工業株式会社
松本市芳野19番48号

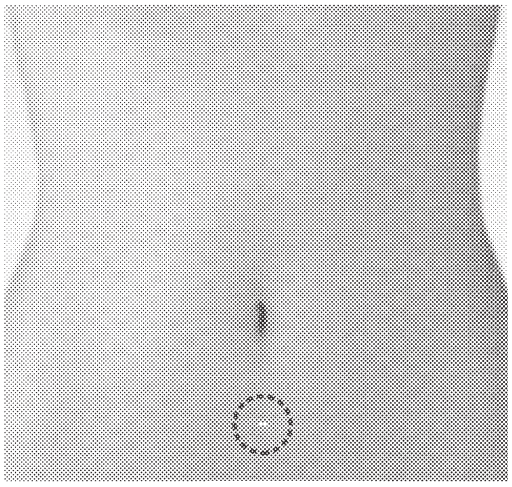

GnRHアゴニスト

劇薬・指定医薬品・処方せん医薬品注)



薬価基準収載

ゾラデックス®1.8mgデポ

酢酸ゴセレリンデポ

Zoladex® 1.8mg depot

注）注意-医師等の処方せんにより使用すること。

販売元
キッセイ薬品工業株式会社
松本市芳野19番48号

製造販売元
アストラゼネカ株式会社
大阪市北区大淀中1丁目1番88号

※各製品の「効能又は効果」、「用法及び用量」、「禁忌を含む使用上の注意」等につきましては、製品添付文書をご参照ください。

資料請求先：製品情報部　東京都中央区日本橋室町1丁目8番9号 Tel. 03-3279-2304　キッセイ薬品ホームページ：http://www.kissei.co.jp/

UEZ013XT
2006年9月改訂

sawai

血液凝固阻止剤 薬価基準収載

生物由来製品・指定医薬品・処方せん医薬品※（注意—医師等の処方せんにより使用すること）

カプロシン®注/皮下注用

ヘパリンカルシウム注射液

CAPROCIN®

※効能・効果、用法・用量、原則禁忌、使用上の注意等は添付文書をご参照下さい。

なによりも患者さんのために

東証一部 沢井製薬

本社 〒532-0003 大阪市淀川区宮原5-2-30 TEL:06-6105-5711 FAX:06-6394-7311

沢井製薬ホームページ http://www.sawai.co.jp 医療関係者の方はこちら http://med.sawai.co.jp

Biotherapies for Life™ **CSL Behring**



生理的組織接着剤 特定生物由来製品　指定医薬品 処方せん医薬品注) 薬価基準収載

ベリプラストP コンビセット®

Beriplast P Combi-Set®

注）注意−医師等の処方せんにより使用すること

シート状生物学的組織接着・閉鎖剤 薬価基準収載

特定生物由来製品
指定医薬品
処方せん医薬品注)

タココンブ®

TachoComb® 注）注意−医師等の処方せんにより使用すること

提携 NYCOMED

★「効能又は効果」、「用法及び用量」、「禁忌を含む使用上の注意」等については現品添付文書をご参照ください。

資料請求先：
CSL ベーリング株式会社
ファーマコビジランス部　くすり相談窓口
0120（534）587　FAX 03(3534)5861

製造販売：
CSLベーリング株式会社
〒104-0054　東京都中央区勝どき一丁目13番1号

2007年4月作成

骨粗鬆症治療剤

指定医薬品、処方せん医薬品注)

薬価基準収載

エビスタ®錠 60mg

塩酸ラロキシフェン錠

注）注意－医師等の処方せんにより使用すること

EVISTA®

※「効能・効果」、「用法・用量」、「禁忌を含む使用上の注意」等詳細については、添付文書をご参照ください。

販売 〔資料請求先〕

中外製薬株式会社

〒103-8324 東京都中央区日本橋室町2-1-1

Roche ロシュ グループ

http://www.chugai-pharm.co.jp

製造販売元 〔資料請求先〕

日本イーライリリー株式会社

〒651-0086 神戸市中央区磯上通7丁目1番5号

http://www.lillyanswers.jp

2005年10月作成

週1回の服用

骨粗鬆症治療の新たな一手

ボナロン®錠35mgの特徴

1.週1回服用する骨粗鬆症治療剤です。

2.骨粗鬆症による骨折の発生頻度を減少させます。
（国内・国外における毎日服用製剤による成績）

3.腰椎および大腿骨の骨密度を増加させます。
週1回1錠の服用で、毎日服用するボナロン®錠5mgと同等の有用性を示しました。

4.副作用発現率は、13.1%（22/168例）でした。
毎日服用するボナロン®錠5mg（5mg/日）を対照とした二重盲検比較試験において、週1回1錠服用する本剤（35mg/週）投与の安全性評価対象168例中22例（13.1%）に28件の副作用が認められた。
主な症状は消化管障害で24件（上腹部痛4件（2.4%）、胃不快感4件（2.4%）、胃潰瘍3件（1.8%）、胃炎3件（1.8%）等）であった。また、臨床検査値異常変動は本剤では168例中6例（3.6%）に10件認められ、主なものはγ-GTP上昇4件（2.4%）、AST（GOT）上昇2件（1.2%）、ALT（GPT）上昇2件（1.2%）であった。なお、5%を超える頻度の副作用は認められなかった。（ボナロン®錠35mg 承認時集計, 2006）
なお、重大な副作用として、食道障害（食道穿孔[注1]、食道狭窄[注1]、食道潰瘍[注1]、食道炎（0.4%）[注2]、食道びらん[注1]）、口腔内潰瘍[注1]、（出血性）胃・十二指腸潰瘍[注1]、出血性胃炎[注1]、AST（GOT）、ALT（GPT）の上昇を伴う肝機能障害、黄疸[注1]、痙攣、テタニー、しびれ、失見当識、QT延長等を伴う低カルシウム血症[注1]、皮膚粘膜眼症候群（Stevens-Johnson症候群）[注1]、中毒性表皮壊死症（Lyell症候群）等[注1]があらわれることがある。
注1）自発報告あるいは海外において認められている。いずれも頻度不明
注2）国内における5mg製剤（5mg/日）の頻度。

【禁忌（次の患者には投与しないこと）】
（1）食道狭窄又はアカラシア（食道弛緩不能症）等の食道通過を遅延させる障害のある患者［本剤の食道通過が遅延することにより、食道局所における副作用発現の危険性が高くなる。］
（2）30分以上上体を起こしていることや立っていることのできない患者［「用法・用量に関連する使用上の注意」の項参照］
（3）本剤の成分あるいは他のビスホスホネート系薬剤に対し過敏症の既往歴のある患者
（4）低カルシウム血症の患者［「重要な基本的注意」の項参照］

効能・効果
骨粗鬆症

〈効能・効果に関連する使用上の注意〉
（1）本剤の適用にあたっては、日本骨代謝学会の診断基準等を参考に、骨粗鬆症との診断が確定している患者を対象とすること。
（2）男性患者での安全性及び有効性は確立していない。

用法・用量
通常、成人にはアレンドロン酸として35mgを1週間に1回、朝起床時に水約180mLとともに経口投与する。
なお、服用後少なくとも30分は横にならず、飲食（水を除く）並びに他の薬剤の経口摂取も避けること。

〈用法・用量に関連する使用上の注意〉
（1）本剤は水のみで服用すること。水以外の飲み物（Ca、Mg等の含量の特に高いミネラルウォーターを含む）、食物及び他の薬剤と一緒に服用すると、吸収を抑制するおそれがある。
（2）食道及び局所への副作用の可能性を低下させるため、速やかに胃内へと到達させることが重要である。服用に際しては、以下の事項に注意すること。
1）起床してすぐにコップ1杯の水（約180mL）とともに服用すること。
2）口腔咽頭部に潰瘍を生じる可能性があるため、本剤を噛んだり又は口中で溶かしたりしないこと。
3）本剤を服用後、少なくとも30分経ってからその日の最初の食事を摂り、食事を終えるまで横にならないこと。
4）就寝時又は起床前に服用しないこと。

使用上の注意

1.慎重投与（次の患者には慎重に投与すること）
（1）嚥下困難、食道炎、胃炎、十二指腸炎、又は潰瘍等の上部消化管障害がある患者
（2）重篤な腎機能障害のある患者

2.重要な基本的注意
（1）本剤は他のビスホスホネート系薬剤と同様に、咽喉頭、食道等の粘膜に対し局所刺激症状を引き起こすおそれがある。特に適切に服用しない患者では、食道、口腔内に重度の副作用が発現する可能性があるので、服用法について患者を十分指導し、理解させること。［「用法・用量に関連する使用上の注意」の項参照］
（2）本剤の投与により、上部消化管に関する副作用が報告されているので、観察を十分に行い、副作用の徴候又は症状（嚥下困難、嚥下痛又は胸骨下痛の発現又は胸やけの発現・悪化等）に注意し、患者に対して、これらの症状があらわれた場合は、本剤の服用を中止して診察を受けるよう指導すること。［「重大な副作用」の項参照］
（3）骨粗鬆症の発症にエストロゲン欠乏、加齢以外の要因が関与していることもあるので、治療に際してはこのような要因を考慮する必要がある。
（4）患者には、食事等から十分なカルシウムを摂取させること。
（5）低カルシウム血症のある患者は、本剤投与前に低カルシウム血症を治療すること。また、ビタミンD欠乏症又はビタミンD代謝異常のようなミネラル代謝障害がある場合には、あらかじめ治療を行うこと。

3.相互作用
〔併用注意〕（併用に注意すること）
薬剤名等：カルシウム、マグネシウム等の金属を含有する経口剤（カルシウム補給剤、制酸剤、マグネシウム製剤等）

4.副作用
臨床試験（治験）
本剤（35mg/週）投与の安全性評価対象168例中22例（13.1%）に28件の副作用が認められた。主な症状は消化管障害であり、本剤では24件（上腹部痛4件（2.4%）、胃不快感4件（2.4%）、胃潰瘍3件（1.8%）、胃炎3件（1.8%）等）であった。また、臨床検査値異常変動は本剤では168例中6例（3.6%）に10件認められ、主なものはγ-GTP上昇4件（2.4%）、AST（GOT）上昇2件（1.2%）、ALT（GPT）上昇2件（1.2%）であった。（ボナロン®錠35mg 承認時集計, 2006）

（1）重大な副作用
1）**食道・口腔内障害：食道障害（食道穿孔**（頻度不明）[注1]、**食道狭窄**（頻度不明）[注1]、**食道潰瘍**（頻度不明）[注1]、**食道炎**（0.4%）[注2]、**食道びらん**（頻度不明）[注1]があらわれ、出血を伴う場合がある。）、**口腔内潰瘍**（頻度不明）[注1]があらわれることがある。観察を十分に行い、徴候又は症状（吐血、下血、貧血、嚥下困難、嚥下痛、胸骨下痛、胸やけ、口腔内異和感、口内痛の発現・悪化等）に注意し、異常が認められた場合には投与を中止し、適切な処置を行うこと。
2）**胃・十二指腸障害：（出血性）胃・十二指腸潰瘍**（いずれも頻度不明）[注1]、**出血性胃炎**（頻度不明）[注1]があらわれることがある。観察を十分に行い、徴候又は症状（吐血、下血、貧血、上腹部痛、心窩部痛、上腹部不快感の発現・悪化等）に注意し、異常が認められた場合には投与を中止し、適切な処置を行うこと。
3）**肝機能障害、黄疸**（いずれも頻度不明）[注1]：AST（GOT）、ALT（GPT）の上昇を伴う肝機能障害、黄疸があらわれることがあるので観察を十分に行い、異常が認められた場合には投与を中止し、適切な処置を行うこと。
4）**低カルシウム血症**（頻度不明）[注1]：痙攣、テタニー、しびれ、失見当識、QT延長等を伴う低カルシウム血症があらわれることがあるので、異常が認められた場合にはカルシウム剤の点滴投与等を考慮すること。
5）**皮膚粘膜眼症候群（Stevens-Johnson症候群）、中毒性表皮壊死症（Lyell症候群）**（いずれも頻度不明）[注1]：皮膚粘膜眼症候群（Stevens-Johnson症候群）、中毒性表皮壊死症（Lyell症候群）等の重篤な皮膚症状があらわれることがあるので、観察を十分に行い、異常が認められた場合には直ちに適切な処置を行うこと。
注1）自発報告あるいは海外において認められている。
注2）国内における5mg製剤（5mg/日）の頻度。

※本剤は新医薬品であるため、厚生労働省告示第107号（平成18年3月6日付）に基づき、薬価収載後1年を経過する月の末日までは、投薬は1回14日分（2錠）を限度とされています。

●使用上の注意の詳細については添付文書をご参照ください。

新発売

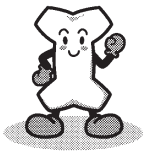

骨粗鬆症治療剤

薬価基準収載

ボナロン®錠35mg

Bonalon® Tablet 35mg ＜アレンドロン酸ナトリウム 水和物 錠＞

劇薬・指定医薬品・処方せん医薬品（注意ー医師等の処方せんにより使用すること）

製造販売元
TEIJIN 帝人ファーマ株式会社
資料請求先：学術情報部
〒100-8585 東京都千代田区内幸町2-1-1

商標 ボナロン/Bonalon® is the registered trademark of Merck & Co., Inc., Whitehouse Station, NJ, USA.

2006年9月作成
BNW021（KK）0609改

切迫早産における子宮収縮抑制剤

マグセント注100mL

Magsent Injection 100mL

処方せん医薬品：注意－医師等の処方せんにより使用すること

薬価基準収載

●「効能又は効果」、「効能又は効果に関連する使用上の注意」、「用法及び用量」、「用法及び用量に関連する使用上の注意」、「警告・禁忌を含む使用上の注意」等の詳細については、製品添付文書をご参照ください。

発売元
資料請求先
東亜新薬株式会社
お問い合せ先
〒151-0073 東京都渋谷区笹塚2－1－11
TEL03(3375)0770 FAX03(3375)0655
magsent@toashinyaku.co.jp
製造販売元 東亜薬品工業株式会社
販売元 鳥居薬品株式会社

薬価基準収載

BIO THREE

ビオスリー®散
ビオスリー®錠

◆「効能・効果」、「用法・用量」、「警告・禁忌を含む使用上の注意」等については、製品添付文書をご参照ください。

発売元
資料請求先
東亜新薬株式会社
〒151-0073 東京都渋谷区笹塚 2－1－11
TEL 03(3375)0770 FAX 03(3375)0655
http://www.toashinyaku.co.jp
製造販売元 東亜薬品工業株式会社
販売元 鳥居薬品株式会社

癌治療・感染症治療に貢献する
ブリストル・マイヤーズ

抗悪性腫瘍剤<一般名：パクリタキセル>

毒薬 指定医薬品 処方せん医薬品*

タキソール注®

抗悪性腫瘍剤<一般名：カルボプラチン>

毒薬 指定医薬品 処方せん医薬品*

パラプラチン® 注射用 150mg 注射液

CBDCA

抗悪性腫瘍剤<一般名：シスプラチン>

毒薬 指定医薬品 処方せん医薬品*

ブリプラチン®注

CDDP

抗悪性腫瘍剤<一般名：エトポシド>

劇薬 指定医薬品 処方せん医薬品*

ベプシド®注 S25,50

VP-16

抗悪性腫瘍剤<一般名：ヒドロキシカルバミド>

劇薬 指定医薬品 処方せん医薬品*

ハイドレア®カプセル 500mg

HU

深在性真菌症治療剤<注射用アムホテリシンB>

毒薬 指定医薬品 処方せん医薬品*

ファンギゾン®

セフェム系抗生物質製剤<注射用塩酸セフェピム>

指定医薬品 処方せん医薬品*

注射用 **マキシピーム®** 0.5g 1g

マキシピーム® 点滴静注用バッグ1g

CFPM

＊注意－医師等の処方せんにより使用すること

効能・効果、用法・用量に関連する使用上の注意、警告、禁忌を含む
使用上の注意等については、製品添付文書をご参照下さい。

発売元

ブリストル・マイヤーズ株式会社

資料請求先：ブリストル・マイヤーズ株式会社　メディカル情報サービス部
〒163-1328　東京都新宿区西新宿6-5-1
TEL 03-5323-8346

Bristol-Myers K.K.

2005年11月作成

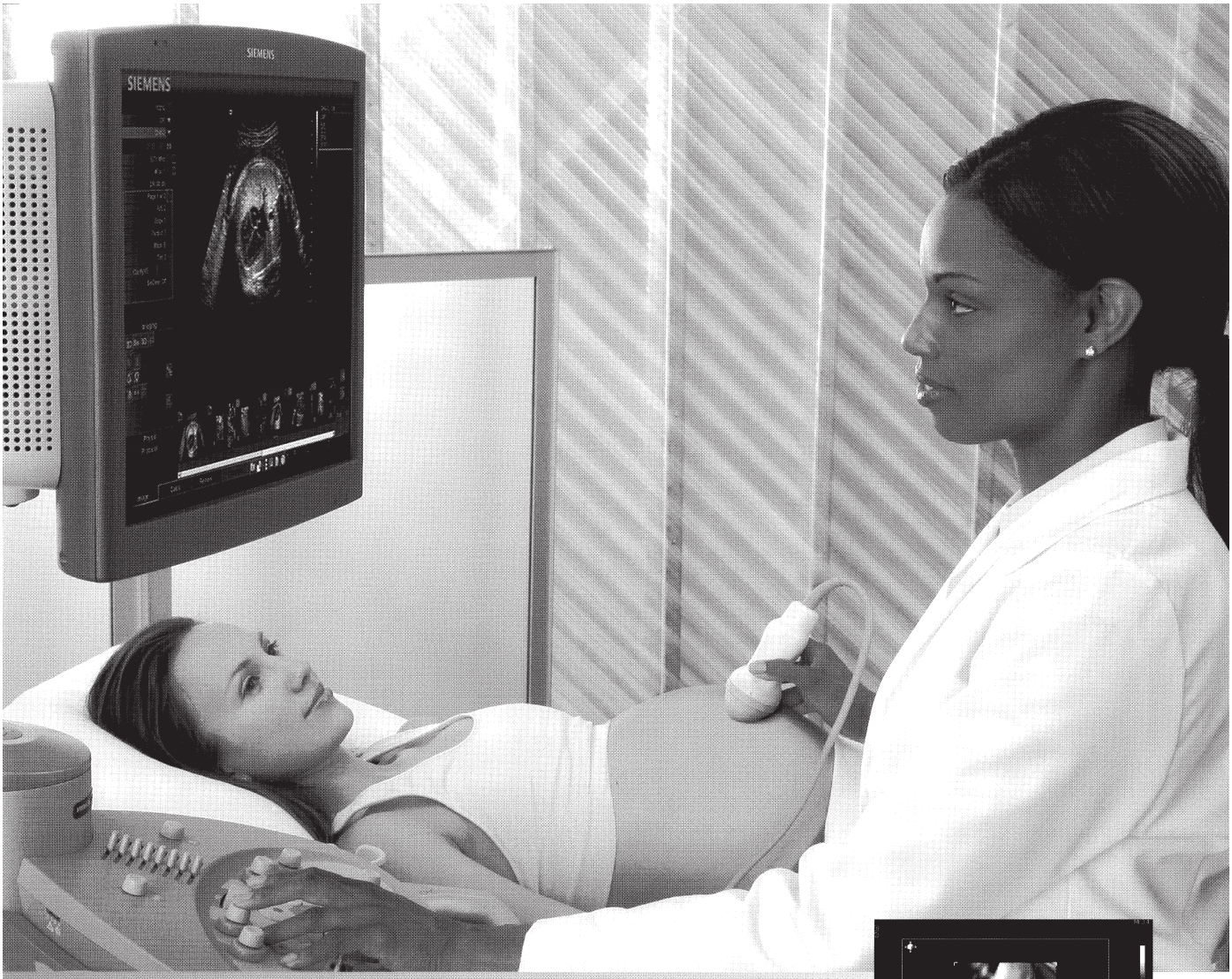

胎児をやさしく、
確実に診るために。

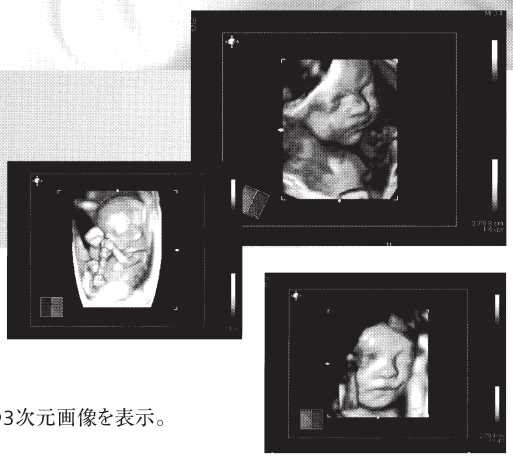

小型で斬新なフォルムに包まれた“アキュソン アンタレス”。
そのシックな色調は、産婦人科に落ち着いた雰囲気を演出します。
そして、four*Sight* 4D Ultrasound Imaging Technologyは、
プローブ内部の振動子を機械的に高速で揺動走査させることで、
必要なデータを自動的に取り込み、同時に演算処理を行い、1秒間に最大30枚もの3次元画像を表示。
リアルな3次元画像で、胎児のようすをやさしく観察できます。

プレミアム・パフォーマンス超音波診断装置
ACUSON Antares

汎用超音波画像診断装置 ACUSON アンタレス　　医療機器認証番号：第218AABZX00129000号

ご使用の際は、必ず添付文書および取扱説明書の
「禁忌を含む使用上の注意」を必ずお読み下さい。

持田シーメンスメディカルシステム株式会社
東京都千代田区麹町五丁目3番3号 〒102-0083

MOCHIDA

sanofi aventis
Because health matters

GnRH誘導体製剤

劇薬　指定医薬品　処方せん医薬品（注意－医師等の処方せんにより使用すること）

スプレキュア®MP皮下注用1.8

酢酸ブセレリン徐放性製剤　薬価基準収載

※「禁忌」「効能・効果」「用法・用量」「使用上の注意」などの詳細は添付文書をご参照下さい。

販売＜資料請求先＞
持田製薬株式会社
東京都新宿区四谷1丁目7番地
電話(03)3358-7211(代) 〒160-8515

製造販売元
サノフィ・アベンティス株式会社
〒163-1488　東京都新宿区西新宿三丁目20番2号

2006年12月作成

HMG INJECTION TEIZO

薬価基準収載

下垂体性性腺刺激ホルモン剤

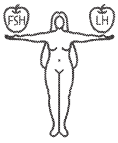

HMG注テイゾー®75・150

生物由来製品、指定医薬品、処方せん医薬品注)

注）注意ー医師等の処方せんにより使用すること

■効能・効果、用法・用量、警告、禁忌、原則禁忌、使用上の注意等については添付文書をご参照ください。

あすか製薬株式会社

■資料請求先　〒108-8532　東京都港区芝浦二丁目5番1号
あすか製薬株式会社　医薬学術部

2005年10月

astellas



過活動膀胱治療剤（コハク酸ソリフェナシン錠）薬価基準収載

ベシケア®錠 2.5mg 5mg

指定医薬品、処方せん医薬品
（注意ー医師等の処方せんにより使用すること）

Vesicare®

■「効能・効果」「用法・用量」「禁忌を含む使用上の注意」等につきましては、製品添付文書をご参照ください。

製造販売 アステラス製薬株式会社
東京都板橋区蓮根3-17-1
［資料請求先］本社／東京都中央区日本橋本町2-3-11

07/6作成.A4½.B.01

体外診断用医薬品
製造販売承認番号 21500AMY00153000

alfresa

破水診断用キット

インスリン様成長因子結合蛋白1キット
腟分泌液中インスリン様成長因子結合蛋白1型(IGFBP-1)検出試薬

チェックPROM 保険適用

キットの特徴

1. 感度と特異性に優れています。
2. 血液混入による影響がほとんどありません。
3. 操作は簡便、迅速に結果が得られます。
4. 判定が容易です。

操作方法

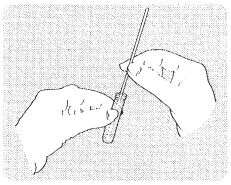

検体抽出

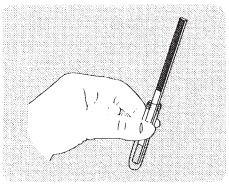

抽出液の採取

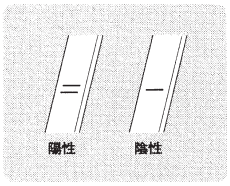

判　定

IGFBP-1の羊水中の濃度は非常に高く妊婦血清と比べ100～1000倍の濃度で存在します。従って血液混入の影響をほとんど受けません。また尿、精液中に含まれるIGFBP-1は検出感度以下であり、判定結果に影響をおよぼしません。

【貯蔵方法】凍結を避け、2～8℃で保存
【有効期間】18ヶ月(使用期限は外箱に記載)
【包　　装】10テスト

●資料請求先:アルフレッサ ファーマ株式会社　〒540-8575 大阪市中央区石町二丁目2番9号(TEL.06-6941-0308)

販売元 アルフレッサ ファーマ株式会社
大阪市中央区石町二丁目2番9号

製造販売元 大蔵製薬株式会社
京都市南区東九条柳下町66番地

製造元 MEDIX BIOCHEMICA OY AB
(FINLAND)



指定医薬品　薬価基準収載　指定医薬品　薬価基準収載

プレタール®錠50mg　プレタール®錠100mg

抗血小板剤 Pletaal® tablets 50mg・100mg　日本薬局方 シロスタゾール錠

◇効能・効果、用法・用量、警告・禁忌を含む使用上の注意等は、製品添付文書をご参照ください。

製造販売元
大塚製薬株式会社
東京都千代田区神田司町2-9

資料請求先
大塚製薬株式会社 信頼性保証本部 医薬情報センター
〒108-8242 東京都港区港南2-16-4　品川グランドセントラルタワー 13F

〈'07.03作成〉

過活動膀胱治療剤　指定医薬品、処方せん医薬品注）

ステーブラ®錠 0.1mg

イミダフェナシン錠　STAYBLA®

注）注意-医師等の処方せんにより使用すること。　薬価基準収載

新発売

●効能・効果、用法・用量、禁忌を含む使用上の注意等、詳細は製品添付文書をご参照ください。

資料請求先
小野薬品工業株式会社
〒541-8564 大阪市中央区久太郎町1丁目8番2号

070601

術後癒着の軽減に

帝王切開時の貼り方



癒着防止吸収性バリア

セプラフィルム®

（CS プロシージャ パック）

ヒアルロン酸ナトリウム/カルボキシメチルセルロース癒着防止吸収性バリア

sepra film®

高度管理医療機器

保険請求名：セプラフィルム（合成吸収性癒着防止材）
承認番号：20900BZY00790000



● 一般的な使用方法及び禁忌、使用上の注意等の詳細については製品添付文書をご参照下さい。

製造販売元　ジェンザイム・ジャパン株式会社
東京都千代田区九段北4丁目2-1

発売元　〔資料請求先〕
科研製薬株式会社
〒113-8650 東京都文京区本駒込2丁目28-8

（2006年4月作成）　06CK

Kawanishi

医用材料から
設備機器までを
総合的に

（株）カワニシは、医療・理科学に関わる
材料から設備機器までをより深く、より広く、
総合的に支援致します。

株式会社カワニシ

本　　社	〒700-8528 岡山市今1丁目4-31	TEL (086)241-1112	FAX (086)241-5943
岡山支店	〒700-8528 岡山市今1丁目4-31	TEL (086)241-1112	FAX (086)241-5943
広島支店	〒733-0833 広島市西区商工センター2丁目2-41	TEL (082)270-1121	FAX (082)270-1120
松山支店	〒791-2112 伊予郡砥部町重光241-3	TEL (089)956-7008	FAX (089)956-2937
高松支店	〒761-8053 高松市西ハゼ町276-1	TEL (087)867-8777	FAX (087)867-8844



Neu-up

遺伝子組換えヒトG-CSF誘導体製剤
指定医薬品／処方せん医薬品*　〈薬価基準収載〉

ノイアップ®注 25 100 50 250

Neu-up® for Injection 注射用ナルトグラスチム（遺伝子組換え）
25μg/V、50μg/V、100μg/V、250μg/V

*注意－医師等の処方せんにより使用すること

■「効能・効果」、「用法・用量」、「使用上の注意事項」は製品添付文書をご参照ください。

KYOWA

製造販売元　〔資料請求先〕
協和発酵工業株式会社
東京都千代田区大手町1-6-1
http://iyaku.kyowa.co.jp/

06.06.



カルバペネム系抗生物質製剤 ―――― 指定医薬品，処方せん医薬品 注1)　薬価基準収載

フィニバックス® 点滴用0.25g キット点滴用0.25g

FINIBAX®

（注射用ドリペネム水和物 略号：DRPM）

注 1）注意―医師等の処方せんにより使用すること

■「効能・効果」,「用法・用量」,「禁忌」,「原則禁忌」,「使用上の注意」等については添付文書等をご参照下さい。

製造販売元［資料請求先］

シオノギ製薬

大阪市中央区道修町3-1-8 〒541-0045

電話 0120-956-734（医薬情報センター）

http://www.shionogi.co.jp/med/

®：登録商標　2006年9月作成A42



合成ペニシリン製剤　薬価基準収載

指定医薬品・処方せん医薬品注)

ペントシリン®

注射用 1g・2g
静注用 1g・2g バッグ
筋注用 1g

PENTCILLIN®　ピペラシリンナトリウム（略　号　PIPC）

注）注意―医師等の処方せんにより使用すること

「効能・効果」、「用法・用量」「禁忌、原則禁忌を含む使用上の注意」、「用法・用量に関連する使用上の注意」は添付文書をご参照ください。

発売［資料請求先］

大正富山医薬品株式会社

〒170-8635 東京都豊島区高田3-25-1

製造販売

富山化学工業株式会社

〒160-0023 東京都新宿区西新宿3-2-5

2006年6月作成

大日本住友製薬

消化管運動機能改善剤
指定医薬品

ガスモチン®

錠5mg
錠2.5mg
散

GASMOTIN

〈クエン酸モサプリド製剤〉

GASMOTIN® ■薬価基準収載

※効能・効果、用法・用量、使用上の注意等については添付文書をご参照ください。

製造販売元（資料請求先）
大日本住友製薬株式会社
〒541-0045 大阪市中央区道修町2-6-8

〈製品に関するお問い合わせ先〉
くすり相談室
0120-03-4389
受付時間／月～金 9:00～17:30（祝・祭日を除く）
【医療情報サイト】http://ds-pharma.jp/

2006.12作成



LH-RH誘導体 マイクロカプセル型徐放性製剤

劇薬
指定医薬品
処方せん医薬品注)

リュープリン®

注射用1.88・3.75
注射用キット1.88・3.75

（注射用酢酸リュープロレリン）注）注意－医師等の処方せんにより使用すること。

■効能・効果、用法・用量、禁忌・使用上の注意等については、添付文書をご参照ください。

LEUPLIN® ■薬価基準：収載

〔資料請求先〕
武田薬品工業株式会社 〒540-8645 大阪市中央区道修町四丁目1番1号
http://www.takeda.co.jp/

(0503)



能登川水車（滋賀県）

胃腸の弱いもので、食欲がなく、みぞおちがつかえ、疲れやすく、貧血性で手足が冷えやすいものの

胃炎、食欲不振、消化不良、嘔吐に

㊸ ツムラ六君子湯（リックンシトウ）

エキス顆粒（医療用）　薬価基準収載

- 慢性胃炎、FD（機能性胃腸症）、GERD（胃食道逆流症）患者などで食事早期の膨満感、食欲不振、消化不良、嘔吐などの上腹部の多彩な症状、消化管症状QOLスコア（GSRS）の改善が認められています。[1)～6)]
- 胃貯留能改善作用、胃排出能促進作用、胃粘膜防御作用を併せ持ちます。[3)7)～11)]
- 副作用は偽アルドステロン症、ミオパシー、肝機能障害、黄疸などです。

効能又は効果

胃腸の弱いもので、食欲がなく、みぞおちがつかえ、疲れやすく、貧血性で手足が冷えやすいものの次の諸症：胃炎、胃アトニー、胃下垂、消化不良、食欲不振、胃痛、嘔吐

用法及び用量

通常、成人1日7.5gを2～3回に分割し、食前又は食間に経口投与する。なお、年齢、体重、症状により適宜増減する。

使用上の注意（抜粋）

1. 重要な基本的注意　(1)本剤の使用にあたっては、患者の証（体質・症状）を考慮して投与すること。なお、経過を十分に観察し、症状・所見の改善が認められない場合には、継続投与を避けること。 (2)本剤にはカンゾウが含まれているので、血清カリウム値や血圧値等に十分留意し、異常が認められた場合には投与を中止すること。 (3)他の漢方製剤等を併用する場合は、含有生薬の重複に注意すること。
2. 相互作用　併用注意（併用に注意すること）

薬剤名等	カンゾウ含有製剤、グリチルリチン酸及びその塩類を含有する製剤

3. 副作用　本剤は使用成績調査等の副作用発現頻度が明確となる調査を実施していないため、発現頻度は不明である。 (1)重大な副作用　1)偽アルドステロン症：低カリウム血症、血圧上昇、ナトリウム・体液の貯留、浮腫、体重増加等の偽アルドステロン症があらわれることがあるので、観察（血清カリウム値の測定等）を十分に行い、異常が認められた場合には投与を中止し、カリウム剤の投与等の適切な処置を行うこと。　2)ミオパシー：低カリウム血症の結果としてミオパシーがあらわれることがあるので、観察を十分に行い、脱力感、四肢痙攣・麻痺等の異常が認められた場合には投与を中止し、カリウム剤の投与等の適切な処置を行うこと。　3)肝機能障害、黄疸：AST（GOT）、ALT（GPT）、Al-P、γ-GTP等の著しい上昇を伴う肝機能障害、黄疸があらわれることがあるので、観察を十分に行い、異常が認められた場合には投与を中止し、適切な処置を行うこと。　（2007年5月改訂）

＊その他の使用上の注意等は製品添付文書をご覧下さい。

［文献］ 1)小出明範：米国消化器病学会(2005, 2006)　2)冨永和作：米国消化器病学会(2005)　3)竜田正晴・他：Aliment Pharmacol Ther, 7,459(1993)　4)原澤　茂・他：医学のあゆみ, 187(3)207(1998)　5)三好秋馬・他：Progress in Medicine, 11(6)1605(1991)　6)原澤　茂：Progress in Medicine, 19(4)843(1999)　7)小林絢三・他：DRUGS EXPTL.CLIN.RES, 25(5)211(1999)　8)原　睦展：第44回日本消化器病学会大会(DDW2002)　9)原澤　茂：医学のあゆみ, 167(10)731(1993)　10)堀田恭子・他：診断と治療, 80(7)1257(1992)　11)三浦総一郎・他：Pathophysiology, 2,153(1995)

株式会社ツムラ

会員登録及び資料請求先

ツムラホームページ http://www.tsumura.co.jp/内の医療関係者向けサイトよりアクセスいただけます。同サイトから登録頂くか弊社MR（医薬情報担当者）までご依頼下さい。また資料請求も同サイトからご依頼下さい。

医療関係者向け会員サイト・登録募集中
TSUMURA KAMPO SQUARE
●インターネット医療協議会（JIMA）のトラストプログラム認定サイト

■使用上の注意等の改訂には十分ご留意下さい。　（2007年5月制作）　FS-0431 ㊫





DEBUT

経口避妊剤　薬価基準未収載

マーベロン®21
マーベロン®28

（デソゲストレル・エチニルエストラジオール錠）

指定医薬品、処方せん医薬品　注意 ― 医師の処方せんにより使用すること

※効能・効果、用法・用量、禁忌を含む使用上の注意等につきましては添付文書をご覧ください。

製造販売元／資料請求先
Organon 日本オルガノン株式会社
〒530-0003 大阪市北区堂島1-6-20

婦人科領域抗癌剤ラインナップ

抗悪性腫瘍剤 毒薬・指定医薬品 処方せん医薬品*
ランダ®注
シスプラチン製剤
Randa® Inj.

抗悪性腫瘍抗生物質製剤 劇薬・指定医薬品 処方せん医薬品*
ピノルビン®注
注射用塩酸ピラルビシン
Pinorubin® Inj.

抗悪性腫瘍剤 劇薬・指定医薬品・処方せん医薬品*
ラステット®注
エトポシド製剤
Lastet® Inj.

抗悪性腫瘍剤 劇薬・指定医薬品・処方せん医薬品*
ラステット®Sカプセル25mg・50mg
エトポシド製剤
Lastet® S Cap. 25mg・50mg

抗腫瘍性抗生物質 劇薬・指定医薬品・処方せん医薬品*
ブレオ注射用5mg・15mg・30mg
ブレオマイシン塩酸塩製剤
Bleo for Inj. 5mg・15mg・30mg

抗悪性腫瘍剤 毒薬・指定医薬品・処方せん医薬品*
カルボメルク注射液1%
カルボプラチン製剤
Carbomerck

抗腫瘍性抗生物質製剤 劇薬・指定医薬品・処方せん医薬品*
塩酸エピルビシン注10mg・50mg「メルク」
注射用エピルビシン塩酸塩
Epirubicin

抗悪性腫瘍剤 劇薬・指定医薬品・処方せん医薬品*
エクザール®注射用 10mg
日本薬局方 注射用硫酸ビンブラスチン
Exal® for Inj. 10mg

抗悪性腫瘍剤 毒薬・指定医薬品・処方せん医薬品*
パクリタキセル注 30mg/5mL 100mg/16.7mL「NK」
パクリタキセル製剤
Paclitaxel Inj. 30mg/5mL・100mg/16.7mL「NK」

*注意-医師等の処方せんにより使用すること

薬価基準収載

資料請求先 日本化薬株式会社
東京都千代田区富士見一丁目11番2号

警告、禁忌を含む使用上の注意の改訂に十分ご留意ください。

'06.7作成

※警告、禁忌、効能・効果、用法・用量、使用上の注意などは、製品添付文書をご参照ください。

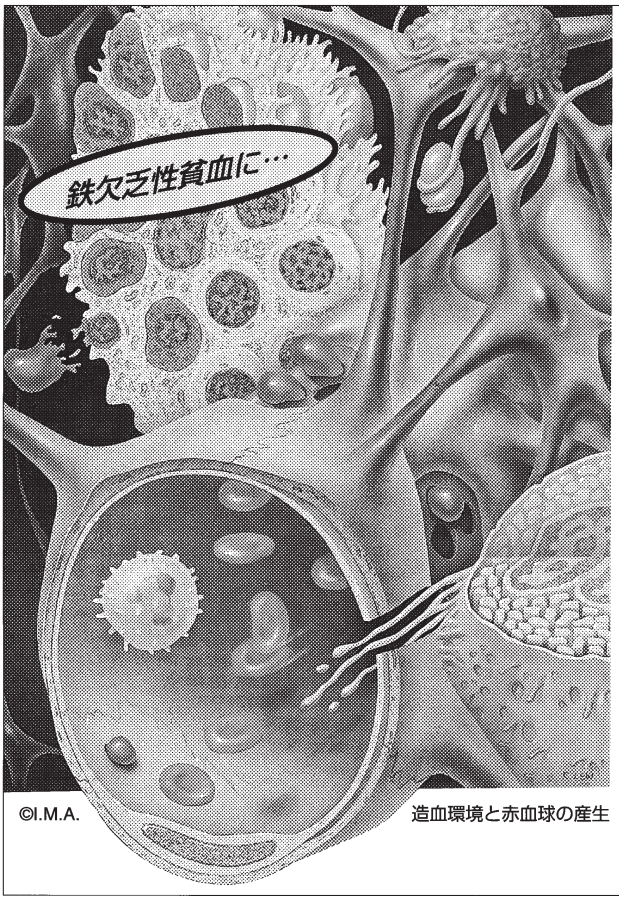

©I.M.A.

造血環境と赤血球の産生

造血環境へ 着実な鉄供給

指定医薬品 静注用鉄剤
処方せん医薬品 鉄欠乏性貧血治療剤

フェリコン®鉄静注液50mg
シデフェロン製剤
〈薬価基準収載〉

※効能・効果、用法・用量、使用上の注意等につきましては添付文書をご参照ください。

注意—医師等の処方せんにより使用すること。

資料請求先：日本臓器製薬株式会社 学術部

日本臓器製薬
〒541-0046 大阪市中央区平野町2丁目1番2号 ☎06(6203)0441

健康って、おいしい。
MEIJI
明治乳業

80年にわたる母乳の研究。そしてひとつひとつの成果の積み重ね。明治乳業は、母乳に近づく努力を重ねています。

ラクトアドヘリンの増強。

母乳に含まれる感染防御因子のラクトアドヘリンを増強しています。

DHAを日本人母乳の平均レベルまで増強。

母乳に多く含まれ、乳児の脳や網膜の発達に重要な役割を果たすDHAを日本人の母乳の範囲内まで増強しました。

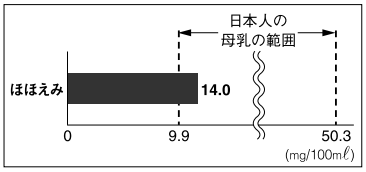

「ほほえみ」のDHAの量

アラキドン酸を増強し、DHAとのバランス（比率）を日本人の母乳の範囲内に。

DHAとのバランスが大切とされるアラキドン酸を増強し、アラキドン酸とDHAとの比率を日本人の母乳の範囲内にしました。

ミルクリン脂質とイノシトールの増強。

スフィンゴミエリンを豊富に含むリン脂質や、細胞内情報伝達経路において重要な役割を果たすイノシトールを増強しています。

ベータ・ラクトグロブリンの分解。

母乳には含まれず、アレルギーの原因となると言われるベータ・ラクトグロブリンを世界で初めて80%分解し、アレルゲン性の低減を実現しました。

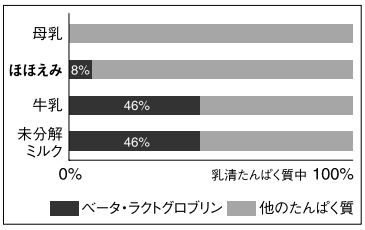

ベータ・ラクトグロブリンの量

コレステロールを母乳の平均量まで増強。

コレステロールは細胞膜構成の必須成分です。「ほほえみ」では、母乳レベルのコレステロール摂取が可能となるよう、増強しています。

ヌクレオチドを母乳並の量とバランスで配合。

脂質代謝の改善をはじめ、免疫賦活作用・腸内菌叢に有効に働くとされるヌクレオチドを母乳並の量とバランスで配合しました。

明治 さっと溶ける ほほえみ®
母乳サイエンスから生まれたコナミルク

明治乳業株式会社 〒136-8908東京都江東区新砂1-2-10

morinaga

多くの大学・施設での哺育試験による裏付けを得たミルクです。

●母乳代替ミルクとして栄養学的に有用

●アレルギー素因を有する乳児においても、牛乳特異IgE抗体の産生が低く、免疫学的に有用と考えられる

「E赤ちゃん」の特長

①すべての牛乳たんぱく質を酵素消化し、ペプチドとして、免疫原性を低減

②苦みの少ない良好な風味

③成分組成は母乳に近く、森永ドライミルク「はぐくみ」とほぼ同等

④乳清たんぱく質とカゼインとの比率も母乳と同等で母乳に近いアミノ酸バランス

⑤乳糖主体の糖組成で、浸透圧も母乳と同等

⑥乳児用調製粉乳として厚生労働省認可

森永ペプチドミルク E赤ちゃん

＊本品はすべての牛乳たんぱく質を消化してありますが、ミルクアレルギー疾患用ではありません。

●育児情報ホームページ「はぐくみ」 http://www.hagukumi.ne.jp

おいしいをデザインする
森永乳業