現代産婦人科　Vol.71 No.1，2022 年，pp.77-81

卵巣腫瘍茎捻転に対する腹腔鏡下手術後に成熟嚢胞性奇形腫に合併した卵巣原発カルチノイドと診断された１例

西本　裕喜・三輪一知郎・平岡あきね・松井　風香・大谷　恵子
浅田　裕美・讃井　裕美・佐世　正勝・中村　康彦

山口県立総合医療センター　産婦人科

Primary ovarian carcinoid tumor with mature cystic teratoma diagnosed after laparoscopic surgery for ovarian torsion

Yuki Nishimoto・Ichiro Miwa・Akine Hiraoka・Fuka Matsui・Keiko Ohtani
Hiromi Asada・Hiromi Sanai・Masakatsu Sase・Yasuhiko Nakamura

Department of Obstetrics and Gynecology, Yamaguchi Prefectural Grand Medical Center

卵巣原発カルチノイドは，全カルチノイドの約1.3%，卵巣腫瘍全体の0.1%以下と言われる非常に稀な疾患である。今回我々は，卵巣腫瘍茎捻転に対して腹腔鏡下付属器摘出術を行い，成熟嚢胞性奇形腫に合併した卵巣原発カルチノイドと診断された１例を経験したので報告する。症例は51歳，０妊０産。下腹部痛を主訴に救急搬送となり，超音波検査およびCT検査で12cm大の石灰化を伴った骨盤内嚢胞性腫瘤を認めた。腫瘍マーカーは，CA125 19.0U/mlで上昇は認めなかったが，SCC 2.7ng/ml，CA19-9 91.6U/ml，CEA 21.7ng/mlはいずれも軽度上昇していた。臨床症状と画像所見より右卵巣腫瘍茎捻転を疑い緊急腹腔鏡下手術を施行したところ，手拳大に腫大した右卵巣腫瘍の茎捻転を認めた。腹腔鏡下右付属器摘出術を行ったが，腫瘍が脆弱であり手術操作による被膜破綻を認めた。術後の病理組織検査にて成熟嚢胞性奇形腫に合併した索状カルチノイドと診断された。卵巣境界悪性腫瘍IC１期と診断し，術後71日目に子宮全摘術，左付属器摘出術および大網切除術を施行した。病理組織検査ではカルチノイド成分の残存は認めず，腹水細胞診にも異常は認めなかった。非常に稀な卵巣原発カルチノイドの１例を経験した。Ⅰ期の予後は良好とされているが，再発や死亡例の報告もあるので，慎重な管理が必要である。

Primary ovarian carcinoids is a very rare disease that accounts for approximately 1.3% of all carcinoids and <0.1% of all ovarian tumors. We report a case of primary ovarian carcinoid associated with mature cystic teratoma after laparoscopic adnexectomy for torsion of ovarian tumor. The patient, 51 years old (gravida 0, para 0), was transferred to the hospital complaining of lower abdominal pain, and ultrasound and CT scan revealed a cystic pelvic 12-cm mass with calcification. When emergency laparoscopic surgery was performed on suspicion of torsion of the right ovarian tumor, it had grown to the size of a fist and turned dark red. Laparoscopic adnexectomy was performed, but the tumor was fragile and the capsule ruptured during the surgery. Postoperative histopathological examination revealed a cord-like carcinoid associated with mature cystic teratoma; therefore, the patient was diagnosed with ovarian borderline malignant tumor stage IC1. Total hysterectomy, left adnexal resection, and partial omental resection were performed 71 days after the primary surgery. We encountered a very rare case of primary ovarian carcinoid. The prognosis for stage I is considered to be good, but reports of recurrences and deaths remain, so careful management is required.

キーワード：卵巣原発カルチノイド，成熟嚢胞性奇形腫，卵巣腫瘍茎捻転，腹腔鏡下手術
Key words：ovarian carcinoid, mature cystic teratoma, torsion of ovarian tumor, laparoscopic surgery

緒　　言

カルチノイド腫瘍は，1907年にOberndorfにより命名された神経内分泌細胞に由来する腫瘍であり，細胞内に銀親和性あるいは好銀性の分泌顆粒が存在し，セロトニンを代表とする多数の生理活性物質を産生・分泌する[1)]。当初，カルチノイド腫瘍は良性腫瘍と考えられていたが，現在では転移能を有する悪性腫瘍と認識されている。卵巣原発カルチノイドは，全カルチノイドの約1.3%，卵巣腫瘍全体の0.1%以下と言われる非常に稀な疾患である[2,3)]。組織学的には卵巣胚細胞腫瘍に属する境界悪性腫瘍で，好発年齢は閉経後とされ，約60－76%に成熟嚢胞性奇形腫を合併すると言われている[4,5)]。また術前診断が難しく，術後に初めて診断される症例がほとんどである。

今回我々は，卵巣腫瘍茎捻転に対して腹腔鏡下付属器

摘出術を行い，成熟嚢胞性奇形腫に合併した卵巣原発カルチノイドと診断された１例を経験したので報告する。

症　　例

51歳，０妊０産。既往歴，家族歴，アレルギー歴に特記すべき事項はなかった。下腹部痛を主訴に当院へ救急搬送となった。経腟超音波検査で右付属器領域に12cm大の嚢胞性腫瘤を認め，同部位に圧痛を伴っていた。緊急CT検査でも12×９cm大の多房性嚢胞性腫瘤を認め，内部に石灰化を疑う高吸収域を伴っていた（図１）。腫瘍マーカーは，CA125 19.0U/mlで上昇は認めなかったが，SCC 2.7ng/ml，CA19-9 91.6U/ml，CEA 21.7ng/mlはいずれも軽度上昇していた。以上より，右卵巣腫瘍茎捻転の診断で緊急腹腔鏡下手術を行った。腹腔内を観察すると，手拳大に腫大した右卵巣が反時計回りに720°捻転し，暗赤色を呈していた（図２）。腹腔鏡下右付属器摘出術を施行したが，腫瘍が脆弱であったため，手術操作による被膜破綻を認めた。切除した右付属器を回収袋に収納し，細切して腹腔外へ搬出した（図３）。病理組織検査では，茎捻転の影響で出血，壊死が目立ち，大部分は皮膚，皮脂腺からなる成熟嚢胞性奇形腫の所見を認めるが，一部に索状に配列した腫瘍細胞が認められ，免疫染色では神経原性マーカーであるChromogranin-Aが陽性であることが確認された（図４）。以上より，成熟嚢胞性奇形腫に合併した索状カルチノイド（卵巣境界悪性腫瘍ＩＣ１期）と診断し，術後71日目に追加手術を行った。上腹部を含めた腹腔内に明らかな播種病変はなく，淡黄色の腹水を少量認めた。子宮と対側の付属器も正常外観であった。子宮全摘術，左付属器摘出術および大網切除術を行った。病理組織検査でカルチノイド成分の残存は認めず，腹水細胞診にも異常を認めなかった。術後３年０ヶ月経過しているが，再発兆候は認めていない。

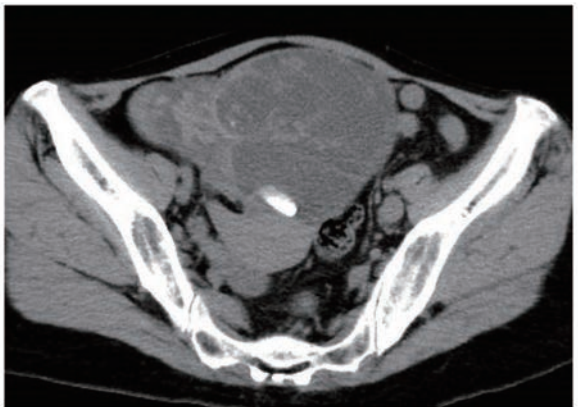

図１　CT検査
12×９cm大の多房性嚢胞性腫瘤を認め，内部に石灰化を疑う高吸収域を伴っていた。

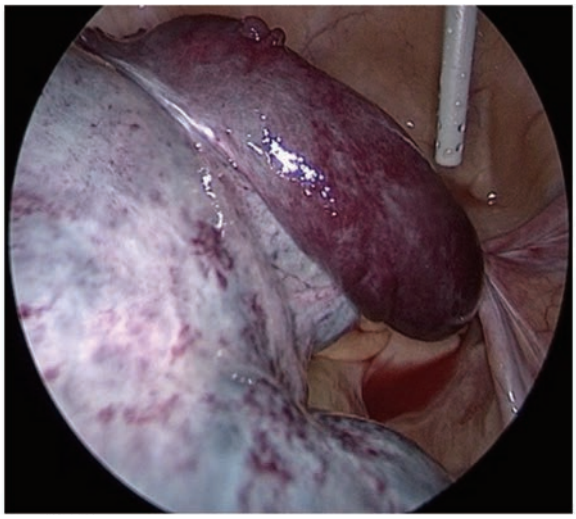

図２　腹腔内所見
手拳大に腫大した右卵巣が反時計回りに720°捻転し，暗赤色を呈していた。

考　　案

カルチノイドと呼ばれてきた腫瘍は主に膵・消化管腫瘍であり，2010年WHO分類で神経内分泌新生物（neuroendocrine neoplasms: NEN）と総称され，さらに増殖能の指標である核分裂像とKi-67指数を基にさらに高分化型の神経内分泌腫瘍（neuroendocrine tumor: NET）G1，NET G2，低分化型の神経内分泌癌（neuroendocrine carcinoma: NEC）に分類された[6]。2017年WHO分類では分化度により，まず高分化型のNETと低分化型のNECに分け，NETのなかでもKi-67指数が20%を超える腫瘍をNET G3としている。疾患名としてのカルチノイドという名称は廃止されたが，呼吸器や婦人科領域においてカルチノイドという疾患名は依

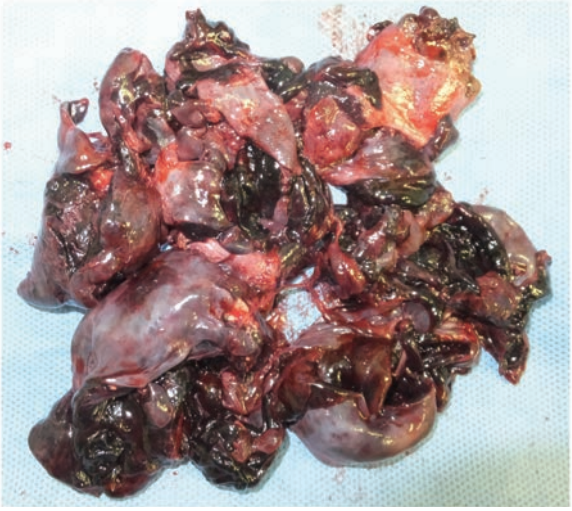

図３　摘出標本
腫瘍が脆弱であったため，手術操作による被膜破綻を認めた。切除した右付属器を回収袋に収納し，細切して腹腔外へ搬出した。

然存在している。卵巣原発カルチノイドは，全カルチノイドの約1.3%，卵巣腫瘍全体の0.1%以下と言われている[2,3]。卵巣腫瘍における組織学的分類としては，卵巣胚細胞性腫瘍の中の境界悪性腫瘍に属し，10－70歳代まで幅広い年齢層に発生するが，主に閉経後に好発する。さらに組織学的に甲状腺腫性カルチノイド，島状カルチノイド，索状カルチノイド，粘液性カルチノイド，混合型の５型に亜分類される[4]。臨床症状としては，セロトニンなどの生理活性物質により下痢，顔面紅潮，腹痛・腹鳴などの症状を呈する古典的カルチノイド症候群を認めたり，逆にペプチドYYを産生し，強い便秘を呈したり，多毛症状などをきたす新カルチノイド症候群がある[7,8]。古典的カルチノイド症候群は島状カルチノイドで多くみられ，新カルチノイド症候群は甲状腺腫性カルチノイドで多くみられる。本邦で多いとされているのは甲状腺腫性および索状カルチノイドである。本症例は索状カルチノイドであったが，便秘や多毛症状は認められなかった。卵巣原発カルチノイドの特徴として，成熟嚢胞性奇形腫との合併頻度が高いことが報告されている。また成熟嚢胞性奇形腫の合併群と非合併群に分けて調査を行った報告では，合併していない群でサイズが大きく，転移率が高く，予後も悪いことが報告されている[9]。

画像診断の特徴として，CT検査では成熟嚢胞性奇形腫の壁に造影効果を有する充実性結節の存在が，MRI検査ではT2強調画像において腫瘤内に低信号を示す結節が存在することが診断の一助になり得ると報告されている[10]。しかし，本症例のように成熟嚢胞性奇形腫の手術後に診断されることが多く，術前の画像診断や症状のみで本疾患を正確に診断することは困難とされている。

治療法は，卵巣胚細胞性腫瘍の境界悪性腫瘍に準じれば，子宮全摘術，両側付属器摘出術および大網切除術が基本術式であり，患者が妊孕性温存を希望する場合は，患側付属器摘出術および大網切除術のみの術式も検討される[11]。2011年にSociety of Gynecologic Oncology（SGO）は，婦人科臓器のカルチノイドは消化管カルチノイドの管理に準じて行うと報告した。最新の膵・消化管神経内分泌腫瘍（NEN）診療ガイドライン2019では，残存病変なしを目指した腫瘍の外科的切除が標準治療である[6]。一方，カルチノイドの組織学的亜分類により術式を考慮する有効性も報告されている。Kurman et al.[12] は，島状カルチノイドは閉経後もしく

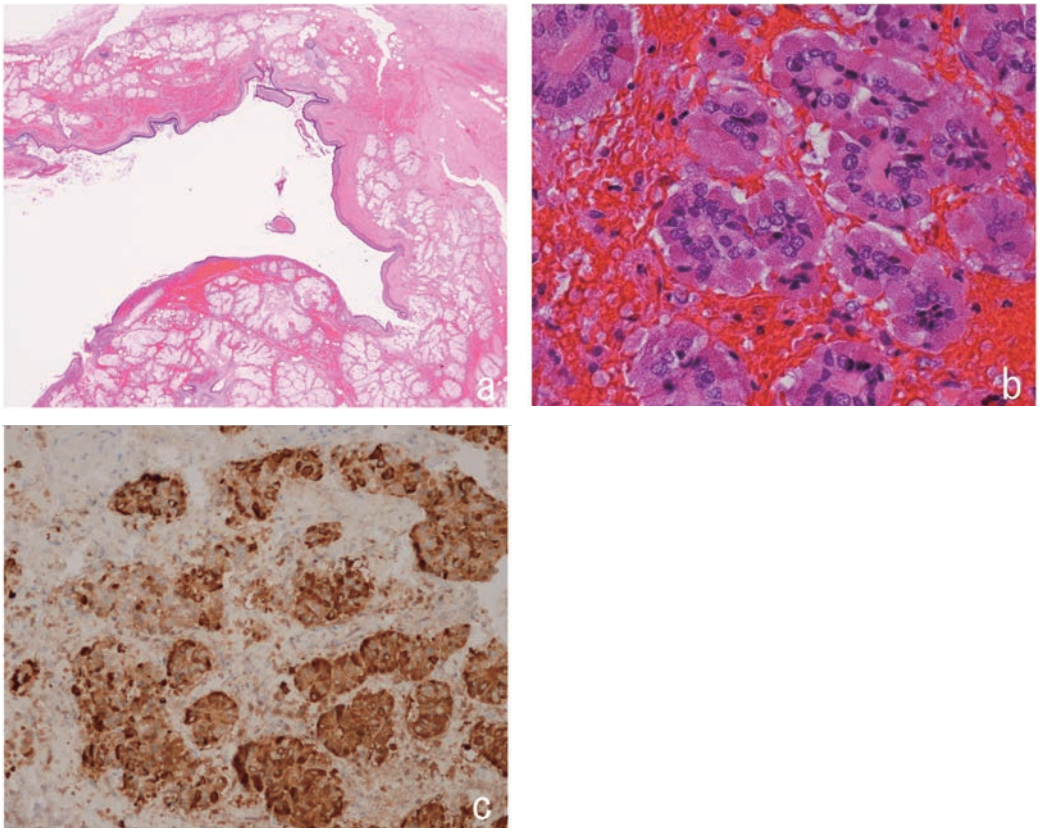

図４　病理組織検査

ａ. 茎捻転の影響で出血，壊死が目立つが，大部分は皮膚，皮脂腺からなる成熟嚢胞性奇形腫の所見であった（HE染色，×40）。

ｂ. 一部に索状に配列した腫瘍細胞を認めた（HE染色，×400）。

ｃ. 神経原性マーカーであるChromogranin-Aが陽性であった（免疫染色，×400）。

表１　卵巣原発カルチノイド腫瘍17症例の報告（文献３を一部改変）
TAH：腹式単純子宮全摘術　BSO：両側付属器摘出術
USO：片側付属器摘出術　Cystectomy：卵巣腫瘍摘出術

症例	術式	組織型	奇形種の合併	Stage	Follow-up(年)	転帰
1	TAH＋BSO	甲状腺腫性	有	Ⅰ	2	生存
2	TAH＋BSO	甲状腺腫性	有	Ⅰ	2.5	生存
3	TAH＋BSO	索状	有	Ⅰ	13	死亡
4	TAH＋BSO	島状	有	Ⅰ	7	生存
5	Cystectomy	索状	有	Ⅰ	3	生存
6	TAH＋BSO	甲状腺腫性	無	Ⅰ	12	生存
7	Cystectomy	甲状腺腫性	有	Ⅰ	5	生存
8	TAH+BSO	島状	有	Ⅰ	16	死亡
9	TAH+BSO	島状	無	Ⅰ	4	生存
10	TAH+BSO	索状	無	Ⅰ	20	生存
11	TAH+BSO	索状	有	Ⅰ	21	生存
12	USO	島状	無	Ⅲ	0.1	死亡
13	TAH+BSO	島状	無	Ⅲ	7.4	死亡
14	TAH+BSO	島状	無	Ⅲ	1.2	生存
15	TAH+BSO	島状	有	Ⅳ	1.5	死亡
16	TAH+BSO	島状	無	Ⅳ	1.5	死亡
17	BSO	島状	無	Ⅳ	0.5	生存

は閉経近くの患者に多いため，子宮全摘術および両側付属器摘出術が望ましく，索状カルチノイドは転移もなく予後良好なので，患側の付属器切除術のみで良いとしている。一方で粘液性カルチノイドは他のカルチノイドに比べて悪性度が高いと考えられており，リンパ行性に転移しやすく，初回手術時に転移が認められる症例も多いので，子宮全摘術，両側付属器摘出術に加えて大網切除術，骨盤内および傍大動脈リンパ節郭清も考慮されると報告している。卵巣原発カルチノイドは約91%がⅠ期であり，一般的に予後良好で５年生存率はほぼ100%と言われている[12]。しかし，Davis et al.[3] がまとめた17症例の報告では，早期症例であったにも関わらず，術後10年以上経過して再発した症例や多臓器転移のため死亡の転帰となった症例が認められる（表１）。術後は長期的なフォローが必要とされるが，特異的な腫瘍マーカーがないため，超音波検査やCT検査が評価手段となる。Ⅲ期以上の進行例における５年生存率は30%程度で，化学療法も放射線療法も効果が乏しい[13]。進行および再発症例に対する治療は，卵巣胚細胞腫瘍の境界悪性腫瘍に準じればBEP療法などのレジメンや放射線療法も考慮されるが有効性については不明である。膵・消化管神経内分泌腫瘍（NEN）診療ガイドライン2019に準じると，ソマトスタチンアナログであるオクトレオチドやランレオチドが第一選択となる。また，細胞増殖や血管新生を阻害するmTOR阻害剤であるエベロリムスの有効性も報告されているが[6]，卵巣原発カルチノイドの進行再発症例に対する治療は報告されていない。

今回我々は，卵巣腫瘍茎捻転に対して腹腔鏡下付属器摘出術を行い，成熟嚢胞性奇形腫に合併した卵巣原発カルチノイドと診断された１例を経験した。Ⅰ期の予後は良好とされているが，再発や死亡例の報告もあるので，慎重な管理が必要である。Ⅲ期以上の進行例の予後は不良であり，標準的な治療法も確立していないので，さらなる症例の蓄積が必要である。

文　献

１）矢崎義雄．朝倉内科学第10版．東京：朝倉書店，2013.

２）Modlin IM, Lye KD, Kidd M. A5-decade analysis of 13715 carcinoid tumors. Cancer 2003; 97: 934-959.

３）Davis KP, Hartmann LK, Keeney GL, Shapiro H. Primary ovarian carcinoid tumors. Gynecologic Oncology 1996; 61: 259-265.

４）日本産科婦人科学会，日本病理学会．卵巣腫瘍取り扱い規約　第１部．東京：金原出版，1990.

５）本山悌一．卵巣カルチノイドの特性と発生．日本婦人科病理・コルポスコピー学会雑誌 1996；14：129.

６）日本神経内分泌腫瘍研究会．膵･消化管神経内分泌腫瘍（NET）診療ガイドライン 2019．東京：金原出版，2019.
７）Motoyama T, Katayama Y, Watanabe H, Okazaki E, Shibuya H. Functioning ovarian carcinoids induce severe constipation. Cancer 1992; 70: 513-518.
８）深川怜史，宮原大輔，漆山大知，伊東智宏，高橋庸子，前原都，宮川三代子，近藤晴彦，植田多恵子，坂田則之，宮本新吾．便秘を伴う卵巣原発カルチノイド腫瘍の一例．福岡産科婦人科学会雑誌 2014；38：31-34.
９）Soga J, Osaka M, Yakuwa Y. Carcinoids of the ovary: An analysis of 329 reported cases. J Exp Clin Cancer Res 2000; 19: 271-280.
10）我妻理重，宮原周子．成熟嚢胞性奇形種に合併した卵巣索状カルチノイドの１例．日本産婦人科内視鏡学会雑誌 2019；35：175-179.
11）日本婦人科腫瘍学会．卵巣がん治療ガイドライン 2015年版．東京：金原出版，2015.
12）Robert JK, Ronnett BM, Ellenson LH, Kurman RJ. Blaustein's Pathology of the Female Genital Tract, Sixth Edition. Germany: Springer US 2010; 883-889.
13）Nicholas SR, Eva GG, Dolores GR. Gynecologic cancerintergroup（GCIG）consensus review for carcinoid tumors of the ovary. Int J Gynecol Cancer 2014; 24: 35-41.

【連絡先】
西本　裕喜
山口県立総合医療センター産婦人科
〒747-8511　山口県防府市大字大崎 10077 番地
電話：0835-22-4411　FAX：0835-38-2210
E-mail：yuukiobgy@gmail.com