現代産婦人科　Vol.71 No.1，2022 年，pp.13-17

妊娠中に胎児頸部嚢胞を認めた先天性梨状窩瘻の１例

伊勢田侑鼓・中島祐美子・松島　彩子・加藤　俊平
浦山　彩子・白山　裕子・三好　博史

県立広島病院　産婦人科

A case of congenital pyriform sinus fistula with a cervical cyst during the fetal period

Yuko Iseda・Yumiko Nakashima・Ayako Matsushima・Syunpei Kato
Saiko Urayama・Yuko Shiroyama・Hiroshi Miyoshi

Department of Obstetrics and Gynecology, Hiroshima Prefectural Hospital

先天性梨状窩瘻は第３～４咽頭嚢遺残による先天異常で，出生時から頸部嚢胞を認める症例では気道圧排による呼吸障害や哺乳不良で緊急処置が必要となることがある。今回，妊娠36週に胎児頸部嚢胞を認め，出生後に先天性梨状窩瘻と診断した１例を経験したので報告する。38歳，３妊０産，人工授精で妊娠成立後，近医での妊婦健診では，順調に経過していた。妊娠36週４日，４cm大の胎児頸部嚢胞を認め，妊娠37週１日に当科に紹介初診となった。
初診時の超音波検査，MRI検査で，副咽頭間隙から左顎下部にかけて6.4×4.2×3.5cm大の嚢胞性病変を認め，嚢胞性リンパ管腫が考えられた。嚢胞により気道が圧排されていたが，羊水過多はなく胸部病変やその他の奇形は認めなかった。産婦人科，新生児科，小児感覚器科，小児外科，麻酔科合同で協議し，羊水過多を認めないため通常の気管内挿管が可能と判断して，EXIT（Ex utero intrapartum treatment）procedureは行わなかった。出生後挿管困難であった場合には，直ちにファイバー挿管や気管切開を行えるように準備のうえ，妊娠37週４日選択的帝王切開術を施行した。児は出生体重2898gの男児で，生後自発呼吸が不規則であり重度の陥没呼吸を認めたため気管内挿管が必要となったが，１回目で成功した。Apgar score ８/９点であった。
生後先天性梨状窩瘻と診断し，日齢27に瘻管摘出術を施行し，日齢45に退院した。
先天性梨状窩瘻は稀な疾患ではあるが，生後早期に哺乳による嚢胞増大，気道閉塞の報告もある。そのため，胎児頸部嚢胞を認めた場合には先天性梨状窩瘻も鑑別に挙げることが必要であり，出生後の気道確保について診療科間での検討，連携が重要である。

Congenital pyriform sinus fistula is an anomaly caused by the remnants of the 3rd and 4th pharyngeal sacs. In neonatal onset cases, respiratory problems may require emergency treatment at birth. We report a case of a fetal cervical cyst found at 36 weeks of gestation that was diagnosed as a congenital pyriform sinus after birth.
The patient was a 38-year-old woman, gravida 3, para 0, who underwent a maternity checkup at an obstetric family doctor. A fetal cervical cyst of 4 cm was observed in ultrasonography at 36 weeks and four days of gestation. The patient visited our department at 37 weeks and one day of gestation.
A cystic lesion of 6.4×4.2×3.5 cm from the dorsal epipharynx to the left neck was observed in ultrasonography and magnetic resonance imaging, suspecting cystic lymphangioma.
A selective cesarean section was performed at 37 weeks and four days of gestation.
A 2898 g male baby was delivered with an Apgar score of 8/9 and was intubated immediately after birth.
Congenital pyriform sinus fistulas must be distinguished from other diseases, after fetal cervical cyst observation. With regard to postnatal airway management, cooperation with clinical departments is important.

キーワード：胎児頸部嚢胞，先天性梨状窩瘻，EXIT
Key words：fetal neck cyst, congenital pyriform sinus fistula, EXIT procedure

緒　　言

先天性梨状窩瘻は第３，４咽頭嚢由来とされる下咽頭に発生する先天性瘻孔であるが，臨床的には急性甲状腺炎の原因疾患として重要である[1)]。出生時から頸部嚢胞を認める例は稀であるが，気道圧排による呼吸障害などを伴い早期に対応が必要な症例も存在する。

今回，胎児期より頸部嚢胞を認めた先天性梨状窩瘻の症例を経験したので報告する。

症　　例

患者：38歳　３妊０産（自然流産２回）
既往歴：なし
家族歴：なし

現病歴：

人工授精で妊娠成立後，近医で妊婦健診を受け特記する異常は認めていなかった。妊娠36週４日，妊婦健診時に４cm大の胎児頸部嚢胞を認め，妊娠37週１日に当科を紹介受診となった。

初診時の経腹超音波検査では胎児左後頸部から側頸部にかけて約７×３cm大の二房性嚢胞を認めた（図１）。明らかな気道狭窄所見は確認できず，AFI 15.8cmと羊水過多は認めなかった。その他明らかな合併奇形は認めなかった。MRI検査では副咽頭間隙から左顎下部にかけて6.4×4.2×3.5cm大の嚢胞性病変を認めた（図２左）。二房性に見えたが，内部にflow voidを認め，互いに交通していると思われた。頸部嚢胞により一部気道の圧排が疑われた（図２右矢印）。また嚢胞により総頸動脈や内頸静脈の正中への偏位が疑われた。画像所見から嚢胞状リンパ管腫が疑われた。

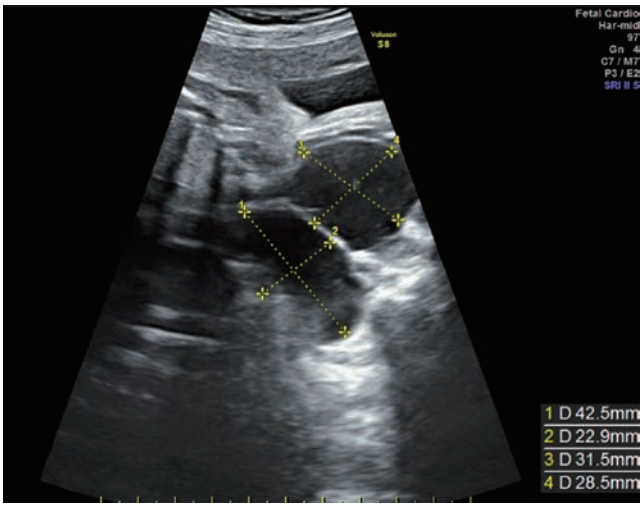

図１　初診時経腹超音波検査
左後頸部から側頸部にかけて，約70×30mm大の嚢胞を認めた。

出生時に児の蘇生が必要であった場合，頸部嚢胞により気道確保に時間を要する可能性が考えられ，Ex utero intrapartum treatment（EXIT）procedureを施行すべきかどうか診療科間で検討した。産婦人科，新生児科，小児感覚器科，小児外科，麻酔科合同で協議し，MRIで一部気道圧排が疑われたものの羊水過多は認められず，気道内腔が嚢胞の上下で確認できたことから，EXIT procedureは行わない方針とした。経腟分娩も検討したが，出生時の気道確保に要する人員確保を目的として予定帝王切開が安全であると判断した。

分娩は，新生児科，小児感覚器科，小児外科立ち会いのもと行うこととし，児の呼吸障害がみられた場合にはまずは通常の気管挿管を行い，困難であればファイバー挿管や気管切開を行う手順とした。気管切開時に嚢胞が妨げになるようであれば，嚢胞穿刺，内容液吸引や嚢胞切開を行うこととした。上記の流れに沿って実際に手術室でシミュレーションを２回行った。

陣痛発来の可能性を考慮し，妊娠37週４日，選択的帝王切開術を施行した。児は生後直ちに第１啼泣を認めたが，その後自発呼吸は不規則となり，陥没呼吸も重度であったため気管内挿管が必要となったが１回目で成功した。児は男児，出生体重2898g，Apgar Score １分値８点，５分値９点であった。

児は日齢３に造影CTを施行し嚢胞内部に一部含気を認めるものの（図３），頸部嚢胞状リンパ管腫を疑い，日齢３，10にOK-432による硬化療法を行った。日齢３

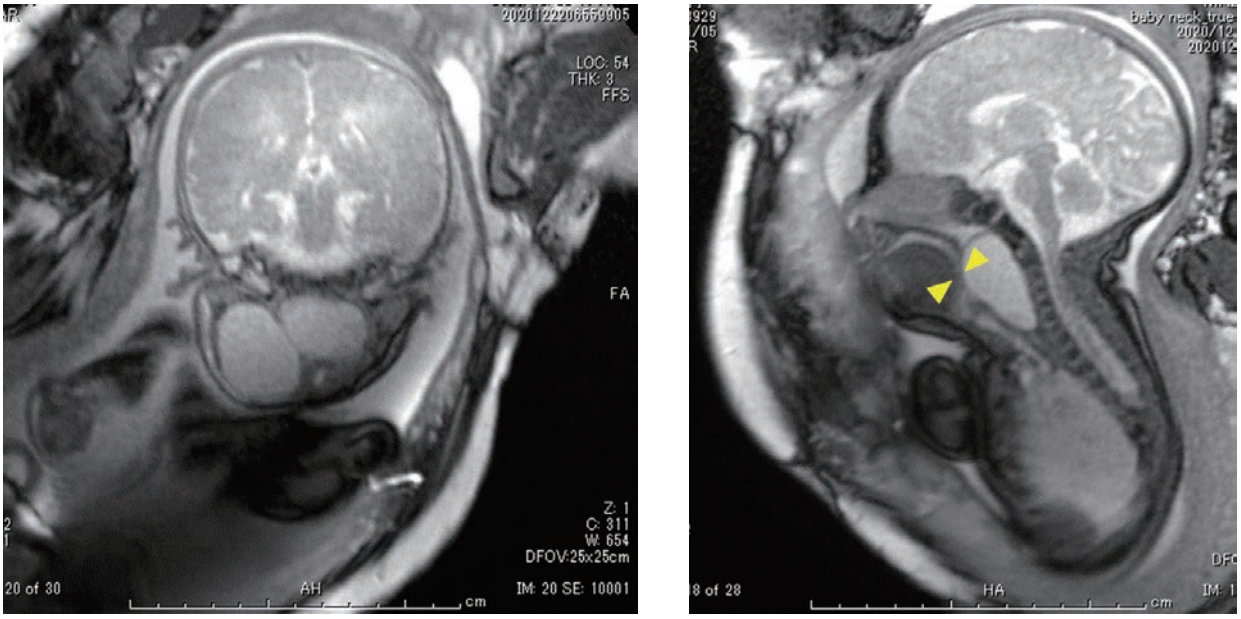

図２　MRI検査　T2強調像
（左）左副咽頭間隙から左顎下部にかけて6.4×4.2×3.5cm大の嚢胞性病変を認めた。
（右）頸部嚢胞により一部気道の圧排が疑われた（矢印）。

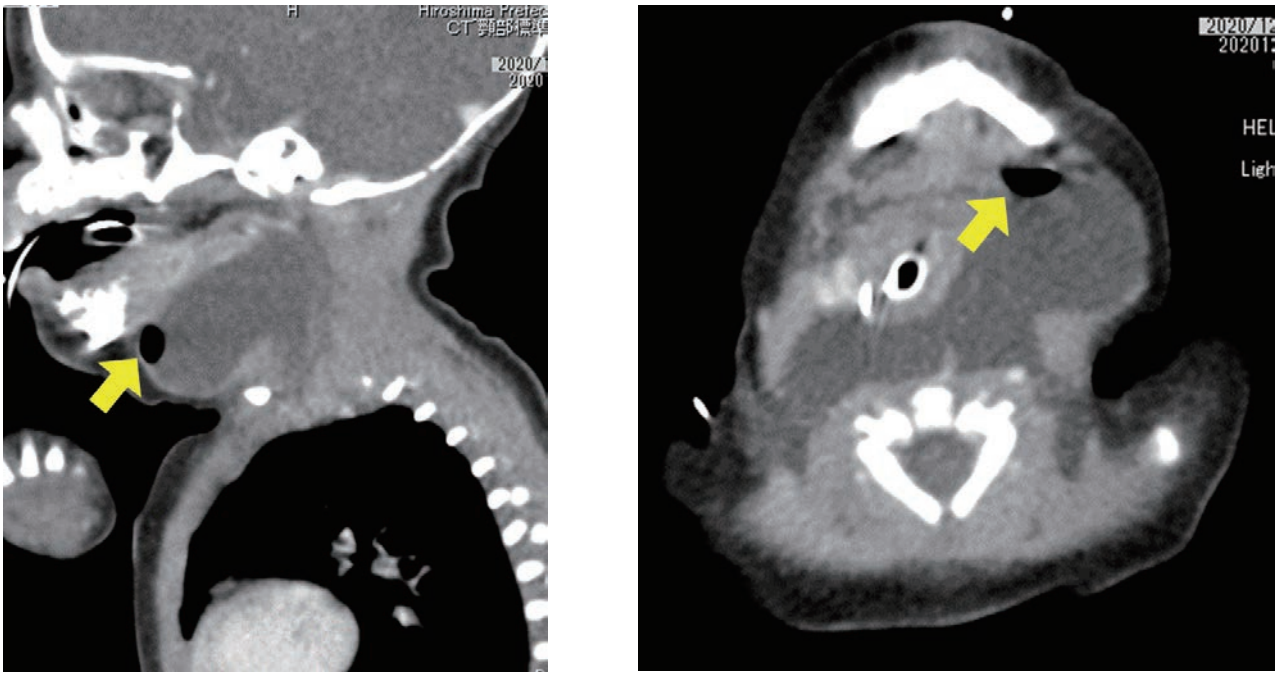

図３　日齢３　造影CT
左副咽頭間隙から左顎下部にかけて嚢胞性腫瘤を認めた。内部に含気を認めた（矢印）。

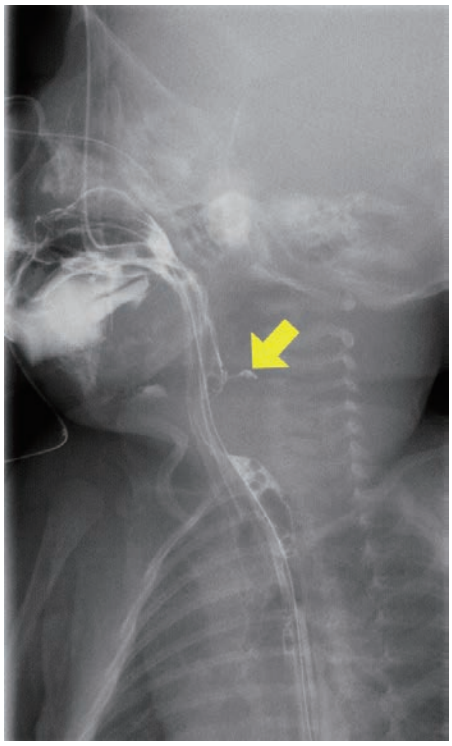

図４　食道造影検査
瘻孔を認めた（矢印）。

の硬化療法では縮小傾向を認めたが，再び増大傾向を認めたため，日齢10に再度硬化療法を行った。しかし嚢胞容積は著変なかった。日齢３の硬化療法時に採取した腫瘍内容液細胞診で扁平上皮細胞を認めたため先天性梨状窩瘻を疑い，日齢19に食道造影検査を行ったところ左梨状窩瘻が描出された（図４）。日齢27に瘻管摘出術を行い，術後一過性反回神経麻痺を認めたもののその後改善し，日齢45に自宅退院した。

考　　案

先天性梨状窩瘻は1973年にTucker et al.が初めて報告した[2]。1979年にTakai et al.により急性化膿性甲状腺炎の感染経路として報告され[3]，その後多数報告がある。多くは幼児期以降の発症であり，古田らによると新生児期発症例は7.1％と稀である[4]。小児期以降の発症例では急性化膿性甲状腺炎として前頸部の炎症性腫脹と発熱，疼痛で発症することが多いが，新生児期に顕在化する例では哺乳により増大する頸部腫瘤を認め，呼吸器症状は89％に認めたとの報告もある[5]。また，高次医療機関への搬送前に気道閉塞のため心肺停止に至った報告もある[1]ため，早期の紹介が望ましい。

新生児期の頸部腫瘤の鑑別診断としてはリンパ管腫，先天性梨状窩瘻，血管腫，側頸嚢胞，正中頸嚢胞，奇形腫，脂肪腫，食道憩室などがある[1) 5)-7)]。性状や部位，皮膚の状態と内外瘻の有無，食道造影，穿刺液の性状，嚢腫造影などが鑑別に有用となる[5) 7)]。

先天性梨状窩瘻は頻度に性差はなく[1]，部位としては右側に比べ左側で圧倒的に多い[1) 5) 7) 8)]。堀らは86％の症例に頸部X線検査やCT検査で腫瘤陰影内の含気や鏡面形成を認め，本疾患に特徴的な所見であると報告している[5]。また病理組織検査では，扁平上皮細胞で被覆された管腔構造を認めるため[9]，穿刺液中に扁平上皮細胞を認めれば本疾患が疑われる[10]。出生前診断は，胎児造影検査で診断に至った例[11]や，リンパ管腫が疑われ

たが頸部嚢胞穿刺で扁平上皮細胞の検出により本疾患と診断した例がある[1)]。

今回我々は，胎児期に頸部嚢胞性腫瘤として発見された先天性梨状窩瘻の１例を経験した。本症例は，胎児期のMRI所見からは頸部嚢胞状リンパ管腫が疑われた。リンパ管腫のサブタイプには，嚢胞状と海綿状とがあり，二房性に見えたことから嚢胞状リンパ管腫に典型的な像と思われた。出生後のCT検査で含気所見を認め，リンパ管腫としては非典型的と思われたものの，胎児期よりリンパ管腫を疑っていたこともあり，リンパ管腫としての治療を開始したため，先天性梨状窩瘻の診断に至るまで時間を要した。頸部嚢胞性腫瘤としては圧倒的にリンパ管腫の頻度が高いが，本症例のようにCT検査で特徴的な含気所見を認めた場合には本疾患を疑う必要がある。

生後早期に処置や手術が必要となる可能性がある頸部リンパ管腫や奇形腫では，腫瘍による圧排で嚥下困難を呈していなければ通常通り哺乳を行える。しかし先天性梨状窩瘻では，気道圧排を認めていなかった症例でも梨状窩から瘻管が存在することにより哺乳開始後に嚢胞増大や感染のリスクがあり，炎症による癒着で手術に難渋する例がある[6）7)]。そのため，出生前診断で先天性梨状窩瘻を推定し，生後哺乳前に診断，瘻管摘出術を行うことが重要であるという点が頸部リンパ管腫や奇形腫と異なる。瘻管が完全摘出できれば予後良好である。本症例でも出生前診断で先天性梨状窩瘻を推定していれば，より早期に診断，治療可能であったと思われた。

先天性頸部嚢胞は気道圧排による出生時の呼吸障害や気道確保が問題となる。EXIT procedureは，出生直後の気道閉塞が予測される場合に，術野で胎児胎盤血流を維持した状態で気道確保を行う方法で，適応症例は慎重に検討する必要がある。先天性頸部嚢胞の場合は，congenital high airway obstruction syndrome（CHAOS）などの内因性気道閉塞とは異なり相対的な適応であり[10)]，EXITには胎児胎盤血流維持のための子宮弛緩による母体出血のリスクなどがあるため，正確な評価が必要となる。超音波検査やMRIでの気道評価が参考となるが，腫瘤による気道圧迫有無の補助的評価として羊水過多症の有無，つまり食道通過障害の有無が参考所見になるとされている[10) 12)]。また超音波検査やMRIで経過を追うことで，羊水過多が改善し経腟分娩可能であったとの報告[10)]もあり，分娩直前まで評価が必要となる。

1984年から2018年までの34年間に本邦で報告された先天性梨状窩瘻は37例と稀である。そのうち分娩様式について記載のあった18例中，15例は経腟分娩，３例が帝王切開，うち１例はEXIT施行と帝王切開よりも経腟分娩が多い[1)]。出生前に診断し得なかった症例が多いことも理由の一つであると思われるが，嚢胞穿刺により児の反屈のリスクを低減させ経腟分娩が可能であったとの報告もある[10)]。

本症例は妊娠37週１日と満期での紹介受診であり，陣痛発来の可能性もあり嚢胞穿刺など出生前診断を検討する時間的余裕がなかった。より早期から頸部嚢胞を認めていた場合には，経過観察を行いながら嚢胞穿刺による出生前診断を検討し，経腟分娩を選択してもよいと思われた。また，本症例のように分娩後速やかに気道確保が必要な場合は，１次施設では新生児の蘇生や気道確保が困難であることが予測されるため，胎児頸部嚢胞を認めた場合には早期に高次医療機関への紹介が望ましい。

結　　語

稀な先天性梨状窩瘻の症例を経験した。先天性梨状窩瘻は生後早期に哺乳による嚢胞増大，気道閉塞の報告もあり，胎児頸部嚢胞を認めた場合には先天性梨状窩瘻も鑑別に挙げることが必要である。

胎児頸部嚢胞性疾患は，生後気道圧排による呼吸障害を認める症例もあり，分娩方法や出生後の気道確保について診療科間での検討，連携が重要である。そのため，妊婦健診時に胎児頸部嚢胞を認めた場合には早期に高次医療機関への紹介が望ましい。

文　　献

１）中目和彦，山田耕嗣，山田和歌，桝屋隆太，川野孝文，町頭成郎，向井基，加治建，野口啓幸，家入里志．呼吸障害を呈し新生児期に発症した梨状窩瘻の３例．日小外会誌 2018；54：1117-1123.

２）Tuckers HN, Skolnick ML. Fourth bronchial cleft（pharyngeal pouch）remnant Trans. Am Acad Ophthalmol Otol 1973; 77: 368-371.

３）Takai S, Miyauchi A, Matsuzuka F, Kuma K, Kosaki G. Internal fistula an a route of infection in acute suppurative thyroiditis. Lancet 1979; 8114: 751-752.

４）古田一徳，土田嘉昭，本名敏郎，上井義之，古村真，古賀慶次郎，川城信子，清水興一，宮内潤．両側性先天性梨状窩瘻の１治験例．日小外会誌 1990；26：1321-1325.

５）堀哲夫，金子道夫，池袋賢一，雨海照祥，瓜田泰久，五藤周，渡部誠一．感染性頸部嚢胞として発症した梨状窩瘻の１新生児例．日小外会誌 2002；38：1080-1085.

６）本吉和美，土師知行，本多啓吾，佐藤進一．生下時より頸部腫瘤を認めた先天性梨状窩瘻の１例．日気管食道会報 2008；59：563-568.

７）榊原堅式，佐藤陽子，中前勝視，桒原義之．呼吸困

難を呈し感染性頸部嚢胞として発症した新生児梨状窩瘻の１例．小児外科 2016；48：1230-1234.
８）漆原直人，中川賀清，川嶋健，藤本誠，栗原信，江口直宏．呼吸障害を合併した新生児梨状窩瘻の１例．日臨外医会誌 1996；57：1345-1348.
９）藤野明浩，大野通暢，沓掛真衣，藤田拓郎，朝長高太郎，山田洋平，田原和典，金森豊，菱木知郎．梨状窩瘻：瘻孔がみつからない．小児外科 2019；51：957-961.
10）浮田真吾，日高庸博，笹原淳，石井桂介，田附裕子，窪田昭男，光田信明．胎児の頸部嚢胞穿刺が出生前診断と分娩管理に有用であった先天性梨状窩瘻の１症例．産婦の進歩 2013；65：277-282.
11）倉持雪穂，千葉隆，前田美穂，大坪保雄，柴田浩之，尾花和子，橋都浩平．胎児期より疑いえた先天性梨状窩瘻の１例．日小児呼吸器会誌 1999；10：4-7.
12）Liechty KW, Crombleholme TM. Management of fetal airway obstructions. Semin Perinatol 1999; 23: 496-506.

【連絡先】
伊勢田侑鼓
県立広島病院産婦人科
〒734-8530　広島県広島市南区宇品神田１丁目 5-54
電話：082-254-1818　FAX：082-253-8274
E-mail：kon.yh1127@gmail.com