現代産婦人科　Vol.71 No.1，2022 年，pp.7-11

子宮体癌に対し，結果的に４年間レボノルゲストレル徐放型子宮内システムが留置されていた症例

森本裕美子[1)]・太田　啓明[1)]・佐野　力哉[1)]
鈴木聡一郎[1)]・森谷　卓也[2)]・塩田　充[1)]

１）川崎医科大学　婦人科腫瘍学教室
２）川崎医科大学　病理学教室

A case of treating endometrial cancer with levonorgestrel extended-release intrauterine system for four years

Yumiko Morimoto [1)]・Yoshiaki Ota [1)]・Rikiya Sano [1)]
Soichiro Suzuki [1)]・Takuya Moriya [2)]・Mitsuru Shiota [1)]

１）Department of Gynecologic Oncology, Kawasaki Medical School, Okayama, Japan
２）Department of Pathology, Kawasaki Medical School, Okayama, Japan

妊孕性温存を考慮する場合，子宮内膜に限局した類内膜癌Grade1（G1）に対する黄体ホルモン療法は日本婦人科腫瘍学会のガイドラインでグレードC1であり，使用に当たってはその有用性及びリスクを症例ごとに検討する必要がある[1)]。また，使用薬剤・投与量・投与期間に関してもコンセンサスがない。レボノルゲストレル徐放型子宮内システム（Levonorgestrel-releasing intrauterine system; LNG-IUS）についても同様であり，早期子宮体癌への長期使用による安全性や治療成績は不明である。今回，LNG-IUS挿入中に類内膜癌G1と診断されたが，音信不通のため，結果的に４年間LNG-IUSを留置されていた症例を報告する。症例は30歳代未産婦，主訴は子宮腺筋症による過多月経でLNG-IUSを挿入した。持続出血のためLNG-IUS挿入３か月後に施行した内膜組織診で類内膜癌G1であったが，その後連絡が取れず４年間未受診であった。再来時の内膜組織診では悪性所見は認めず，MRI検査でも子宮体癌を疑う所見はなかった。しかし，挙児希望がなく，子宮腺筋症があることから，手術目的で当院を紹介となり，子宮全摘術を行った。術後病理では類内膜癌G1で筋層浸潤や脈管侵襲はなく，病巣は子宮内膜に限局していた。今回われわれは子宮体癌と診断された後，４年間LNG-IUSを留置したまま経過し，その後，手術により子宮体癌類内膜癌G1 Stage IAと診断した症例を経験した。

Regarding fertility preservation, progestin therapy for grade 1 (G1) endometrial cancer confined to the endometrium is grade C1, according to the guidelines of Japanese Gynecologic Oncology, and its efficacy and risks should be considered on a case-by-case basis. The same applies to the levonorgestrel-releasing intrauterine system (LNG-IUS). However, the safety and outcome of its long-term use in early stage uterine cancer are unknown. We report a case of a 30-year-old, unmarried woman who had endometrial cancer G1 stage IA with a four-year history of indwelling LNG-IUS after the uterine cancer diagnosis. She complained of excessive menstruation due to uterine adenomyosis. A LNG-IUS was inserted into the patient at a previous hospital. Three months later, she was diagnosed with endometrial cancer G1, but had no follow-up for four years. Four years later, there was no malignancy, and magnetic resonance imaging (MRI) showed no findings. She had adenomyosis and had no desire to have children. Therefore, she was referred to our hospital for surgery and underwent a total hysterectomy. Postoperative pathology showed endometrial cancer G1 with no myometrial or vascular invasion, and the lesion was confined to the endometrium.

キーワード：LNG-IUS，レボノルゲストレル徐放型子宮内システム，子宮体癌
Key words：LNG-IUS, levonorgestrel-releasing intrauterine system, endometrial cancer

緒　　言

レボノルゲストレル徐放型子宮内システム（LNG-IUS）は機能性過多月経，子宮内膜症，子宮腺筋症や子宮筋腫に伴う過多月経および月経困難症，子宮内膜増殖症などに使用されている。子宮内という局所での高濃度プロゲスチン（レボノルゲストレル20μg/日）による子宮内膜への直接作用により疼痛改善が期待でき，５年間効果が持続するという特徴をもつ。子宮内膜症異型増殖症及び妊孕性温存療法を考慮する類内膜癌G1の場合，黄体ホルモン療法は治療オプションである。子宮内膜局所での高濃度の黄体ホルモンの効果を期待したLNG-IUS療法は海外で報告されているが[2)]，治療法としてはまだ確立されていない。本邦においては子宮体癌に対し保険

適用はない。また，これまで報告されている黄体ホルモン療法による内膜限局の類内膜癌G1の完全な病変消失は約半数程度とされ[3]，使用については適応を慎重に検討する必要がある。今回，LNG-IUS挿入中に類内膜癌G1と診断されたが，４年間放置後に子宮を摘出し，子宮体癌類内膜癌G1 Stage IAと診断した症例を経験した。

症　　例

40代　女性　未産　既婚。X－４年，過多月経で前医を受診し，LNG-IUSを挿入した。３か月後に持続する不正出血を認めLNG-IUS装着のまま施行された内膜キュレット組織診で類内膜癌G1と診断された（図１－ａｂ）。そのため，患者に連絡をとろうとしたが音信不通となり，４年間病院未受診であった。前医を再診時，LNG-IUS装着したままでの内膜キュレット組織診では，異型性や悪性所見はなかった（図２－ａｂ）。また腫瘍マーカーの上昇も認めず，MRI検査（図３－ａｂ），CT検査でも特に異常所見は認めなかった。しかし，腫瘍残存の可能性が否定できないこと，挙児希望がなかったこと，子宮腺筋症に対して手術希望があったことなどから手術目的で当院を紹介となった。当院で子宮全摘術，付属器切除術を実施した。術後病理所見では弱拡大にて脱落膜化がみられるが，悪性所見は不明であり，強拡大にて異型のある腺管構造を認めた（図４－ａｂｃ）。病理診断では筋層浸潤はなく子宮体癌Stage IAの類内膜癌G1と診断した。

考　　案

本症例は過多月経でLNG-IUS挿入後に子宮体癌類内膜癌G1と診断されたが，患者と音信不通のため，結果的に４年間LNG-IUSを留置していた。海外において保存的療法のオプションとして早期子宮体癌に対して行われるLNG-IUS単独療法は短期的なものである。そのため，子宮体癌に対しLNG-IUSを長期的に留置した報告はなく，本症例のようなケースは非常に稀である。

LNG-IUSは子宮内膜異型増殖症及び類内膜癌G1に対して本邦では保険適用ではないが，海外では単独あるいは他の薬剤との併用使用が試みられている[2)4)]。作用機序として，子宮内膜腺や間質のアポトーシスを促進し，子宮内膜増殖を著しく減少させる[5)6)7)]。子宮内膜における萎縮性変化の機序には，Fas抗原の発現増加とBcl-2タンパク質の発現減少が関わる[8)9)]。また，血管内皮増殖因子（VEGF）の発現を低下させることで，子

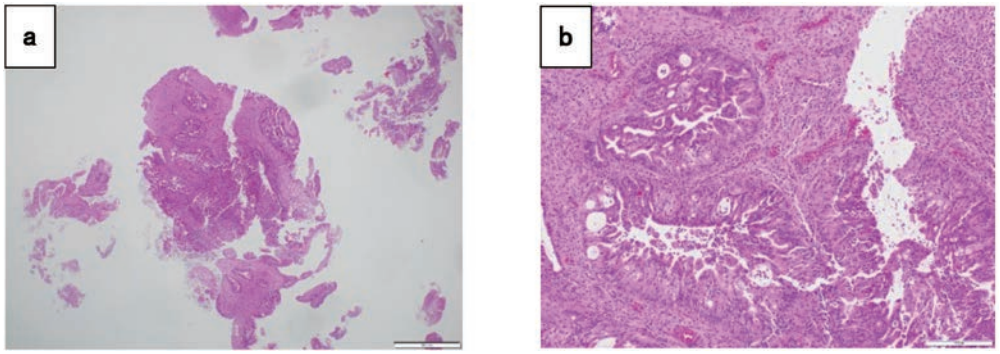

図１　LNG-IUS留置から３ヶ月後の内膜生検組織（HE染色）
a：弱拡大（×20）
b：強拡大（×100）
類内膜癌（G1）の所見。

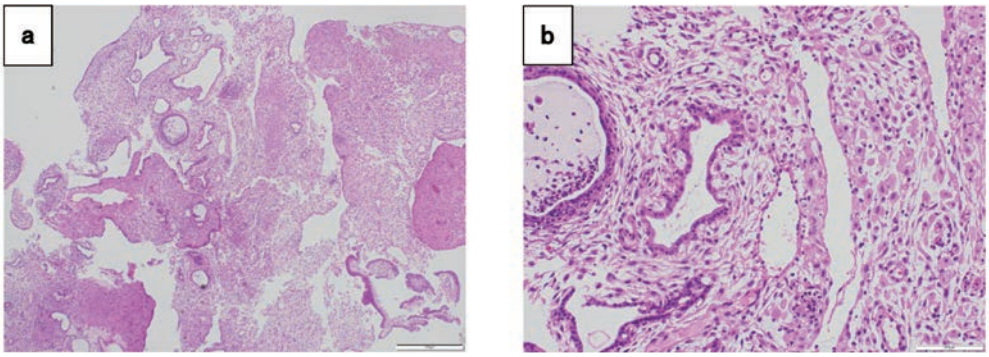

図２　再診時（LNG-IUS留置から４年後）の内膜生検組織（HE染色）
a：弱拡大（×40）　間質のdecidual changeがみられる。
b：強拡大（×200）　内膜組織に異型性はなく増殖性変化もみられない。

宮内膜の血管新生を抑制することができる[10]。

世界で子宮体癌に対するLNG-IUS療法の有用性が報告されている一方，Baker et al., Montz et al. はLNG-IUS使用時の病理学的奏功率は子宮内膜異型増殖症で84％であるのに対し，子宮体癌は68％であり，子宮内膜異型増殖症と体癌で同等に治療効果を考えることはできないと報告している[11) 12)]。本邦の多施設共同前方視的研究でも黄体ホルモン療法の使用による内膜限局の類内膜癌G1の完全奏効率は55%，再発率は57%と子宮内膜異型増殖症に比べて治療効果が悪かった[3)]。また，同研究では観察期間（中央値48ヶ月）における類内膜癌G1の再発率は57％であり，無増悪期間の中央値は35ヶ月であった。本症例はフォロー中の組織診断がなされていないため，４年間の間に類内膜癌が一度消失して再発したのか，遺残した状態が持続したのかは証明できない。妊孕性温存療法のレビューでは，黄体ホルモン療法奏効までの平均期間は３ヶ月とされている[13)]。また再発までの中央値は15ヶ月という報告[14)] や妊孕性温存療法の再発率が４年で40％というメタ解析がある[15)]。これらから本症例ではいずれのパターンも考えられるが，子宮体癌におけるLNG-IUS療法の長期使用の有用性は不明であり，本症例では結果的に内膜に限局した癌細胞が存在していたということしか言及できない。

妊孕性温存療法として，高用量プロゲスチン投与（medroxyprogesterone acetate 600mg/日）が行われるが，治療中繰り返し子宮内膜全面掻爬を行うことが必要である。７か月以上かかる症例は治療が不成功に終わる可能性が高いとする報告[16)] や１年以上かかる症例で妊娠が成立したケースはないという報告[17)] がある。LNG-IUS使用時においても同様の観察は必要と思われるが，LNG-IUS装着時の組織診断の不正確性の問題は残る。

本症例は前医においてLNG-IUSを抜去せずに内膜組織診を実施されていた。Kim et al. は，子宮内膜増殖症における子宮内膜吸引生検と子宮内膜全面掻爬の診断率について報告しているが，両者の診断一致率は63％であり吸引生検の診断率が低かった[18)]。さらに吸引生検症例の23％は組織採取が不十分であった。LNG-IUS療法を行なっている子宮体癌においても同様の報告があり，LNG-IUS抜去後の子宮内膜全面掻爬と抜去前の吸引生検の診断一致率は53％であった[19)]。これまでの報告[20) 21) 22) 23)] からみてもLNG-IUS留置中は吸引生検を選

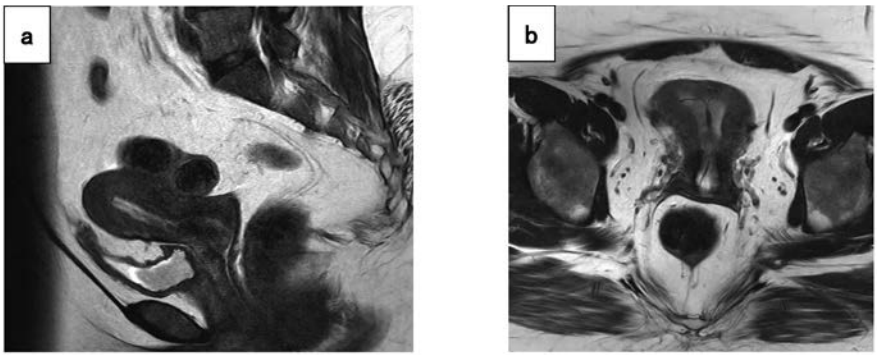

図３　術前骨盤部MRI検査（T2WI）
a：漿膜下筋腫を認めるほかは子宮体癌を疑う所見はない。
b：子宮内腔にLNG-IUSを認める。

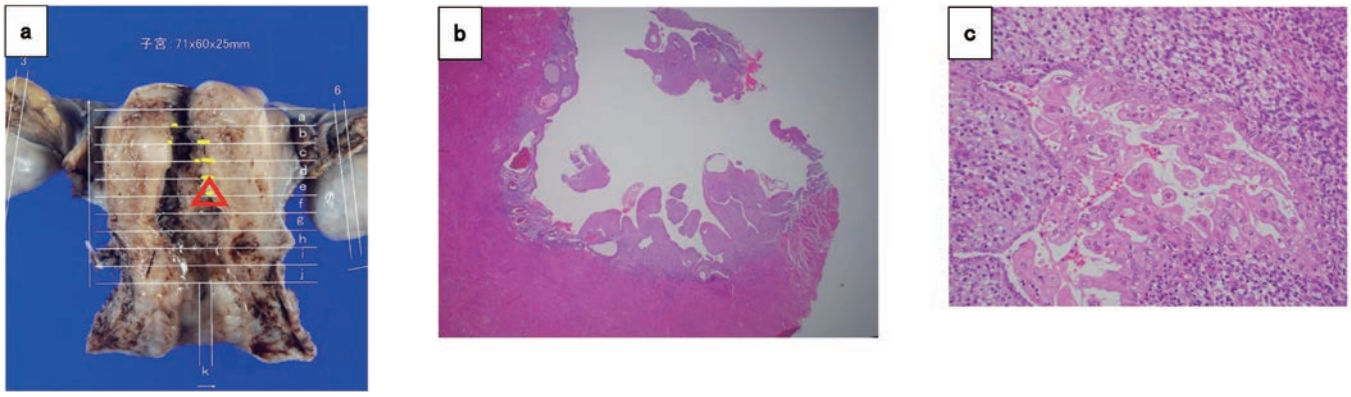

図４　子宮全摘術後の病理診断
a：摘出検体，マーカー（黄色）は癌組織が観察された部分。
b：△を弱拡大（×20）　脱落膜化がみられるが，悪性所見は不明。
c：△を強拡大（×200）　異型腺管構造がみられる。

択されることが想定され，効果判定や治療方針決定の際，組織採取量が不十分な場合にはLNG-IUSを抜去しての全面掻爬が実施されるべきである。また，LNG-IUSは他の黄体ホルモン療法同様，再発率が時間の経過とともに上昇する可能性があることも使用する際は考慮すべきである[15) 24)]。

妊孕性温存療法として早期子宮体癌に対して考慮されるLNG-IUS療法は本来の目的からしても基本的には短期的な治療である。そのため，子宮体癌においてLNG-IUSを単独で長期的に留置した報告はなく，本症例のようなケースは非常に稀である。ただし，現時点では子宮体癌に対するLNG-IUS療法の治療的意義は不明確であり，妊孕性温存療法としての適応と至適方法を明確にするためには，多数例での前方視的試験が必要である。

結　　語

過多月経に対するLNG-IUS療法中に子宮体癌と診断されたが，音信不通のため，４年間LNG-IUSを留置していた子宮体癌症例を経験した。再診時内膜キュレット生検は陰性で，画像診断でも悪性所見は認めなかったが，妊孕性温存の希望がないため手術を行い，術後病理診断は子宮体癌類内膜癌G1 Stage IAであった。子宮体癌における黄体ホルモン療法はあくまでも妊孕性温存が考慮される症例でのオプションであり，LNG-IUSの子宮体癌に対する単独長期投与の有効性，安全性は不明である。さらにLNG-IUS留置中の組織診断は精度が下がる可能性があり，正確な診断を得るには必ず子宮内膜全面掻爬を行なう必要がある。

利益相反　なし。

文　　献

1）日本婦人科腫瘍学会（編）．子宮体がん治療ガイドライン2018年版．東京：金原出版，2018.

2）Kim MK, Seong SJ, Kim YS, Song T, Kim ML, Yoon BS, Jun HS, Lee YH. Combined medroxyprogesterone acetate/levonorgestrel-intrauterine system treatment in young women with early-stage endometrial cancer. Am J Obstet Gynecol 2013; 209(4): 358. e1-4.

3）Ushijima K, Yahata H, Yoshikawa H, Konishi I, Yasugi T, Saito T, Nakanishi T, Sasaki H, Saji F, Iwasaka T, Hatae M, Kodama S, Saito T, Terakawa N, Yaegashi N, Hiura M, Sakamoto A, Tsuda H, Fukunaga M, Kamura T. Multicenter phase II study of fertility-sparing treatment with medroxyprogesterone acetate for endometrial carcinoma and atypical hyperplasia in young women. J Clin Oncol 2007; 25(19): 2798-2803.

4）Chen X. The current situation of the levonorgestrel intrauterine system（LNG-IUS）in conservative treatment for patients with early-stage endometrial cancer and atypical hyperplasia. J Gynecol Oncol 2019; 30(4): e79.

5）Maruo T, Laoag-Fernandez JB, Pakarinen P, Murakoshi H, Spitz IM, Johansson E. Use of the levonorgestrel intrauterine system on proliferation and apoptosis in the endometrium. Hum Reprod 2001; 16(10): 2103-2108.

6）Dore M, Filoche S, Danielson K, Henry C. Efficacy of the LNG-IUS for treatment of endometrial hyperplasia and early stage endometrial cancer: Can biomarkers predict response? Gynecol Oncol Rep 2021; 36: 100732.

7）Steshenko A, Hanna L, Collins D. Development of endometrial cancer after long-term usage of the levonorgestrel-releasing intrauterine system. BMJ Case Rep 2021; 14(5): e242094.

8）Otsuki Y, Misaki O, Sugimoto O, Ito Y, Tsujimoto Y, Akao Y. Cyclic Bcl-2 gene expression in human uterine endometrium during menstrual cycle. Lancet 1994; 344(8914): 28-29.

9）Yamashita H, Otsuki Y, Ito Y, Matsumoto K, Ueki K, Ueki M. Fas ligand, Fas antigen and Bcl-2 expression in human endometrium during the menstrual cycle. Mol Hum Reprod 1999; 5(4): 358-364.

10）Laoag-Fernandez JB, Maruo T, Pakarinen P, Spitz IM, Johansson E. Effects of levonorgestrel-releasing intra-uterine system on the expression of vascular endothelial growth factor and adrenomedullin in the endometrium in adenomyosis. Hum Reprod 2003; 18(4): 694-699.

11）Baker J, Obermair A, Gebski V, Janda M. Effect of oral or intrauterine device-delivered progestin in patients with complex endometrial hyperplasia with atypia or early endometrial adenocarcinoma. Gynecol Oncol 2012; 125(1): 263-270.

12）Montz FJ, Bristow RE, Bovicelli A, Tomacruz R, Kurman RJ. Intrauterine progesterone treatment of early endometrial cancer. Am J Obstet Gynecol 2002; 186(4): 651-657.

13）Chiva L, Lapuente F, González-Cortijo L, Carballo N, García JF, Rojo A, Gonzalez-Martín A. Sparing fertility in young patients with endometrial cancer. Gynecol Oncol 2008; 111(2 Suppl): S101-104.

14) Park JY, Kim DY, Kim JH, Kim YM, Kim KR, Kim YT, Seong SJ, Kim TJ, Kim JW, Kim SM, Bae DS, Nam JH. Long-term oncologic outcomes after fertility-sparing management using oral progestin for young women with endometrial cancer (KGOG 2002). Eur J Cancer 2013; 49(4): 868-874.
15) Koskas M, Uzan J, Luton D, Rouzier R, Daraï E. Prognostic factors of oncologic and reproductive outcomes in fertility-sparing management of endometrial atypical hyperplasia and adenocarcinoma: systematic review and meta-analysis. Fertility and sterility 2014; 101(3): 785-794.
16) Wheeler DT, Bristow RE, Kurman RJ. Histologic alterations in endometrial hyperplasia and well-differentiated carcinoma treated with progestins. Am J Surg Pathol 2007; 31(7): 988-998.
17) 上坊敏子，今井愛，新井努，西井文乃，海野信也．子宮体癌と子宮内膜増殖症に対する妊孕能温存療法．産婦人科の実際 2009；58(3)：351-358.
18) Kim MK, Seong SJ, Song T, Kim ML, Yoon BS, Jun HS, Lee GH, Lee YH. Comparison of dilatation & curettage and endometrial aspiration biopsy accuracy in patients treated with high-dose oral progestin plus levonorgestrel intrauterine system for early-stage endometrial cancer. Gynecol Oncol 2013; 130(3): 470-473.
19) Kim MK, Seong SJ, Kang SB, Bae DS, Kim JW, Nam JH, Lim MC, Lee TS, Kim S, Paek J. Six months response rate of combined oral medroxyprogesterone/levonorgestrel-intrauterine system for early-stage endometrial cancer in young women: a Korean Gynecologic-Oncology Group Study. J Gynecol Oncol 2019; 30 (2) : e47.
20) Ismail MT, Fahmy DM, Elshmaa NS. Efficacy of levonorgestrel-releasing intrauterine system versus oral progestins in treatment of simple endometrial hyperplasia without atypia. Reprod Sci 2013; 20(1): 45-50.
21) Abu Hashim H, Zayed A, Ghayaty E, El Rakhawy M. LNG-IUS treatment of non-atypical endometrial hyperplasia in perimenopausal women: a randomized controlled trial. J Gynecol Oncol 2013; 24(2): 128-134.
22) Behnamfar F, Ghahiri A, Tavakoli M. Levonorgestrel-releasing intrauterine system (Mirena) in compare to medroxyprogesterone acetate as a therapy for endometrial hyperplasia. J Res Med Sci 2014; 19(8): 686-690.
23) Orbo A, Vereide A, Arnes M, Pettersen I, Straume B. Levonorgestrel-impregnated intrauterine device as treatment for endometrial hyperplasia: a national multicentre randomised trial. BJOG: an international journal of obstetrics and gynaecology 2014; 121(4): 477-486.
24) Leone Roberti Maggiore U, Martinelli F, Dondi G, Bogani G, Chiappa V, Evangelista MT, Liberale V, Ditto A, Ferrero S, Raspagliesi F. Efficacy and fertility outcomes of levonorgestrel-releasing intra-uterine system treatment for patients with atypical complex hyperplasia or endometrial cancer: a retrospective study. J Gynecol Oncol 2019; 30(4): e57.

【連絡先】
森本裕美子
川崎医科大学婦人科腫瘍学教室
〒701-0192　岡山県倉敷市松島 577
電話：086-462-1111　FAX：086-462-1199
E-mail：y_morimoto@med.kawasaki-m.ac.jp