現代産婦人科　Vol.70 No.1，2021 年，pp.197-201

子宮頸癌の妊孕性温存術後で２生児の獲得に至った不妊症の１症例

中村　康彦・浅田　裕美・大谷　恵子・高崎ひとみ・今川　天美
西本　裕喜・讃井　裕美・三輪一知郎・佐世　正勝

山口県立総合医療センター，産婦人科

A case of two incidences of live birth in an infertile woman after radical trachelectomy

Yasuhiko Nakamura・Hiromi Asada・Keiko Ohtani・Hitomi Takasaki・Amami Imagawa
Youki Nishimoto・Hiromi Sanai・Ichiro Miwa・Masakatsu Sase

Department of Obstetrics and Gynecology, Yamaguchi Prefectural Grand Medical Center

症例は，27歳時に子宮頸部腺癌に対する妊孕性温存手術（準広汎子宮頸部摘出術＋子宮頸管縫縮術および骨盤内リンパ節郭清術）を受け，その後の転居により，異なる３県で術後の再発フォローと不妊症治療を受けていた自然妊娠・流産の既往を有する33歳の女性。術後５年を経過した今回，転居に伴い挙児希望にて当院を紹介受診となった。スクリーニング検査の後に一般不妊治療を開始したが妊娠に至らず，生殖補助医療へとステップアップした。初回の体外受精で胚盤胞４個を凍結し，２回目の単一胚移植で妊娠に至った。妊娠初期より子宮体下部の頸管長は短縮しており，流早産予防の目的で妊娠21週より入院安静・薬物療法による管理となった。妊娠37週２日で予定帝王切開術となり，母児共に異常なく退院した。その後さらに他県へ転居となり，第一子誕生から４年後に，当院で保存していた胚による第二子希望を主訴に転居先の医師より紹介となった。患者および紹介医師と相談の結果，転居先でのホルモン補充周期作成治療と当院での凍結胚融解・移植術を行うことになり，当院へは胚移植前日に受診となった。受診日に診察と患者へ再度の説明を行い，翌日胚移植の後に紹介状と共に紹介元病院へ経過観察を依頼した。この治療周期で妊娠に至り，紹介元病院での周産期管理を経て，妊娠32週４日に緊急帝王切開で第二子を得た。
子宮頸癌の妊孕性温存手術症例では，婦人科腫瘍医・生殖治療医・周産期治療医のリレーが生児獲得に必要となるケースが多い。さらに，それぞれの専門的医療を異なる県や施設で受ける可能性も予想される。患者へのこうした専門的医療の必要性や医療施設の情報提供が，将来の生児獲得に重要な影響を及ぼすと思われた。

A woman who had undergone abdominal extended trachelectomy for cervical adenocarcinoma at the age of 27 was referred to our hospital for fertility treatment at the age of 33 years. The first in vitro fertilization froze four blastocysts, and the second single embryo transfer led to her to conceiving. The length of the uterine cervical canal has shortened since the beginning of her pregnancy, which required she be hospitalized on bedrest and drug therapy from the 21st week of gestation. She underwent a scheduled cesarean section at 37 weeks and 2 days of gestation and was discharged with a healthy baby. Four years later, she was referred to us to use frozen embryos in our hospital for a second child birth. By cooperating with doctors in the referral hospital, she became pregnant and had a second child. In fertility-preserving cases of cervical cancer, relays from gynecological oncologists, reproductive therapists, and perinatal care therapists are often required to give a live birth. Furthermore, specialized medical care may be received in different prefectures and facilities. The need for such medical care and information on medical facilities for such patients has a significant impact on future live births.

キーワード：広汎子宮頸部摘出術，不妊症，周産期医療，生児獲得
Key words：radical trachelectomy, infertility, perinatal care, live birth

緒　　言

近年，子宮頸癌症例の若年化に伴い，本邦での子宮頸癌に対する広汎子宮頸部摘出術は増加している[1) 2)]。一方で，この手術は日本産科婦人科学会により産婦人科の高難度新規医療技術の一つとされており，施行可能な施設は限られている。また術後には，不妊症[3)-5)]や流早産といった周産期のトラブル[6)-8)]の報告も多い。さらに，若くして広汎子宮頸部摘出術をこの限られた施設で受けた女性が，将来の挙児希望に際して，この手術後患者の対応に馴染みのない他県で不妊治療や周産期医療を受ける可能性も増えてくると思われる。

今回，子宮頸癌に対する準広汎子宮頸部摘出術後のキャンサーサバイバー女性が，当県への転居に伴い挙児希望での紹介受診となった。当院では，本術式後の女性に対する初めての不妊治療と周産期管理であったが，不

妊治療チームと周産期医療チームの協力により無事に満期産で第一子を得ることに成功した。さらに，再度の県外転居を経て移動した転居先病院の医師からの紹介で，当院での保存胚を利用したホルモン周期下融解胚移植を行うことになった。転居先医師がホルモン補充周期の作成を，当院が凍結胚融解・移植を担当し，胚移植後から出産に至るまでの管理は転居先病院が担当した。その結果，第二子も無事に出生した症例を経験したので，本邦からの報告を中心に若干の文献的考察を交えて報告する。

症　　例

既往歴：27歳で子宮頸癌 Stage ⅠA１期（通常型内頸部腺癌）に対する準広汎子宮頸部摘出術＋子宮頸管縫縮術（非吸収糸），骨盤リンパ節郭清術の既往あり。術後１か月間のIUD挿入。分娩方法は帝王切開の指示あり。

産科歴：１経妊０経産（妊孕性温存術後１年に自然妊娠・自然流産）。

現病歴：上記手術後は紹介元病院（他県）へ逆紹介となり，４年間の再発フォローと不妊クリニックでの不妊治療を受けていた。その後転居した前医で，さらに約半年間の再発フォローと不妊治療を受けていたが，術後５年目となる33歳時に当県への転居により挙児希望で当院を紹介受診となった。

内診上，子宮腟部は無く，外子宮口は２時の位置にpin hole状に変位・開口していた。初診時の経腟超音波検査では，約２cmの頸管長を認めた。外子宮口への子宮ゾンデ挿入では出血を認め，疼痛を訴えたが，外科ゾンデの挿入はスムーズであった。初診時の細胞診はNILMで異常なく，その後も異常所見を認めなかった。卵胞期初期の検査で，血中LH値：6.4mIU/ml，FSH値：4.6mIU/ml，経腟エコー上の多嚢胞と不規則月経周期を呈し，血中抗ミュラー管ホルモン値も11.4ng/mlと高値を示しており，多嚢胞性卵巣症候群と診断した。自然妊娠の既往もあり，クロミフェンクエン酸塩50mg錠１錠１日１回５日間の内服で平均２個の成熟卵胞を認めていたが妊娠に至らず，１年後に体外受精へとステップアップした。GnRHアンタゴニスト周期，FSH総投与量1,575IU刺激で，10個以上の発育卵胞，切り替え時の血中E2値：5,620pg/ml，GnRHアゴニスト刺激での採卵となった。刺激前には目立たなかった右卵巣の穿刺ルート上に血管を認めたため（図１），採取成熟卵子は５個のみで終了した。採卵後は，ホルモン補充なしに加え，カベルゴリン0.25mg錠１錠１日朝・夕２回７日間投与[9]を行ったが，卵巣過剰症候群Ⅱ度（図２）で腹痛のため入院・安静・輸液治療を要した。しかし，採卵１週間後には症状も改善し自宅安静となった。通常の媒精で，採卵後５日目に3AA，3BB，2B，3CC胚盤胞を全胚凍結とした。その後のホルモン補充周期では，外筒付きの胚移植チューブで胚移植を行い，２回目の単一胚移植（3BB）で妊娠に至った。

妊娠経過：妊娠初期・中期から頸管長は８－13mmと短縮しており，早産ハイリスクのため妊娠21週２日から管理入院とした。妊娠22週０日からリトドリン塩酸塩点滴とニフェジピン内服で子宮収縮抑制を開始し，子宮収縮に合わせた投与量の漸増にて，切迫症状のコントロールは良好であった。妊娠37週２日に選択的帝王切開で3,130gの女児娩出となったが，懸念していた腹腔内の癒着も軽度で，膀胱子宮窩腹膜よりやや上方での子宮横切開によりほぼ通常通りに胎児を娩出し得た。その術後７日目には，母児共に無事退院した（図３）。

その後，さらに転居した他県で一般不妊治療を再開し

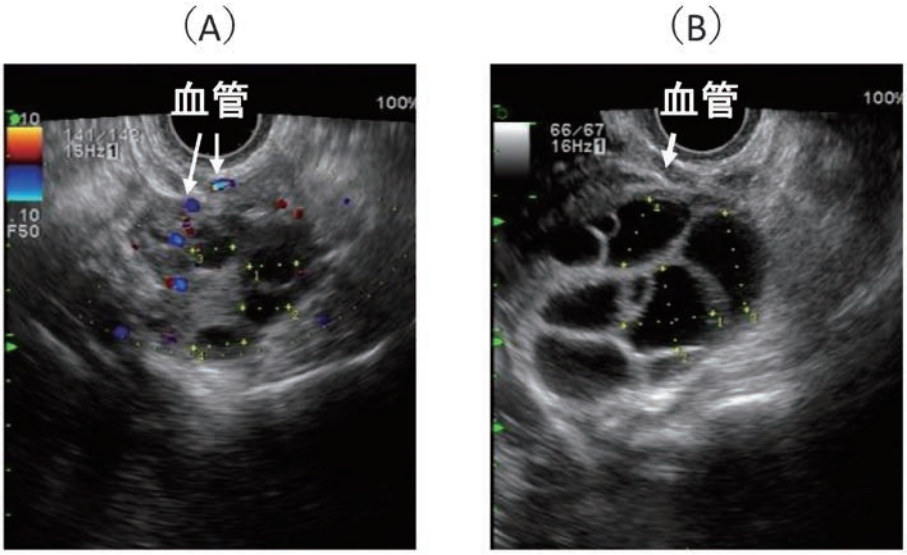

図１（Ａ）卵巣刺激開始時（外来カラーフローエコー写真）
（Ｂ）採卵時の同側卵巣エコー写真

たが妊娠に至らず，第一子誕生４年後に当院の残存凍結保存胚を用いた融解胚移植を希望し，転居先の医師より紹介を受けた。当院での第一子妊娠～出産までの臨床経過と保存胚の状況（2B，3CC），および融解胚移植のためのホルモン補充周期の計画や患者カップルからの凍結胚融解・移植に関する同意書取得について，紹介状および電話連絡を密に交わした結果，当院は胚移植のみを担当することになり患者は胚移植前日に当院受診となった。受診日に患者診察と今後の説明を行い，翌日の2B胚融解・移植を終えて，紹介状と共に紹介元病院に経過観察を依頼した。この治療周期で妊娠に至り，切迫早産による入院・加療もあったが，妊娠32週４日で緊急帝王切開にて第二子を得た。

考　　案

本症例は，当院生殖医療科で初めて経験する準広汎子宮頸部摘出術＋子宮頸管縫縮術および骨盤リンパ節郭清術後のキャンサーサバイバーであった。本術式後の女性では，頸管狭窄による子宮留血腫やアッシャーマン症候群による子宮性無月経も報告されている[4) 10) 11)]。一方で，残存子宮長が53mm以上ある症例では頸管狭窄発生率が減少し，妊娠率向上に寄与するとの報告もある[12)]。妊娠症例の解析では，約７割が不妊治療を必要としたとも報告されており[3) 5)]，子宮頸癌に対する妊孕性温存手術後の挙児希望では，不妊治療が重要な役割を求められている。

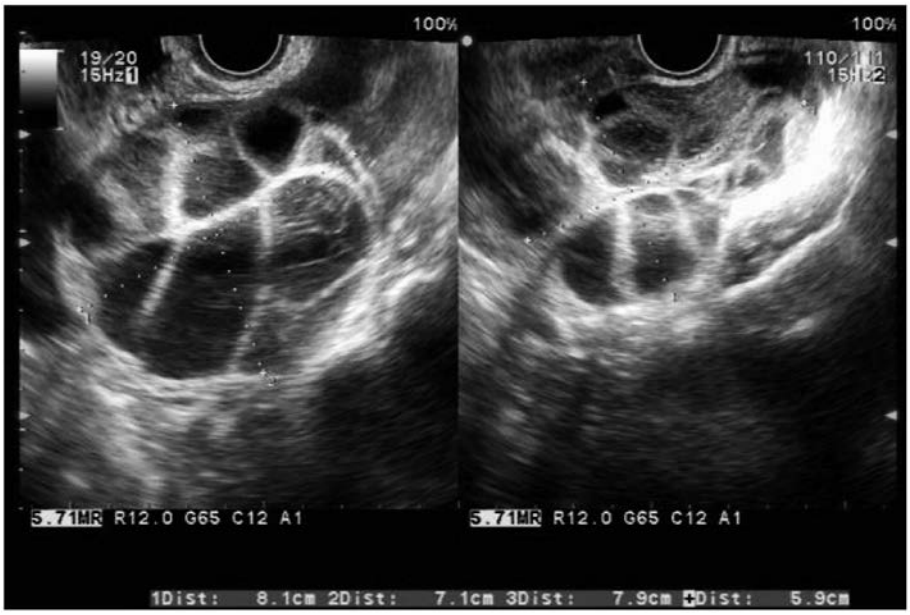

図２　採卵後４日目の両側卵巣
右卵巣：81×71mm，左卵巣：79×59mm。

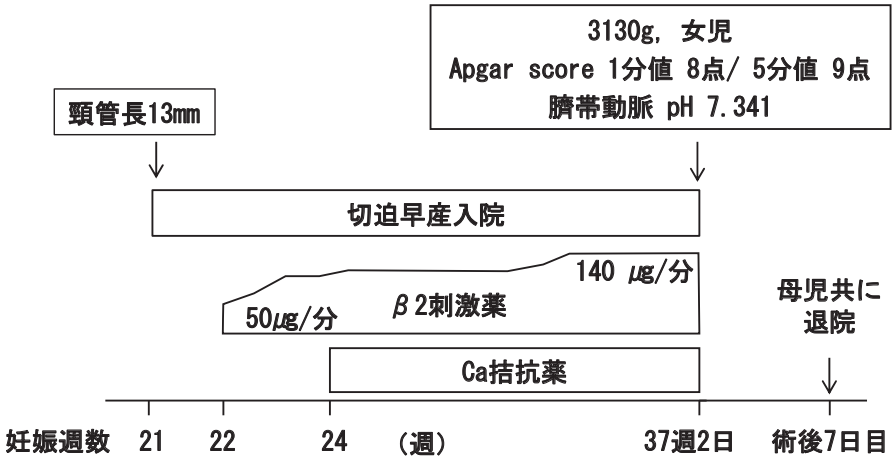

図３　第一子妊娠後の周産期経過
β2刺激薬（リトドリン塩酸塩）：妊娠22週から50μg/分，24週で100μg/分へ増量，33週で140μg/分へ増量維持。
Ca拮抗薬（ニフェジピン）：妊娠24週から，ニフェジピンCR20mg錠屯用開始。妊娠30週から朝・夕１錠ずつ定期内服＋屯用内服。

当該女性は，狭小化したpin hole状の外子宮口を認めたものの，過長月経や子宮内腔の異常は認めなかった。自然妊娠の既往もあるため，タイミング療法をファーストチョイスとしたが妊娠に至らず，多嚢胞性卵巣症候群による月経不順も認めたためクロミフェンクエン酸塩による治療となった。本症例では，子宮頸部摘出術後で頸管腺が無く，排卵期の頸管粘液の分泌不全による精子の子宮内への侵入不良も想定されたため，人工授精を併用した治療を行ったが妊娠には至らなかった。１年後に体外受精へとステップアップとなった際，採卵時の卵胞穿刺で問題が発生した。通常の採卵では，腟円蓋に超音波プローベを挿入して子宮壁とその近くの血管や子宮を避けつつ腫大した卵巣を穿刺するが，本症例では通常の採卵時と異なる穿刺ルート上の細血管への対応に苦慮した。このため，リスキーな穿刺を躊躇った結果，卵巣過剰刺激症候群Ⅱ度を呈する程の発育卵胞数にもかかわらず，胚盤胞４個の凍結に終わった。カラーフロー内蔵の経腟超音波画面で血管を確認しつつ採卵すべきであったかもしれない。胚移植については，外筒付きの胚移植チューブで外子宮口から直線的にスムーズに移植できたことが上手く妊娠につながったように思われた。

この後は，当院の周産期母子医療センターチームに担当を交代している。本症例と同時期に子宮頸部摘出術を受けた症例の周産期成績では，妊娠29週以降の分娩率は65％以上であるものの，満期産の割合は15％前後の報告が多い[3) 5) 7)]。子宮頸部摘出術後の妊婦では，早産も多く，ほぼ全例が予定帝王切開となっている[3) 5) 7) 8)]。

手術による頸管腺の分泌液減少は，妊娠中の頸部ヒアルロン酸合成の不足を生じ，頸管粘液による腟から子宮への上行感染予防機能の低下を招く[13) 14)]。一方，頸管長も13mm未満では有意に早産の発生が増加するとの報告もある[8)]。本症例の頸管長は妊娠初期より８－13mmであり，早産ハイリスク症例であった。そのため，早産予防と慎重な妊娠管理を目的に入院・安静・子宮収縮抑制剤投与を行ったが，この効果については賛否の分かれるところである。妊娠中は腟内洗浄とウリナスタチン腟剤投与を予防的に行う施設[7)]もあるが，この術式後の妊娠管理について統一した治療方針のガイドラインは未だない。当院では，切迫早産に対して積極的な管理・介入（入院安静・薬物治療）を行っており，今回の症例が満期・予定帝王切開となったことは結果論としては成功であった。また本症例では，第２子の誕生に際して，転居先の医師との協力が功を奏した症例でもあった。病院間の垣根も無く，患者中心の医療を分担しつつ行うことで，良い結果が得られた。

若年の子宮頸癌患者が多い本邦において，子宮頸部摘出術は女性患者の将来に挙児の可能性を残す有意義な治療方法である。一方で，その後の生殖医療と周産期医療にかかる期待は大きい。普段対応することの稀なこうした症例への理解を深めること，また患者を中心とした県境を跨ぐ病院間の協力も重要と思われた症例であった。

文　　献

１）Sato S, Aoki D, Kobayashi H, Saito T, Nishimura R, Nagano T, Yaegashi N, Enomoto T, Kigawa J. Questionnaire survey of the current status of radical trachelectomy in Japan. Int J Clin Oncol 2011; 16: 141–144.

２）三上幹男．子宮頸癌に対する妊孕性温存手術（単純子宮頸部摘出術，準広汎子宮頸部摘出術，広汎子宮頸部摘出術）の実態調査．日本産科婦人科学会ホームページ．婦人科腫瘍委員会実施の調査．2020年，2017-81_68.pdf（jsog.or.jp）［2019/6/4］.

３）Kasuga Y, Nishio H, Miyakoshi K, Sato S, Sugiyama J, Matsumoto T, Tanaka K, Ochiai D, Minegishi K, Hamatani T, Iwata T, Morisada T, Nakamura M, Fujii T, Kuji N, Aoki D, Tanaka M. Pregnancy outcomes after abdominal radical trachelectomy for early-stage cervical cancer: a 13-year experience in single tertiary center. Int J Gynecol Cancer 2016; 26: 163–168.

４）Matsuoka M, Taga A, Hata S, Yamamoto R, Ando Y, Kozono Y, Tsuji N, Sekiyama K, Higuchi T, Nagano T. Abnormal menstruation after radical trachelectomy and its effects on fertility. J Obstet Gynaecol Res 2019; 45: 1906–1912.

５）Nishio H, Fujii T, Sugiyama J, Kuji N, Tanaka M, Hamatani T, Miyakoshi K, Minegishi K, Tsuda H, Iwata T, Tanaka K, Fukuchi T, Takehara Y, Yoshimura Y, Aoki D. Reproductive and obstetric outcomes after radical trachelectomy for early-stage cervical cancer in a series of 31 pregnancies. Hum Reprod 2013; 28: 1793–1798.

６）鶴岡佑人，上出泰山，佐村修，岡本愛光．当院における広汎子宮頸部摘出術後妊娠に対する周産期管理の検討．日周産期・新生児会誌　2020；56：90–95.

７）Shinkai S, Ishioka S, Mariya T, Fujibe Y, Kim M, Someya M, Saito T. Pregnancies after vaginal trachelectomy (RT) in patients with early invasive uterine cervical cancer: results from a single institute. BMC Pregnancy and childbirth 2020; 20: 248–255.

８）Kasuga Y, Miyakoshi K, Nishio H, Akiba Y, Otani T, Fukutake M, Ikenoue S, Ochiai D, Matsumoto T, Tanaka K, Minegishi K, Kuji N, Roberts R, Aoki D, Tanaka M. Mid-trimester residual cervical length

and the risk of preterm birth in pregnancies after abdominal radical trachelectomy: a retrospective analysis. BJOG 2017; 124: 1729–1735.
9）Leitao VM, Moroni RM, Seko LM, Nastri CO, Martins WP. Cabergoline for the prevention of ovarian hyperstimulation syndrome: systematic review and meta-analysis of randomized controlled trials. Fertil Steril 2014; 101: 664–675.
10）Egashira K, Hiasa K, Yokota N, Kawamura T, Matsushita T, Okugawa K, Yahata H, Sonoda K, Kato K. Infertility after abdominal trachelectomy. Acta Obstet Gynecol Scand 2018; 97: 1358–1364.
11）Li X, Li J, Wu X. Incidence, risk factors and treatment of cervical stenosis after radical trachelectomy: A systematic review. Eur J Cancer 2015; 51: 1751–1759.
12）Nakajima T, Kasuga A, Hara-Yamashita A, Ikeda Y, Asai-Sato M, Nakao T, Hayashi C, Takeya C, Adachi K, Tsuruga T, Matsumoto Y, Arimoto T, Nagamatsu T, Oda K, Komatsu A, Chishima F, Osuga Y, Fujii T, Kawana K. Reconstructed uterine length is critical for the prevention of cervical stenosis following abdominal trachelectomy in cervical cancer patients. J Obstet Gynaecol Res 2020; 46: 328–336.
13）Akgul Y, Word RA, Ensign LM, Yamaguchi Y, Lydon J, Hanes J, Mahendroo M. Hyaluronan in cervical epithelia protects against infection-mediated preterm birth. J Cin Invest 2014; 124: 5481–5489.
14）Critchfield AS, Yao G, Jaishankar A, Friedlander RS, Lieleg O, Doyle PS, McKinley G, House M, Ribbeck K. Cervical mucous properties stratify risk for preterm birth. PLos One 2013; 8: e69528–69534.

【連絡先】
中村　康彦
山口県立総合医療センター産婦人科
〒747-8511　山口県防府市大字大崎 10077 番地
電話：0835-22-4411　FAX：0835-38-2210
E-mail：yasu-ygc@ymghp.jp