現代産婦人科　Vol.70 No.1，2021 年，pp.143-147

腹腔鏡下に妊孕性温存手術を実施した境界悪性傍卵巣腫瘍の一例

米谷　直人[1)]・正木　理恵[1)]・宮谷　友香[1)]・三谷　龍史[1)]・塩見ひろ美[2)]・前川　正彦[1)]

1）徳島県立中央病院　産婦人科
2）しんくら女性クリニック

Paraovarian tumor of borderline malignancy treated with laparoscopic fertility-sparing surgery: A case report

Naoto Yonetani [1)]・Rie Masaki [1)]・Yuka Miyatani [1)]・Ryuji Mitani [1)]・Hiromi Shiomi [2)]・Masahiko Maegawa [1)]

1）Department of Obstetrics and Gynecology, Tokushima Prefectural Central Hospital
2）Shinkura Ladies Clinic

境界悪性傍卵巣腫瘍は非常に稀な疾患であり，腹腔鏡下手術を実施した報告は少ない。今回，腹腔鏡下に妊孕性温存手術を安全に実施することができた境界悪性傍卵巣腫瘍の一例を経験した。33歳，２妊１産。経腟超音波検査で内部に１cm程度の結節を伴う直径約４cmの右付属器腫瘍を認めた。造影MRI検査で漿液性嚢腫の内部に結節影を認め，造影効果を伴っていた。良性もしくは境界悪性が疑われるが悪性の可能性も完全には否定しきれないことを説明の上，腫瘍の破綻の危険性が低いと考えられる範囲で腹腔鏡下に妊孕性温存手術を行い，迅速病理検査で悪性が疑われた場合には開腹手術に変更すること，根治術は最終病理組織結果を待ち再検討する方針とした。腹腔鏡下に骨盤腔内を観察したところ，付属器腫瘍は傍卵巣腫瘍であった。容易に腫瘍摘出が可能であり，被膜破綻や内容液の漏出なく回収することができた。迅速病理検査で境界悪性が疑われたため，大網切除を追加した。術後の病理組織検査の結果，漿液性右境界悪性傍卵巣腫瘍のＩA期と診断した。追加治療は行わず慎重に経過観察中であるが，術後約半年で再発を認めていない。傍卵巣腫瘍はほとんどが良性であるが，ごく稀に境界悪性もしくは悪性の報告がある。造影MRIでの造影効果を伴う内部結節影が，卵巣腫瘍と同様，傍卵巣腫瘍においても境界悪性を示す所見として有用である可能性がある。境界悪性傍卵巣腫瘍に対して腹腔鏡下手術を実施した報告は少ないが，安全への十分な配慮と適切な回収手段の選択により，腹腔鏡下妊孕性温存手術は有用な選択肢の一つである。

Paraovarian tumors of borderline malignancy are rare, and few reports have described laparoscopic surgery to treat these lesions. We report a case of a paraovarian tumor of borderline malignancy in a 33-year-old woman, who was successfully treated with laparoscopic surgery. Transvaginal ultrasonography revealed a right adnexal cyst (4 cm). Contrast-enhanced magnetic resonance imaging (MRI) revealed a cyst (4 cm) that contained an enhancing nodule (1 cm). Although fertility-sparing laparoscopic surgery was requested, we planned to change to laparotomy if we suspected malignancy, intraoperatively. We confirmed that the adnexal lesion was a paraovarian tumor, which was easily removed without leakage of its content. We suspected borderline malignancy based on intraoperative frozen section evaluation and therefore performed omentectomy. Postoperative histopathological evaluation of the resected specimen confirmed a diagnosis of right-sided serous borderline malignant paraovarian tumor stage IA. No recurrence was observed 6 months postoperatively. Most paraovarian tumors are benign; however, a few reports have described paraovarian tumors of borderline malignancy. MRI findings of internal nodular shadows with contrast-enhancement may suggest borderline malignancy as well as in ovarian tumors. Laparoscopic surgery is a useful therapeutic strategy for resection of paraovarian tumors of borderline malignancy provided patient safety can be ensured.

キーワード：境界悪性腫瘍，妊孕性温存手術，腹腔鏡下手術，傍卵巣腫瘍
Key words：borderline malignancy, fertility-sparing surgery, laparoscopy, paraovarian tumor

緒　　言

傍卵巣腫瘍は付属器腫瘍の中の約20%程度を占めると報告されており[1)]，臨床上，遭遇する頻度は高い。その多くは病理学的に良性であり，境界悪性もしくは悪性であることは非常に稀とされている[2)]。また，卵巣の上皮性境界悪性腫瘍が疑われる症例に対して腹腔鏡下手術を実施した報告が近年散見されるようになってきた[3)]が，境界悪性傍卵巣腫瘍に対して腹腔鏡下手術を実施した報告は少ない。

今回，腹腔鏡下に妊孕性温存手術を実施した境界悪性傍卵巣腫瘍の症例を経験した。

症　　例

33歳，２妊１産（人工妊娠中絶１回）。既往歴および家族歴に特記すべき事項はない。検診目的に近医産婦人

科を受診したところ，超音波検査で１cm程度の充実部を伴う直径約４cmの卵巣嚢腫を指摘され，精査加療目的で当院へ紹介となった。

当院初診時，経腟超音波検査で右付属器に直径35mmの嚢胞性腫瘍を認め，内部に11×８mmの小結節を伴っていた（図１）。骨盤部の造影MRI検査では漿液性と思われるT1強調画像で低信号，T2強調画像で高信号の嚢胞性腫瘍を認め，内部背側に造影効果を伴った軟部結節影を伴っていたことから境界悪性もしくは悪性腫瘍である可能性が示唆された（図２）。子宮及び左付属器に特記すべき異常は指摘されなかった。また，造影CTでは有意なリンパ節腫大や腹水貯留を認めず，腫瘍マーカーの有意な上昇もなかった（表１）。右付属器の卵巣腫瘍もしくは傍卵巣腫瘍が疑われること，術前における良悪性の正確な判断は容易ではなく，良性もしくは境界悪性が疑われるが悪性の可能性も否定しきれないことを説明したところ，妊孕性温存手術を強く希望された。また，

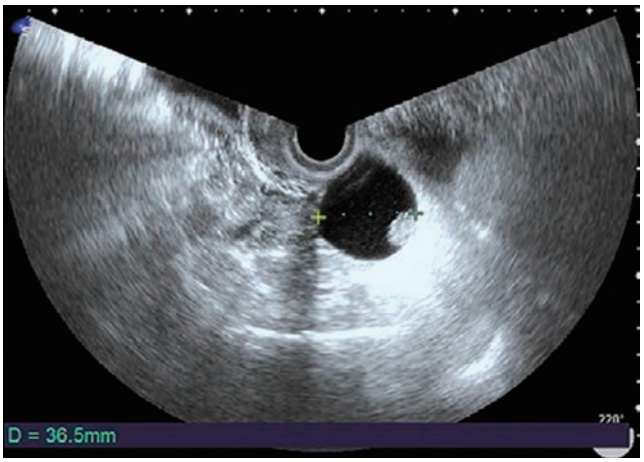

図１　経腟超音波画像
右付属器領域に直径35mmの球形，表面平滑な嚢胞性腫瘍を認める。嚢胞の内壁に１cm程度の小結節を伴う。

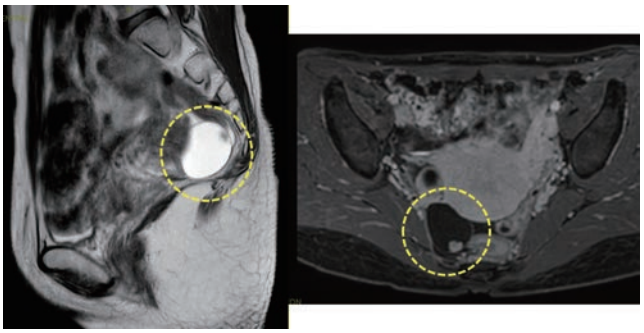

図２　造影MRI画像
（左：T2強調画像矢状断，右：造影T1強調画像（脂肪抑制））
右付属器に嚢胞性病変を認め（点線円），背側に造影効果を伴う結節を認める。

表１　初診時腫瘍マーカー

項目		（正常値）
CA125	6.5　U/mL	（0 − 35）
CA19-9	7.2　U/mL	（0 − 37）

腹腔鏡下に腹腔内を観察し，腫瘍の破綻の危険性が低いと考えられる範囲で腹腔鏡下手術とし，可能な限り右卵巣を温存して嚢胞摘出を行うが，腫瘍の破綻の危険性が高いと判断した場合には開腹手術に変更して付属器切除を行う方針とした。さらに，術中迅速病理検査に提出し，境界悪性以上の病変が疑われた場合には大網切除を行うこと，悪性が疑われた場合には開腹手術に変更して右付属器切除を行い，根治術は最終的な病理検査結果を待った上で改めて検討する方針とした。

右付属器腫瘍の診断に対して腹腔鏡下腫瘍摘出術を実施した。手術は全身麻酔下に砕石位で開始し，臍部に12mmトロッカー，左右腸骨稜内側とその中央に５mmトロッカーを留置したダイヤモンド４孔式のポート配置とし，気腹法（気腹圧８mmHg）でおこなった。10mm硬性鏡を用いて骨盤腔内を観察したところ，右付属器の嚢胞性病変は傍卵巣腫瘍であった（図３）。嚢胞の周囲に癒着はなく，容易に剥離，摘出可能であった。摘出した嚢胞はE・Zパース®（八光メディカル事業部）内に収納し，臍部の12mmトロッカー挿入創から回収した。回収に際してE・Zパース®（八光メディカル事業部）内で嚢胞を穿刺し，内容液を吸引して嚢胞を縮小させた。内容液は透明な漿液性であり，腹腔内への漏出はなかった。嚢胞壁内部に黄白色多結節性の腫瘤を認め（図４），術中迅速病理検査に提出したところ，境界悪性腫瘍が疑われたため大網切除を追加した。子宮や左付属器，その他腹骨盤腔内に明らかな異常を認めないことを確認し，手術を終了した。手術時間は１時間50分，出血量はごく少量であり，全体を通して安全に腹腔鏡下手術を実施することが可能であった。

術後の病理組織検査で結節部分には軽度から中等度の異型を伴う上皮の乳頭状増殖を認め，漿液性境界悪性腫瘍と診断された（図５）。大網には卵巣腫瘍のimplantや転移を認めず，洗浄腹水細胞診はclassⅡであった。右漿液性境界悪性傍卵巣腫瘍のⅠA期と診断した。追加手

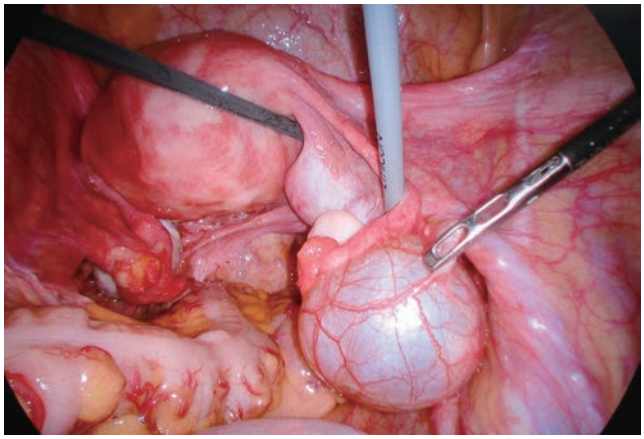

図３　術中画像
右卵巣は肉眼的に正常。右卵巣近傍に球形，表面平滑な傍卵巣腫瘍を認める。腫瘍の周囲に癒着を認めない。

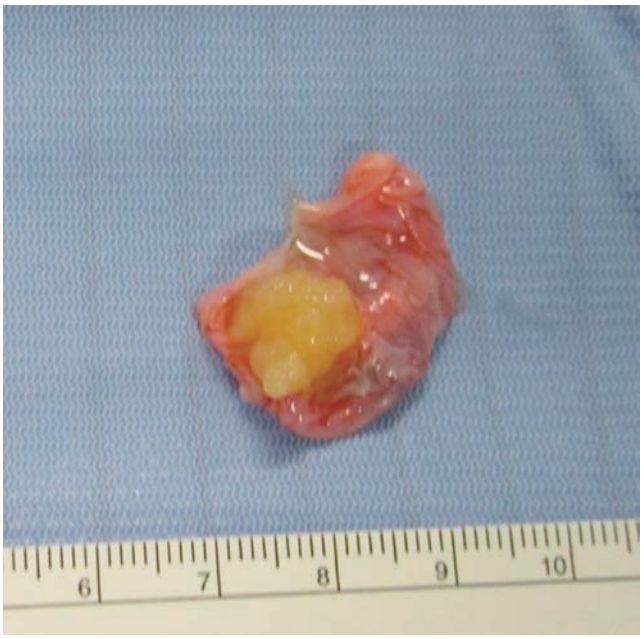

図４　摘出標本画像
標本は嚢胞の内容液が漏出して萎んだもの。嚢胞壁は薄く，内部に黄白色多結節性の腫瘤を認める。

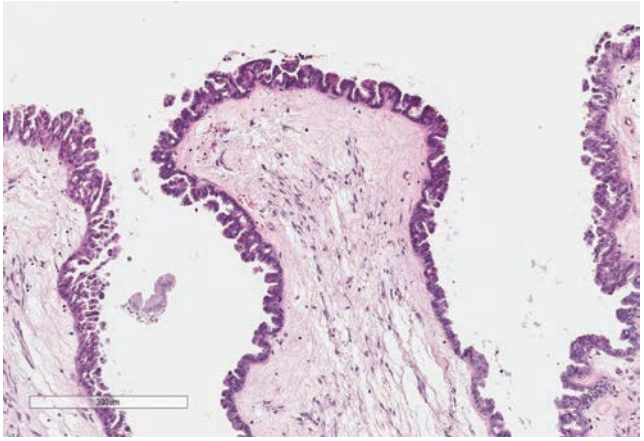

図５　永久病理標本（HE染色）
浮腫上の間質の表面に軽度から中等度の異型を伴う上皮の乳頭状増殖を認める。

術は行わず慎重に経過観察の方針とした。現在，術後約半年が経過し，再発所見を認めていない。

考　　案

本症例により改めて以下の２点が示された。傍卵巣腫瘍にも境界悪性病変が発生すること，境界悪性傍卵巣腫瘍に対して腹腔鏡下手術は十分に有用な選択肢となり得ることの２点である。

本症例は傍卵巣に発生した漿液性境界悪性腫瘍であった。傍卵巣腫瘍は主に卵管間膜から発生する上皮性腫瘍であり，婦人科領域では見かける頻度の高い腫瘍としてよく知られている[1), 4)]。そのほとんどは病理学的に良性であるが，稀ながら悪性もしくは境界悪性の症例が報告されている[2), 5)]。組織学的には漿液性腫瘍が多いが，粘液性や子宮内膜症性，混合性腫瘍も報告されている[6)-8)]。傍卵巣腫瘍に特徴的な超音波所見として卵巣と腫瘍との間の“Slip sign”[9)]が知られているが，本症例では明らかではなく，術前に卵巣腫瘍か傍卵巣腫瘍かを明確に区別することはできなかった。傍卵巣腫瘍における悪性もしくは境界悪性を示唆する所見として嚢胞内の乳頭状構造物が報告されているが[10)]，これらは傍卵巣腫瘍では約30％に認められるとの報告もあり[9)]，術前の良悪性の鑑別は容易ではない。本症例では造影MRI検査で嚢胞内部に造影効果を伴う軟部結節影を認めたことから，卵巣腫瘍における境界悪性もしくは悪性を示す所見に準じて境界悪性以上の病変である可能性を術前から想定していたが，結果的にこの所見は傍卵巣腫瘍においても境界悪性を示す所見であった。造影MRI検査における造影効果を伴う結節影が，傍卵巣腫瘍においても良悪性の鑑別に有用である可能性がある。さらに，我々が調べた限りにおいて，境界悪性傍卵巣腫瘍の再発例の報告はFine et al.[11)]の１例のみであり，死亡例は報告されていない。卵巣の上皮性境界悪性腫瘍においては再発の頻度が7.8％，うち30％が悪性転化と報告されている[12), 13)]ことを考慮すると，境界悪性傍卵巣腫瘍の予後は卵巣の境界悪性腫瘍より良好である可能性がある。

本症例では境界悪性傍卵巣腫瘍に対して腹腔鏡下に妊孕性温存手術を実施した。境界悪性傍卵巣腫瘍に対する治療方法は確立されていないため，実際には卵巣の上皮性境界悪性腫瘍に準じて治療方針を検討することが多いと思われる。現在，本邦において卵巣の上皮性境界悪性腫瘍に対する妊孕性温存手術は患側付属器摘出術＋大網切除術＋腹腔細胞診＋腹腔内検索が推奨されており[14)]，これまで開腹手術が基本とされてきた。近年は腹腔鏡下手術を実施した症例が多数報告されている[3), 15)]が，その治療成績は議論のあるところであり[16), 17)]，日本産科婦人科内視鏡学会によるガイドライン[18)]においては『個別化された条件の中では開腹手術とならぶ選択肢として推奨する。』とされ，質的診断や破綻の可能性について十分に検討，説明と同意のもと実施されることが求められている。本症例では腹腔鏡下に腫瘍は容易に剥離，摘出可能であり，適切な回収手段を用いることで被膜破綻や内容液の腹腔内漏出なく，安全に手術を完遂できた。本症例のように若年層にも発生しうること，境界悪性傍卵巣腫瘍の予後が卵巣の境界悪性腫瘍と比較しても良好な可能性があることからも，低侵襲手術は十分に有用な選択肢の一つとして検討されうると考えられた。ただし，十分な説明と同意の上，腫瘍内容物を腹腔内で飛散させずに安全に摘出・回収するための配慮，術後の慎重な経過観察が必要である。

また，本症例では付属器摘出術ではなく腫瘍摘出術を実施した。卵巣の上皮性境界悪性腫瘍に対する基本術式

では付属器切除術が推奨されており[14]，上述のガイドラインにおいても腹腔鏡下の腫瘍摘出術は『破綻リスクが高く，現状では推奨されない。』と解説されている[18]。ただし，傍卵巣腫瘍においては卵巣実質と物理的に距離があることが多く，卵巣腫瘍よりも容易に腫瘍摘出術を実施することが可能であると考えられる。これまでの報告においてもその術式は様々であり，個々の症例に応じて選択されているのが実情のようであるが，本症例のように妊孕性の温存が必要な症例においては卵巣温存の優位性は高く，腹腔鏡下手術と同様の十分な安全への配慮の下，腫瘍摘出術は有用な術式となりうると考えられた。

腹腔鏡下に妊孕性温存手術を実施した境界悪性傍卵巣腫瘍の症例を経験した。境界悪性が疑われた付属器腫瘍の際には，稀ながらも境界悪性傍卵巣腫瘍の可能性を念頭に置いた慎重な術前診断が必要と考えられた。境界悪性傍卵巣腫瘍に対して妊孕性温存手術を計画する場合に，腹腔鏡下手術は十分な安全に対する配慮の下で有用な選択肢となりうると考えられた。今後さらなるエビデンスの構築や関連学会での議論が必要である。

この論文の内容に関連して開示すべき利益相反関係はありません。

文　献

1）ALpern MB, Saandler MA, Madrazo BL. Sonographic features of paraovarian cysts and their complications. AJR Am J Roentgenol 1984; 143: 157–160.

2）Stein AL, Koonings PP, Schlaerth JB, Grimes DA, d'Anraing G 3rd. Relative frequency of malignant paraovarian tumors: should paraovarian tumors be aspirated? Obstet Gynecol 1990; 75: 1029–1031.

3）Maneo A, Vignali M, Chiari S, Colombo A, Mangioni C, Landoni F. Are borderline tumors of the ovary safely treated by laparoscopy? Gynecol Oncol 2004; 94: 387–392.

4）Dorum A, Blom GP, Ekerhovd E, Granberg S. Prevelance and histologic diagnosis of adnexal cysts in postmenopausal women: An autopsy study. Am J Obstet Gynecol 2005; 192: 48–54.

5）Genadry R, Parmley T, Woodruff JD. The origin and clinical behavior of the paraovarian tumor. Am J Obstet Gynecol 1997; 129: 873–880.

6）Suzuki S, Furukawa S, Kyozuka H, Watanabe T, Takahashi H, Fujimori K. Two cases of paraovarian tumor of borderline malignancy. J Obstet Gynaecol Res 2013; 39: 437–441.

7）Raju RR, Hart WR, Magnuson DK, Reid JR, Rogers DG. Genital tract tumors in Proteus syndrome: report of a case of bilateral paraovarian endometrioid cystic tumors of borderline malignancy and review of the literature. Mod Pathol 2002; 15: 172–180.

8）Seltzer VL, Molho L, Fougner A, Hong P, Kereszti B, Gero M, Spitzer M. Paraovarian cystadenocarcinoma of low-malignant potential. Gynecol Oncol 1988; 30: 216–221.

9）Savelli L, Ghi T, De laco P, Ceccaroni M, Venturoli S, Cacciatore B. Paraovarian/paratubal cysts: comparison of transvaginal sonographic and pathological findings to establish diagnostic criteria. Ultrasound Obstet Gynecol 2006; 28: 330–334.

10）Fujii T, Kozuma S, Kikuchi A, Hanada N, Sakamaki K, Yasugi T, Yamada M, Taketani Y. Parovarian cystadenoma: sonographic features associated with magnetic resonance and histopathologic findings. J Clin Ultrasound 2004; 32: 149–153.

11）Fine BA, Valente PT, Schroeder B. Paraovarian borderline malignancy in pregnancy. Arch Gynecol Obstet 1996; 258: 105–108.

12）du Bois A, Ewald-Riegler N, de Gregorio N, Reuss A, Mahner S, Fotopoulou C, Kommoss F, Schmalfeldt B, Hilpert F, Fehm T, Burges A, Meier W, Hillemanns P, Hanker L, Hasenburg A, Strauss HG, Hellriegel M, Wimberger P, Keyver-Paik MD, Baumann K, Canzler U, Wollschlaeger K, Forner D, Pfisterer J, Schröder W, Münstedt K, Richter B, Kommoss S, Hauptmann S, Arbeitsgmeinschaft Gynaekologische Onkologie（AGO）Study Group. Borderline tumours off the ovary: A cohort study of the Arbeitsgmeinschaft Gynaekologische Onkologie（AGO）Study Group. Eur J Cancer 2013; 49: 1905–1914.

13）Trillsch F, Mahner S, Woelber L, Vettorazzi E, Reuss A, Ewald-Riegler N, de Gregorio N, Fotopoulou C, Schmalfeldt B, Burges A, Hilpert F, Fehm T, Meier W, Hillemanns P, Hanker L, Hasenburg A, Strauss HG, Hellriegel M, Wimberger P, Baumann K, Keyver-Paik MD, Canzler U, Wollschlaeger K, Forner D, Pfisterer J, Schroeder W, Muenstedt K, Richter B, Kommoss F, Hauptmann S, du Bois A. Age-dependent differences in borderline ovarian tumours（BOT）regarding clinical characteristics and outcome: results from a sub-analysis of the

Arbeitsgmeinschaft Gynaekologische Onkologie（AGO）ROBOT Study. Ann Oncol 2014; 25: 1320–1327.
14）日本婦人科腫瘍学会 編，卵巣がん・卵管癌・腹膜癌治療ガイドライン2020年版，金原出版，東京，2020.
15）Lee S, Ahn KH, Park HT, Hong SC, Lee YJ, Kim IS, Kim T. Paratubal borderline malignancy: A case of a 17-year-old adolescent femal treated with laparoscopic single-site surgery and a review of the literature. J Pediatr Adolesc Gynecol 2016; 29: 74–76.
16）Jung HJ, Park JY, Kim DY, Suh DS, Kim JH, Kim YM, Kim YT, Nam JH. Comparison of laparoscopic and open surgery for patients with borderline ovarian tumors. Int J Gynecil Cancer 2018; 28: 1657–1663.
17）Zhao J, Liu C, Liu J, Qu P. Short-term outcomes and pregnancy rate after larparoscopic fertility-sparing surgery for borderline ovarian tumors: a single-institute experience. Int J Gynecil Cancer 2018; 28: 274–278.
18）日本産科婦人科内視鏡学会 編，産婦人科内視鏡手術ガイドライン2019年版，金原出版，東京，2019.

【連絡先】
米谷　直人
徳島県立中央病院産婦人科
〒770-8539　徳島県徳島市蔵本町1丁目10-3
電話：088-631-7151
E-mail：n.yone@tph.gr.jp