現代産婦人科　Vol.70 No.1，2021 年，pp.99-104

腹腔鏡下子宮全摘出術を施行し得た筋腫関連赤血球増多症を伴う巨大子宮筋腫の一症例

三谷　龍史[1),2)]・佐藤　美紀[1)]・松崎　利也[1)]・正木　理恵[2)]
米谷　直人[2)]・宮谷　友香[2)]・前川　正彦[2)]

1）吉野川医療センター　産婦人科
2）徳島県立中央病院　産婦人科

Total laparoscopic hysterectomy for giant myoma with myomatous erythrocytosis syndrome: a case report

Ryuji Mitani[1),2)]・Miki Sato[1)]・Toshiya Matsuzaki[1)]・Rie Masaki[2)]
Naoto Yonetani[2)]・Yuka Miyatani[2)]・Masahiko Maegawa[2)]

1）Department of Obstetrics and Gynecology, Yoshinogawa Medical Center
2）Department of Obstetrics and Gynecology, Tokushima Prefectural Central Hospital

子宮筋腫は一般に過多月経による貧血を来すことが多いが，赤血球増多症を伴い，筋腫を摘出することにより血液所見が改善する筋腫関連赤血球増多症（myomatous erythrocytosis syndrome: MES）も少数だが報告されている。MESは巨大筋腫に合併することが多いため，治療に際して開腹手術を選択している報告が多い。今回我々は腹腔鏡下子宮全摘出術（total laparoscopic hysterectomy: TLH）を施行し得た，MESを伴う5.3kgの巨大筋腫症例を経験したので報告する。
症例は77歳，２回経産婦。X年に慢性硬膜下血腫にて脳神経外科入院，CTにて子宮筋腫を指摘されて当科紹介された。MRIにて20cm大の筋腫を認めた。閉経後のため手術療法を希望しなかった。X+４年に多血症（Hb 17.5g/dl）の精査目的にて近医より血液内科紹介，エリスロポエチン（EPO）38.8mIU/ml［4.2－23.7］が高値であったため，MESが疑われ，当科に紹介された。MRIで悪性示唆する所見を認めなかったため腹腔鏡下手術の方針とした。
低身長（143cm），および臍ヘルニアのため，恥骨上15cmの位置の臍上部に第１トロッカーを挿入した。５mmトロッカーをダイヤモンド型に配置した。閉経後でマニピュレーターは挿入できなかった。尿管の走行に留意しつつ，上部靭帯および子宮傍組織をリガシュアメリーランド™にて切断した。腟内に自在鉤を挿入して切開ラインの指標とした。子宮は恥骨上横切開にて体外に搬出した。摘出子宮重量5.3kg，出血量110ml，手術時間４時間30分。術後経過著変なく，術後３日目に退院となった。病理診断は平滑筋腫だった。抗EPO抗体による免疫染色で筋腫細胞において細胞質が染色された。術後血液検査にてHb 14.2g/dlと多血症は改善し，EPO 4.2mIU/mlと正常化した。

Here, we report a case of laparoscopic treatment for myomatous erythrocytosis syndrome with a giant myoma. A 77-year-old woman was referred to the hematology department of our hospital for further examination of erythrocytosis. Five years ago, she was diagnosed with a giant myoma of 20 cm in diameter. Her blood test revealed a hemoglobin level of 17.3 g/dL and an erythropoietin level of 38.8 mIU/L [4.2–23.7]. Other blood test results showed no abnormalities. Based on her blood tests and history, myomatous erythrocytosis syndrome was suspected and she was referred to the obstetrics and gynecology department. MRI revealed that the abdominal tumor was a uterine myoma and the possibility of leiomyosarcoma was low. We decided to excise the giant myoma using a laparoscopic approach. After total laparoscopic hysterectomy and bilateral salpingo-oophorectomy, she was cured of erythrocytosis, and her serum erythropoietin level was reduced to 4.2 mIU/mL. The tumor was diagnosed as a leiomyoma by histological examination, and immunohistochemical analysis revealed that the cytoplasm of tumor cells was diffusely stained with anti-erythropoietin antibody.

キーワード：筋腫関連赤血球増多症，巨大子宮筋腫，腹腔鏡下子宮全摘出術
Key words：myomatous erythrocytosis syndrome, giant myoma, total laparoscopic hysterectomy

緒　　言

子宮筋腫は一般に過多月経による貧血を伴うことが多いが，多血症を合併することがある。LevGur et al.は赤血球増多症を伴う子宮平滑筋腫で筋腫を摘出することによって血液所見の改善を認める症例を筋腫関連赤血球増多症（myomatous erythrocytosis syndrome: MES）と提唱している[1)]。赤血球増多症をきたす機序について

いくつか報告があるが，最近では筋腫によるエリスロポエチン（EPO）産生説が有力となっている[2)3)4)]。MES症例は２kg以上の巨大筋腫に合併することが多いため，子宮全摘の術式として開腹手術を選択されることが多い[5)6)7)8)9)]。我々は平成20年に全腹腔鏡下子宮全摘出術（total laparoscopic hysterectomy: TLH）を開始し，手技の習熟に伴い徐々に適応を拡大し，摘出子宮重量が３kgを超える症例にも腹腔鏡下手術を行ってきた[10)]。今回我々は赤血球増多症を伴う巨大筋腫に対して腹腔鏡下子宮全摘出術を施行しえたMESの一症例を経験したので文献的考察を含めて報告する。

症　　例

77歳
身長：143cm　体重：64.8kg　BMI：31.69
主訴：赤血球増多症　巨大腹部腫瘤
産科歴：２妊２産　経腟分娩２回
既往歴：高血圧　慢性硬膜下血腫
家族歴：特記事項なし
月経歴：本人への問診によると46歳ころにいったん月経は止まったが，再度性器出血が出現し，60歳ころまで続いたとのこと。また性器出血再開時から下腹部膨満感を自覚していた。
現病歴：

X年に慢性硬膜下血腫にて脳外科で入院加療を受けた際，胸腹部CTにて腹部の巨大腫瘤（図１）を指摘され，精査目的で産婦人科紹介された。産婦人科初診時の血液検査でHb：15.9g/dlであった。骨盤MRIにて骨盤内に21×18×20cmの変性を伴う筋腫を認めたが，腫瘍内の出血，壊死など悪性を示唆する所見は認めなかった。臍ヘルニアも認めた。閉経後であったが巨大筋腫であるため手術療法について説明したが，手術療法を希望しなかったため経過観察の方針とした。X+４年に近医内科にて赤血球増多症を指摘され，当院血液内科を紹介受診。血液検査で赤血球数 603万/μl，Hb 16.7g/dl，Hct 52.1%，EPO 38.7mIU/ml［4.2－23.7］，ビタミンB12 1060pg/ml［233－914］であった。赤血球増多症の原因はEPO値の上昇によるものと考えられ（表１），巨大筋腫合併していることよりMESが疑われたため加療目的で産婦人科紹介された。骨盤MRIを再検したところ筋腫は23×19×21cmとやや増大していたが，前回MRI同様悪性を示唆する所見を認めなかったため（図２），手術療法（腹腔鏡下子宮全摘出術，両側付属器摘出術）の方針とした。赤血球増多症に伴う血栓症のリスク低減および術中出血による同種血輸血の回避目的に自己血貯血800mlを施行した。

全身麻酔下に砕石位にして開始した。子宮マニピュレーターは使用せず。低身長（143cm）および骨盤MRIにて臍ヘルニアを認めたことから，第一トロッカーは恥骨上15cmの臍上部に挿入した。ダイヤモンド型で５mmトロッカーを配置した。臍ヘルニア内に大網が陥入していたため，術野確保のため左上腹部に５mmトロッカーを追加し，リガシュアメリーランド™にて切離した。腹腔内を観察したところ，術前診断通りに上腹部まで達する巨大筋腫を認めた。両側付属器は著変なく，ダグラス窩も開放されていた。両側円靭帯，骨盤漏斗靭帯はリガシュアメリーランド™で処理した。巨大筋腫のため子宮動脈の単離，結紮は行わず，尿管の走行に留意しつつ，子宮傍組織をリガシュアメリーランド™で切断した。左側傍組織は血管が発達していたため，０バイクリルにて縫合結紮も追加した。腟内に自在鈎を挿入し，切開ラインの指標として，ハーモニックACE™にて腟管を開放し，さらに子宮腟部を確認しながら全周性に切開した。巨大筋腫のため，経腟回収は不可能と判断し，恥骨上に横切開を追加して体内に残存しないように留意した上で慎重に切割して回収した。子宮回収後，腹腔内を

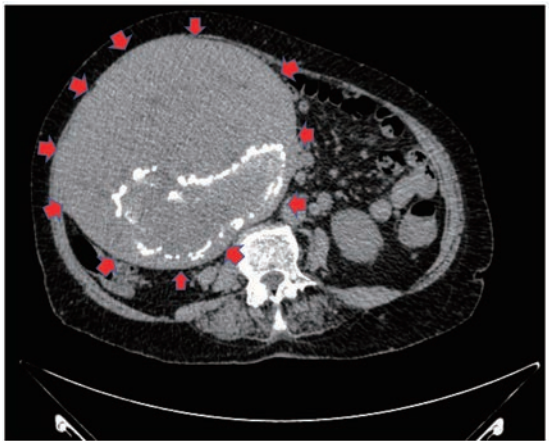

図１　脳外科入院時腹部CT
赤矢印内が巨大筋腫。

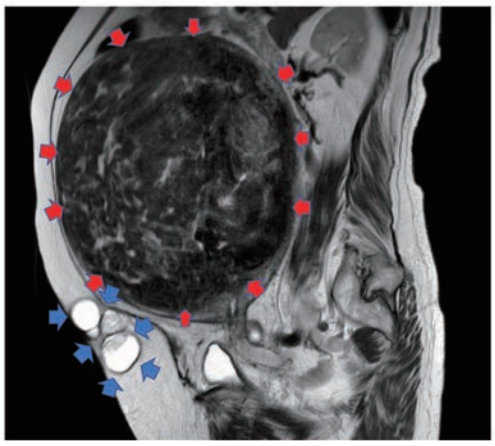

図２　術前骨盤MRI所見
上腹部まで達する巨大筋腫を認める（赤矢印内が巨大筋腫）。
臍部には臍ヘルニアを認める（青矢印内が臍ヘルニア）。

十分に観察し，筋腫の残存なきことを確認し，腟断端を縫合閉鎖し，後腹膜も腟断端縫合部を覆う部分のみ縫合閉鎖した（図３）。摘出子宮は5.3kg（図４），手術時間は４時間30分で，術中出血量は110mlだった。周術期の血栓予防目的にて術中より間欠的空気圧迫法を導入し，術後は抗凝固療法（未分画ヘパリン：10000単位/日）を行った。術後に血栓症，神経障害等の合併症は認めず，周術期経過は良好で，術後３日目に軽快退院した。

摘出子宮を病理診断に提出したところ，異型性の乏しい平滑筋細胞が結節性に増生し，一部の結節に硝子化，切開沈着を伴っていたが，壊死像，核分裂像の増加は認めず，平滑筋腫の診断であった。抗エリスロポエチン抗体で免疫染色を行ったところ平滑筋腫細胞の細胞質が染色されたため，EPO陽性と診断された(図５)。術後１ヶ月目の血液検査にてHb 14.2g/dl，EPO 4.2mIU/mlと赤血球増多症，EPO値の改善を認めた（図６）。

考　　案

本症例は赤血球増多症の精査でEPO高値のみが有意な所見であったことから子宮筋腫によるMESが強く疑われた。閉経後に軽度増大傾向を認める巨大腫瘤であったが，MRIで悪性所見を認めなかったため腹腔鏡下子宮全摘出術を施行し，術後に赤血球増多症やEPO値の改善を認めたこと，免疫染色で平滑筋腫細胞にEPO産生を確認できたことからMESにエリスロポエチンが強く関与していることを支持する症例であった。

子宮筋腫は産婦人科の日常診療で最も多く遭遇する疾患の一つで過多月経に伴う貧血症状や筋腫による圧迫症状，月経困難症などが主たる治療介入の理由となっている。一方で0.02～0.5％とまれではあるが，子宮筋腫に赤血球増多症を合併する場合がある[1)]。子宮平滑筋腫に合併した赤血球増多症は1953年にThomson et al.によって初めて報告され[11)]，1995年にLevGur et al.によって筋腫に合併した31例の赤血球増多症が検討され，①赤血球増

表１　血液内科受診時血液検査結果

赤血球増多症の原因はEPO値の上昇によるものと考えられた。

血液一般検査		生化学	
白血球数	7500 /μl（3500-9100）	総蛋白	7.4g/dl
好中球	88.5 %	BUN	4.0mg/dl
好酸球	0.8 %	クレアチニン	0.65mg/dl
好塩基球	0.1 %	UA	4.0mg/dl
単球	4.1 %	CRP	0.6mg/dl
リンパ球	6.5 %	Alb	4.0mg/dl
赤血球数	603万 /μl（376-500）		
ヘモグロビン	16.7g /dl（11.3-15.2）	ビタミンB12	1060 ng/ml（233-914）
ヘマトクリット	52.1 %（33.4-44.9）	エリスロポエチン	38.7 mIU/ml（4.2-23.7）
MCV	86.4 fl（79-100）	葉酸	4.0 ng/ml（3.6-12.9）
HCH	27.7 pg（26.3-34.3）		
MCHC	32.1 %（30.7-36.6）		
血小板数	24.5万 /μl（13.0-36.9）		

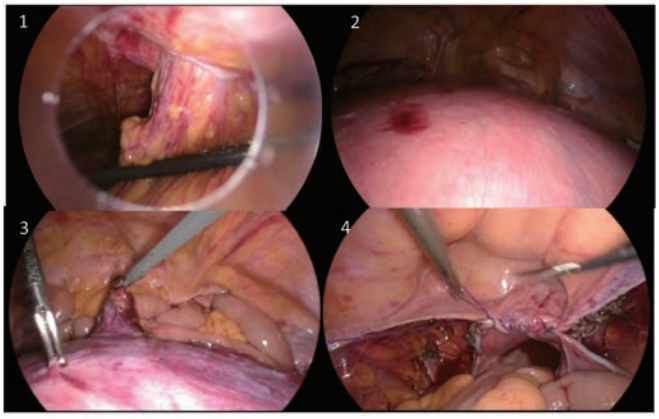

図３　腹腔鏡下手術所見

１：臍ヘルニアにより大網が癒着していた。
２：上腹部まで及ぶ巨大筋腫を認めた。
３：腟管切断直後。
４：手術終了時；後腹膜は腟断端を覆う部分のみ縫合した。

図４　摘出子宮肉眼所見

子宮は恥骨上横切開を追加して回収した。摘出子宮重量；5.3kg

多症がある，②子宮筋腫がある，③子宮全摘出術を行うことで赤血球増多症が改善する，の３項目全てを満たす場合にMESと定義することが提唱された。MESの特徴として筋腫が巨大であること，閉経後に多く認めることが挙げられる。MESを初めて提唱したLevGur et al.も筋腫重量の記載のない９症例以外の22症例において５kg～14kgの巨大筋腫を認め，48％（15/31例）が閉経後の症例だった[1]。本邦でも中川らの報告においても55％（22/41例）が筋腫重量は２kg以上で，本症例のように筋腫重量が５kg以上の症例も34％（14/41例）認め，また閉経後症例が49％（20/41例），GnRHa療法によって閉経状態だった症例も２例認めていた[6]。MESが閉経後症例に比較的多い理由について明確に述べている報告は我々が文献検索を行った限りでは認めなかった。LevGur et al.によると有経期には過多月経による血液の喪失のため，血液検査上赤血球増多症が見逃されている可能性を指摘しており[1]，MESの実際の発症頻度は現在認識されているものより高い可能性がある。

MESの発症機序についてLevGur et al.は子宮筋腫内の動静脈シャント，巨大筋腫による肺への圧迫による低酸素症，赤血球寿命の変化，腎臓でのEPO産生の変化，などの仮説を考察していた[1]が，近年は筋腫細胞自身のEPO産生が最も有力とされている。Yoshida et al.は1999年にEPO産生平滑筋腫の症例で，免疫組織染色を用いて平滑筋腫細胞の細胞質にEPO活性を証明しており[2]，Suzuki et al.は筋腫組織中にEPOに特徴的なmRNAの発現をRT-PCRにて確認し，さらにELISA法にて筋腫内にEPOタンパクが増加していることも報告した[3]。Pollio et al.は高EPO血症を伴った巨大子宮筋腫症例において免疫染色にて平滑筋細胞にEPOが高発現しており，さらに筋腫の血管内皮細胞にEPO receptor（EPO-R）が高発現していると報告した[4]。このことから，子宮筋腫

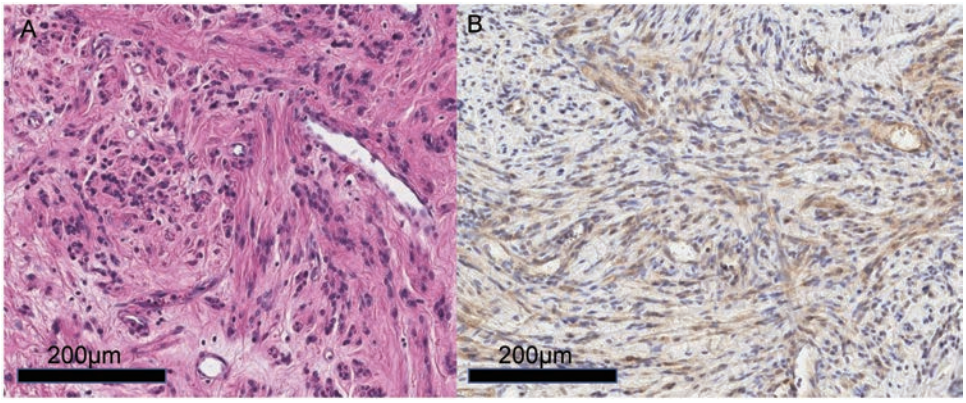

図５　病理組織所見

Ａ：HE染色；異型性の乏しい平滑筋細胞が結節性に増生し，壊死像，核分裂像の増加は認めず，平滑筋腫で矛盾しない所見だった。
Ｂ：EPO抗体による免疫染色にて平滑筋腫細胞の細胞質が染色され，EPO陽性と判断した。

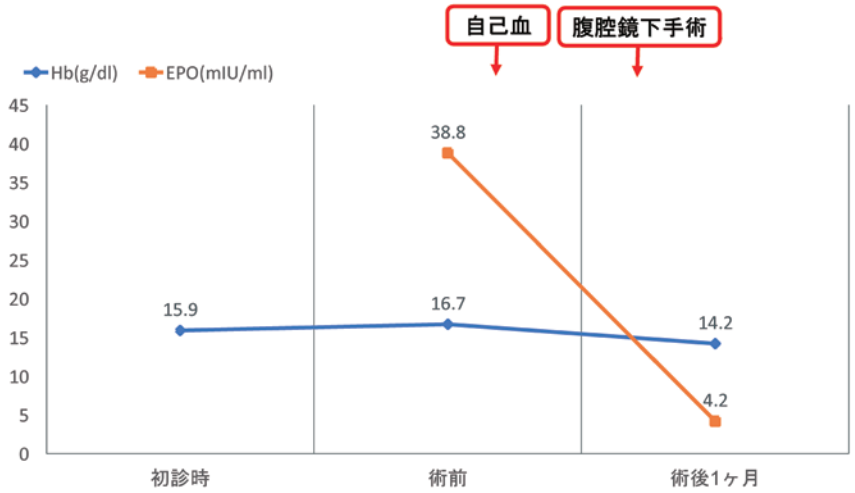

図６　検査値推移

術後１ヶ月目の血液検査にて赤血球増多症，EPO値の改善を認めた

の平滑筋細胞から分泌されたEPOは赤血球増多をもたらすのみならず，血管内皮細胞のEPO-Rを介して血管を増生させ，酸素供給を保ち，平滑筋細胞そのものの細胞分裂を促進し，巨大子宮筋腫が形成されると推測している[4)]。

子宮筋腫等の良性疾患の子宮摘出の方法として，コクラン・レビューによると術後回復が早い，入院期間が短い，術後感染が少ないなどの理由から腟式手術が最も望ましく，腟式手術が困難である症例等では腹腔鏡下手術が開腹手術より望ましいとされている[12)]。近年，良性疾患に対するTLHの適応は拡大してきており，巨大筋腫などの難手術症例に対する報告もなされている[13) 14) 15)]。町田らは３kgを超える子宮筋腫症例に対しても術式を工夫することで恥骨上横切開の追加のみで腹腔鏡下手術が安全に施行できると報告している[15)]。我々も手術手技の習熟とともに，徐々に適応拡大していくことで３kgを超える巨大筋腫に対しても安全にTLHを施行することが可能であることを報告した[10)]。３kgを超える子宮を袋に入れて回収することは非常に困難であるため，腹壁に切開を加えて子宮を切割しながら回収せざるを得ないと判断したが，術前のMRIで悪性疾患を否定しておくことが重要である。

Pollio et al.は高EPO血症が赤血球を増加させるのみならず，平滑筋腫細胞の分裂を促進すると報告している[4)]。本症例は初回入院時の血液検査でHb: 15.9g/dlと赤血球増多傾向を認めており，初診時のEPO値の確認はできていなかったが，巨大筋腫および赤血球増多傾向にエリスロポエチンが関与していた可能性が考えられた。閉経後10年以上経過していたにも係わらず４年後のMRIで子宮筋腫に軽度増大傾向を認めており，免疫染色で平滑筋細胞にエリスロポエチンが陽性であったことは平滑筋細胞の分裂促進を支持する臨床所見である。

MESの手術に際しては血液粘度の上昇による血栓症，血栓形成による凝固因子の消費に伴う出血等の周術期合併症を起こしやすい[1)]とされているため，本症例においても赤血球増多症の治療目的としての瀉血と同種血輸血を回避するために自己血800mlを貯血して手術に臨んだが，出血量は110mlであり，自己血輸血も要しなかった。周術期はヘパリンによる抗凝固療法を行い，低侵襲の腹腔鏡下手術を完遂したことで早期離床が可能となり，術後の血栓症のリスク低減を図ることができた。

結　　語

血球増多症を伴う巨大筋腫に対して腹腔鏡下子宮全摘出術を施行しえたMESの一症例を経験した。閉経後の巨大筋腫においてはMESも念頭において赤血球増多症の有無を確認した上で治療介入の要否を検討することが重要である。

謝辞：本症例の病理診断に関して徳島県立中央病院病理診断科の工藤英治先生にご指導いただきましたことを深謝いたします。

文　　献

1）LevGur M, Levie MD. The myomatous erythrocytosis syndrome: a review. Obstet Gynecol 1995; 86: 1026-1030.

2）Yoshida M, Koshiyama M, Fujii H, Konishi M. Erythrocytosis and a fibroid. Lancet 1999; 354: 216.

3）Suzuki M, Takamizawa S, Nomaguchi K, Suzu S, Yamada M, Igarashi T, Sato I. Erythropoietin synthesis by tumour tissues in a patient with uterine myoma and erythrocytosis. Br J Haematol 2001; 113: 49-51.

4）Pollio F, Stibano S, Mansueto G, De Rosa G, Perisico F, De Falco M, Di Lieto A. Erythropoietin and erythropoietin receptor system in a large uterine myoma of a patient with myomatous erythrocytosis syndrome: possible relationship with the pathogenesis of unusual tumor size. Human Pathology 2005; 36: 120-127.

5）横山貴紀，中村紘子，佐々木晃，山崎友美，中野正明，澤崎隆，水之江知哉，斉藤明久，倉岡和矢，谷山清己．子宮平滑筋腫関連赤血球増多症を合併したエリスロポエチン産生子宮平滑筋腫の１例．現代産婦人科 2014；63：17-20.

6）中川江里子，西崎孝道，野田穂寿美，根來英典，玉井正光，森田孝子，宮尾泰慶，辻求．脳腫瘍を合併したmyomatous erythrocytosis syndromeの１例．産婦人科の進歩 2015；67：201-300.

7）西田慈子，遠藤誠一，高木香織，塗師由紀子，中村玲子，尾臺珠美，服部早苗，市川麻以子，坂本雅恵，島袋剛二，永田千草．エリスロポエチン産生巨大子宮筋腫の1例．日農医誌 2016；65：244-249.

8）成松昭夫．エリスロポエチン産生子宮筋腫によると考えられた二次性赤血球増加症の１例．産科と婦人科 2016；83：972-976.

9）村田強志，西山浩，三瓶稔，赤津賢彦，浅野重之，本多つよし．赤血球増多症を呈したエリスロポエチン産生子宮平滑筋腫の１例．産婦人科の実際 2019；68：323-326.

10）前川正彦，三谷龍史，宮谷友香，峯田あゆか．全腹腔鏡下子宮全摘出術の導入は腹式単純子宮全摘出術の割合を減少させる．現代産婦人科 2016；65：95-101.

11）Thomson AP, Marson FGW. Polycythemia with fibroids. Lancet 1953; 2: 759-760.

12）Aarts AW, Nieboer TE, Johnson N, Tavender E, Garry R, Mol W. Surgical approach to hysterectomy for benign gynaecological disease. Cochrane Database Syst Rev 2015; Aug. 12. 2015.
13）藤原和子，長瀬瞳子，海老沢桂子，羽田智則，太田啓明，梅村康太，金尾祐之，安藤正明．難症例でTLHを安全に完遂する方法．日本産科婦人科内視鏡学会誌 2012；28：448-452.
14）山下瞳，中山健太郎，石川雅子，石橋明佳，中村康平，大西薫，笹森博貴，小野瑠璃子，皆本敏子，京哲．子宮筋腫における子宮重量別のTLH手術成績と巨大子宮筋腫に対する工夫．産婦人科手術 2018；29：79-84.
15）町田弘子，山田昌代，西尾元宏，山本享子，子安保喜．３kgを超える子宮筋腫のLaparoscoically-assisted approach．東京産科婦人科学会誌 2015；64：179-184.

【連絡先】
三谷　龍史
吉野川医療センター産婦人科
〒776-8511　徳島県吉野川市鴨島町知恵島字西知恵島 120
電話：0883-26-2222　FAX：0883-26-2300
E-mail：ryumitani@ja-ymc.jp