現代産婦人科　Vol.70 No.1，2021 年，pp.65-69

卵巣腫瘍の診断で手術を行った後腹膜神経鞘腫の一例

村上　明弘・平野恵美子・藤田　麻美・住浪　義則

山陽小野田市民病院　産婦人科

A case of retroperitoneal schwannoma diagnosed as an ovarian tumor before laparotomy

Akihiro Murakami・Emiko Hirano・Mami Fujita・Yoshinori Suminami

Department of Obstetrics and Gynecology, Sanyo-onoda Municipal Hospital

骨盤に腫瘍を認める際には，子宮や卵巣を原発とすることが多く，後腹膜腫瘍は稀である。今回，術前に卵巣腫瘍と診断し，開腹手術を実施したが，後腹膜神経鞘腫と最終診断した一例を経験したので報告する。症例は64歳，骨盤内腫瘍を認めるために紹介となった。精査の結果，右卵巣腫瘍の診断で手術を実施した。術中所見より仙骨前面より発生した後腹膜腫瘍と判明し，最終病理組織診の結果，後腹膜神経鞘腫と診断した。後腹膜腫瘍は婦人科腫瘍との鑑別が困難であることもあるが，CTやMRIによる画像診断を詳細に検討すれば，術前に後腹膜腫瘍と予想できる可能性がある。

Many cases of pelvic tumors are derived from the uterus or ovaries; however, retroperitoneal tumors are rare. Herein, we report a case of retroperitoneal schwannoma diagnosed as an ovarian tumor before laparotomy. A 64-year-old woman with a pelvic tumor was referred to our hospital. After further examination, the tumor was assumed to have originated from the right ovary and laparotomy was performed. The tumor was observed to be a retroperitoneal tumor arising from the sacrum based on intraoperative findings and the final pathological diagnosis was schwannoma. In cases of pelvic tumors, it is difficult to distinguish gynecologic tumors from retroperitoneal tumors. However, it is possible to predict that pelvic tumors arise from the retroperitoneal cavity based on preoperative diagnoses by careful analysis of CT and MRI findings.

キーワード：後腹膜神経鞘腫，卵巣腫瘍
Key words：retroperitoneal schwannoma, ovarian tumor

緒　　言

骨盤内腫瘍を認めた際には，原発臓器は子宮や卵巣由来のことが多く，後腹膜由来の腫瘍であることは稀である。画像解像度がより鮮明となり，また画像診断精度の向上によって，術前診断と術後診断が一致することが大多数であるが，鑑別診断が困難な症例も存在する。今回，卵巣腫瘍の術前診断で手術を行ったが，後腹膜神経鞘腫であった一例を経験したので報告する。

症　　例

症例は64歳，既婚，身長 165.4 cm，体重 56.5 kg，２妊２産，閉経は52歳，既往歴・家族歴・アレルギーには特記すべき事項はなかった。

仰臥位時に腹部膨隆感を自覚したために，近医内科を受診した。腹部超音波検査の結果，骨盤内腫瘍の診断で当科へ紹介となった。

初診時の診察では，性器出血は認めず，可動性不良の新生児頭大の腫瘍を下腹部に認めた。経腟超音波検査で子宮の後方に大部分が嚢胞成分である15 × 10 cmの腫瘍を認めた。両側付属器は同定できず，腹水は認めなかった。腫瘍マーカーはCA19-9，CA125，CEAはいずれも基準値範囲内であった。造影骨盤部MRIでは，骨盤内に萎縮した子宮の背側に16 × 12 × 14 cmの多房性で大部分が嚢胞部分で，T1強調像（図１Ａ）で低信号，T2強調像（図１Ｂ）で筋肉と信号強度がほぼ同等と高信号が混在する充実部分も有する腫瘍を認めた。充実部分は拡散強調像（図１Ｃ）では高信号として認められ，gadrinium造影（図１Ｄ）によって後期相で強く造影されたが嚢胞側への突出は認めなかった。以上の所見より，両側の卵巣ははっきり同定できなかったが右卵巣由来の粘液性嚢胞腺腫に線維腫が合併した腫瘍，あるいは充実部分を伴うことより境界悪性腫瘍，可能性は低いが転移性腫瘍も考慮した。転移性腫瘍の除外を目的として上部・下部消化管を精査した結果，大腸ポリープよりcarcinoma in adenomaが認められたが転移性腫瘍の原因となる病変はなかった。以上より，右卵巣腫瘍と診断し，充実部分を伴うことより開腹手術を行う方針とした。

図２に開腹所見を示す。腹腔内には腹水や癒着はなく，腫瘍表面を腹膜が覆っており，後腹膜下より発生した腫瘍であると考えた（図２Ａ）。後腹膜の切開を進め

ていくと，腫瘍は後腹膜下の仙骨前面に強固に癒着しており，触診によって腹腔内骨盤底部に腫瘤によって圧迫されて菲薄化した子宮と両側付属器を認め，腫瘍との連続性はなかった（図２Ｂ）。以上より，腫瘍は後腹膜腔の仙骨前面より発生したものであると判断した。腫瘍と仙骨の癒着は強固であり，腫瘍壁の剥離および腫瘍摘出後の仙骨前面部の止血には難渋したが，残存なく摘出できた。術中迅速病理検査の結果はデスモイド腫瘍であったが，明らかな悪性所見はなく，残存病変はないために閉腹した。最終病理組織検査では大部分は細胞密度が高い部分（Antoni A型）で，一部に細胞密度の低い部分（Antoni B型）が認められた。また変性に伴うと思われる偽嚢胞状の変化も認められた（図３Ａ）。mitosis像は目立たず，多形性のない小型の類円形から楕円形の核を有した紡錘状の細胞が柵状に増成していた（図３Ｂ）。免疫染色では，S-100陽性（図３Ｃ），vimentin陽性（図３D），c-kit陰性（図３Ｅ），β-cateninの核局在陰性（図３F）であった。さらに細胞増殖期において，細胞核に発現するKi-67を免疫染色し，陽性率として評価するMIB-1 labeling indexを検討した。本法では陽性率が高いと細胞増殖能が高く，悪性度が高いと判断するが[1]，結果は約１％であった。以上より，変性による二次変化が加わった良性神経鞘腫と診断した。術後の経過は良好で，神経学的後遺症はなく退院した。再発の可能性があり経過観察しているが，手術後10か月の現在まで再発所見を認めていない。

考　　案

神経鞘腫は，末梢神経のschwann鞘から発生する腫瘍で，schwann細胞と膠質性基質により構成されてい

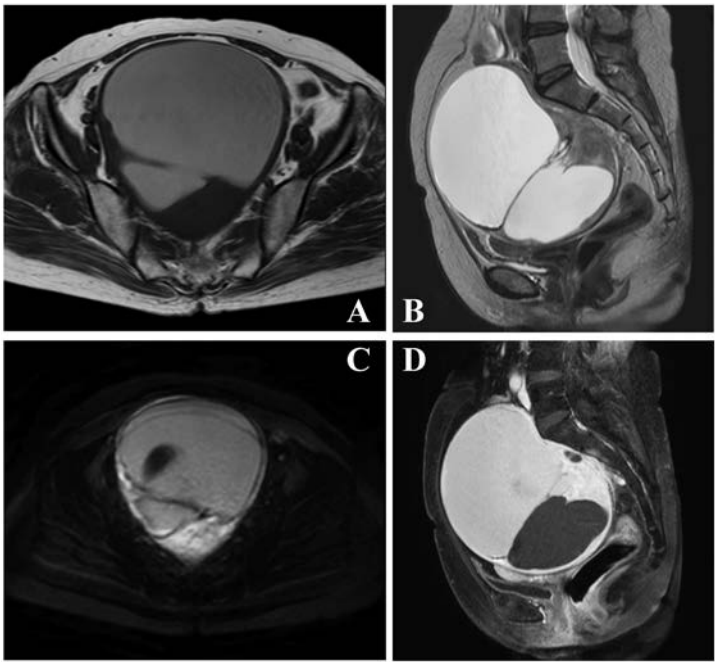

図１　MRI所見

A　T1強調画像，B　T2強調画像，C　拡散強調画像，D　gadrinium造影所見

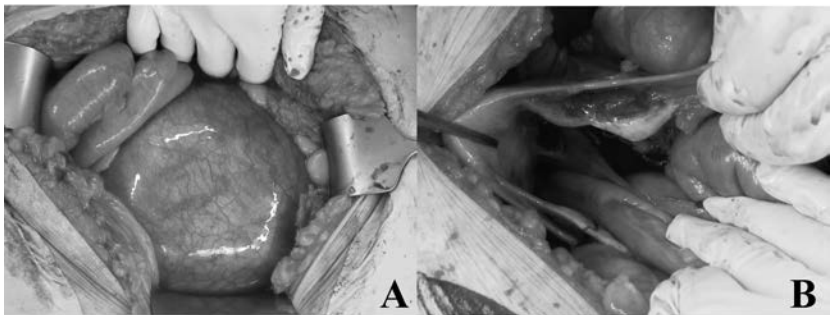

図２　開腹所見

A　骨盤に巨大な腫瘤を認める。
B　手前側に左卵巣，中央に菲薄化した子宮，奥側に右卵巣を認める。いずれも正常外観であった。

る[2)]。つまり，全身の神経系のどこからでも発生するが，多くは頭頸部（44.9%），四肢（32.6%）から発生し，後腹膜原発はまれで１～３％と報告されている[3, 4)]。また，後腹膜腫瘍全体においても神経鞘腫の頻度は少なく，0.3～3.2％と報告されている[5)]。症状は腫瘍が小さい初期には無症状で，他疾患の精査に際して偶然に発見されることが多い[6)]。臨床的に明らかとなるのは，腫瘍が大きくなることによって圧迫症状による腹痛，腰痛，尿路系症状や腫瘤の触知を契機とすると報告されている[7)]。これらは骨盤内腫瘍に共通する症状で神経鞘腫に特異的なものではなく，臨床症状で診断することはできない。本症例も下腹部の腫瘤感の自覚が受診の契機であった。病理所見としては紡錘形の腫瘍細胞が密で柵状配列を示すAntoni A型と細胞成分が粗で網状配列や変性を示すAntoni B型に分類される[2)]。本症例でも認められたように両者は混在することが多く，B型はA型の変性により生じるとされている[2)]。鑑別診断には免疫組織染色が有用であり[7)]，本症例では，同じ神経鞘から発生する神経線維腫との鑑別となるS-100および非上皮性マーカーであるvimentinがともに陽性であり，術中迅速病理検査でデスモイド腫瘍と判断されたがβ-cateninの核局在やGISTとの鑑別となるc-kitはともに陰性であることより神経鞘腫と診断した。治療は手術による腫瘍摘出が行われるが，周囲との癒着が強く，本症例と同様に止血に難渋して大量出血となった報告もあり[8)]，場合によっては完全摘出が困難となることもある。完全摘出ができなかった場合には放射線治療や化学療法が行われることもあるが，ほとんどの例で効果は期待できない。再発や悪性化の報告もあり，術後も慎重な経過観察が必要とされている[9)]。

画像診断では類円形で辺縁の平滑な浸潤性のない腫瘍像を示すことが多い。MRIでは，T1強調で低信号，T2強調で高信号を示すものが多く[6)]，術前における質的診断にMRIが有用であったとする報告もある[10)]。本症例では，嚢胞部分が主体であり，充実部分が一部である卵巣腫瘍と判断した。本症例においてはT2強調で混在した信号強度を示したのは，腫瘍細胞が密であるAntoni A型と細胞成分が粗であるAntoni B型が混在しているからであると思われる。一方，神経鞘腫５例を含む良・悪性後腹膜腫瘍25例の検討では，すべての症例でT2強調では高信号を示していた[11)]。よって，MRIでは神経鞘腫の鑑別が困難であるばかりか，良悪性の鑑別も困難と言わざるを得ない。したがって，非侵襲的検査のみでは良悪性の鑑別を含めた術前診断は極めて困難であり，診断

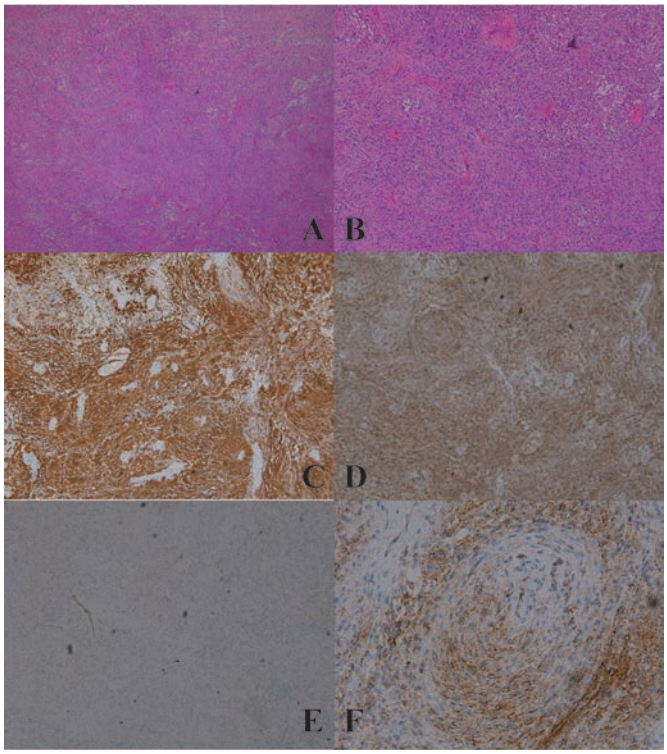

図３　組織所見

A　HE 染色（40倍）細胞密度が高い部分（Antoni A型）と低い部分（Antoni B型）を認める。
B　HE 染色（100倍）mitosis 像は目立たず，多形性のない小型の類円形から楕円形の核を有した紡錘状の細胞が柵状に増成している。
C　S-100免疫染色（100倍）陽性
D　vimentin免疫染色（100倍）陽性
E　c-kit免疫染色（100倍）陰性
F　β-catenin免疫染色（400倍）核における染色は陰性

的治療として外科的切除の後に病理的診断をおこなっているのが現状である。その中でも，術前の画像診断によって後腹膜神経鞘腫と診断し，大量出血を回避するために腫瘍血管塞栓術後に無輸血で手術を実施できた報告もあるので注意深い画像診断に注力すべきであると考える[12]。

骨盤内腫瘍を認めた場合，子宮や卵巣を原発とする婦人科的疾患であることが多いが，本症例のような後腹膜腫瘍や腸管原発腫瘍である可能性も考慮する必要はある。前述したようにMRIでの質的診断は困難である場合も少なくないと思われるが，腹腔内腫瘍か後腹膜腫瘍かの鑑別は可能であるかもしれない。齋藤らは，後腹膜腫瘍の局在，質的診断としてCTが最も有用で，必須の検査と述べている[13]。その判別基準として周囲臓器との連続性，子宮や卵巣の確認，尿管や血管の走行，腸管の変位，筋肉の圧排等について注意深く画像診断していく必要がある[13, 14]。さらに尿管は卵巣腫瘍の場合は外側あるいは後外側に変位するが，後腹膜腫瘍の場合は，内側あるいは前方に変位することが多い。外腸骨血管は腫瘍に巻き込まれていたり，圧迫により確認できない場合もある。また，直腸は前方または前側方に変位することも報告されている[14]。本症例について画像を再度検討してみると，右尿管は前方に変位し（図４Ａ），右内・外腸骨動脈も前方に変位していた（図４Ｂ）。さらに右腸腰筋は側方に圧排され（図４Ｃ），腫瘍と仙骨が連続していることが確認できた（図４Ｄ）。術前に注意深く画像を検討していれば，少なくとも後腹膜原発腫瘍と予測できていたと考えられる。

今回，卵巣腫瘍と術前診断して手術を行った後腹膜原発神経鞘腫の一例を経験した。神経鞘腫と術前に予測するのは極めて困難である。後腹膜原発腫瘍は稀な疾患であり，婦人科的腫瘍や腸管原発腫瘍との鑑別が困難であることもあるが，注意深い画像診断によって術前に予測ができる可能性があると考えられた。

本論文にかかわる著者の利益相反：なし

文　　献

1）宮川薫．MIB-1 LIを用いた，肝細胞癌とその母地肝硬変の細胞増殖能に関する研究．日消誌 1998；95：133-139.

2）Kyriakos ML. Tumors and tumor like conditions of soft tissues. In; Kissane JM, ed. Anderson's pathology, 8th ed. Mosby, St Louis 1985: 1682-1687.

3）Das Gupta TK, Bransfield RD, Strong EW, Hajdu SI. Benign solitary schwannoma (neurilemomas). Cancer 1969; 24: 355-366.

4）Mastoraki A, Toska F, Tsiverdis I, Kyriazi M, Tsagkas A, Danias N, Smyrniotis V, Arkadopoulos N. Retroperitoneal schwannomas: dilemmas in

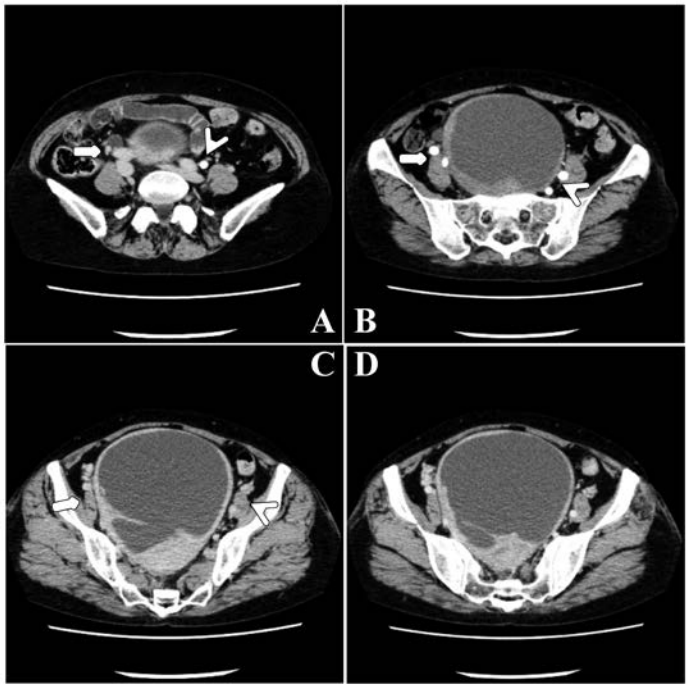

図４　造影CT所見

A　尿管　右尿管は前方に変位していた（矢頭 左尿管，矢印 右尿管）。
B　内・外腸骨動脈　右内・外腸骨動脈は前方に変位していた（矢頭 左内・外腸骨動脈，矢印 右内・外腸骨動脈）。
C　腸腰筋　右腸腰筋は外側に圧迫され扁平化していた（矢頭 左腸腰筋，矢印 右腸腰筋）。
D　腫瘍が仙骨と連続している。

diagnostic approach and therapeutic management. J Gastrointest Canc 2013; 44: 371-374.
5）Strauss DC, Qureshi YA, Hayes AJ, Thomas JM. Management of benign retroperitoneal schwannomas: a single-center experience. Am J Surg 2011; 202: 194-198.
6）今尾哲也，関雅也，天野俊康，竹前克朗．腹腔鏡下に摘出した後腹膜神経鞘腫の３例．―腹腔鏡下に摘出した本邦22例の検討―　泌尿紀要 2011；57：491-495.
7）Yamaguchi U, Hasegawa T, Masuda T, Sekine S, Kawai A, Chuman H, Shimada T. Differential diagnosis of gastrointestinal stromal tumor and other spindle cell tumors in the gastrointestinal tract based on immunohistochemical analysis. Virchows Arch 2004; 445: 142-150.
8）谷川真奈美，柏原麻子，瓦家裕美，片山隆章，平松祐司. 婦人科腫瘍との鑑別が困難であった後腹膜神経鞘腫の１例．産婦人科の実際 2018；67：817-821.
9）斎藤竜一，石塚榮一，岩崎皓，小林一樹．骨盤内後腹膜悪性線維腫の１例．泌尿器科紀要 1997；43：25-28.
10）岩堀泰司，荒井卓，渡辺徹，吉野修司，加藤幹雄，岡田耕市．後腹膜神経鞘腫の1例とそのMRI像の検討．西日泌尿 1995；57：294-296.
11）Nakashima J, Ueno M, Nakamura K, Tachibana M, Baba S, Deguchi N, Tazaki H, Murai M. Differential diagnosis of primary benign and malignant retroperitoneal tumors. Int J Urol 1997; 4: 441-446.
12）康雅博，吉川澄，江本節，道清勉，藤川正博，江藤眞．後腹膜神経鞘腫の６例．日本臨床外科学会雑誌 2001；63：218-222.
13）齋藤一隆，木原和徳．後腹膜腫瘍．電子コンテンツ日本医事新報社 2017．jmedj.co.jp［2017.06.21］.
14）Foshager MC, Hood LL, Walsh JW. Masses simulating gynecologic disease at CT and MR imaging. Radiographics 1996; 16: 1085-1099.

【連絡先】
村上　明弘
山陽小野田市民病院産婦人科
〒756-0084　山口県山陽小野田市東高泊 1840-3
電話：0836-83-2355　FAX：0836-83-0377
E-mail：aki-chi@blue.meggaegg.ne.jp