現代産婦人科　Vol.70 No.1，2021 年，pp.37-41

術前に診断し得た卵巣広汎性浮腫の一例

澤田真由美[1)]・小松　宏彰[2)]・高橋　正国[1)]・佐藤　絵理[1)]
田代　稚恵[1)]・入江　隆[1)]・紀川　純三[1)]

1）松江市立病院　産婦人科
2）鳥取大学　産科婦人科学分野

A case of massive ovarian edema

Mayumi Sawada[1)]・Hiroaki Komatsu[2)]・Masakuni Takahashi[1)]・Eri Sato[1)]
Wakae Tashiro[1)]・Takashi Irie[1)]・Junzo Kigawa[1)]

1）Department of Obstetrics and Gynecology, Matsue City Hospital
2）Department of Obstetrics and Gynecology, Tottori University School of Medicine

卵巣広汎性浮腫は，若年女性に多く発症する稀な非腫瘍性病変である。卵巣充実性腫瘍との鑑別が重要であるが，確立した診断基準がなく，術前診断は極めて困難である。今回，術前に診断し得た卵巣広汎性浮腫を経験したので報告する。症例は37歳，２妊２産。右腎癌で腹腔鏡下右腎摘出術を施行した８ヶ月後のCTで，長径55mmの右卵巣腫瘤を指摘された。骨盤MRI検査では，腫大した卵巣辺縁に多数の嚢胞性病変を認めた。CA19-9は6.3U/ml，CA125は7.7U/mlと腫瘍マーカーは正常値であった。卵巣広汎性浮腫を疑い，確定診断のため腹腔鏡手術を施行した。術中迅速病理組織検査で卵巣広汎性浮腫の診断であり，右卵巣部分切除のみで手術を終了した。永久標本組織結果も同様の結果であった。術後右卵巣腫大は縮小し，増大傾向なく経過した。
確立した診断基準はないが，特徴的な画像所見および臨床症状から卵巣広汎性浮腫を疑うことができれば，腹腔鏡手術で卵巣を温存することが可能である。

Massive ovarian edema (MOE) is a rare condition; therefore, preoperative diagnosis is extremely difficult because there are no established diagnostic criteria. A 37-year-old woman presented with a right ovarian tumor after laparoscopic right nephrectomy for right kidney cancer. Examination of the pelvic MRI revealed many cystic lesions on the ovarian border. We suspected MOE and performed laparoscopic surgery for diagnosis. During partial resection of the right ovary, an intraoperative diagnosis of MOE was made; however, the right ovary was preserved. In this case, we strongly suspected MOE from the characteristic imaging findings on MRI examination prior to the operation. Therefore, the ovary could be preserved by performing a laparoscopic surgery.

キーワード：卵巣広汎性浮腫
Key words：Massive ovarian edema

緒　　言

卵巣広汎性浮腫（Massive Ovarian Edema; MOE）は，間質の浮腫により卵巣の著明な腫大を来たす稀な非腫瘍性病変である[1)]。若年者に多く発症し，主に腹部膨満感，下腹部痛で発見される。画像検査では，卵巣充実性腫瘍との鑑別が非常に困難であり，術前診断のつかないまま付属器切除が施行される例も珍しくない[2)]。確立した診断基準はないが，特徴的な画像所見および臨床症状からMOEを鑑別疾患として挙げることは十分可能である。

若干の文献的考察を含め，術前に診断し卵巣温存が可能であったMOEの一例を報告する。

症　　例

37歳
主訴：特になし
既往歴：37歳　右腎癌（腹腔鏡下右腎摘出術）
家族歴：特記事項なし
内服薬：なし
現病歴：

２妊２産。これまで卵巣腫瘍を指摘されたことはなかった。右腎癌フォロー目的のCT検査で右卵巣腫大を指摘され，当科紹介された（図１）。内診において，子宮は前屈，鶏卵大で，下腹部に可動性良好な腫瘤を触知した。経腹超音波検査で膀胱子宮窩に，42×48×44mmの充実性腫瘤を認めた。経腟超音波検査では，腫大した

右卵巣腫瘤辺縁に卵胞様の低エコー域を複数個認めた。左卵巣腫大は認めなかった。子宮内膜肥厚はなく，腹水はなかった（図２）。

骨盤部MRI検査では，腫大した右卵巣辺縁に，T2WIで高信号を呈する多数の卵胞を認めた。卵巣間質はT1WIで低信号，T2WIで高信号を呈し，わずかに造影された。右卵巣は本来の構造そのままに浮腫状に腫大していると考えられた（図３）。

ＣＡ19-9は6.3U/ml，ＣＡ125は7.7U/ml，ＡＦＰは1.1ng/mlと腫瘍マーカーの上昇は認めなかった。

画像所見からはMOEが疑われた。右腎臓摘出術後であり，癒着等の影響で右卵巣に影響が及んでいる可能性も考慮し，MOEの可能性が高いと判断した。

患者に十分な説明を行った上，患者希望もあり確定診断を行う方針で腹腔鏡手術を予定した。積極的に悪性を疑わなかったため，腫瘍を生検することとし，術中迅速病理組織学的検査を行い，MOEの診断であれば生検のみで手術を終了する方針とした。良性腫瘍の診断であれば腫瘍摘出術，悪性腫瘍であれば開腹手術に切り替える方針とした。

図１　腹部CT検査（水平断）

骨盤右側に嚢胞性腫瘤を認め，内部にわずかに高吸収域を認めた。腹水はなかった。卵巣静脈の拡張や形態変化は認めなかった。

手術所見：

臍部に５mmのカメラ用トロッカー，下腹部正中に５mmの操作用トロッカーを留置し，左下腹部は整容性を考慮し，トロッカーが不要な３mm細径鉗子を穿刺して使用した。

腹腔内に淡黄色腹水を少量認めた。子宮および左付属器は正常外観であった。右卵巣は鶏卵大に腫大し，表面平滑で黄白色調を呈していた。周囲との癒着は認めなかった。右卵巣に電気メスで切開を加えたところ，断面より液体成分が流出した（図４）。右卵巣を切開した部位より15×20×20mm部分切除し，術中迅速病理組織検査にてMOEと診断されたため，右卵巣部分切除のみで手術を終了した。

病理組織学的所見：

肉眼的には切除断面は浮腫状で浸出液がみられた（図５）。病理組織学検査では，間質に高度の浮腫が見られ細胞成分は疎であった。浮腫間質中には疎に散在する紡錘形ないし星形の間質細胞が見られ，悪性所見はなかった（図６）。

経過：

卵巣は部分切除後に一過性に腫大したが，その後は縮小して増大傾向なく経過している。

考　　案

今回，術前にMOEを疑い，腹腔鏡下卵巣部分切除術で確定診断したMOEの一例を経験した。

MOEはKalstone et al.によって1969年に初めて報告された[1)]。MOEは原発性と続発性に分類され，発症部位は片側性で，そのうち75％は右卵巣にみられている[3)]。原発性の原因は，卵巣の部分的あるいは間歇的な茎捻転に伴う，流入静脈もしくはリンパ管の循環不全と考えられている。特に，右卵巣静脈は解剖学的にも直接下大静

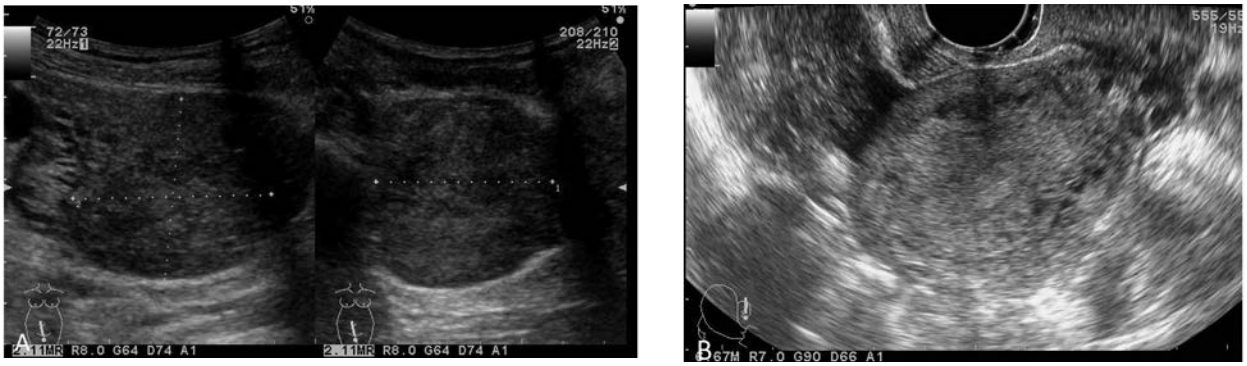

図２

Ａ．経腹超音波検査
　膀胱子宮窩に低輝度で内部エコーは不均一な充実性腫瘍を認めた。
Ｂ．経腟超音波検査
　腫瘍辺縁に卵胞様の低エコー域を認めた。

脈に流入するため，右卵巣の方が捻転を起こしやすく，静脈の循環不全が生じやすい。約43%に卵巣茎捻転が認められたとの報告もある[2)]。続発性は，粘液性腺腫や，漿液性腺腫などの卵巣疾患に伴うものが報告されている[4, 5)]。本症例では疼痛がなかったため，積極的に卵巣腫瘍茎捻転を疑う所見はなかった。術中所見においても明らかな卵巣腫瘍の茎捻転は認めなかった。発症原因は明らかではないが，右腎癌術後であり，右腎摘出時の術中操作もしくは炎症が右卵巣静脈へ何らかの影響を及ぼしている可能性が考えられた。

MOEの確立した診断基準は存在しない。そのため術前診断に難渋することがある。卵巣の充実性腫瘍との鑑別が重要となるが，若年者に多く発症するため妊孕性温存という観点から治療法の慎重な選択が必要となる。Umezaki et al.は，広汎性浮腫に特徴的な画像所見として，超音波およびMRIで腫瘍辺縁にみられる多数の嚢胞

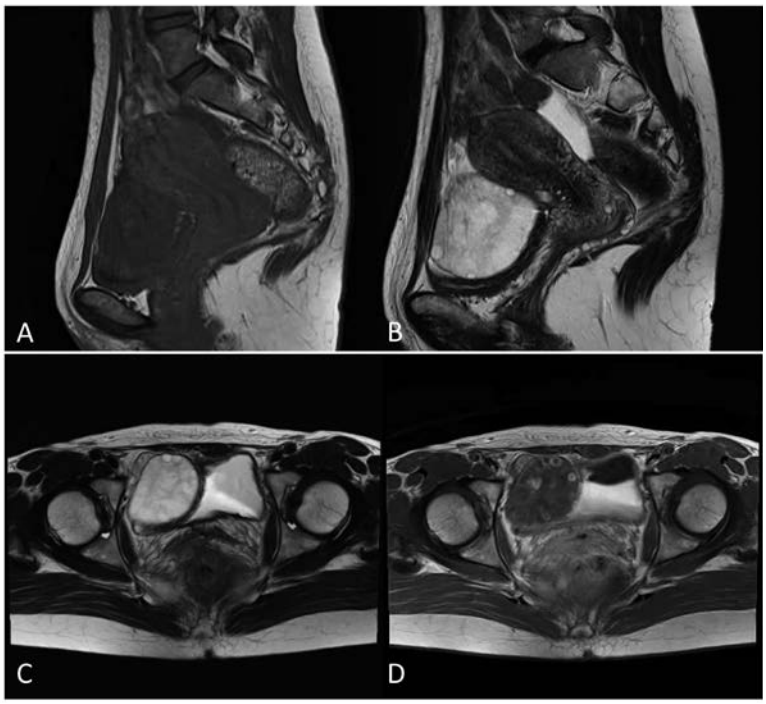

図３　骨盤部造影MRI検査

腫大した右卵巣辺縁に，T2WIで高信号を呈する多数の卵胞を認めた。卵巣間質はT1WIで低信号，T2WIで高信号を呈し，わずかに造影された。
周囲臓器との浸潤は認めなかった。

A．T1WI（矢状断）
B．T2WI（矢状断）
C．T2WI（水平断）
D．造影（水平断）

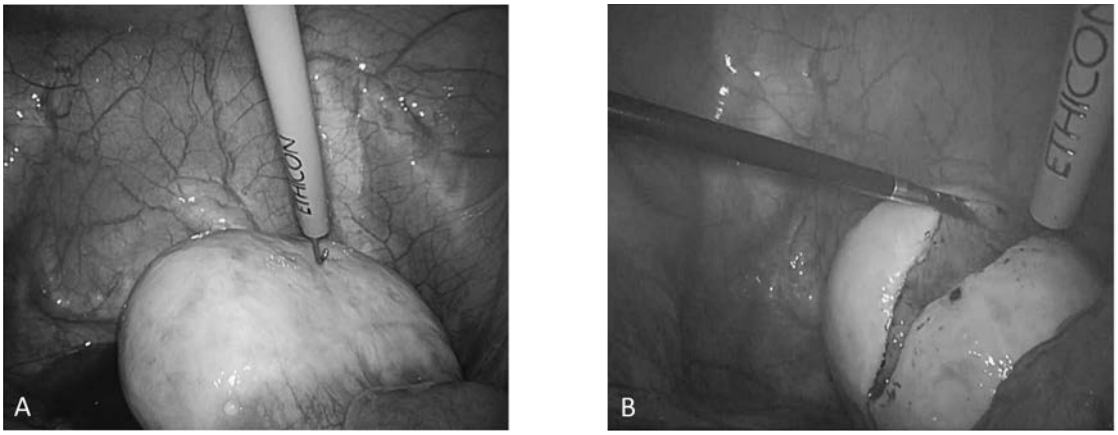

図４　術中所見

A．右卵巣は表面平滑で周囲との癒着はなかった。
B．割面を入れると黄色透明な液体が流出した。

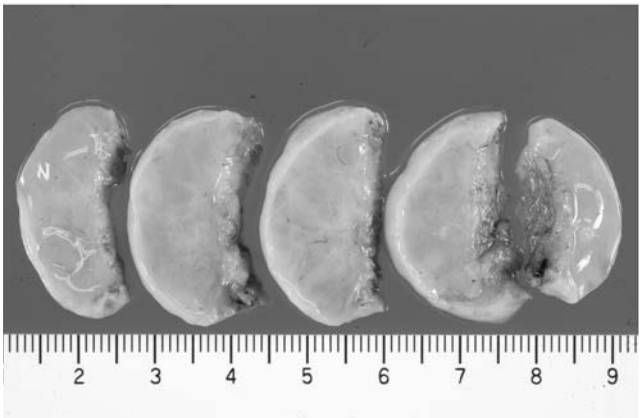

図５　摘出標本

摘出組織は15×20×20mmで，表面平滑，黄白色調を呈していた。割面はびまん性に浮腫を認めた。



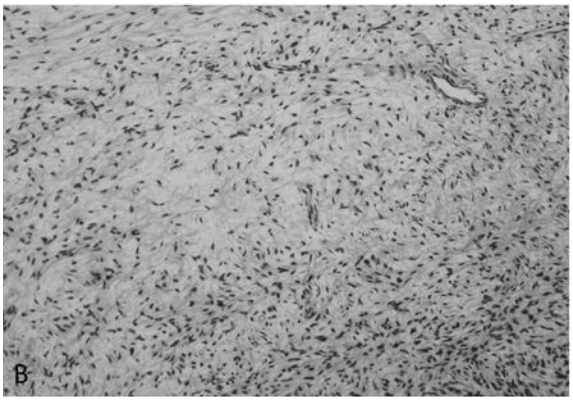

図６　病理組織学的検査

間質に高度の浮腫が見られ，細胞成分は疎であった。浮腫間質中には疎に散在する紡錘形ないし星形の間質細胞が見られ，明らかな悪性所見はなかった。

A．HE染色，弱拡大
B．HE染色，強拡大

性構造が重要と述べている[6]。これは，卵巣間質の浮腫により，正常卵胞が卵巣の末梢皮質野へ圧排されるためであると考えられている。Umezaki et al.は，画像所見から術前に卵巣広汎性浮腫を疑い，保存的加療を行った例も報告している[7]。

本症例でもMRI検査において腫瘍辺縁の多数の嚢胞性病変を認めており，術前診断の一助となった。

Praveen et al.は，1969－2011年に術後にMOEと診断された177例を検討している[2]。177例中，原発性が151例（85.3%），続発性が26例（14.7%）であった。治療法に関しては，付属器摘出が選択されたのが145例（81.9%）と最も多く，単純子宮全摘出および両側付属器摘出術は12例（6.8%）も施行されていた。卵巣温存を選択された例は20例（11%）にとどまり，そのうち卵巣部分切除が14例，試験的腹腔鏡手術が１例，経過観察が５例という結果であった。しかし，これらはすべて術後診断であり，術前診断については記載されていない。

充実性卵巣腫瘍を認めた場合，鑑別疾患としてMOEが疑われなければ，卵巣温存を選択肢として考慮することは難しい。術前にMOEを疑うことができれば，診断と治療の側面を考慮すると腹腔鏡手術が最も良い選択肢であると論じている報告も散見される[8,9]。今回我々は，術前から強くMOEを疑い，腹腔鏡下での卵巣部分切除を選択することが可能であった。無症候性の卵巣腫大で，辺縁に小嚢胞を伴う卵巣腫瘍を認めた場合，MOEを鑑別診断として挙げることは重要である。

文　　献

１）Kalstone CE, Jaffe RB, Abell MR. Massive edema of the ovary simulating fibroma. Obstet Gynecol 1969: 34; 564-571.

２）Praveen RS, Pallavi VR, Rajashekar K, Usha A, Umadevi K, Bafna UD. A clinical update on massive ovarian edema- a pseudotumor? E cancer

medical science 2013: 7; 318.
3）Hall BP, Printz DA, Roth J. Massive ovarian edema: Ultrasound MR characteristics. J comput Assist Tomogr 1993: 17; 477-479.
4）Hameed A, Ying AJ, Keyhani-Rofagha S, Xie DI, Copeland L J. Ovarian mucinous cystadenoma associated with mural leiomyomatous noudule and massive ovarian edema. Gynecol Oncol 1997: 67; 226-229.
5）Khalbuss WE, Dipasquale B. Massive ovarian edema associated with ovarian serous cystadenoma: a case report and review of the literature. Int J Gynecol Cancer 2006: 16; 326-330.
6）Umezaki N, Tanaka T, Miyama M, Kawamura N. Sonographic characeristics of massive ovarian edema. Ultrasound Obstet Gynecol 2000: 16; 479-481.
7）Umezaki N, Tanaka T, Miyama M, Nishimura S, Ogita S. Successful preoperative diagnosis of massive ovarian edema aided by aomparative imaging study using magnetic resonance and ultrasound. Eur J Obstet Gynrcol Reprod Biol 2000: 89; 97-99.
8）Kallipolitis G, Sklia E, Milingos S, Michalas S. Laparoscopic treatment of massive ovarian edema. J Am Assoc Gynecol Laparosc 1999: 6; 513-516.
9）Cheng MH, Tseng JY, Suen JH, Yang CC. Laparoscopic plication of partially twisted ovary with massive ovarian edema. J Chin Med Assoc 2006: 69; 236-239.

【連絡先】
澤田真由美
松江市立病院産婦人科
〒690-8509　島根県松江市乃白町 32 番地 1
電話：0852-60-8000　FAX：0852-60-8005
E-mail：sawa.1997.511@gmail.com