現代産婦人科　Vol.69 No.2，2020 年，pp.275-280

臨床的胎盤ポリープの診断のついた症例に対して漢方薬を使用し奏功した２例

中原　恭子・中原　章徳・吉本真奈美

医療法人社団　女性クリニックラポール

A case report of two patients clinically diagnosed with placental polyps responsive to treatment with *Kampo* medicine

Kyoko Nakahara・Toshinori Nakahara・Manami Yoshimoto

Women's Rapport Clinic

胎盤ポリープとは，残留胎盤片から発生した子宮腔内のポリープで，凝血塊などが加わって次第に増大する。妊娠終了後数週から数か月後に出血を起こすことがある。発生頻度は低く稀な疾患ではあるが，時に大出血を引き起こす重要な疾患である。治療は，塩酸エルゴメトリンの投与による自然排出を狙う保存療法があるが難治例も多く子宮内容除去術，経頸管的切除術や子宮動脈塞栓術なども選択肢である。挙児希望がなければ子宮全摘術も視野に入る。いずれにしても明確なガイドラインがないのが実情である。漢方薬治療に反応する胎盤ポリープも数件報告があるが，この度２例の胎盤ポリープの症例に漢方薬を処方し短期間で血流が消失した症例を経験した。１例は妊娠13週で流産した後の胎盤ポリープであり，前医でエルゴメトリンが３週間処方されていたが，状況が変わらないため当院に転院した。漢方処方後わずか３日で少量出血がみられ，さらに薬を増量することでポリープの排出が始まり，最終的に多量の出血をすることなく初診後３週間で血流の消失と同時にポリープの排出を確認した。また全身の冷えも改善した。他の１例は，他医で２年近く漢方薬による待機治療を行っていたが奏功せず当院で漢方薬の種類を替えたのちわずか11日後に血流が消失した。同時に全身の肌荒れなどの体調不良も治った。待機療法での血流の消失はポリープ確認後35～175日や先行妊娠後19～83日などの報告があり，今回の２症例ともに漢方薬を投与してから短期間で血流の消失が得られた。漢方薬の内容は２症例とも従来胎盤ポリープの治療で報告されている漢方とは多少異なる処方であったがポリープ以外の諸症状に対しても効果的であった。漢方理論に基づく処方の決定は胎盤ポリープの治療と産後の体調不良の改善につながる可能性がある。

In the present study, the use of *Kampo* medicine to treat two patients diagnosed with placental polyps is presented. Following treatment with *Kampo* medicine alone, blood flow to the placental polyp resolved in one patient, and both blood flow and the polyp itself resolved quickly in the other patient. Although a placental polyp is a significant disease that may result in unexpected major hemorrhage, it is typically treated with conservative therapy, transcervical resection, uterine artery embolization, or total hysterectomy. There are few reports in the literature on the treatment of placental polyps with *Kampo* medicine, and while most of them used "*Kuoketsuzai*," different regimens were used in the present study. However, in both of the patients presented, not only did the placental polyp resolve, but their initial symptoms such as dizziness, rough skin, sensitivity to cold, and insomnia, also improved. While the decision to select the *Kampo* regimen in the present study was based on each patient's constitution and symptoms, the findings suggest that prescription decisions based on it are effective in treating not only placental polyps, but also unidentified complaints.

キーワード：胎盤ポリープ，漢方治療，待機治療
Key words：placental polyp, *Kampo* medicine, conservative therapy

緒　　言

胎盤ポリープとは，残留胎盤片から発生した子宮腔内のポリープで，凝血塊などが加わって次第に増大する。妊娠終了後数週から数か月後に出血を起こすことがあり[1]発生頻度は低く稀な疾患ではあるが，時に産科危機的大出血を引き起こすこともある。そのため子宮全摘出術を検討する場合もある一方，挙児希望がある場合など近年では，塩酸エルゴメトリンの投与による自然排出を狙う保存療法，子宮動脈塞栓術（uterine artery embolization UAE），経頸管的腫瘤摘出術（trans cervical resection TCR）[2)3)4)]も行われ，また臨床的胎盤ポリープに対する待機療法によるアウトカムの報告[2)5)6)]や漢方薬治療の報告[7)8)]も散見されるようになった。

今回我々は，臨床的胎盤ポリープの診断の付いた症例で前医での待機療法に効果を認めず遺残状態が存続する患者に対して，随証診断による漢方療法を行った。その結果，胎盤ポリープの血流消失に効果的であったことに合わせて，同時に訴えていた体調不良も改善した２例を

経験したので報告する。

症例提示

症例１：35歳女性

主訴）胎盤ポリープに対する不安と治療法についての相談，めまい

妊娠分娩歴）２妊１産

現病歴）７週間（52日）前に総合病院（A）にて妊娠13週５日で死産となった。分娩時の出血は多量とのことであった（詳細不明）。その後２ないし３週間毎にAで経過をみており，その際に胎盤ポリープを指摘された。サイズは１－２cm大といわれ，血流が豊富だといわれた。塩酸メチルエルゴメトリンを３錠/日を３分服で毎回２週間分ずつ処方され飲んでいたが，病院での超音波所見は変わらず，３回目の受診をした当日に隣県にある当院を初診した。

現症）身長148cm，体重48.2kg，Body Mass Index（以下 BMI）22.0

血圧109/70mmHg，脈拍76/分，死産後の最初の月経が死産後約４週間後にあったが痛みはなく量は多くなかった。妊娠前の月経周期は30日で整だった。ふわふわした感じと眠りが浅く中途覚醒があり多夢であることを訴えた。以前から喘息があったとのことだが，最近になって咳が出て喘息症状が出始めた。下肢に軽度浮腫があり，手足の冷えが軽度あった。後頭部から肩にかけての凝りがひどく，便通は軟便から普通便であった。

経腟超音波（US）所見：子宮内腔に14×19mmの占拠性病変があり，血流ドプラ法にて内部の血流は豊富であり，右卵巣に嚢胞性病変あり（図１）

既往歴）喘息

西洋医学的診断）臨床的胎盤ポリープ

漢方的所見）腹証：軽度胸脇苦満，腹力弱い，真綿のような腹部，軽度小腹不仁　舌証：やや胖大，淡暗紅，舌質は先端がやや紅，舌下静脈軽度怒張　脈証：微細，偏沈

以上から，血虚，瘀血，水毒傾向，軽度腎虚があると判断し，補血と駆瘀血が必要であると診断した。

Aでは，メチルエルゴメトリンの内服と経過観察だけであったが効果を認めず患者本人の希望もあり，他の不定愁訴の解決も目指して漢方での治療を試みることにした。ただし，効果を認めない場合は他の治療法に変更することがあると伝えて了解を得た。太鼓堂芎帰調血飲４ｇ/日と東洋薬行桂枝茯苓丸４ｇ/日を２分服で開始した。初診７日目の受診の際に，初診の３日目から茶色帯下が始まり，同時に体が温まったこと，深く眠れるようになったと報告があった。診察するとごく少量の出血とUS検査でポリープ像の縮小（14×10mm）を認めた。ただ血流はまだ存在していた（図２）。さらに同処方を続けたが出血はそのまま止血し，処方10日目に本人から「またふわふわしだした」と電話連絡があったため，同じ処方を１日３回で飲むことを指示した。処方16日目から再度出血が始まり月経ぐらいとのことで処方から21日目にAと当院を続けて受診された。その時点で出血はほぼ止まっており，Aでの血液検査で貧血も認めなかっ

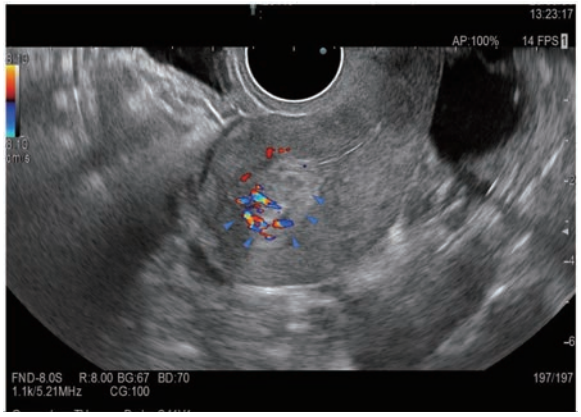

図１：症例１
初診時
経腟超音波写真

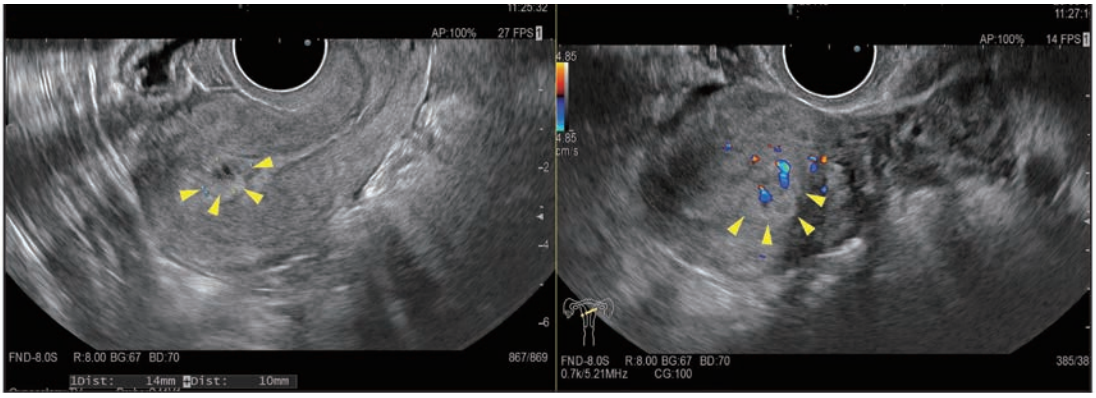

図２：症例１
２診時
経腟超音波写真

た。USでは子宮腔内のポリープ像は消失し，内腔の血流も消失していた（図３）。これはAでの診察結果も同様だった。初診時の体調不良も改善しており，その後の定期検診は，遠方のためAで継続してもらうこととして診察を終了した。

症例２：39歳女性
主訴）胎盤ポリープに対して漢方治療を希望
妊娠分娩歴）１妊１産
現病歴）X年８月に第１子を総合病院（以下B）にて経腟分娩で出産し，１か月検診を実家のある他県の病院（以下C）で受けた際に，子宮内腫瘤を指摘されたが様子観察となった。その後月経が再開してCを再診すると腫瘤像が続くため11か月後にBに紹介となった。USで子宮内に前壁から発生した流入血管のあるポリープ様病変（大きさは不明）を認め，さらにMRIを撮像しflow voidのある胎盤ポリープ/粘膜下筋腫を疑う所見を得た。過長月経以外の自覚症状はなく挙児希望があり手術療法を勧められたが，本人が経過観察を選択した。その後は自分で探した他県の漢方医（D）の意見を聞きながら桂枝茯苓丸と補中益気湯の内服を行い，定期的なBでの診察を怠らずにいたが，血流は継続しており，胎盤ポリープの治療法についての漢方治療目的で分娩から２年７か月後に当院を受診した。
現症）来院時，めまいを訴えた。産後からあるという。排尿障害，自汗，のぼせ，軽度むくみの訴えがあった。月経にまつわる症状の訴えはなかった。身長165cm，体重54.2kg，BMI 19.9
血圧98/70mmHg，脈拍67/分，月経はほぼ整，不正出血なし，月経痛あり
US所見：子宮内腔に16×14×19mmの占拠性病変があり，血流ドプラ法にて病変に向かって血流を認めた（図４）。筋層内及び漿膜下に筋腫なし，左右卵巣異常なし
持参の基礎体温表：２相性
既往歴）33歳　粘膜下筋腫に対してTCR
西洋医学的診断）臨床的胎盤ポリープ
漢方的所見）腹証：軽く汗ばんでおり，腹力やや弱い，軽度胸脇苦満あり，心下痞硬，振水音あり　舌証：淡暗紅，舌下静脈中等度怒張　脈証：弦，細，中
　以上より，瘀血，血虚，気滞，脾気虚を認めたため，駆瘀血と理気が必要だと診断した。
　他医でも貧血を認めず，臨床的胎盤ポリープに対しては本人の強い希望があり漢方での治療を試みることにした。今後効果を認めなかった場合や，不正出血や貧血症状などの自覚症状が出現すれば治療法の変更はありうると伝え本人も了承した。東洋薬行加味逍遙散エキス顆粒５ｇと東洋薬行桂枝茯苓丸エキス顆粒４ｇ/日を，分２で処方を開始した。

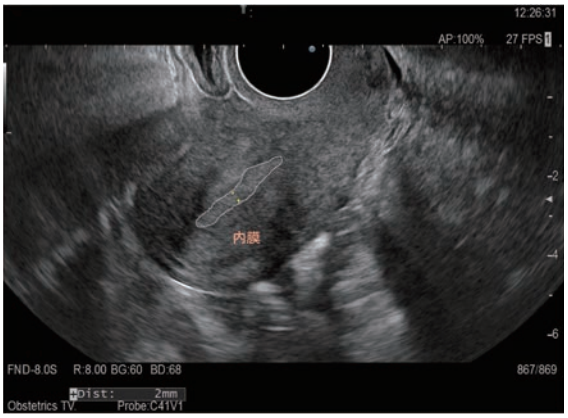

図３：症例１
３診時
経腟超音波写真

治療経過

加味逍遙散エキス顆粒と桂枝茯苓丸エキス顆粒を２週間服用し，めまいが減り体調がよくなった。尿が出やすくなった。さらに同処方を４週間継続した。

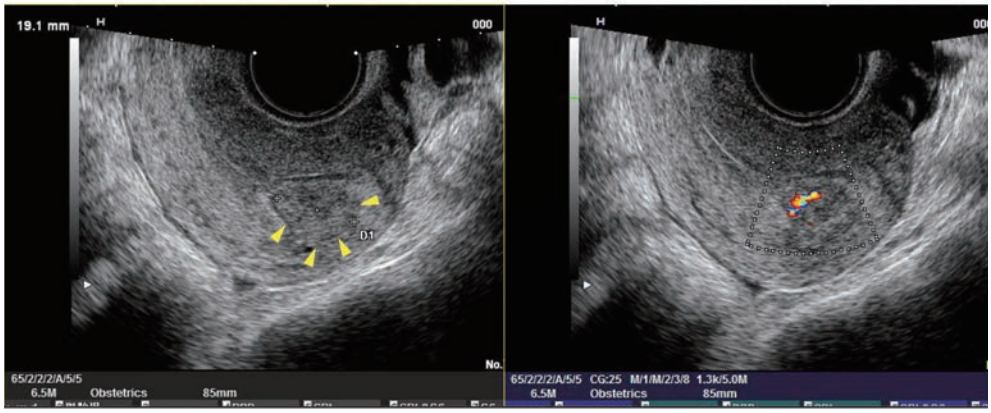

図４：症例２
初診時
経腟超音波写真

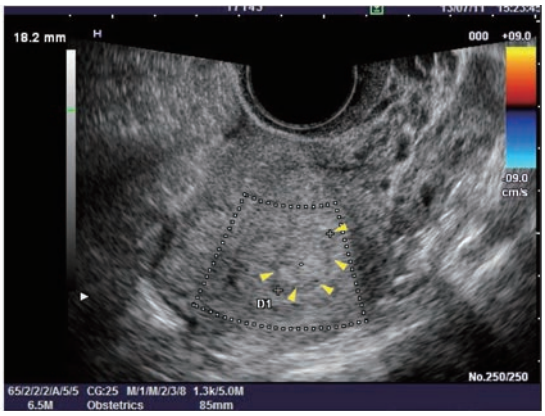

図５：症例２
終診時
経腟超音波写真

３診（初診から34日目）：体調は良い状態が続いたが，今回の月経は通常より多くレバー状の塊がでた。この２週間の間，肌あれが気になった。経腟超音波施行し，子宮腔内の腫瘤サイズは18×15×19mmであり依然として血流を認めた。同処方で経過をみることにした。

４診（初診から61日目）：月経は順調，霰粒腫を含め肌荒れと頻尿を訴え，その他口渇，不眠，軽度の熱感と寝汗があった。この日も子宮内の腫瘤サイズは，18.6×15.4mmで血流もあった。自覚症状から腎虚を考えて桂枝茯苓丸をジュンコウ六味地黄丸４g/日の２分服に変更した。このとき将来的な外科的治療を視野に入れて高次病院（E）に紹介した。漢方を変更して11日後（初診から72日目）にEでUSを行ったが，腫瘤サイズは16×12mm，血流が消失している旨の報告を受けた。さらに変更して20日後（初診から92日後）には，Eでの子宮鏡による生検組織結果では胎盤組織は認めないという結果であった。また，この時点で肌荒れと頻尿はおさまっていた。その２週間後に当院で行った検査でも子宮内に占拠病変（18.2×14.5mm）はあるが血流を認めなかった（図５）。次回の妊娠に備えEでTCRを施行した。切除組織は，子宮内膜ポリープということであった。術後も体調管理のために加味逍遙散と六味地黄丸の内服を続けたが術後２か月後には多忙を理由に来院されなくなった。

考　　察

胎盤ポリープとは残留胎盤片から発生した子宮腔内のポリープで，凝血塊などが加わって次第に増大し，産後数週から数か月に出血をおこすとされている[1)]。一方，欧米では胎盤ポリープならびに遺残胎盤などをretained products of conceptionと一括して扱っており，胎盤ポリープ/胎盤遺残の頻度は，近年増加しているとされ，時に大量出血を含む性器出血の原因となったり，次回妊娠の妨げになると考えられている。臨床的な診断は，出産後も続く不正出血や子宮内腔に血流の豊富な異常エコーの存在によるが，特定の難しい場合はMRIが補助診断にもなる[9)]。治療法は，塩酸エルゴメトリンの投与による自然排出を狙う保存療法があるが難治例も多く子宮内容除去術などの手術療法も選択肢であっても，予期せぬ大量出血が危惧されるため，最近ではMTXの投与やUAE，TCRも行われている[2) 3) 4)]。さらに保存療法として待機療法によるアウトカムの報告[3) 6) 7)]，や漢方薬治療の報告[8) 9)]も散見されるようになった。

今回我々は，臨床的胎盤ポリープの診断の付いた症例で長期間の待機療法が効果なく遺残状態が存続する患者に対して，随証治療による漢方療法を行った。いずれも挙児希望のある症例であり，漢方薬治療による待機療法を希望した。待機療法での胎盤ポリープの排出についてはいくつか報告がある。漆川[5)]らは，６例の胎盤ポリープの経過観察の中で，先行妊娠終了時を起点とし，ポリープの最終存在確認と消失確認の間を期間として表示した報告であるが，血流消失時期を35～175日としている。また，ポリープの排出時期は同じ期間の計算方法で，39～196日と報告している。また奥田ら[6)]は血流消失に19～83日，菅野ら[2)]は同様に25～201日と報告している。今回の症例１は，血流消失もポリープ消失も先行妊娠を起算日とすると72日目となるが当院初診日を起算日とすると21日目であった。貧血を伴うような出血は伴わなかった。症例２は，分娩後２年以上経過しておりその期間中は不正出血が認められなかったので胎盤ポリープの経過としては非典型的な症例であったが，当院に初診するまでの期間も前医で継続的に血流を認めており，当院初診時にもポリープ内に血流はあった。それにもかかわらず，漢方処方を変更した11日後に血流が消失していた。

胎盤ポリープに漢方を投与して保存的治療を行った報告があるが，西田ら[8)]の桂枝茯苓丸を処方した報告では投与後１か月でのポリープ消失を認め，また徳毛ら[7)]は胎盤遺残に対してであるが同様に桂枝茯苓丸あるいは桃核承気湯の投与後７～28日での胎盤排出を報告している。待機療法の際に漢方薬の投与は考慮されるべきだと考えられた。

処方された漢方薬の種類については，従来の報告[7) 8)]では駆瘀血剤の投与がなされている。血流のある胎盤ポリープは，東洋医学的には瘀血の病態と考えられ，桂枝茯苓丸や，桃核承気湯の報告がある。一方，症例１では，めまいのようなふわふわ感，睡眠障害と強い不安感という本人の訴えと腹証から，血虚を主とした病態が疑われた。とくに典型的な腹証からは芎帰調血飲の処方が第一選択だと考えられた。そこに桂枝茯苓丸を合方した。芎帰調血飲は，原典が『万病回春』であり，産後一切の諸病をなおす，とされる妙薬といわれる[10)]。典

型的な腹証として，真綿を触るようなふかふかした状態が言われており，まさしく症例１はそのような腹部所見であった。病態としては血虚，瘀血，気虚の症例に使用されるが，その生薬構成は多岐にわたっている。その中身は生姜，大棗，白朮により，気虚の原因である胃腸機能の減退を改善（補気健脾）しつつ，瘀血残留に対しては当帰，地黄により補血をして，さらに川芎，牡丹皮で血行を促進し，血の滞りを除去（活血，駆瘀血）する。さらに陳皮，香附子によって気の流れを動かす（理気）ことでより効率を増す。これらにより種々の病態を改善する。症例１のように流産したうえに，さらに出血の可能性のある胎盤ポリープの診断を受けたことは，心痛であったことは容易に想像される。わざわざ県をまたいで当院に受診したくらいである。気の異常（気虚，気滞）ととらえることができる。また，流産の際に詳細不明だが大量に出血したという経緯からは血虚が推測され，浅眠や冷えなどの症状は，血虚と瘀血の病態によることが考えられた。内服を開始して１週間以内に症状が改善したことはすなわち病態の改善と考えられた。さらに駆瘀血剤として桂枝茯苓丸が合方されてより効果が高められたと考えられた。

症例２は，随証診断で血虚，瘀血，気滞の診断により，加味逍遙散と桂枝茯苓丸の合方で処方した。すでに他医で漢方治療として駆瘀血剤である桂枝茯苓丸とそれに加えて補中益気湯を処方されていたが無効であったことも参考にした。当初の２剤で胎盤ポリープ以外の初診時での諸症状が改善した。しかしながら，61日目の受診日に肌荒れと霰粒腫，のぼせや頻尿症状の再発，寝汗を訴えたため腎陰虚と診断し，桂枝茯苓丸を六味地黄丸に変更したところ，その11日後に紹介先での所見ではあるが，USで子宮腔内腫瘤の血流の消失を確認することができた。さらに，治療目標の一つであった肌荒れ，めまい，寝汗などの自覚症状の改善もみられた。血虚の病態に効果のあるはずの加味逍遙散の投与をしていたにもかかわらず肌荒れの進行やのぼせ，寝汗の出現などの乾燥および熱症状を認めたことからより強く血虚から陰虚状態へと進んだことが予想された。これは陰虚改善の基本薬である六味地黄丸の適応と考えられた。元来漢方医学では産後に褥婦は気血不足あるいは陰液不足になると考えられている[10]。したがって症例２での前医が，気を補う方剤として補中益気湯を処方したのは理にかなったものであった。また胎盤ポリープにはすでに報告されているように駆瘀血剤が有効である可能性がある。しかしながら今回のように効果のみられなかった場合は，患者に付随する症状を参考にすることで，瘀血という病態のみならず，血虚，陰虚の病態も加味する必要性を感じた。また症例２のように長期にわたってポリープ内に血流のある場合は，血液のstealがおこっていることを推測すると血虚あるいは陰虚の病態に至ることは至極当然だと考えられた。産後の不調に対する漢方薬の処方はさまざまであり[11]，胎盤ポリープという病態も含めて産後の種々の不調に着目することが，漢方薬の処方を広げ，ひいては漢方薬治療における胎盤ポリープの管理においても重要になると考えられた。今後さらに症例を重ねていきたい。

なお，本論文において申告すべき利益相反はありません。また，患者には論文発表についての同意を口頭で得ています。

文　献

１）日本産婦人科学会．産科婦人科用語集・用語解説集改定第４版．東京．金原出版，2012；234.

２）菅野素子，大田昌治，岩本豪紀，黒須博之，増永彩，菊池友美，矢野亮，大川智実，塚本加奈子，小林織恵，山崎龍王，田村和也，小林弥生子，梅澤聡．胎盤ポリープに対して，子宮動脈塞栓術と子宮鏡下切除術を併用し治療した症例と経過観察で消失した症例の検討．日産婦内視鏡会誌 2016；32：152-154.

３）黒澤大樹，渡辺正，平賀裕章，石山美由紀，中西透，渡部洋．当科における子宮鏡下手術による胎盤ポリープの管理．日本子宮鏡研会誌 2019；1：9-13.

４）水野克彦，外山文子，上原有貴，林萌，竹下奨，佐々治紀．当院における臨床的胎盤ポリープ８例の検討．東海産婦会誌 2020；56：157-162.

５）漆川敬治，山田正代，岡田真澄，横山裕司，鎌田正晴，斎藤誠一郎，大藤敏文．経過観察を行った臨床的胎盤ポリープの６例．現代産婦人科 2012；61：85-90.

６）奥田靖彦，小笠原英理子，笠井真祐子，平田修司．胎盤遺残，胎盤ポリープ．産と婦 2012；79：1102-1108.

７）徳毛敬三，佐藤靖．胎盤遺残に駆瘀血剤を使用した５例．産婦漢方研のあゆみ 2018；35：154-160.

８）西田欣広，楢原久司，織部和弘．産後のマイナートラブル―後腹膜血種・胎盤ポリープに対する漢方療法．漢方と診療 2010；1：118-121.

９）日本産婦人科医会．研修ノートNo. 103．産科異常出血への対応．東京．日本産婦人科医会，2020；64-65.

10）後山尚久．女性診療科医のための漢方医学マニュアル．第１版．東京．永井書店，2003；52-53.

11）中原恭子，中原章徳，飯塚徳男，佐藤泰昌，吉本真奈美．出産を経験した婦人の体調不良に肝鬱対策を中心とした漢方薬治療が奏功した３例．日東医誌 2019；3：211-218.

【連絡先】
中原　恭子
医療法人社団女性クリニックラポール
〒730-0051　広島県広島市中区大手町 5-3-1
電話：082-241-6009　FAX：082-241-0506
E-mail：izn00114@nifty.com