ISSN 1882-482X

2021
Vol.70
No.1

現代産婦人科

Modern Trends in Obstetrics & Gynecology

足摺岬（高知県）

中国四国産科婦人科学会

原稿募集のお願い

「現代産婦人科」（中国四国産科婦人科学会雑誌）第70巻第２号（令和４年５月発行予定）の原稿を募集しております。応募者は，本号に掲載している最新の投稿規程に従い，学会ホームページのオンライン投稿・査読システムにアクセスし御投稿ください。多数の御投稿をお願い申し上げます。

締切日　令和３年12月25日（土）正午

- 郵送による御投稿は一切受け付けません。
- 応募者は，投稿開始時にアカウントの作成が必要です。
- 採録された論文は順次掲載されます。
- 締切日を過ぎて投稿された論文，編集上の期限までに採録に至らなかった論文は，採録後は次号への掲載となります。
- システム上の「投稿マニュアル」を参照してもなお不明な点がある場合は，以下にお問い合わせください。

＜問い合わせ先＞
〒700－8558　岡山市北区鹿田町２－５－１
岡山大学医学部産科婦人科学教室内
「現代産婦人科」編集委員会事務局
TEL 086－235－7320（直通）　FAX 086－225－9570
E-mail　obgyn@cc.okayama-u.ac.jp
学会ホームページ　http://tyuushi-obgyn.jp/index.html
※投稿規程とオンライン投稿・査読システム内の用語等に一部齟齬がございますことを何卒ご容赦ください。

中国四国産科婦人科学会

中国四国産科婦人科学会々則

（会　　則）

第１条　本会は中国四国産科婦人科学会と称す。

第２条　本会は中国四国９県の産科婦人科学会より構成され，各県産科婦人科学会々員は本会々員となる。

第３条　本会は産婦人科学の進歩発展に寄与し，併せて会員の親睦をはかることを目的とする。

第４条　本会は前条の目的を達成するために次の事業を行う。

１）学術集会の開催。

２）機関誌の発行。

３）優秀論文の顕彰。

４）その他必要事業。

第５条　本会に次の役員を置く。

１）評議員　若干名

日本産科婦人科学会規約に依り選出された代議員は，そのまま本会の評議員となる。

２）理　事　若干名

各県の地方部会長および大学医学科の産科婦人科領域の教授を理事とする。

３）会　長　１名

学術集会開催地の理事の中の１名がこれに当る。

４）監　事　２名

評議員会で選出され，会務を監査する。

５）幹　事　２名

事務所に１名，開催地に１名とし会長がこれを任命する。これら役員の任期は特に規定されたものの他は，１ヵ年とする。但し，重任を妨げない。

第６条　本会に名誉会員を置くことができる。

第７条　本会の運営は評議員会の審議を経て理事会がこれに当る。

第８条　本会の運営に必要な経費は会員数に応じて各県産科婦人科学会の分担とする。但し，学術集会に必要な経費については，他に参加費を徴収するものとする。学生・初期研修医からは参加費を徴収しない。

第９条　本会則の改定は評議員会の議を経て総会に報告するものとする。

第10条　本会の事務所は当分の間

〒700-8558岡山市北区鹿田町2-5-1

岡山大学医学部産科婦人科学教室内に置く。

改定　昭和49. 10. 27

改定　昭和56. 10. 10

改定　平成21. 9. 27

改訂　平成22. 9. 19

改訂　令和元. 9. 22

（内　　規）

第１条　機関誌の発行

１）機関誌「現代産婦人科」の発行は毎年２回行う。（２月と７月）

２）編集は本会事務局において行う。

３）刊行費は運営費によってまかなわれる。

４）機関誌は各地方部会を通じて会員に配布される。

５）原著掲載料として組上り６頁を越える印刷代及び30部を越える別刷代は著者の負担となる。

６）投稿規程は別に定める。

第２条　本会の運営

本会は運営の円滑化を計るため，理事会の諮問機関として次の委員会を組織する。

⑴　委員会の種類

１）運営委員会

委員会の設置改廃，日本産科婦人科学会，各県産科婦人科学会，産婦人科医会との連絡，その他本会の運営に必要な事項。

２）学術委員会

学術集会に関すること。特に学術集会に関する年次計画の作成，特別講演，シンポジウムの主題の選択ならびに担当者の選定，学会賞（八木賞）候補の推薦，公募臨床研究の選定。

３）編集委員会

編集方針の検討立案その他機関誌発行に必要な事項。

４）財務委員会

本会の予算，決算に関する事項。

⑵　委員会の構成

委員会委員は原則として，評議員をあて理事会で選考されるが必要により理事会の推薦するものを加えることができる。委員長は理事の互選により選出される。但し運営委員会は，会長を委員長とし，前期並びに次期会長を副委員長とする。委員会委員の任期は１ヵ年とし，重任を妨げない。各委員会の定数は次の通りとする。

運営委員会　若干名

学術委員会　若干名

編集委員会　若干名

財務委員会　若干名

※定数は理事会において検討

⑶　委員会の運営

委員会は年１回総会開催時に行われる。委員長は必要により臨時委員会を招集しあるいは通信委員

会により，協議することができる。

第３条　学会賞（八木賞）の選定

１）学会賞受賞の対象となる論文は過去２年間に本学会機関誌「現代産婦人科」，The Journal of Obstetrics and Gynecology Research，あるいはピアレビュー制度のある雑誌に印刷，公表されたもので，かつ論文内容が中国四国産科婦人科学会で既に発表されたものとする。
また，応募者は関連論文５編以内と履歴書を添付する。

２）学会賞に応募，又は推薦を希望するものは本学会々員に限る。

３）論文は単著，共著を問わない。但し共著の場合，受賞対象者は筆頭著者１名に限る。

４）審査は学術委員会がこれに当たるが，応募論文題目は全評議員に公示されるものとする。

５）応募者は論文別冊の指定部数を本学会総会開催１ヵ月前までに本会事務所に送付する。

６）学会賞受賞者数は原則として１名とする。受賞者には賞状及び賞牌を授与する。

７）学会賞受賞者には，次回の本学会学術講演会において受賞論文の内容について講演する機会を与える。

第４条　中国四国産科婦人科学会名誉会員の選出

１）本学会に対し特に功績のあった会員を名誉会員として顕彰することができる。

２）各県産科婦人科学会より理事会に申請され，理事会がこれを審議する。そして評議員会と総会で報告する。長らく各県産科婦人科学会の発展に功労のあった会員がその対象となる。

３）日本産科婦人科学会名誉会員および功労会員は合同地方部会名誉会員となる。

４）名誉会員の会費は徴収しない。

５）名誉会員には，名誉会員証を贈る。

第５条　運営費は当分の間，会員１人当り年間5,000円として各県産科婦人科学会毎にとりまとめ，毎年９月までに本会事務所に納入する。本会の会計年度は７月１日より翌年６月30日とする。

第６条　本内規の改変は評議員会の議を経なければならない。

改定　昭和49. 10. 27
改定　昭和50. 10. 19
改定　昭和53. 10. 22
改定　昭和57. 10. 2
改定　平成３．９．28
改定　平成５．10. 23
改定　平成８．10. 5
改定　平成10. 10. 17
改定　平成15. ９．19
改定　平成18. 10. 8
改定　平成21. ９．17
改訂　平成22. ９．19
改訂　平成29. ９．24
改訂　令和元. ９．22

中国四国産科婦人科学会
役員及び委員会（2021年9月20日～2022年9月18日）

会長　前田長正（高知）

理事　岩佐武（徳島）　金西賢治（香川）　京哲（島根）
工藤美樹（広島）　下屋浩一郎（岡山）　杉野法広（山口）
杉山隆（愛媛）　原田省（鳥取）　前田長正（高知）
増山寿（岡山）

監事　江尻孝平（岡山）　坂本康紀（高知）

幹事　泉谷知明（高知）　鎌田泰彦（岡山）

委員会委員名

運営委員会　委員長　前田長正（高知）
（副）増山寿（岡山）　京哲（島根）
泉谷知明（高知）　折出亜希（島根）

学術委員会　委員長　前田長正（高知）
岩佐武（徳島）　金西賢治（香川）　京哲（島根）
工藤美樹（広島）　下屋浩一郎（岡山）　杉野法広（山口）
杉山隆（愛媛）　原田省（鳥取）　前田長正（高知）
増山寿（岡山）

財務委員会　委員長　増山寿（岡山）
池谷東彦（愛媛）　岩部富夫（鳥取）　江尻孝平（岡山）
金崎春彦（島根）　坂本康紀（高知）　沼文隆（山口）
藤田卓男（香川）　三好博史（広島）　安井敏之（徳島）

編集委員会　委員長　増山寿（岡山）
岩佐武（徳島）　金西賢治（香川）　鎌田泰彦（岡山）

中国四国産科婦人科学会
評　議　員（2021年9月20日～2022年9月18日）

（鳥取）伊藤隆志　岩部富夫　谷口文紀
（島根）金崎春彦　栗岡裕子　中山健太郎
（岡山）鎌田泰彦　河原義文　中塚幹也　中村圭一郎
　　本田徹郎
（広島）古宇家正　伊達健二郎　土谷治子　中西慶喜
　　三好博史　村上朋弘　山本　暖
（山口）田村博史　沼　文隆　藤野俊夫
（徳島）春名　充　前川正彦　安井敏之
（香川）田中宏和　花岡有為子　藤田卓男
（愛媛）近藤裕司　矢野浩史　横山幹文
（高知）泉谷知明　坂本康紀　林　和俊

中国四国産科婦人科学会
名　誉　会　員

（鳥取）長田昭夫　前田一雄　寺川直樹
（島根）北尾　学　宮﨑康二　小村明弘
（岡山）河野一郎　本郷基弘　平野隆茂　奥田博之
　　平松祐司
（広島）大濱紘三　土光文夫　絹谷一雄　平林光司
　　占部　武　吉田信隆　勝部泰裕　内藤博之
　　上田克憲
（山口）加藤　紘　中川　清　西村博通　伊東武久
（徳島）青野敏博　奈賀　脩　吉本忠弘　鎌田正晴
　　三谷　弘　中山孝善　苛原　稔
（香川）猪原照夫　神保利春　半藤　保　原　量宏
　　樋口和彦　秦　利之
（愛媛）福井敬三　池谷東彦
（高知）相良祐輔　深谷孝夫　濱脇弘暉

学 術 論 文 投 稿 規 程

■名称について

中国四国産科婦人科学会機関誌は「現代産婦人科」。英文名はModern Trends in Obstetrics & Gynecology，略号はMod Trends Obstet Gynecolとする。

■投稿について

1．本誌に投稿するものは，共著者を含め原則として本会の会員に限る。
　非会員を掲載する場合は，単年度会費を事務局に納入する。
　学生，初期研修医名を掲載する場合はこの限りでなく，単年度会費を徴収しない。
2．本誌は年３回発刊し，第１号の〆切は６月30日，第２号の〆切は12月25日とする。なお，Supplementは学会抄録集とする。
3．本誌に投稿した論文の著作権は中国四国産科婦人科学会に所属する。
4．論文の種類は原著，症例報告とする。総説，診療指針，内外文献紹介，学会関連記事，座談会記事等は編集委員会が承認したもの，あるいは依頼したものとする。
5．論文は他紙に未発表のもので，それ自身で完結していなければならない。続報形式のものは認めない。
6．論文は和文とし，欧文は受け付けない。ただし，図表はこの限りでない。
7．投稿の方法は電子投稿に限る。オンライン投稿・査読システム（https://mc.manuscriptcentral.com/mtog）にアクセスし，必須事項を入力の上，表示される指示に従って投稿すること。
8．本誌は査読制を敷く。原稿の採否は査読者の意見を参考にして，編集委員長が決定し，事務局から通知する。採録決定日以降に，論文の「掲載予定証明書」を編集委員長名で発行することができる。
9．採録（受理）された論文は順次掲載される。掲載料は組上り６頁（概要，本文，図表，写真，文献を含む）までは，１万円とする。６頁を越える部分の印刷に要する費用，カラー印刷にかかる費用は著者に別途請求する。
10．別冊30部は無料とする。30部を越える別冊については送料を含め全額著者負担とする。これらの費用は論文が掲載された時点で徴収する。

■論文の書き方

1．原稿の長さは文献，図表も含め8,000字以内とする。なお表題，概要，英文抄録は字数に含めない。図表は１点400字で換算する。
　その他の原稿の長さは編集委員会の指示に従う。
2．文字原稿の作成は，Ａ４版横書きで，Microsoft Wordを使用すること。
　査読のため各頁下に頁数，各頁左端に行番号を付けること。
3．本文の記述の順序は，
　１頁目：表題，所属，著者名（それぞれ英文も併記），連絡先（筆頭著者の氏名，メールアドレス．所属施設の名称，住所，電話，FAX番号）
　２頁目：概要（800字以内）とキーワード（日本語５つ以内，英語５つ以内）
　３頁目：英文抄録200単語以内（double spaceで入力のこと）
　４頁目以降に【原著論文】緒言，方法，成績，考案，文献，図表の順に，【症例報告】緒言，症例，考案，文献，図表の順に記載する。本文中には図表の引用個所を明示する。

4．図表はMicrosoft Word，Excel，Power Pointを用いて作成し，１枚ずつに分けて番号を付ける。タイトルおよび説明文は本文の文献の後にまとめて記載すること。光顕写真には撮影倍率もしくはスケールを入れること。なお学会発表に用いたPower Pointによる図表はそのまま使用せず，投稿に適した形に修正すること。また，他雑誌からの図表を引用する場合は，著者の責任で使用許諾をとっておくこと。
5．単位，記号はm, cm, mm, g, mg, μg, l, ml, ℃, pH, N, M, Ci, mCi, μCiなどとする。
6．英語のつづりは米国式とする（例：center, estrogen, gynecology）。外国の人名，地名は原語のまま記載する。
7．学術用語は日本産科婦人科学科用語集および日本医学会の用語集に従う。
8．投稿にあたり，個人情報の取扱いは「個人情報保護法」を遵守すること。特に遺伝性疾患やヒトゲノム・遺伝子解析を伴う症例の報告では，「ヒトゲノム・遺伝子解析研究に関する倫理指針」（文部科学省・厚生労働省・経済産業省，平成20年12月１日改正）を遵守すること。なお症例について記載する時には，プライバシー保護の観点から，必要最小限の情報のみを記載する（来院日や手術日などの具体的な記載はせず，第３病日，Ｘ＋３年後といった記述にする。摘出標本，病理組織，画像の中に含まれる日時，個人を特定できる番号などは削除する）。また，対象となる個人からは同意を得ておくことが望ましい。
9．臨床研究や治験に関する論文，ガイドラインに記載されていない診療方針を含む症例報告は，インフォームド・コンセントを得た旨および所属施設・機関等の倫理委員会・治験審査委員会の承認を得た旨を記載すること。なお，編集委員会よりその証明を請求する場合がある。

■利益相反について

1．論文について開示すべき利益相反状態があるときは，投稿時にその内容を明記する。利益相反状態の有無の基準は，日本産科婦人科学会の「利益相反に関する指針」運用細則による。
2．特定の医薬品･医療機器の使用経験などに関する論文の場合には，利益相反に関する記載が必要である。

■文献記載について

1．文献の引用は論文に直接関係あるものにとどめ，文献番号は本文に現れた順に１，２，３…と付ける。
2．本文中では引用部位の右肩に文献番号１）２）…を付ける。なお著者名を記載する場合，２名以上の際には「山川ら」（和文），「Harris et al.」（英文）と略す。
3．文献は著者名全員と論文の表題を入れ，次のように正確に記載する。和文誌の雑誌名は医学中央雑誌収集誌目録略名表（医学中央雑誌刊行会編）に，欧文誌はIndex Medicusによる。

例【学術雑誌】著者名（全員）．表題．雑誌名 発行年（西暦）；巻：頁-頁.
新井太郎，谷村二郎．月経異常の臨床的研究．日産婦誌 1976；28：865-871.
Langer O, Berkus MD, Huff RW, Samueloff A. Shoulder dystocia should the fetus weighing greater than or equal to 4000 grams be delivered by cesarean section? Am J Obstet Gynecol 1991; 165: 831-837.

例【書籍（一般）】著者名［，編者名］．書名［，版数］．発行地：発行所，発行年（西暦）［；引用頁-頁］.
遠藤幸三．実地婦人科手術　改訂第２版．東京：金原出版，1982.
Rock JA, Thompson JD（eds）Te Linde's Operative Gynecology, 8th edn. Philadelphia: Lippincott-Raven, 1997.

例【書籍（分担執筆）】著者名．表題．編者名．書名［，版数］．発行地：発行所，発行年（西暦）；引用頁-頁.

岡本三郎．子宮頸癌の手術．塚本治編．現代産婦人科学Ⅱ．東京：神田書店，1975；162-180.

Hoffman MS, Cavanagh D. Malignancies of the vulva. In: Thompson JD and Rock JA (eds) Te Linde's Operative Gynecology, 8th edn. Philadelphia: Lippincott Williams & Wilkins, 1997; 1331-1384.

例【ウェブサイト（Website)】著者名．表題．ウェブサイト名．発表年（西暦），ウェブサイトのURL.［確認した日付］

政策統括官付参事官付人口動態・保健社会統計室．人口動態調査．厚生労働省．2019，https://www.mhlw.go.jp/toukei/list/81-1.html.［2019.09.01］

Committee on Publication Ethics. What to do if you suspect plagiarism: (a) Suspected plagiarism in a submitted manuscript. Available at: https://publicationethics.org/files/plagiarism%20A.pdf.［2019.09.01］

■査読・校正について

1．編集委員会からの査読結果，意見に対して，筆頭著者はオンライン投稿・査読システム上で返答する。
2．著者は編集委員会からの査読結果，意見に対し，①どこをどのように修正したかの回答書，②修正部をハイライト表示（もしくは赤文字と下線で表示）した修正原稿を指定期限以内に再提出する。
3．期日を経て，編集委員会に何の連絡もない場合には，投稿を辞退したものと見なす。
4．掲載論文は初校のみ著者校正とする。ただし組版面積に影響を与えるような改変や極端な組み替えは許されない。
5．英文表題および抄録は，事務局で一括してネイティブチェックを依頼し，初校の際に著者が校正する。ネイティブチェックの費用は著者に別途請求する。ただし著者が独自にネイティブチェックを依頼することを妨げないので申し出ること。

■罰則規定について

本誌はねつ造，二重投稿，剽窃・盗用などの不正行為を禁止する。発覚した場合は，採録を取消し，筆頭著者・共著者は，その後３年間投稿禁止とする。

■転載許諾について

1．本誌に掲載された図表の，他誌への転載を希望する場合には，別紙の「転載許諾のお願い」に記載し，切手を貼付した返信用封筒を同封の上，当編集委員会事務局宛に郵送する。なお「転載許諾のお願い」の書式は，中国四国産科婦人科学会のホームページからもダウンロード可能である。
2．転載の可否は，編集委員長が決定する。承諾の場合には，転載許諾印を押し返却する。
3．転載の際には，掲載を予定する書籍にその出典を明示する必要がある。

■原稿送付先・お問い合わせ

〒700-8558 岡山市北区鹿田町２丁目５番１号
岡山大学医学部産科婦人科学教室内
「現代産婦人科」編集委員会事務局
Tel 086-235-7320　Fax 086-225-9570
E-mail　obgyn@cc.okayama-u.ac.jp

編集委員会
編集委員長：増山　寿
編 集 委 員：岩佐　武，金西　賢治，鎌田　泰彦

昭和61年10月18日改定
平成14年９月28日改定
平成15年９月28日改定
平成17年10月16日改定
平成18年10月８日改定
平成24年９月23日改定
平成26年９月14日改定
平成27年９月６日改定
令和元年９月22日改訂
令和２年９月23日改訂
令和３年９月20日改訂

中国四国産科婦人科学会 御中

転 載 許 諾 の お 願 い

拝啓　時下ますますご清祥の段，お慶び申し上げます。
さて，　　は，下記の刊行予定について執筆を行っております。

タイトル：
著者名 ：
刊行予定：

つきましては，貴学会刊行の「現代産婦人科」より，次の図表を転載させて頂きたく宜しくお願い申し上げます。

タイトル：
著者名 ：
巻 号 ：
ページ ：
発行年 ：
図・表 ：

なお，転載に際しましては出典を明示いたします。お手数ではございますが，ご承諾の場合は下記にご署名・捺印の上，ご返送いただきたく宜しくお願いいたします。

敬具

年　　月　　日

氏名　　印
所属

〒
Tel:　　Fax:
E-mail:

上記の件について，了承・許可します。

年　　月　　日

現代産婦人科
編集委員長

目　　次

会則　役員及び委員会，評議員，名誉会員氏名，投稿規程
原　　著　　欄
米田　稔秀，他　子宮底部横切開法による帝王切開を施行した３症例
Transverse fundal incision method of cesarean section for women with placenta previa and placentas widely covering the entire anterior uterine wall: a report of three cases …… 1
安岐　佳子，他　菌血症をきたしたサルモネラ腸炎を発症した妊婦の一例
A case of a pregnant woman who developed *Salmonella* enteritis with bacteremia …… 7
田中　優，他　Scimitar症候群術後に良好な妊娠分娩転帰を得た１例
A case of successful pregnancy in a patient with repaired scimitar syndrome …… 13
寺林　博之，他　妊娠末期に発症し自然治癒した急性ヘルペス肝炎の１例
Spontaneous recovery of acute herpes simplex virus hepatitis in pregnancy …… 19
中島　博予，他　学童期に発症した未熟奇形腫に対するBEP療法の治療経験
A case of BEP therapy for a pediatric patient with immature teratoma …… 25
元村　衣里，他　卵巣癌の進展様式に類似したleiomyomatosis peritonealis disseminataの１例
A case of leiomyomatosis peritonealis disseminata similar to ovarian cancer progression …… 31
澤田真由美，他　術前に診断し得た卵巣広汎性浮腫の一例
A case of massive ovarian edema …… 37
秋定　幸，他　頸管妊娠に妊孕性温存治療を行ったが３年後に再発した１例
A case of recurrent cervical pregnancy 3 years after fertility preservation …… 43
道満　佳衣，他　子宮頸癌終末期に癌性収縮性心膜炎をきたした一例
Carcinomatous pericarditis with cervical cancer at the terminal stage: A case report …… 49
申神　正子，他　全腹腔鏡下子宮摘出術を施行した帝王切開癒痕部妊娠の１例
A case of total laparoscopic hysterectomy for cesarean scar pregnancy …… 53
杉原　弥香，他　Duchenne型筋ジストロフィー保因者の双胎妊娠における出生前診断
Prenatal diagnosis in twin pregnancy in a patient with Duchenne muscular dystrophy …… 59
村上　明弘，他　卵巣腫瘍の診断で手術を行った後腹膜神経鞘腫の一例
A case of retroperitoneal schwannoma diagnosed as an ovarian tumor before laparotomy …… 65
圓井　孝志，他　Obstructed Hemivagina and Ipsilateral Renal Anomaly症候群に対し腟壁開窓術を施行した１例
A case of obstructed hemivagina and ipsilateral renal anomaly syndrome treated with vaginal fenestration … 71
田村　貴央，他　筋層の切開方向と縫合方法の違いが腹腔鏡下子宮筋腫核出術の手術成績に及ぼす影響
Effect of the differences in myometrial incision direction and suturing method on surgical results of laparoscopic myomectomy …… 75
兼森　雅敏，他　hCGの下降が非順調型であった肺転移を伴う侵入奇胎の１例
Invasive mole with pulmonary metastasis and unsatisfactory reduction in human chorionic gonadotropin levels: A case report …… 81
佐々木佳子，他　産後２日目に発症した産褥精神病の１例
A case of puerperal psychosis on the second day after delivery …… 87
野村　有沙，他　当院で治療を行った卵巣原発癌肉腫の２例
Two cases of ovarian carcinosarcoma …… 93
三谷　龍史，他　腹腔鏡下子宮全摘出術を施行し得た筋腫関連赤血球増多症を伴う巨大子宮筋腫の一症例
Total laparoscopic hysterectomy for giant myoma with myomatous erythrocytosis syndrome: a case report …… 99
樫部真央子，他　肺良性転移性平滑筋腫を伴った子宮平滑筋腫の一例
A case of uterine leiomyoma with pulmonary benign metastasizing leiomyoma …… 105
綱掛　恵，他　産科危機的出血に対しフィブリノゲン製剤を使用した４例
Four cases of critical obstetric hemorrhage treated with fibrinogen concentrate …… 113
中村　一仁，他　双胎の子宮頸管短縮症例に対し子宮頸管ペッサリー留置中に大量出血を伴う腟壁裂傷を認めた一例
Vaginal wall laceration with massive bleeding during cervical pessary placement in a twin pregnancy with short uterine cervix: a case report …… 117
田村　公，他　子宮内膜癌・子宮内膜異型増殖症に対する妊孕性温存治療の治療効果と妊娠成績，周産期予後
Oncologic and reproductive, perinatal outcomes with fertility preservation therapy in women with endometrial cancer and atypical complex endometrial hyperplasia …… 123

曳野　耕平，他　子宮頸部に発生した侵襲性血管粘液腫の１例
Aggressive cervical angiomyxoma: A case report …… 129
築澤　良亮，他　当院における超緊急帝王切開―Grade A対応マニュアルの導入とその後の検討―
Survey of extremely emergent cesarean sections in our institution after introducing a manual for ‘grade A cesarean sections’ …… 133
村上　明弘，他　腹腔内に迷入したLNG-IUSをX線透視補助による腹腔鏡下に摘除した一例
A case of radiography-assisted laparoscopy for removal of migrated levonorgestrel-intrauterine system in the abdominal cavity …… 139
米谷　直人，他　腹腔鏡下に妊孕性温存手術を実施した境界悪性傍卵巣腫瘍の一例
Paraovarian tumor of borderline malignancy treated with laparoscopic fertility-sparing surgery: A case report …… 143
米谷　直人，他　良性腫瘍を念頭に腹腔鏡下手術を実施した後，低分化型と確定診断されたセルトリ・ライディッヒ細胞腫の一例
Poorly differentiated Sertoli-Leydig cell tumor diagnosed after laparoscopic surgery: A case report …… 149
玉田　祥子，他　後腹膜腔内に発育したpolypoid endometriosisの一例
A case of polypoid endometriosis developing in the retroperitoneum …… 155
根津　優子，他　巨大子宮頸部筋腫に対して逆行性子宮摘出術を施行した２症例
Two cases of retrograde hysterectomy for giant cervical fibroids …… 159
小西　晴久，他　重症皮膚筋炎に対するシクロフォスファミドを用いた化学療法中にGnRHアゴニストにより卵巣保護を行った１例
A case of dermatomyositis with ovarian protection by GnRH agonist for chemotherapy using cyclophosphamide …… 165
波多野　渚，他　抗NMDA受容体脳炎を発症した卵巣未熟奇形腫の１例
A case of anti-NMDA receptor encephalitis with ovarian immature teratoma …… 171
高田　雅代，他　帝王切開術後に脳室－胸腔シャント機能不全を起こした母体先天性水頭症の１例
Maternal congenital hydrocephalus with ventriculo-pleural shunt dysfunction after cesarean delivery: A case report …… 177
竹谷　俊明，他　子宮内反を伴った巨大なポリープ状異型腺筋腫（Atypical polypoid adenomyoma: APAM）の一例
Huge atypical polypoid adenomyoma associated with uterine inversion: A case report …… 181
正木　理恵，他　早期子宮体癌に対する腹腔鏡下子宮悪性腫瘍術後に下腿コンパートメント症候群を発症した１例
A case of lower limb compartment syndrome following laparoscopic uterine oncologic surgery …… 187
児玉　美穂，他　腹腔鏡下手術で判明した後腹膜妊娠の１例
Retroperitoneal ectopic pregnancy diagnosed during laparoscopic surgery: A case report …… 193
中村　康彦，他　子宮頸癌の妊孕性温存術後で２生児の獲得に至った不妊症の１症例
A case of two incidences of live birth in an infertile woman after radical trachelectomy …… 197
中川　達史，他　卵巣腫瘍茎捻転に対する腹腔鏡手術後に診断された悪性卵巣甲状腺腫の一例
Malignant struma ovarii diagnosed during laparoscopy for ovarian tumor torsion: A case report …… 203
谷　佳紀，他　卵巣がんの破裂を契機に腹部コンパートメント症候群をきたした１症例
Abdominal compartment syndrome after ruptured ovarian cancer: A case report …… 209
川西　貴之，他　治療に難渋した巨大子宮筋腫に対する筋腫核出術
Myomectomy for a giant uterine fibroid: A therapeutic challenge …… 215
桝田沙也加，他　高齢婦人科がん患者におけるCARG scoreの有用性に関する検討
Usefulness of CARG score in elderly gynecologic cancer patients …… 221
篠原　文香，他　術前に卵巣原発胚細胞性腫瘍を疑ったが，傍卵巣の平滑筋肉腫であった一例
A case of leiomyosarcoma, although a primary ovarian embryonic cell tumor was suspected before surgery: a case report …… 227
地方学会欄
令和３年鳥取産科婦人科学会鳥取県産婦人科医会総会ならびに学術講演会 …… 233
令和３年度山口産科婦人科学会・山口県産婦人科医会総会ならびに学術講演会 …… 235

現代産婦人科　Vol.70 No.1，2021 年，pp.1-5

子宮底部横切開法による帝王切開を施行した３症例

米田　稔秀・三輪　照未・鷹巣　剛・大谷　恵子・浅田　裕美
三輪一知郎・讃井　裕美・佐世　正勝・中村　康彦

山口県立総合医療センター　産婦人科

Transverse fundal incision method of cesarean section for women with placenta previa and placentas widely covering the entire anterior uterine wall: a report of three cases

Toshihide Yoneda・Terumi Miwa・Go Takasu・Keiko Ohtani・Hiromi Asada
Ichiro Miwa・Hiromi Sanai・Masakatsu Sase・Yasuhiko Nakamura

Department of Obstetrics and Gynecology, Yamaguchi Prefectural Grand Medical Center

前置癒着胎盤が疑われる症例や胎盤が子宮前壁を広く覆い癒着胎盤が疑われる症例に対して，胎盤への切り込みを避けることが出来る子宮底部横切開法が提唱されている。今回我々は，次回挙児希望のない症例に対して，子宮底部横切開法による帝王切開を施行した３症例を経験したので報告する。
症例１は37歳，７妊３産（自然流産１回，人工妊娠中絶２回，経腟分娩１回，帝王切開２回）。胎盤は前回帝王切開創を含む子宮前壁を広く覆い，癒着胎盤が疑われた。妊娠37週３日に子宮底部横切開法による帝王切開を施行し，癒着胎盤の診断で一期的に子宮を摘出した。症例２は36歳，３妊２産（帝王切開２回）。胎盤は前回帝王切開創を含む子宮前壁を広く覆い，癒着胎盤が疑われた。妊娠37週３日に子宮底部横切開法による帝王切開を施行し，癒着胎盤の診断で一期的に子宮を摘出した。症例３は40歳，３妊２産（帝王切開２回）。後壁優位の全前置胎盤で，癒着胎盤が疑われた。性器出血が増加したため，妊娠32週４日に子宮底部横切開法による帝王切開を施行した。癒着胎盤を認めたが，子宮周囲の癒着が高度であったため子宮摘出は困難と判断し，可及的に胎盤を剝離した後にバルーンタンポナーデ法を施行し，手術を終了した。
前置癒着胎盤が疑われる症例や胎盤が子宮前壁を広く覆い癒着胎盤が疑われる症例に対して，子宮底部横切開法を行うことで，胎盤への切り込みを避けることができるので，安全な手術が行えると考えられた。

A transverse uterine fundal incision has been proposed for cases in which placenta accreta is suspected or the placenta widely covers the anterior wall of the uterus. We report three cases in which cesarean section was safely performed by transverse uterine fundal incision for patients who had no desire for childbearing.
Case 1: In a 37-year-old gravida 7, para 3 (2 abortions, 1 spontaneous abortion, 1 vaginal delivery, 2 cesarean sections) patient, placenta accreta was suspected. At 37 weeks and 3 days of gestation, cesarean section was performed using a transverse uterine fundal incision. Case 2: In a 36-year-old gravida 3, para 2 (2 cesarean sections) patient, placenta accreta was suspected. At 37 weeks and 3 days of gestation, cesarean section was performed using a transverse uterine fundal incision. Case 3: In a 40-year-old gravida 3, para 2 (2 cesarean sections) patient, placenta accreta and total placenta previa were suspected. Owing to increased genital bleeding, cesarean section was performed at 32 weeks and 4 days of gestation by transverse uterine fundal incision.
In all cases, an incision in the placenta was avoided, and the surgeries were completed safely.

キーワード：前置胎盤，癒着胎盤，子宮底部横切開
Key words：placenta praevia, placenta accrete, transverse uterine fundal incision

緒　　言

癒着胎盤は，妊産婦死亡の主要な原因の一つであり，前置胎盤や既往帝王切開後妊娠，子宮手術の既往が多いほど，そのリスクは高くなるとされている[1) 2)]。特に胎盤が，前回帝王切開創上にある場合は癒着胎盤のリスクが著しく増加する[2) 3)]。近年，帝王切開による分娩率は上昇しており，癒着胎盤の有病率も上昇傾向にある[4) 5)]。

前置癒着胎盤が疑われる症例や胎盤が子宮前壁を広く覆い癒着胎盤が疑われる症例等に対して従来の子宮下部横切開を行うことは，胎盤への切り込みを避けることが難しいため，時に重篤な胎児失血や胎児貧血を引き起こす[6)]。また大量出血時には，盲目的に胎盤を除去する必要があり，この操作も術中の更なる出血の増加につながる可能性がある[6)]。この問題点に対して，子宮底部横切開法による帝王切開が提唱されている。子宮切開の際に胎盤へ切り込むことを回避でき，その後の胎盤剝離を直

視下で行えると報告されている[7)8)]。子宮底部横切開法の次回妊娠への影響については，問題なく経過した症例の報告がある一方で，子宮破裂を生じた症例の報告もあるため注意を要する[9)10)]。

今回我々は，次回挙児希望のない症例に対して，子宮底部横切開法による帝王切開を施行した３症例を経験したので報告する。

症　　例

【症例１】37歳，７妊３産（自然流産１回，人工妊娠中絶２回，経腟分娩１回，帝王切開２回)。自然妊娠成立後，前医にて妊娠管理されていたが，癒着胎盤が疑われたため，妊娠32週３日に当院へ母体搬送となった。胎盤は前回帝王切開創を含む子宮前壁を広く覆い，経腟超音波検査では特記すべき所見を認めなかったが，MRI検査にて，胎盤組織内にT2強調像での低信号域を認め，癒着胎盤が示唆された（図１)。次回挙児希望がなかったので，妊娠37週３日に子宮底部横切開法による帝王切開を施行し，2652gの児を娩出した。子宮筋層は菲薄化し，直下に暗赤色の胎盤が透見されたので癒着胎盤と判断し，この時点で一期的に子宮を摘出する方針とし，子宮全摘術を施行した。術中出血量は688gであった。術後経過は順調で，術後７日目に軽快退院となった。病理組織検査にて侵入胎盤と診断された。

【症例２】36歳，３妊２産（帝王切開２回)。自然妊娠成立後，前医にて妊娠管理されていた。妊娠35週４日に性器出血を認めたため前医受診，前置胎盤が疑われたため，当院へ母体搬送となった。胎盤は前回帝王切開創を含む子宮前壁を広く覆い，経腟超音波検査では子宮筋層が菲薄化していた（図２)。またMRI検査にて，子宮筋層前壁の一部が菲薄化しており，癒着胎盤を否定できなかった（図３)。次回挙児希望がなかったので，妊娠37週３日に子宮底部横切開法による帝王切開を施行し，3090gの児を娩出した。子宮筋層は菲薄化しており，直下に暗赤色の胎盤が透見された（図４）ので癒着胎盤と判断し，この時点で一期的に子宮を摘出する方針とし，子宮全摘術を施行した。子宮と膀胱の剥離操作の際に出血が増加し，術中出血量は2290gであった。術中にRBC４単位を輸血した。術後経過は順調で，術後10日目に軽快退院となった。病理組織検査にて単純癒着胎盤と診断された。

【症例３】40歳，３妊２産（帝王切開２回)。自然妊娠成立後，当院にて妊娠管理されていた。妊娠21週１日に性器出血を認めたため，切迫早産および前置胎盤の疑いで入院となった。後壁優位の全前置胎盤であったが，胎盤は前回帝王切開創部を覆っていた。経腟超音波検査では特記すべき所見を認めなかったが，MRI検査にて，胎盤組織内にT2強調像での低信号域が散見され，癒着胎盤が示唆された。(図５)。性器出血が増加したため，妊娠32週４日に緊急帝王切開を行った。次回挙児希望がなかったので，子宮底部横切開法を施行し，1844gの児を娩出した。子宮周囲の癒着が高度であったため子宮摘出は困難と考えられ，また癒着胎盤も部分的であったため，用手的に胎盤を剝離した後にバルーンタンポナーデ法を施行し，手術を終了した。術中出血量は1365gであった。術後イレウスに対して加療を要したが，術後17日目に軽快退院となった。

考　　案

癒着胎盤は，妊産婦死亡の主要な原因の一つであり[1)]，本邦でも2010～2018年の間に癒着胎盤に関連した妊産婦死亡は４例報告されている[11)]。既往帝王切開後妊娠，子宮鏡下子宮筋腫核出術や子宮内容除去術といった子宮内手術の既往，子宮内膜炎などがその危険因子とな

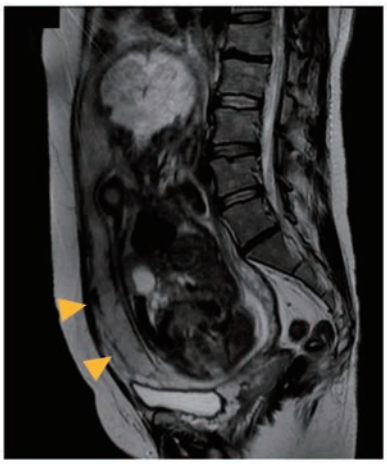

図１　骨盤部単純MRI　T2強調像
胎盤組織内にT2低信号域を認める（矢頭）

図２　経腟超音波検査画像
子宮前壁筋層の菲薄化を認める（矢頭）

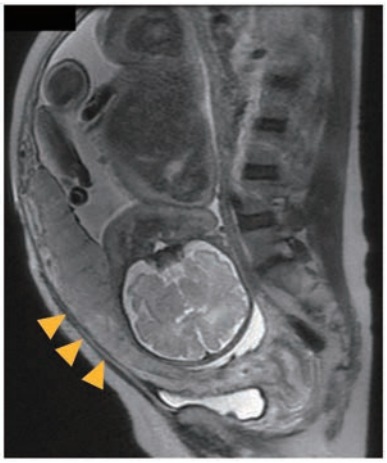

図３　骨盤部単純MRI　T2強調像
子宮前壁筋層の菲薄化を認める（矢頭）

るが，中でも，胎盤が前回帝王切開創上にある場合は癒着胎盤のリスクは著しく増加することが報告されている[3]。本邦の帝王切開率は，1990年が11.2%であったのに対して，2017年は25.8%と年々上昇しており[12]，癒着胎盤の有病率も上昇傾向にある[4][5]。前置胎盤も脱落膜の薄い子宮下部に胎盤が付着するため癒着胎盤のリスクとなり得るが，特に既往帝王切開に前置胎盤を合併した場合は前置癒着胎盤となるリスクが非常に高く，１回の既往帝王切開では24%であるのに対して，３回以上の既往帝王切開では67%に上昇すると報告されている[4]。癒着胎盤は，超音波検査で子宮筋層の菲薄化が描出できた場合に疑われ[6][13]，またMRI検査で，胎盤付着部での胎盤の膨隆，T2強調像での胎盤内の不均一な信号強度，胎盤内の低信号域の存在といった所見が間接的に癒着胎盤を示唆すると報告されている[14]。実際には穿通胎盤のような程度の大きいものでなければ，妊娠中に確定診断するのは難しいことが多く，先述の危険因子の有無を確認することが重要である。本症例はいずれも３回目の既往帝王切開後妊娠であり，特に症例１は子宮内手術の既往もあったため，癒着胎盤のリスクが高いと考えられた。また症例１，３ではT2強調像での間接所見を，症例２では子宮筋層の菲薄化を認め，いずれの症例のMRI画像でも癒着胎盤が示唆された。

前置癒着胎盤症例や胎盤が子宮前壁を広く覆い癒着胎盤が疑われる症例に対して，従来の子宮下部横切開では胎盤への切込みを避けられない場合があり，時に重篤な胎児失血や胎児貧血に繋がる可能性がある[6]。また大量出血時には，盲目的に胎盤を除去する必要があり，この操作も術中の更なる出血の増加につながる可能性がある[6]。Kotsuji et al.は母体と胎児，双方にとって安全であり，また産科医にとってストレスの少ない新しい術式として，子宮底部横切開法を提唱している（表１）[7][8][15]。子宮底部に横切開を加えることで切開が胎盤を横切ることを回避し，その後の胎盤剥離を目視下で行えることが利点として挙げられる。Nishida et al.は子宮底部横切開法を行った12例と従来通りの帝王切開を行った29例を対象とし，子宮摘出が必要となった場合の出血量について比較検討しているが，子宮底部横切開法を行った群で有意に出血量が少なかったと報告している[16]。子宮底部横切開後の次回妊娠に関して，早

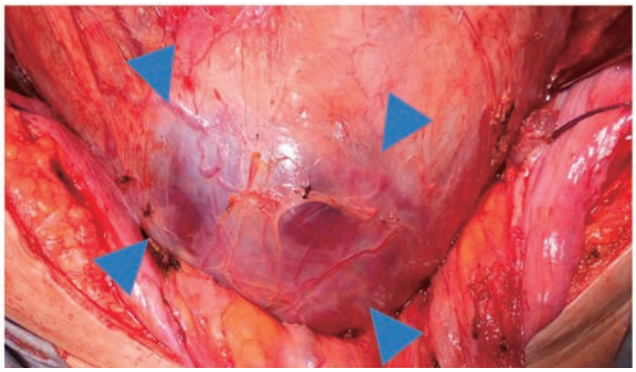

図４　術中所見
子宮筋層は菲薄化し，直下に暗赤色の胎盤が透見している（矢頭）

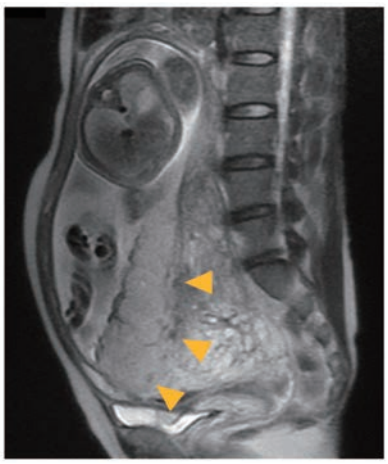

図５　骨盤部単純MRI　T2強調像
胎盤組織内にT2低信号域を認める（矢頭）

表１　子宮底部横切開法の適応（文献15より引用改変）

- 次の妊娠を希望しない場合
  癒着胎盤が否定できない前置胎盤症例と関連病態
- 次の妊娠を希望する場合
  1) 絶対的適応
  ⅰ) 子宮前壁を広く覆い
  ① 癒着胎盤が否定できない
  ② 低体重児
  ⅱ) 前置血管・辺縁静脈洞
  2) 相対的適応
  子宮前壁を広く覆うものの癒着胎盤は否定的
  成熟児

産となったものの母児ともに安全に妊娠管理することができた症例が報告されているが[9]，一方で，妊娠11週に子宮破裂を発症した症例[10]，妊娠21週に子宮破裂を発症した症例が報告されている[17]。子宮底部横切開法の次回妊娠への影響が明らかになっていない現状を踏まえ，当院では次回挙児希望のない症例に対して，十分なインフォームドコンセントを行った上で同術式を施行することにしている。本症例はいずれも癒着胎盤が疑われ，症例１，２は胎盤が前回帝王切開創を含む子宮前壁を広く覆い，症例３は後壁優位の全前置胎盤で，胎盤が前回帝王切開創部を覆っていた。３症例とも次回挙児希望はなく，子宮底部横切開法の良い適応であったと言える。子宮底部横切開法の適応や次回妊娠の許可基準，管理方法などは確立されておらず，今後さらなる症例の蓄積や検討が必要であると考えられる。

前置癒着胎盤が疑われる症例や胎盤が子宮前壁を広く覆い癒着胎盤が疑われる症例に対して，子宮底部横切開法を行うことで安全な手術が行えると考えられた。しかしながら，次回妊娠への影響が不明であり，その適応は慎重に判断する必要がある。本症例のように次回挙児希望がない症例は良い適応となると考えられた。

文　献

1）Belfort MA. Publications Committee, Society for Maternal-Fetal Medicine, Placenta accreta. Am J Obstet Gynecol 2010; 203: 430–439.

2）Silver RM, London MB, Rouse DJ, Leveno KJ, Spong CY, Thom EA, Moawad AH, Caritis SN, Harper M, Wapner RJ, Sorokin Y, Miodovnik M, Carpenter M, Peaceman AM, O'Sullivan MJ, Sibai B, Langer O, Thorp JM, Ramin SM, Mercer BM. Maternal morbidity associated with multiple repeat cesarean deliveries. Obstet Gynecol 2006; 107: 1226–1232.

3）Wu S, Kocherginsky M, Hibbard JU. Abnormal placentation: twenty year analysis. Am J Obstet Gynecol 2005; 192: 1458–1461.

4）Clark SL, Koonings PP, Phelen JP. Placenta previa/accrete and prior cesarean section. Obstet Gynecol 1985; 66: 89–92.

5）Solheim KN, Esakoff TF, Little SE, Cheng YW, Sparks TN, Caughey AB. The effect of cesarean delivery rates on the futureincidence of placenta previa, placenta accreta, and maternalmortality. J Matern Fetal Neonatal Med 2011; 24: 1341–1346.

6）Oyelese Y, Smulian JC. Placenta previa, placenta accrete, and vasa previa. Obstet Gynecol 2006; 107: 927–941.

7）Shukunami K, Nishijima K, Tajima K, Hattori K, Kotsuji F. A useful technique for controlling placental site bleeding for an uncommon type of placentation. Eur J Obstet Gynecol Reprod Biol 2005; 122: 247–248.

8）Kotsuji F, Nishijima K, Kurokawa T, Yoshida Y, Sekiya T, Banzai M, Minakami H, Udagawa Y. Transverse uterine fundal incision for placenta praevia with accrete, involving the entire anterior uterine wall: a case series. BJOG 2013; 120: 1144–1149.

9）Nishida R, Morikawa M, Yamada T, Takeda M, Akaishi R, Cho K, Minakami H. Successful pregnancy in a woman with uterine scarring by transverse fundal cesarean section. J Obstet Gynaecol Res 2014; 40(5): 1420–1422.

10）Ishida H, Takashima A, Nagaoka M, Takeshita N, Kinoshita T. Uterine rupture due to placenta percreta in the first trimester of a pregnancy subsequent to a transverse uterine fundal cesarean section: A case report. J Obstet Gynaecol Res 2018; 44(9): 1832–1835.

11）Hasegawa J, Tanaka H, Katsuragi S, Sekizawa A, Ishiwata I, Ikeda T. Maternal deaths in Japan due to abnormally invasive placenta. International Journal of Gynecology and Obstetrics 2018; 140: 375–376.

12）政策統括官付参事官付保健社会統計室. 医療施設調査. 厚生労働省. 2018, https://www.mhlw.go.jp/toukei/saikin/hw/iryosd/17/dl/02sisetu29-3.pdf［2021.03.19］

13）Comstock CH. Antenatal diagnosis of placenta accreta: a review. Ultrasound Obstet Gynecol 2005; 26: 89–96.

14）Lax A, Prince MR, Mennitt KW, Schwebach JR, Budorick NE. The value of specific MRI features in the evaluation of suspected placental invasion. Magnetic Resonance Imaging 2007; 25(1): 87–93.

15）小辻文和. 前置胎盤，低置胎盤，前置胎盤の帝王切開. 産婦手術. 2008：47–54，2008.

16）Nishida R, Yamada T, Akaishi R, Kojima T, Ishikawa S, Takeda M, Morikawa M, Yamada T, Minakami H. Usefulness of transverse fundal incision method of cesarean section for women with placentas widely covering the entire anterior uterine wall. J Obstet Gynaecol Res 2013; 39(1): 91–95.

17）Fujiwara-Arikura S, Nishijima K, Tamamura C,

Nishikawa Y, Takahashi J, Kawamura H, Nakago S, Kotsuji F, Yoshida Y. Re: Transverse uterine fundal incision for placenta praevia with accreta, involving the entire anterior uterine wall: a case series. Spontaneous uterine rupture during the subsequent pregnancy after transverse uterine fundal incision for placenta praevia with accreta. BJOG 2018; 125: 389–390.

【連絡先】
米田　稔秀
山口県立総合医療センター産婦人科
〒747-8511　山口県防府市大字大崎 10077 番地
電話：0835-22-4411　FAX：0835-38-2210
E-mail：toshihide063093@gmail.com

現代産婦人科　Vol.70 No.1，2021年，pp.7-11

菌血症をきたしたサルモネラ腸炎を発症した妊婦の一例

安岐　佳子・村上　祥子・堀　玲子・濵田　洋子

愛媛県立今治病院　産婦人科

A case of a pregnant woman who developed *Salmonella* enteritis with bacteremia

Yoshiko Aki・Sakiko Murakami・Reiko Hori・Yoko Hamada

Ehime Prefectural Imabari Hospital

サルモネラ菌は細菌性食中毒の原因としてもっとも重要な細菌のうちのひとつで，鶏卵，食肉，ペットの接触など広い範囲の感染源から感染しうる。サルモネラ腸炎は細菌性腸炎の中でも重症例が多く，時に重篤化する。治療は基本的に対症療法であるが，易感染性要因をもつ患者や，菌血症を併発している症例に対しては抗菌薬の投与がすすめられる。今回我々は，発熱，下痢，腹痛を主訴に受診した妊婦が経腟分娩に至り，来院時施行した血液培養からサルモネラ腸炎と診断し，適切な抗菌薬投与で治癒した一例を経験したので報告する。症例は27歳，１妊０産。発熱，下痢，腹痛を主訴に妊娠41週１日に当院を受診した。来院時体温38.4℃，頻回の水様性下痢と腹痛を認めた。血液培養，尿培養を採取後，尿路感染の可能性を考慮しcefmetazole（CMZ）の投与を開始した。その後自然陣痛が発来し自然破水，順調に分娩進行し経腟分娩に至った。児は明らかな感染徴候なく経過した。後日，来院時に採取した血液培養からサルモネラ菌が検出され，投与中のCMZに耐性であったためlevofloxacin（LVFX）へ変更した。母体の発熱，下痢症状は軽快し，LVFXを内服へ変更した後，第11病日に退院となった。妊婦が悪寒戦慄を伴う発熱などの感染徴候を認めた際には，適切な抗菌薬治療の必要性を判断する上で血液培養など各種培養検査が有用であり，起因菌が特定できるまでは症状に応じた感染予防策をとることで，新生児を含め周囲への感染拡大を防ぐことが可能である。

Salmonella can cause bacterial food poisoning, with infection from a wide range of sources, including eggs, meat, and contact with pets. *Salmonella* enteritis is often the most severe type of bacterial enteritis. Treatment is usually symptomatic; however, antibacterial drugs are recommended for patients with compromised immune systems, including pregnant women and patients with bloodstream infections. We report a case of a pregnant woman with fever, diarrhea, and abdominal pain, who was diagnosed with *Salmonella* enteritis from a blood culture performed during her visit and was cured by antibacterial drug treatment.

The patient was a 27-year-old 1G0P. She visited our hospital with a chief complaint of fever, diarrhea, and abdominal pain. At the time of admission, her body temperature was 38.4℃, with frequent watery diarrhea and abdominal pain. After collecting blood and urine for culture, we began administering cefmetazole (CMZ) considering the possibility of a urinary tract infection. Subsequently, spontaneous labor pains occurred and vaginal delivery progressed smoothly. The infant passed without obvious signs of infection. Later, *Salmonella* was detected in the blood culture and since it is resistant to CMZ, the antibacterial drug was changed to levofloxacin (LVFX). The fever and diarrhea improved after administering LVFX and she was discharged on the 11th day. When a pregnant woman has signs of infection, such as fever with shaking chills, various culture tests, including blood culture are useful in determining the appropriate antimicrobial treatment. The spread of infection can be prevented by taking preventive measures according to the symptoms observed until the causative bacterium is identified.

キーワード：サルモネラ，感染性腸炎，菌血症，妊婦，経腟分娩
Key words：*Salmonella*, infectious enteritis, bacteremia, pregnant woman, vaginal delivery

緒　　言

サルモネラ菌は細菌性食中毒の原因としてもっとも重要な細菌のうちのひとつで，鶏卵，食肉，ペットの接触など広い範囲の感染源から感染しうる[1)]。サルモネラ腸炎の特徴は細菌性腸炎の中でも重症例が多く，下痢などの経過も長いこと，除菌までの期間が長いこと，時に菌血症や病巣感染を続発し重篤化することなどが挙げられる[2)]。治療は基本的には対症療法，すなわち安静，食事の工夫，輸液による脱水や電解質の補正などとされるが，小児・高齢者や妊婦，糖尿病・肝硬変・腎不全・悪性腫瘍などの基礎疾患のある患者，免疫抑制療法治療中の患者など，易感染性要因をもつ者に対しては抗菌薬の投与がすすめられる[3)]。また，菌血症を併発している患

者に対しても抗菌薬の投与が望ましい。

今回我々は，発熱，下痢，腹痛を主訴に受診した妊婦が経腟分娩に至り，来院時施行した血液培養からサルモネラ腸炎と診断し，適切な抗菌薬投与で治癒した一例を経験したので報告する。

症　　例

患者：27歳
妊娠分娩歴：１妊０産
既往歴：特記事項なし
現病歴：自然妊娠成立後前医で妊娠管理されていた。妊娠41週０日より悪寒戦慄を伴う発熱，頻回の水様性下痢，腹痛が出現し前医を受診した。止瀉剤を処方され帰宅したがその後も症状は改善せず，翌日妊娠41週１日に精査加療目的に当院を紹介受診した。周囲に同様の症状を有する者はいなかった。発症の数日前に自宅で焼肉をしたとのことであった。
入院時現症：身長 156.0cm，体重 79.9kg（非妊娠時体重 65.3kg），BMI 32.8kg/m^2（非妊娠時BMI 26.6kg/m^2）。意識清明。体温 38.4℃。脈拍 153/分，整。血圧 126/58mmHg。SpO_2 99%（自発呼吸，room air）。顔面苦悶様。咳嗽・鼻汁はなく，咽頭痛や咽頭発赤，嗅覚・味覚異常は認めなかった。呼吸音は清，胸部単純X線検査では異常陰影を認めなかった。腹部は軟で明らかな圧痛はなく，腸蠕動音は正常であった。背部にCVA叩打痛は認めなかった。軽度の下腿浮腫を認めた。腟鏡診では白色帯下を認め，子宮内腔からの明らかな持続出血や羊水流出は認めなかった。子宮口は閉鎖し後方で，頸管はやや軟であった。
入院時検査所見：血液検査所見，尿検査所見は表１に示す。経腟超音波断層法では児は頭位で，前置胎盤や前置血管を示唆する所見は認めなかった。経腹超音波断層法では児は第一頭位で，胎盤は右側壁に位置し明らかな胎盤肥厚や後血腫像は認めなかった。推定体重は3115g，臍帯動脈血流pulsatility index 0.54，AFI 9.9であった。NSTではreactiveで規則的な子宮収縮は認めなかった。
入院後経過：上記より感染性腸炎合併妊娠のため入院管理とした。入院後経過を図１に示す。

第１病日，12時に入院。発熱を認めたもののcoronavirus disease 2019（COVID-19）を示唆する所見はなかった。感染性腸炎の原因菌が特定されていなかったため個室管理とし，患者に接する際は標準予防策で対応した。絶食管理，細胞外液の補液を開始し，血液培養検査を静脈血より２セットと，尿培養検査を採取した後，尿路感染症の可能性も考慮しcefmetazole（CMZ）１g×２/日の静脈点滴を開始した。14時40分に自然破水し，羊水混濁は認めなかった。内診で子宮口は２cm開大，展退80%，同時刻より有痛性，規則性の子宮収縮が出現し陣痛発来と判断した。CTGでは基線細変動正常で一過性徐脈は認めなかった。術前検査を行いダブルセットアップで分娩待機の方針とした。17時16分に子宮口全開大となり，17時32分に経腟分娩で児娩出，17時35分に胎盤娩出となった。児は女児，体重 3716g，身長 51cm，Apgar score ８/９点（１分値/５分値），臍帯動脈血pH 7.348であった。児は出生後すみやかに第一啼泣を認めた。母体に感染徴候を認めていたため新生児科医による診察を行ったが明らかな感染徴候はなく，血液検査でCRP 0.05mg/dLと陰性であったため産科新生児室で管理の方針となった。母体は子宮収縮良好で，分娩時出血量は435gであった。胎盤は周郭胎盤であり，病理組織診断では絨毛膜羊膜炎を示唆する所見は認められなかった。分娩後２時間後以降は個室管理（母児分離）を

表１　入院時検査所見

入院時検査所見

【血液検査所見】

AST	14 U/L
ALT	9 U/L
LDH	187 U/L
T-Bil	0.8 mg/dL
γ-GTP	4 U/L
総蛋白	6.7 g/dL
ALB	3.2 g/dL
BUN	6.0 mg/dL
Cr	0.63 mg/dL
UA	5.3 mg/dL
Na	133 mEq/L
K	3.2 mEq/L
Cl	106 mEq/L
CRP	6.56 mg/dL

白血球数	14590/μL
赤血球数	438万/μL
血色素量	11.2 g/dL
血小板数	20.2万/μL

【尿検査所見】

色調	橙色透明
糖	±
蛋白	2+
潜血	−
ケトン	4+
比重	>1.030
pH	6.0
白血球	1-4/HPF
赤血球	1-4/HPF
細菌	±

継続しスタッフは引き続き標準予防策で対応し，絶食，補液，抗菌薬投与を継続した。小児科医と相談の上，児への感染リスクを考慮し母児接触や母乳栄養は避け，後日母体の症状が改善してから母児接触（母児同室）開始，血液培養再検の陰性を確認してから母乳栄養開始の方針としそれまではミルク栄養とした。

第２病日，培養開始24時間で血液培養の嫌気性ボトル１本からグラム陰性桿菌が検出されたが，この時点では菌種は特定されなかった。菌血症の診断でCMZの静脈点滴を継続する方針とした。

第３病日，培養開始48時間で血液培養から *Salmonella.enteritidis* が検出された。薬剤感受性はCMZに耐性，levofloxacin（LVFX）に感受性であったため，抗菌薬をLVFX 500mg/日の静脈点滴へ変更した。母体の下痢症状が持続していたため個室管理，標準予防策を継続し，母児分離も継続した。下痢の回数や量は減ってきたため，食事を軟菜食から開始した。児はサルモネラ感染の有無を確認するため便，鼻咽頭粘液，臍部の培養を採取したが，いずれからもサルモネラ菌は検出されなかった。児のCRPもその後フォローを継続したが上昇なく経過した。

第４病日，血液検査でCRP，WBCともに改善傾向であった。固形便も混ざるようになり，食事は普通食へ変更し補液は終了した。

第９病日，完全に固形便となり発熱もなく経過したため母児接触（母児同室）を開始し，再度血液培養を静脈血より２セット採取した。

第10病日，抗菌薬をLVFX 500mg/日の内服へ変更した。

第11病日，血液培養の陰性を確認し直接母乳栄養を開始した。育児手技を獲得したため同日午後退院となった。抗菌薬内服は退院後４日間継続し，静脈点滴と合計して14日間の投与とした。

考　　案

サルモネラ菌は細菌性食中毒の原因としてもっとも重要な嫌気性グラム陰性桿菌のうちのひとつで，鶏卵，食肉，ペットの接触など広い範囲の感染源から感染しうる[1)]。サルモネラの宿主域は極めて広く，ヒトをはじめ各種の哺乳類，鳥類，爬虫類が感染または保有している。食中毒を起こす菌型は，*S.enteritidis*（サルモネラ腸炎菌）や*S.typhimurium*（ネズミチフス菌）など約100の血清型が存在する。感染源として*S.enteritidis*は鶏卵の卵殻内汚染，鶏肉，飼料汚染などが指摘されており，*S.arizonae* はペットのカメがしばしば保有している[2)]。サルモネラ腸炎は８～72時間の潜伏期間をおいて悪心・嘔吐，下痢，腹痛などの症状で発症し，発熱を伴う例も多くみられる[4)]。サルモネラ腸炎は細菌性腸炎の中でも重症例が多く，下痢などの経過も長いこと，除菌までの期間が長いことなどが特徴としてあげられる[2)]。サルモネラ感染症は腸炎以外に髄膜炎，骨髄炎，関節炎など腸管外合併症が知られている。また，菌血症も腸管外合併症のひとつであり，サルモネラ腸炎患者の最大約８％に発症するといわれており，他の細菌性腸炎と比較して高率である[5)]。

治療は胃腸炎症状のみであれば基本的には対症療法，すなわち安静，食事の工夫，輸液による脱水や電解質の補正などとされており，抗菌薬治療は不要とされてい

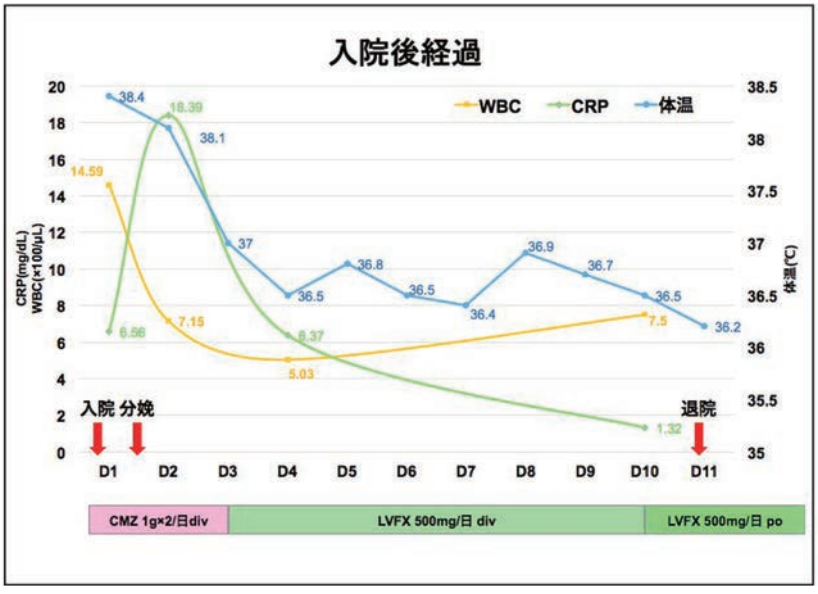

図１　入院後経過　入院後の体温，CRP，WBC の推移をグラフに示す。
CMZ：セフメタゾール　LVFX：レボフロキサシン　div：静脈点滴　po：経口投与

る。非チフス性サルモネラ属菌による腸炎に対する抗菌薬治療は，基礎疾患のない成人においては下痢や発熱などの有症状期間を短縮させず，かえって保菌状態を長引かせることが知られており，厚生労働省による抗微生物薬適正使用の手引きでは，健常者における軽症のサルモネラ腸炎に対して抗菌薬投与を行うことは推奨されていない[6)]。しかし，小児・高齢者や妊婦，糖尿病・肝硬変・腎不全・悪性腫瘍などの基礎疾患のある患者，免疫抑制療法治療中の患者など，易感染性要因をもつ者に対しては抗菌薬の投与がすすめられる[3)]。また，菌血症を併発している症例に対しても抗菌薬の投与が望ましい。抗菌薬を投与する場合，第一選択はLVFX経口投与，第二選択はceftriaxone（CTRX）静脈点滴が推奨されている[4) 6)]。本症例では血液培養結果でサルモネラ菌が検出されるまでは，尿路感染症の可能性も考慮した上でCMZ静脈点滴を選択したが，血液培養採取後48時間でCMZ耐性のサルモネラ菌が検出されたため，抗菌薬を変更する方針とした。CTRXは感受性検査が施行されていなかったため耐性の可能性も考慮し，変更後の抗菌薬にはLVFXを選択した。母体の症状はすみやかに改善し，抗菌薬を内服に変更後も良好な経過をたどった。今回，来院時に血液培養を採取していたことで菌血症の診断，原因菌の同定が可能となり，また薬剤選択の観点からも血液培養は非常に有用であった。本症例ではおそらく感染の原因は，発症の数日前に自宅で焼肉をした際に摂取したという牛肉と思われたが正確には特定困難であり，同じ食肉を摂取した夫は症状なく経過した。悪寒戦慄があれば菌血症を疑う，というのはほぼ常識化してきている知識であるが，これは沖縄県立病院の救急に急性の発熱で受診した526例の悪寒のレベルと血液培養陽性率を評価した報告が先駆けであると言われている[7)]。この報告によると，Shaking chill（毛布をかぶっても全身性の震えがある悪寒）がある患者が血液培養陽性である特異度は90.3%とされている。また，妊婦が感染徴候を認めた際にはあらゆる疾患の鑑別が必要であり，特に抗菌薬での治療が必要な場合には使用可能な薬剤が限られているため，起因菌と感受性のある抗菌薬の特定が急がれる。妊婦も含め一般に，悪寒戦慄を伴う発熱など感染徴候を訴えた場合には，血液培養，尿培養など各種培養検査が有用である。また，成人の細菌による急性下痢症は自然軽快するものが多いため，軽症例を含めた急性下痢症の患者全員に培養検査を行い，原因微生物を特定する意義は小さいとされるが，その一方で中等症～重症例や，長引く下痢，抗菌薬を投与する症例などでは原因微生物の検出を目的として便培養を行うことが望ましいことも指摘されている[6)]ため，本症例でも血液培養や尿培養に加え便培養検査も施行すべきであった。

サルモネラの母児垂直感染は，頻度は低いが重症例の報告もあり軽視できない。また，分娩時無症状母体から出生し，重症サルモネラ感染症を発症した新生児の報告もあるため注意が必要である[8)]。また妊娠中の母体サルモネラ感染については胎児への垂直感染のみならず周囲への水平感染にも注意が必要である。感染対策としては基本的にはマスク，手袋，エプロン（もしくはガウン）などの装着で標準予防策を行う。本症例では入院時の症状から腸炎を疑ったものの原因菌が特定されていなかったため，母体の個室管理と標準予防策を行う方針とした。分娩後は小児科医と相談の上，児への感染リスクを考慮し母児分離の方針とした。原因菌がサルモネラと特定されて以降も個室管理，標準予防策，母児分離を継続することで，母体への対応スタッフやその他の患者への院内感染，また児への水平感染を防ぐことが可能であった。通常サルモネラ腸炎ではトイレの消毒など徹底した感染管理を行うことが可能であれば個室管理は必要ないが，産後母体の体調面も考慮した上で原因菌判明後も個室管理を継続した。母体の症状改善後は感染のリスクが下がるとされるため母児接触（母児同室）を開始した。サルモネラ菌は症状改善後も排菌期間が長期に渡るという報告もあるが，退院に向けた育児手技獲得のため母児同室はどうしても必要であり，家族に十分インフォームドコンセントを行った上で母児同室を行うこととした。また，母乳感染のリスク回避のため分娩後から母乳栄養は行わず，母体の血液培養再検で陰性が確認できてから母乳投与を開始する方針とした。本症例では児に明らかな感染徴候はなく経過し，便培養からもサルモネラ菌は検出されず，幸いにも垂直感染，水平感染は認めなかった。しかし新生児においてサルモネラ感染が認められた場合には，他の新生児への水平感染や，対応スタッフからの院内感染にも注意が必要である。また，新生児は症状が軽快しても再発や長期保菌となることがあり，便培養を繰り返し行うなどの観察は必要である。

結　　語

発熱，下痢を主訴に受診した妊婦が経腟分娩に至り，来院時施行した血液培養からサルモネラ腸炎と診断し，適切な抗菌薬投与で治癒した一例を経験した。妊婦が悪寒戦慄を伴う発熱などの感染徴候を認めた際には，適切な抗菌薬治療の必要性を判断する上で血液培養など各種培養検査が有用である。また，妊婦が感染徴候を認めた際には症状に応じた感染予防策をとることで，新生児を含め周囲への感染拡大を防ぐことが可能である。

本稿において全ての著者は開示すべき利益相反状態はない。

文　献

1）小坂健．感染性腸炎―発症病理をめぐって―サルモネラ腸炎．小児科診療 2001；64巻：1013-1017.

2）岡田薫．各種食中毒の治療の実際　サルモネラ．臨床と研究 1999；76巻：1101-1105.

3）岸田さなえ，大森学人，津久井瑞江，野ヶ山泰介，柴田映道，小林靖明．菌血症を合併したサルモネラ腸炎の３きょうだい例．小児科臨床 2019；72巻：638-642.

4）大西健児，相野田祐介，今村顕史，岩渕千太郎，奥田真珠実，中野貴司．JAID/JSC感染症治療ガイドライン2015―腸管感染症―．感染症学雑誌 2016；90巻：31-65.

5）西原悠二，細川直登．細菌性胃腸炎（細菌性食中毒）腸炎ビブリオ感染症・サルモネラ感染症．医学と薬学 2017；74巻：791-798.

6）厚生労働省保健局結核感染症課．抗微生物薬適正使用の手引き　第二版．2019,
https://www.mhlw.go.jp/content/10900000/000573655.pdf［2020.12.18］

7）Tokuda Y, Miyasato H, Stein GH, Kishaba T. The degree of chills for risk of bacteremia in acute febrile illness. The American Journal of Medicine 2005; 118: 1417.e1-1417.e6.

8）Rai B, Utekar T, Ray R. Preterm delivery and neonatal meningitis due to transplacental acquisition of non-typhoidal Salmonella serovar montevideo. British Medical Journal Case Reports 2014; bcr2014205082.

【連絡先】
安岐　佳子
愛媛県立今治病院産婦人科
〒794-0006　愛媛県今治市石井町４丁目5-5
電話：0898-32-7111　FAX：0898-22-1398
E-mail：yoshiko_takeuchi@yahoo.co.jp

現代産婦人科　Vol.70 No.1，2021 年，pp.13-18

Scimitar症候群術後に良好な妊娠分娩転帰を得た１例

田中　優[1)]・清川　晶[2)]・佐伯　綾香[1)]・牧尾　悟[1)]・村越まどか[1)]
赤松　巧将[1)]・荒武　淳一[1)]・小嶋　一司[1)]・髙橋小百合[1)]・舩冨　爽子[1)]
露木　大地[1)]・西村　智樹[1)]・原　理恵[1)]・伊藤　拓馬[1)]・楠本　知行[1)]
福原　健[1)]・中堀　隆[1)]・長谷川雅明[1)]・本田　徹郎[1)]

１）公益財団法人大原記念倉敷中央医療機構　倉敷中央病院　産婦人科
２）大阪赤十字病院　産婦人科

A case of successful pregnancy in a patient with repaired scimitar syndrome

Yu Tanaka[1)]・Hikaru Kiyokawa[2)]・Ayaka Saeki[1)]・Satoru Makio[1)]・Madoka Murakoshi[1)]
Yoshimasa Akamatsu[1)]・Junichi Aratake[1)]・Kazushi Kojima[1)]・Sayuri Takahashi[1)]・Sawako Funatomi[1)]
Daichi Tsuyuki[1)]・Tomoki Nishimura[1)]・Rie Hara[1)]・Takuma Ito[1)]・Tomoyuki Kusumoto[1)]
Ken Fukuhara[1)]・Takashi Nakahori[1)]・Masaaki Hasegawa[1)]・Tetsuro Honda[1)]

1）Department of Obstetrics and Gynecology, Kurashiki Central Hospital
2）Department of Obstetrics and Gynecology, Japanese Red Cross Osaka Hospital

近年，先天性心疾患患者の妊娠出産は増加傾向にある。Scimitar症候群は稀な疾患であり，妊娠分娩の報告は少ない。今回，我々はscimitar症候群術後患者の妊娠分娩管理を経験した。患者は27歳の初産婦。生後８か月で右肺葉内肺分画症・scimitar症候群と診断され，生後10か月で右肺下葉切除術・部分肺静脈還流異常修復術を施行された。２歳時に右肺静脈－左房吻合部閉塞に至ったが，肺高血圧は軽度であり経過観察となった。18歳時の小児科受診を最後に通院が途絶えていたが，27歳で自然妊娠成立，当科紹介となり，小児科，循環器内科と連携して妊娠管理を行った。心機能，酸素化は全妊娠経過を通じて保たれ，肺高血圧も認めず，心電図・SpO_2監視下に分娩管理予定とした。妊娠38週３日，陣痛発来するも分娩停止となり，緊急帝王切開術を行った。産褥１日目の経胸壁心臓超音波検査で著変を認めず，産褥２か月には妊娠初期の心機能と同等となった。その後は小児科より循環器内科紹介となり経過観察中であり，日常生活上の愁訴や心電図異常を認めていない。Scimitar症候群患者の妊娠分娩の報告は少ないが，心機能が保たれ，肺高血圧を認めなければ，妊娠分娩経過は良好とされている。修復術後の妊娠分娩報告は検索の限り本症例が初であるが，既報と同様に心機能が保たれ，肺高血圧がなければ妊娠分娩経過は良好と考えられた。本症例では18歳を最後に定期受診が途絶えており，患者自身の病状理解度の把握不足があったものと考えられた。先天性心疾患患者では，疾患に関する説明が小児期の患者の保護者へ向けたものとなるため，特に治療が奏功して本人の自覚症状がない場合には，本人の疾患理解が不足していることがある。幸い本症例での妊娠分娩経過は良好だったが，先天性心疾患の患者に対しては，患者本人を含めた早期からのプレコンセプションケアが必要と考える。

Pregnancy in patients with congenital heart disease (CHD) has recently increased. Herein, we report a successful pregnancy in a 27-year-old primiparous woman with repaired scimitar syndrome (SS). She was diagnosed with SS and right intralobar pulmonary sequestration at eight months of age. Two months later, surgical repair of SS and right lower lobectomy were performed due to pulmonary hypertension (PH). A pulmonary venous obstruction occurred when she was two years old, but the PH remained mild. She was placed on watchful waiting before being lost to follow-up when she was 18 years old. She was referred to our department upon becoming pregnant. Cardiac function and oxygenation were preserved without signs of PH throughout the pregnancy. An emergency cesarean section was performed at 38 weeks and 3 days due to arrested labor. Her postpartum course was uncomplicated. There are few reports of pregnancy in patients with SS. To the best of our knowledge, this is the first report of pregnancy in a patient with repaired SS. If cardiac function is preserved without PH, pregnancy outcomes in SS are generally favorable, whether repaired or not. Cardiac disease is a major cause of maternal death. Therefore, timely preconception care should be offered to all patients with CHD.

キーワード：Scimitar症候群，先天性心疾患，プレコンセプションケア
Key words：Scimitar syndrome, adult congenital heart disease, preconception care

緒　　言

医療の発達に伴い，先天性心疾患の予後は改善し，成人先天性心疾患（Adult congenital heart disease: ACHD）女性の妊娠出産は増加傾向にある。わが国での分娩件数は年間約95万件だが，そのうち3000件がACHD合併妊娠と推測されている[1)]。近年，ACHD症例の妊娠，分娩管理に関しては様々な報告がなされており，徐々に各疾患に応じた妊娠，分娩管理方法も確立されつつある。一方で，一口にACHD合併妊娠といっても，心奇形の構造，血行動態，心機能，修復術の有無，修復術後の状態など，妊娠分娩の予後を決める因子は多岐にわたる。またACHD合併妊娠は増加傾向にあるとはいえ，頻度は多くはないことから，未だに十分な知見の得られていない分野も多い。

Scimitar症候群は，一部の肺静脈が体静脈系に異常還流する部分肺静脈還流異常症の一種で，先天性心疾患の中でも稀な疾患であり，妊娠分娩についての報告が少ない疾患の一つである。Scimitar症候群では右肺静脈が左心房ではなく下大静脈に直接流入し，かつ右肺形成不全および心臓の右方偏位を合併することが多い。胸部X線写真で異常肺静脈が特有の陰影を示し，その形状が三日月形の刀（scimitar）に類似していることから名付けられている。部分肺静脈還流異常症は全心奇形の0.5－１％と稀な疾患であるが[2)]，scimitar症候群はさらに稀であり，頻度は10万出生に１－３例とされる[3)]。

今回我々はscimitar症候群，かつ右肺下葉切除術および部分肺静脈還流異常症異常修復術後患者の妊娠分娩管理を経験した。原疾患に伴う肺高血圧の発症，妊娠後期や分娩後の循環血漿量増加に伴う心機能低下や，肺切除術後であることによる呼吸困難の出現に留意しながら管理を行った。本症例の経過につき，若干の文献的考察を加えて報告する。

症　　例

27歳，１妊０産。正期産で出生し，出生時にはチアノーゼの指摘なく，その後の発育・発達に問題を認めていなかった。生後８か月，肺炎で入院した際に撮像された胸部レントゲンで心陰影の右方偏位を認め，MRI検査，CT検査にて，右肺葉内肺分画症および右肺低形成が疑われた。心臓血管カテーテル検査にて，右肺葉内肺分画症およびscimitar症候群と診断された（図１）。生後10か月，肺高血圧を認めるようになり，また肺分画症に感染をきたす可能性を考慮され，右肺下葉切除術および部分肺静脈還流異常症異常修復術（右肺から下大静脈に流入するscimitar veinの結紮および右肺静脈－左房吻合）を施行された。その後，術前に認めていた肺高血圧は次第に軽減した。１歳11か月に施行された心臓血管カテーテル検査では，右肺静脈－左房吻合部の狭窄，側副血行路の発達が確認された。もともと右肺低形成のため右肺静脈狭窄による影響は少なく，肺高血圧は目立たなかった。２歳７か月の心臓血管カテーテル検査にて，右肺静脈－左房吻合部がほぼ閉塞していることが確認された。右肺静脈の再建も検討されたが，もともと右肺血流が少ないことより，再建を行っても閉塞する可能性が高いと考えられ，肺高血圧も軽度であったため，右肺静脈再建を行わずに経過観察の方針となった。その後，scimitar症候群術後・右肺静脈閉塞・右下葉切除後として，小児科にて１年毎に経過観察を継続されていたが，18歳の定期外来受診を最後に受診が途絶えていた。

26歳で結婚，27歳で自然妊娠し，近医産婦人科クリニックより当院心臓血管外科を介して小児科紹介となった。妊娠８週の小児科受診の時点で室内気でSpO_2 99%と酸素化は良好であり，心電図の異常を認めず，心機能も正常で肺高血圧を認めず，NYHA分類はclassⅡであった。Scimitar症候群では，一般に左右シャント量は少ないが，心房中隔欠損の大きな例や右肺低形成の著しい例では，肺高血圧や心不全を来すことが知られている。本症例の経胸壁心臓超音波検査では，心房中隔欠損症を認めず，肺高血圧の所見としての三尖弁逆流症を評価したところ，逆流は軽度で（三尖弁圧較差30mmHg未満），肺高血圧はないと考えられた。また，左室駆出率は正常で左室拡大を認めないことから左心機能は保たれていると考えられ，下大静脈の呼吸性変動が保たれていることから右心負荷はないと考えられ，全体として明らかな心機能の低下はないと判断した。本症例は部分肺静脈還流異常症の一種であるscimitar症候群の修復術後で

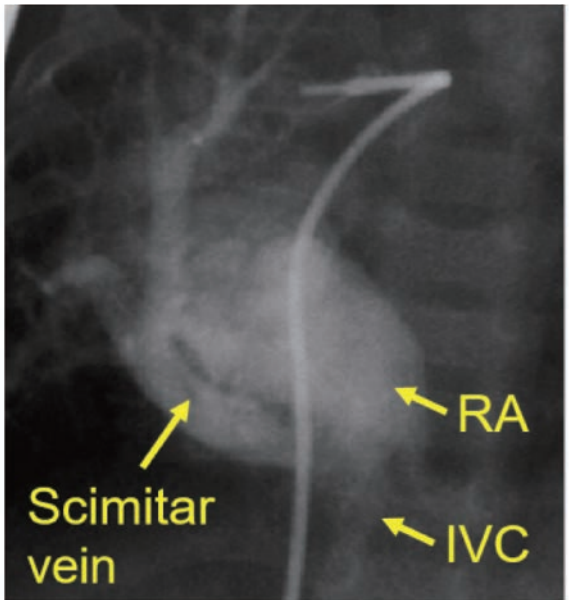

図１　生後８か月時　修復手術前右心カテーテル検査結果
RA: right atrium（右房）
IVC: inferior vena cava（下大静脈）

あり，心機能に問題がなく日常生活上の制限もごく軽度であるため，術後の状態は良好と判断した。このため，心疾患合併妊娠において疾患種別に応じて母体のリスクを評価するmodified WHO分類[4]では，本症例は母体死亡リスク増加がないとされるclass Ⅰに分類された。また，心疾患女性の周産期予後を妊娠前に予測するスコアであるCARPREG Ⅱリスクスコア[5]は0，ZAHARAスコア[6]は1.0といずれも低値であり，これらの結果からは，母体死亡や心血管イベントのリスク増加が強く懸念される状態ではないと考えられた。右肺下葉切除後ではあるが，18歳時の心肺運動負荷検査にて運動耐容能に問題ないことを確認できており，妊娠に伴う生理的な肺容量の変化が周産期管理上で問題となる可能性は低いと判断した。しかし，scimitar症候群は非常に稀な疾患であり，修復術後の妊娠分娩の報告はなく，妊娠中の循環血液量増加による負荷の影響がどの程度出現するか不明であり，当院での周産期管理が望ましいと判断され，妊娠10週で当科紹介となった。

胎児は心奇形を含むその他大奇形を認めず，週数相当に発育し，妊娠経過は良好であった。妊娠19週の健診でダグラス窩に卵巣成熟奇形腫を疑う約４cm大の腫瘤を認め，骨盤MRI検査にて右卵巣成熟奇形腫疑いであり，経過観察の方針とした。妊娠末期の循環血漿量増加による心機能低下を懸念したが，経胸壁心臓超音波検査では明らかな変化を認めなかった（表１）。また，分娩時には子宮収縮に伴い循環血液量および心拍出量が増大し，分娩終了後には子宮復古により下大静脈圧排が解除されて容量負荷が生じるため，心機能低下のリスクを考慮して，経腟分娩の場合には心電図およびSpO_2モニタリングを行いながら分娩管理を行う予定としていた。妊娠38週３日，陣痛発来するも子宮口８cmより分娩進行せず，分娩停止に対して脊髄くも膜下麻酔・硬膜外麻酔下に緊急帝王切開術を施行した。児は出生体重2890gの男児で，Apgar score ８／９，臍帯動脈血pH 7.354であった。また右卵巣腫瘍摘出術もあわせて行い，病理組織診断は成熟奇形腫であった。心不全徴候に注意しながら術後管理を行い，産褥１日目には，容量負荷の影響と考えられる一時的な左室拡大（左室拡張末期径 41.2mmから48.1mm）と心収縮能の低下（左室駆出率 70.6%から50.7%）を認めたが，左室拡張末期径は正常範囲内であり，左室駆出率50%を下回るような病的な心機能低下は認めなかったため経過観察とした（表１）。産褥２か月の時点で増悪なく妊娠初期と同程度の心機能であることを確認した。その後は小児科より循環器内科紹介となり外来経過観察中であり，日常生活上の愁訴や心電図異常を認めていない。

考　　案

今回，scimitar症候群の妊娠分娩に関して医中誌，PubMed，Google Scholarで文献検索を行い，７例の症例報告[7)-13)]を確認した（表２－１，表２－２）。概ね妊娠前にscimitar症候群の診断がなされていたが，中にはscimitar症候群と診断される前に初回の妊娠分娩を終えている症例[7]や，分娩の直前にscimitar症候群と診断された症例[8]もあった。妊娠中に呼吸状態や心機能の悪化をきたし，早産となる症例[9]や，妊娠37週でterminationを要した症例[10]も見られるが，心機能が保たれ肺高血圧がなければ経過は良好であった。尚，中等度の肺高血圧を合併した症例[11]では周術期に，肺血管抵抗の上昇を防ぐため，血行動態の変化に注意した麻酔

表１　経胸壁心臓超音波検査結果

	妊娠7週5日	妊娠21週4日	妊娠29週4日	妊娠33週4日	産褥１日目	産後２か月
LVEF	60%*	79.1%	79.6%	70.6%	57.0%	55-60%*
LVDd	43.0mm	41.3mm	49.1mm	41.2mm	48.1mm	45.0mm
TRPG	21mmHg	25mmHg	17mmHg	24mmHg	22mmHg	22mmHg
IVC	14mm, RC(+)			9.5mm, RC(+)		13mm, RC(+)

*妊娠７週５日，産後２か月は目視によるLVEFの評価を行った。
LVEF: left ventricle ejection fraction（左室駆出率），
LVDd: left ventricular end-diastolic diameter（左室拡張末期径），
TRPG: transtricuspid pressure gradient（三尖弁圧較差），
IVC: inferior vena cava（下大静脈），RC: respiratory collapse（呼吸性変動）

表２－１　Scimitar症候群の妊娠分娩に関する過去の症例報告と本症例（scimitar症候群の診断時期，全身状態）

文献番号	著者	Scimitar診断時期	妊娠前の状態/自覚症状	妊娠前の心機能	妊娠中の心機能	妊娠中の肺高血圧
7	Ohan	初産2年後	喘息	特記異常なし	EF 65%, mild TR	なし
8	Althomali	33歳	軽度動悸	N/A	EF 68%, 軽度右心拡大	なし
9	Bell	3か月	右肺全摘術後、喘息、高度閉塞性肺障害	N/A	N/A	N/A
10	Miyake	14歳	なし	特記異常なし	特記異常なし（34週でNYHAⅢの心不全となった）	なし
11	Reddy	10歳	なし	N/A	EF 65%, RA/RV/PA拡大, moderate TR	moderate
12	Hendrie	19歳	軽度呼吸困難（29週で増悪するも心不全/PAHなし）	特記異常なし	特記異常なし	なし
13	Yuksel	妊娠前	なし	N/A	右心拡大, mild TR/MR	なし
	本症例	8か月	右肺下葉切除術後	N/A	特記異常なし	なし

EF: ejection fraction（左室駆出率），TR: tricuspid regurgitation（三尖弁逆流），RA: right atrium（右房），
RV: right ventricle（右室），PA: pulmonary artery（肺動脈），PAH: pulmonary arterial hypertension（肺高血圧），
MR: mitral regurgitation（僧帽弁逆流），N/A: not available

表２－２　Scimitar症候群の妊娠分娩に関する過去の症例報告と本症例（妊娠分娩経過）

文献番号	著者	妊娠年齢	妊娠分娩歴	分娩週数	分娩方式	産科合併症	termination適応	児体重 (g)	Apgar score	母体産後経過
7	Ohan	29	G2P1	37	硬麻VD (希望)	なし	自然陣痛発来	N/A	8(1分)/9(5分)	良好
8	Althomali	33	N/A	39	CS	骨盤位	呼吸困難（23週で発症、39週にかけて増悪）	N/A	N/A	良好
9*	Bell	22	G2P0	37	CS	なし	呼吸困難	2440	N/A	N/A
9*		24	G3P1	33	CS	羊水過少	呼吸困難	2050	N/A	良好
10	Miyake	32	N/A	37	CS	なし	心不全（NYHAⅢ）	3048	N/A	良好
11	Reddy	20	G2P1	39	CS	なし	既往CS	N/A	N/A	良好
12	Hendrie	19	G1P0	39	硬麻下鉗子VD	なし	自然陣痛発来	N/A	N/A	良好
13	Yuksel	29	N/A	34	CS	severe preeclampsia	severe preeclampsia	2020	8(1分)/9(5分)	良好
	本症例	27	G1P0	38	CS	なし	分娩停止	2890	8(1分)/9(5分)	良好

*文献９では１症例の２回の妊娠分娩が報告されている。
硬麻：硬膜外麻酔，VD: vaginal delivery（経腟分娩），CS: cesarean section（帝王切開），N/A: not available

管理と積極的な術後鎮痛が行われ，幸いにも経過は良好であった。呼吸状態悪化や心不全によりterminationを要した症例では帝王切開術が選択されていたが，呼吸状態や心機能が良好であり，かつ他に帝王切開術の適応のない２症例では経腟分娩が試みられていた。そのうち１例では，分娩時の疼痛を軽減し，心拍数や全身血管抵抗の上昇を防ぐために硬膜外麻酔が使用され，さらに分娩第２期短縮のため鉗子分娩が選択され，経腟分娩に至った[12]。もう１例では患者希望のため硬膜外麻酔が使用されたが，こちらも問題なく経腟分娩に至った[7]。また，１例のみ妊娠前に手術を受けた症例が報告されているが，記載されている術式は右肺全摘術のみで，scimitar veinの結紮や再吻合を行ったかどうかは不明であった[9]。上記の症例では気管支喘息を合併しており，妊娠初期より高度の閉塞性障害，軽度から中等度の拘束性障害を有し，最終的には呼吸困難のため初回分娩時には妊娠36週で，２回目の分娩時には妊娠33週でterminationとなった。修復術後の報告は本症例が初であるが，既報と同様に心機能が保たれ肺高血圧がなければ，妊娠分娩経過は良好であると考えられた。また本症例では心機能が正常であること，肺高血圧がないことに加えて，罹患肺静脈の還流異常がないこと，肺葉切除後ではあるが残存肺の機能が良好であったことより，妊娠分娩経過が良好であったものと考えられた。

本症例では，18歳，高校３年生時の小児科受診を最後とし，大学入学後に定期的な通院が途絶えていた。高校卒業後は学校生活管理指導表の提出が不要となり，また本人に自覚症状がなく，自身の病状，通院の必要性の理解度を把握していなかったことがドロップ・アウトの原因と考えられた。近年では医療の発達に伴い，先天性心疾患に限らず様々な小児期発症疾患の予後が改善しており，小児期発症疾患ではありながらも小児期を超えた長期のフォローアップが必要となることが少なくない。このため，適切な移行期医療やトランジション，すなわち

小児期医療から成人期医療への移行の必要性が指摘されており，日本小児科学会も「小児期発症疾患を有する患者の移行期医療の関する提言」を発表している[14]。本提言では，基本的な考え方として，「患者本人が理解力と判断力に応じた説明を受け，決定しまたは意見を表明することができることが重要である」としている。また妊娠・出産に関しても触れられており，「原疾患の専門診療科の医師・看護師のみならず，女性科・母性内科・産科の医師・助産師・看護師，麻酔科医，遺伝カウンセリング部門すべてが連携し，総合的な支援体制を整える必要がある」と多職種連携の必要性が記載されている。当院では，2008年よりACHD患者の専門外来を心臓病センターに開設し，2013年より小児科・循環器内科で月１回の合同カンファレンスを開始，2017年より産婦人科も定期的に参加する中で，トランジションのみならずプレコンセプションケアの需要が明らかとなっている。今後，先天性心疾患をもつ女性の妊娠がさらに増加することも予測され，多職種と連携しながら，患者本人を含めた早期からの段階的なプレコンセプションケアの提供が必要と考えられた。

結　　語

Scimitar症候群術後であり，定期通院が途絶えていた症例の妊娠分娩管理を経験した。幸い，本症例では肺高血圧や右心不全をきたすことなく，妊娠分娩経過は良好であった。先天性心疾患症例では成人期に至るまでに，患者本人を含めたプレコンセプションケアが必要であると考えられた。

文　　献

1）桂木真司．注目のTopics 成人先天性心疾患女性の妊娠・出産 成人先天性心疾患の出産時の管理（解説）．Fetal Neonatal Med 2019；11：31-34.

2）Kamler M, Kerkhoff G, Budde T, Jakob H. Scimitar syndrome in an adult: diagnosis and surgical treatment. Interact Cardiovasc Thorac Surg 2003; 2: 350-351.

3）Rajaii-Khorasani A, Kahrom M, Mottaghi H, Kahrom H. Scimitar syndrome: report of a case and its surgical management. Ann Saudi Med 2009; 29: 50-52.

4）Regitz-Zagrosek V, Blomstrom Lundqvist C, Borghi C, Cifkova R, Ferreira R, Foidart JM, Gibbs JS, Gohlke-Baerwolf C, Gorenek B, Iung B, Kirby M, Maas AH, Morais J, Nihoyannopoulos P, Pieper PG, Presbitero P, Roos-Hesselink JW, Schaufelberger M, Seeland U, Torracca L. ESC Guidelines on the management of cardiovascular diseases during pregnancy: the Task Force on the Management of Cardiovascular Diseases during Pregnancy of the European Society of Cardiology (ESC). Eur Heart J 2011; 32: 3147-3197.

5）Silversides CK, Grewal J, Mason J, Sermer M, Kiess M, Rychel V, Wald RM, Colman JM, Siu SC. Pregnancy Outcomes in Women With Heart Disease: The CARPREG II Study. J Am Coll Cardiol 2018; 71: 2419-2430.

6）Drenthen W, Boersma E, Balci A, Moons P, Roos-Hesselink JW, Mulder BJ, Vliegen HW, van Dijk AP, Voors AA, Yap SC, van Veldhuisen DJ, Pieper PG. Predictors of pregnancy complications in women with congenital heart disease. Eur Heart J 2010; 31: 2124-2132.

7）Ohan F, Tsai E, Zheng-Ward F. An obstetric patient with scimitar syndrome and its anesthetic considerations. Proceedings of UCLA Health 2019; 23.

8）Althomali SA, Alhefny AA, Almalki MA. Uncommon presentation of adult-form scimitar syndrome associated with single left pulmonary vein in a pregnant woman. BMJ Case Rep 2017; 2017: bcr2017219952.

9）Bell JD, Awonuga AO, Thompson ME, Ray CB, Devoe LD. Infantile scimitar syndrome complicating pregnancy. Int J Gynaecol Obstet 2009; 106: 259-260.

10）Miyake M, Katayama S, Masaki K, Kubo H, Hirakawa S, Saji T. Scimitar syndrome and pregnancy: a case report. Congenit Anom 2001; 41: 243.

11）Reddy AG, Begum SS. Elective cesarean section in scimitar syndrome: anaesthesia management. Glob J Res Anal 2019; 8: 31-33.

12）Hendrie MA, Mathur D. Scimitar syndrome in pregnancy. Indian J Anaesth 2014; 58: 208-210.

13）Yuksel MA, Imamoglu M, Cakmak BD, Oncul M, Madazli R. Scimitar syndrome and pregnancy, complicated with severe preeclampsia. Arch Gynecol Obstet 2014; 289: 1371-1373.

14）日本小児科学会　移行期の患者に関するワーキンググループ　横谷進，落合亮太，小林信秋，駒松仁子，増子孝徳，水口雅，南砂，八尾厚史．小児期発症疾患を有する患者の移行期医療に関する提言．日本小児科学会．2014, http://www.jpeds.or.jp/uploads/files/ikouki2013_12.pdf.［2020.09.08］

【連絡先】
田中　優
公益財団法人大原記念倉敷中央医療機構倉敷中央病院産婦人科
〒710-8602　岡山県倉敷市美和1-1-1
電話：086-422-0210　FAX：086-421-3424
E-mail：yi13947@kchnet.or.jp

現代産婦人科　Vol.70 No.1，2021 年，pp.19-23

妊娠末期に発症し自然治癒した急性ヘルペス肝炎の１例

寺林　博之[1)]・清川　晶[2)]・佐伯　綾香[1)]・牧尾　悟[1)]・村越まどか[1)]
荒武　淳一[1)]・赤松　巧将[1)]・舩冨　爽子[1)]・小嶋　一司[1)]・髙橋小百合[1)]
原　理恵[1)]・西村　智樹[1)]・露木　大地[1)]・田中　優[1)]・伊藤　拓馬[1)]
楠本　知行[1)]・福原　健[1)]・中堀　隆[1)]・長谷川雅明[1)]・本田　徹郎[1)]

１）公益財団法人大原記念倉敷中央医療機構　倉敷中央病院　産婦人科
２）大阪赤十字病院　産婦人科

Spontaneous recovery of acute herpes simplex virus hepatitis in pregnancy

Hiroyuki Terabayashi[1)]・Hikaru Kiyokawa[2)]・Ayaka Saeki[1)]・Satoru Makio[1)]・Madoka Murakoshi[1)]
Junichi Aratake[1)]・Yoshimasa Akamatsu[1)]・Sawako Funatomi[1)]・Kazushi Kojima[1)]・Sayuri Takahashi[1)]
Rie Hara[1)]・Tomoki Nishimura[1)]・Daichi Tsuyuki[1)]・Yu Tanaka[1)]・Takuma Ito[1)]
Tomoyuki Kusumoto[1)]・Ken Fukuhara[1)]・Takashi Nakahori[1)]・Masaaki Hasegawa[1)]・Tetsuro Honda[1)]

1）Department of Obstetrics and Gynecology, Kurashiki Central Hospital
2）Department of Obstetrics and Gynecology, Japanese Red Cross Osaka Hospital

HSV（herpes simplex virus，単純ヘルペスウイルス）感染症による急性肝炎の劇症化は稀であるが，妊娠はHSV肝炎の劇症化のリスク因子のひとつとして知られている。今回我々は，妊娠中にHSV肝炎を発症し自然治癒した症例を経験したので報告する。症例は20歳の初産婦，妊娠32週０日に約５日前より持続する心窩部痛と食思不振を主訴に当院救急外来を受診。採血にてCRPの軽度上昇とトランスアミナーゼ上昇を認めたが，発熱やその他の項目に異常なく全身状態良好であった。HSV-IgM陽性よりHSV肝炎と診断した。診断時すでに初発症状出現から２週間以上が経過，トランスアミナーゼは低下し全身状態良好のため，抗ウイルス薬による治療は行わず，自然治癒した。我々が文献検索を行った範囲では，妊娠中の肝障害でHSV肝炎として認識され，劇症化することなく自然治癒した症例は認められず，本症例がその第１報である。HSV肝炎は稀な疾患であるがゆえに，その自然史は不明な点が多く，本症例のように劇症化することなく自然治癒するHSV肝炎は見逃されている可能性がある。今回我々が経験した症例は既報と異なり劇症化することなく自然治癒したが，HSV自体はありふれたウイルスであること，HSV肝炎は劇症化した場合死亡率が高いことから，妊娠末期の肝障害の鑑別診断の１つとしてHSV肝炎を考慮することが重要であると考えられた。

Although herpes simplex virus (HSV) is a rare cause of fulminant hepatitis, pregnancy is known to be a risk factor. Herein, we report a case of a 20-year-old primiparous woman who developed acute HSV hepatitis during pregnancy and spontaneously recovered. She presented to the emergency department with a 5-day history of epigastric pain and loss of appetite at 32 weeks of gestation. She had mildly elevated CRP and enzyme levels with no fever. Based on the positive results for HSV IgM, she was diagnosed with acute HSV hepatitis. The disease onset was more than 2 weeks prior to the diagnosis, and she had no fulminant features. The patient recovered spontaneously without any treatment. To the best of our knowledge, this is the first case of spontaneously recovered acute HSV hepatitis without fulminant features during pregnancy. HSV is extremely common worldwide, and the mortality rate of fulminant HSV hepatitis is high. Therefore, in patients with elevated liver enzyme levels during late pregnancy, HSV hepatitis should be considered.

キーワード：ヘルペス，肝炎，妊娠
Key words：herpes simplex virus, HSV, hepatitis, pregnancy

はじめに

妊娠中の肝障害はおよそ３～５％の頻度で認められるが，多くは胆石やB型・C型肝炎など非妊娠性慢性肝障害であり，稀にHELLP症候群や急性妊娠脂肪肝（AFLP）など妊娠性急性肝障害を発症する[1)]。成人のHSV（herpes simplex virus，単純ヘルペスウイルス）肝炎の頻度は少ないものの，妊娠はHSV肝炎のリスクとして知られており，稀ではあるが妊娠中の劇症HSV肝炎はこれまでに死亡例を含めて約40例の文献報告がある。今回我々は，HSV感染症による急性肝炎をきたしたものの，劇症化することなく自然治癒した症例を経験したので報告する。

症　　例

患者：20歳，女性，１妊０産，妊娠32週０日

主訴：心窩部痛，食思不振

現病歴：自然妊娠。妊娠27週時に胎児脳室拡大のため当院紹介受診。胎児超音波検査にて後頭部に脳瘤を疑う像を一度認めたが，その後の経過観察では同定できず，MRIでは胎児脳室拡大を認めるものの，Arnold-Chiari奇形や脳腫瘍など脳室拡大の原因となる明らかな異常を同定できなかった。また，ヘルペス感染症を含めた先天性感染症のスクリーニング検査を行ったが，サイトメガロウイルス既感染である他，感染を認めなかった（表１）。受診約５日前より継続する心窩部痛と食思不振を主訴に，妊娠32週０日に当院救急外来を受診。血圧134/104mmHgと高値であったが，血液検査にてCRP上昇とトランスアミナーゼ上昇（AST 70U/L, ALT 79U/L）を認めたが，LDH上昇や血小板減少を伴わず，発熱なく，全身状態良好であった（表２）。妊娠32週１日に，消化器内科受診となり，腹部超音波検査にて胆道系疾患を除外され外来経過観察となった。妊娠32週２日，血小板減少や高血圧を認めないことからHELLP症候群は否定的と考えられたが，トランスアミナーゼの更なる上昇（AST 103U/L, ALT 123U/L）を認めたため産婦人科に紹介となり，精査加療目的に入院管理となった。

既往歴：腎盂腎炎

内服薬：なし，サプリメント：なし

アレルギー：なし

肝炎家族歴および海外渡航歴：なし

救急外来受診時身体所見：意識清明。血圧134/104mmHg, 脈拍98回/分，体温36.6℃，呼吸数16回/分。眼球結膜の黄染・眼瞼結膜の貧血なし。頭頸部リンパ節・腋窩リンパ節に腫脹・圧痛なし。腹部は妊娠子宮で膨大しているが軟で圧痛なく，Murphy兆候は陰性で肝脾触知せず。下腿浮腫なし。

救急外来受診時血液検査所見（表２）：血液生化学検査では軽度のAST，ALTの上昇，CRPの軽度上昇以外には異常を認めなかった。

腹部超音波検査：肝内胆管拡張（-），胆嚢腫大・壁肥厚（-），右腎盂拡張（+），結石（-），腹水（-）

入院時血液検査所見（表３）：トランスアミナーゼの更なる上昇を認めたが（図１），LDH上昇や血小板数減少なく，凝固異常を伴わず血糖値正常であることから，HELLP症候群およびAFLPは否定的と考えられた。

入院後経過：自覚症状出現時より一貫して皮疹や発熱は認めなかった。内科では逆流性食道炎（GERD; Gastroesophageal reflux disease）と脱水症と診断されており，全身状態良好であった。このことから，救急外来受診時に内科で処方されたプロトンポンプ阻害薬による内服治療継続と補液による経過観察とした。また，入院後の腹部超音波検査でも肝胆道系に明らかな異常なく，胎児超音波検査では，脳室拡大の他に児に明らかな異常を認めず，胎児推定体重1692g（-0.3SD），胎盤・羊水量ともに明らかな異常を認めなかった。

入院第２病日目（妊娠32週３日），食後の胸焼けや呑酸といったGERD症状を認めず，安静にて心窩部痛や

表１　先天性感染症検査（妊娠27週１日時点）

Immunological tests			
CMV IgG	+	Rubella IgG	-
CMV IgM	-	Rubella IgM	-
HSV IgG	-	Toxo IgG	-
HSV IgM	-	Toxo IgM	-

CMV; cytomegalovirus, HSV; herpes simplex virus, Toxo; Toxoplasma gondii, IgG; immunoglobulin G, IgA; immunoglobulin A, IgM; immunoglobulin M.

表２　救急外来受診時血液検査所見（妊娠32週０日時点）

Blood cell count		Biochemistry			
WBC	6.6 x 10^3 /μL	AST	70 U/L	Cr	0.46 mg/dL
Neutro	76.2 %	ALT	79 U/L	BUN	5 mg/dL
Hb	10.8 g/dL	LDH	202 U/L	Na	139 mmol/L
Ht	34.0 %	γ-GTP	34 U/L	K	4.0 mmol/L
Plt	30.0 x 10^4 /μL	ChE	189 U/L	Cl	105 mmol/L
		T-bil	0.9 mg/dL	Ca	8.4 mg/dL
		CK	15 IU/L	CRP	2.9 mg/dL
		Alb	3.2 g/dL	Glu	85 mg/dL
		AMY	61 U/L		
		Lip	39 U/L		

食思不振の軽減を認めたことからGERDとしては非定型的と考えられた。また，血液検査にて，AST 136U/L, ALT 172U/Lと更なるトランスアミナーゼの上昇（図１）および腹部超音波検査再検にて肝辺縁の鈍化を認めたため，肝疾患を疑い，自己免疫性肝炎およびウイルス性肝炎を精査するために免疫学的検査を行った。

入院第４病日目（妊娠32週５日）以降，トランスアミナーゼは低下傾向となった。

入院第７病日目（妊娠33週１日）HSV IgM（+）・IgG（+）を認め（表４），１ヶ月前にいずれも陰性を確認していたことよりHSV感染による急性肝炎と診断した。診断時すでに発症から２週間以上が経過し，臨床症状や血液学的検査結果は軽快傾向であり，全身状態良好のため抗ウイルス薬による加療は行わず対症療法のみで経過

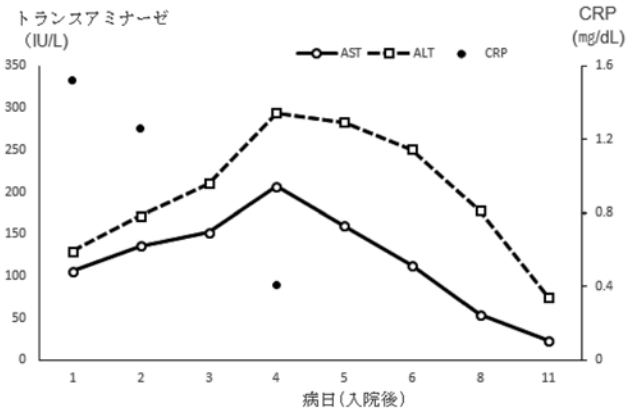

図１　入院後経過

表３　入院時血液検査所見（妊娠32週１日時点）

Blood cell count		Biochemistry		Urinalysis	
WBC	6.2 x 10^3 /μL	AST	106 U/L	尿蛋白	-
Neutro	73.2 %	ALT	130 U/L	尿ケトン	3+
Hb	10.4 g/dL	LDH	201 U/L	尿糖	-
Ht	32.4 %	γ-GTP	32 U/L		
Plt	32.2 x 10^4 /μL	CK	16 IU/L		
		Alb	3.0 g/dL		
Coagulation tests		Cr	0.42 mg/dL		
PT-INR	1.03	BUN	6 mg/dL		
APTT	27.3 sec	Na	137 mmol/L		
D-dimer	1.3 μg/mL	K	3.8 mmol/L		
Fib	630.0 mg/dL	Cl	105 mmol/L		
ATIII	125.5 %	Mg	2.2 mg/dL		
		CRP	1.52 mg/dL		
		Glu	84 mg/dL		

表４　肝障害精査採血所見（妊娠32週４日時点）

Immunological tests			
CMV IgG	+	RF	-
CMV IgM	-	SS-A	-
HSV IgG	+	ANA	-
HSV IgM	+	ASMA	-
VCA IgG	+	AMA	-
VCA IgA	-	EBNA	+
VCA IgM	-	EA IgG	-

CMV; cytomegalovirus, HSV; herpes simplex virus, VCA; viral capsid antigen, RF; rheumatoid factor, SS-A; Sjoegren Syndrome-A, ANA; anti-nuclear antibody, ASMA; anti-smooth muscle antibody, AMA; anti-mitochondrial antibody, EBNA; Epstein-Barr virus nuclear antigen, EA; early antigen, IgG; immunoglobulin G, IgA; immunoglobulin A, IgM; immunoglobulin M.

観察継続し治癒に至った。

妊娠・出産経過と児転帰：退院後の妊婦健診でも，複数人の医師で，複数回にわたり経腹的胎児超音波検査が行われた。しかし，後頭部の脳瘤を疑った像はその後一度も確認できず，脳室拡大は増悪なく経過した。尚，救急外来受診時に高血圧を認めていたが，妊娠期間中から産後12週に至るまで高血圧を認めなかった。妊娠40週２日に陣痛発来し，胎児機能不全のため緊急帝王切開術にて娩出した。児は在胎40週３日，体重2513g（-1.7SD），女児，Apgar score１分値５点，５分値９点，臍帯動脈血液ガス分析ではpH7.362，BE-6.1であった。後頭部髄膜瘤と多趾症を認めた。出生後の頭部CTおよびMRIでは髄膜瘤と脳室拡大および脳梁低形成，両側腎臓の腫大が疑われた。脳神経外科により髄膜瘤修復術を施行され，Arnold-Chiari奇形疑いとなった。胎盤は，重量561gと週数相当で臍帯付着部異常なく，胎盤病理組織検査では有意な異常所見を認めず，SGA（small for gestational age）の原因は明らかではなかった。

考　　案

HSV感染症は，非常に感染力の強いありふれた感染症であり，２％以上の女性が妊娠中にHSVに感染するという報告がある[2)]。一方，ヘルペス肝炎は稀な疾患であるが，免疫抑制状態やその他多くのウイルス性疾患と同じく妊娠末期に発症しやすいという特徴がある[3) 7)]。HSV肝炎では，HSV感染症に特徴的な皮膚粘膜病変を呈するものは少なく(50%)，38℃を超える発熱(98%)，血液凝固障害（84%），脳症（80%）など多彩な症状を伴い，妊娠末期に肝障害を起こすことからHELLP症候群やAFLPとの鑑別を要するが[2), 4) - 6)]，劇症肝炎の致死率は20－67%と高率であり，臨床判断の遅れが患者の予後を大きく左右することとなる[7)]。しかしながら，HSV肝炎は妊婦のみならず非妊婦においても，発症率・劇症化率ともに不明である。

HSV肝炎診断のためには，肝生検による組織診断が必要とされているが，Norvell et al.が行った137例のHSV肝炎患者の検討では，79例（58%）が剖検で初めて診断に至り，組織診断で確定される以前に臨床的診断に至った症例は31例（23%）だけであった。また，死亡ないし肝移植が必要になった割合は，アシクロビル投与群で51%，非投与群で88%（P=0.03）であった[8)]。同様に，Magawa et al.が行った24例の妊娠中HSV肝炎のレビューでは，empiricにアシクロビルを投与された妊婦では母体死亡はなかった。HSV肝炎の診断方法として，HSV-IgMやPCRで診断された症例では母体死亡を認めなかった。一方で，母体死亡に至った６例中３例で肝生検が行われていた。劇症HSV肝炎で血液凝固障害を伴っている場合，肝生検のような侵襲的検査は検査後再出血により，致死的となることがある。また，残りの３例では剖検で初めて診断に至っており，HSV肝炎は急速に病状進行する症例があることを示唆している。従って，HSV肝炎の診断には，HSV-IgMやPCRを用いた非侵襲的診断方法を考慮することが重要であり，empiricにアシクロビルを投与すべきと考えられている[9)]。

本症例では，初発症状出現より２週間を経ていたためIgM陽性のみならずIgG陽性化を認めていたが，胎児脳室拡大の精査目的でその１ヶ月前にいずれも陰性を確認できていたことからHSV感染の診断に至った。また，肝障害の悪化に伴い腹部超音波にて肝腫大を認めており，HSV感染以外に肝障害の原因を認めなかったことより，HSV感染による急性肝炎と診断した。

本症例では幸いにも劇症化することなく自然治癒したが，HSV肝炎は死亡率が高いため，確定診断を待つことなく原因不明の急性肝不全ではHSV肝炎が除外されるまではempiricなアシクロビル投与を推奨する報告もあるが[8)]，HSV肝炎は稀な疾患であるがゆえに全ての原因不明な肝疾患へのempiricなアシクロビル投与をすることを疑問視する報告もある[10)]。本症例ではHSV罹患の２ヶ月後である40週３日に分娩中の胎児機能不全の適応で緊急帝王切開を行い，2513g（-1.7SD），Apgar score １分後５点，５分後９点の女児を得た。後頭部の小さな髄膜瘤，多趾症，両側腎臓腫大を認め，最終診断はArnold-Chiari奇形疑いとなった。SGAの要因は胎盤所見からは明らかではなく，肝炎との関連も不明であった。HSV肝炎に罹患した母体より出生した児の治療についてのコンセンサスはないが，本症例ではHSV罹患後２ヶ月を経ての出生であり，母体からの抗体移行は十分であると考えられた事から児へのempiricなアシクロビル投与は行わず，その後の経過も良好であった。

我々が文献検索を行った範囲では，妊娠中の肝障害でHSV肝炎として認識され，劇症化することなく自然治癒した症例報告はなく，本症例がその第１報である。本症例では，初期症状は心窩部痛と食思不振のみであり，全期間を通じて発熱は認めなかったが，妊婦・非妊婦を問わず，過去の劇症HSV肝炎の報告では，ほぼすべての症例で発熱を認めている[6) 7) 9) 11)]。HSV肝炎は非常に稀な疾患であるため，その自然史は不明な点が多く，本症例のように軽度の肝障害で自然治癒する症例では，HSV肝炎と診断されることなく，partial HELLP症候群など他の肝障害と考えられている可能性も考えられる。HSVはありふれたウイルスであること，HSV肝炎は劇症化した場合死亡率が高いことから迅速な診断が重要であり，まずは妊娠末期の肝障害の鑑別診断の１つとしてHSV肝炎を疑い，発熱や急激なトランスアミナーゼ上昇などを認める場合には劇症化を疑ってempiricなアシクロビル投与を考慮する必要があると考えられた。

結　　語

HSV肝炎は稀な疾患であり，妊娠はそのリスク因子として知られているが，発症率・劇症化率ともに不明な点が多い。HSV肝炎は妊娠末期に発症しやすくHELLP症候群やAFLPとの鑑別が時に困難であるが，劇症化した場合には死亡率が高い。従って，妊娠末期に肝障害を認めた場合には，鑑別診断の１つとしてHSV肝炎を考慮することが重要であると考えられた。

文　　献

1）Tran TT, Ahn J, Reau NS. ACG Clinical Guideline: Liver Disease and Pregnancy, American Journal of Gastroenterology 2016; 111(2): 176-194.

2）Brown ZA, Selke S, Zeh J, Kopelman J, Maslow A, Ashley RL, Watts DH, Berry S, Herd M, Corey L. The acquisition of herpes simplex virus during pregnancy. N Engl J Med 1997; 337(8): 509-516.

3）Athena P. Kourtis, Jennifer A. Read, Denise J. Jamieson. Pregnancy and Infection. N Engl J Med 2014; 370(23): 2211-2218.

4）Mikolasevic I, Filipec-Kanizaj T, Jakopcic I, Majurec I, Brncic-Fischer A, Sobocan N, Hrstic I, Stimac T, Stimac D, Milic S. Liver Disease During Pregnancy: A Challenging Clinical Issue. Med Sci Monit 2018; 24: 4080-4090.

5）Navaneethan U, Lancaster E, Venkatesh PG, Wang J, Neff GW. Herpes simplex virus hepatitis-it's high time we consider empiric treatment. J Gastrointestin Liver Dis 2011; 20(1): 93-96.

6）McCormack AL, Rabie N, Whittemore B, Murphy T, Sitler C, Magann E. HSV Hepatitis in Pregnancy: A Review of the Literature, Obstetrical & Gynecological Survey 2019; 74(2): 93-98.

7）Kang AH, Graves CR. Herpes simplex hepatitis in pregnancy: a case report and review of the literature. Obstet Gynecol Surv 1999; 54(7): 463-468.

8）Norvell JP, Blei AT, Jovanovic BD, Levitsky J. Herpes simplex virus hepatitis: an analysis of the published literature and institutional cases. Liver Transpl 2007; 13(10): 1428-1434.

9）Magawa S, Tanaka H, Furuhashi F, Maki S, Nii M, Toriyabe K, Ikeda T. A literature review of herpes simplex virus hepatitis in pregnancy. J Matern Fetal Neonatal Med 2020; 33(10): 1774-1779.

10）Fontana RJ. Should aciclovir be given to all patients presenting with acute liver failure of unknown etiology? Nat Clin Pract Gastroenterol Hepatol 2008; 5(6): 298-299.

11）Farr RW, Short S, Weissman D. Fulminant hepatitis during herpes simplex virus infection in apparently immunocompetent adults: report of two cases and review of the literature. Clin Infect Dis 1997; 24(6): 1191-1194.

【連絡先】
寺林　博之
公益財団法人大原記念倉敷中央医療機構倉敷中央病院産婦人科
〒710-8602　岡山県倉敷市美和 1-1-1
電話：086-422-0210　FAX：086-421-3424
E-mail：kyokui100092@gmail.com

現代産婦人科　Vol.70 No.1，2021 年，pp.25–30

学童期に発症した未熟奇形腫に対するBEP療法の治療経験

中島　博予・平林　啓・中島　健吾・平田　博子
澁谷　文恵・中川　達史・山縣　芳明・沼　文隆

JCHO 徳山中央病院　産婦人科

A case of BEP therapy for a pediatric patient with immature teratoma

Hiroyo Nakashima・Kei Hirabayashi・Kengo Nakashima・Hiroko Hirata
Fumie Shibuya・Tatsushi Nakagawa・Yoshiaki Yamagata・Fumitaka Numa

Japan Community Health care Organization Tokuyama Central Hospital

悪性卵巣胚細胞性腫瘍は10～20代の若年発症を最大の特徴とする比較的稀な腫瘍であるが，10才以下での発症はその中でも少ない。今回我々は９才女児に発症した未熟奇形腫に対しBEP療法を施行した。本症例で行った，学童期の子どもに化学療法を施行する際の障壁・留意点・工夫した点について報告する。症例は９才。腹部膨満を主訴に近医を受診し，巨大な骨盤内腫瘤を指摘されて当科紹介となった。血液検査・画像所見と合わせ，未熟奇形腫を強く疑った。試験開腹の結果，腫瘍は左卵巣由来で大網への癒着・浸潤を認めたため，左付属器摘出術＋大網部分切除術を施行した。迅速病理検査の結果，未熟奇形腫と判明したため追加切除は施行せず閉腹した。永久病理検査の結果，左卵巣未熟奇形腫Grade 2，大網播種を認め，腹水細胞診陰性，stage ⅢA2（pT3aNxM0）と診断した。BEP療法を施行する前に，婦人科医・小児科医・薬剤師・看護師・管理栄養士によるチームを結成し，レジメンを作成した。目指したのは治療強度を保つための薬剤の投与方法・投与量の決定および治療スケジュールの完遂である。投与方法は末梢挿入型中心静脈カテーテルを留置し，尿量把握のため同意を得て尿道カテーテル留置とした。抗がん剤での主な変更点はブレオマイシン投与量の減量および１サイクル１回の単回投与とした点である。嘔気・嘔吐は治療拒否，延期の主たる原因にもなるため，通常のステロイド・グラニセトロンに加え種々の制吐剤を早期に投与し対応した。有害事象はGrade 2－4の骨髄抑制，Grade 2脱毛，Grade 2悪心嘔吐等を認めたが遅滞なく，triweekly BEP療法を３サイクル完遂できた。治療後の画像検査では術前～術後に認めていたリンパ節腫大も消失し完全奏効と判断した。現在治療後11ヶ月であるが再発兆候は認めていない。

We conducted BEP therapy for a 9-year-old girl who had an immature teratoma. Here, we report on the challenges encountered, points of concern, and devised ways to perform chemotherapy on a pediatric patient. An immature teratoma was suspected on examination and an exploratory laparotomy was performed. As the immature teratoma was revealed by rapid pathological examination, we removed the left adnexa and performed a partial omentectomy. Based on the results of the permanent pathological examination, we diagnosed left ovarian immature teratoma G2, semination in the greater omentum (+), ascites cytoscreening negative, and stage Ⅲ A2 (pT3aNxM0). Before starting BEP therapy, we formed a team consisting of gynecologists, pediatricians, pharmacists, nurses, and dietitians to design a regimen. We aimed to determine the method and dose of the medication to maintain the intensity and complete the schedule of the treatment. We could accomplish a triweekly BEP therapy of three cycles without delay. Post-treatment imaging examination showed that lymphadenopathy had disappeared, and we determined that she had achieved complete remission (CR). Eleven months after completing treatment, she was still under ambulatory management; however, no evidence of recurrence was seen.

キーワード：未熟奇形腫，BEP療法（ブレオマイシン，エトポシド，シスプラチン），小児に対する化学療法
Key words：immature teratoma, BEP regimen（bleomycin, etoposide, cisplatin），
chemotherapy for childhood cancer

緒　　言

卵巣に原発する胚細胞性腫瘍は全卵巣腫瘍の約20～25%を占めるが，その中で悪性と診断される割合は約３%程度である[1)]。悪性胚細胞性卵巣腫瘍は若年発症しやすいのが特徴であり約70%は30代以下で発症するが[2)]，10才以下での発症例は少ない。今回我々は，学童期に発症した卵巣未熟奇形腫に対しBEP療法を施行した。小児に化学療法を施行する際の障壁や留意点・工夫点について報告する。

症　　例

年齢：９才
産科歴：未妊

月経歴：月経発来なし
既往歴：特記事項なし
現病歴：20XX年９月より腹部膨満感が出現したため，11月に近医小児科を受診した。経腹超音波検査で巨大腹腔内腫瘤を指摘され，卵巣腫瘍疑いの診断で当科に紹介となった。
【入院時所見】
身長 130 cm，体重 33 kg，ローレル指数 150（標準 115－145）
体温 37.3度，血圧 121/64 mmHg，脈拍 90 bpm
身体所見：腹部は著明に膨満しており，心窩部まで達する弾性硬の腫瘤を触知した。圧痛は認めなかった。
血液検査：WBC：13100/μl，Hb：11.0 g/dl，
PLT：37.8×10^4/μl，CRP：14.04 mg/dl
Cre：0.48 mg/dl，BUN：7.8 mg/dl，AST：16 U/l，ALT：11 U/l，T.bil：0.79 mg/dl
PT-INR：1.19，APTT：39.1 sec，D-dimer：16.8 μg/ml
AFP：2602 ng/ml，LDH：353 U/l，CA125：560 U/ml，CA19-9：470 U/ml
CEA：11.5 ng/ml，SCC：4.8 mg/ml
経腹超音波検査：腹腔内を占拠する，充実成分を含んだ多房性の嚢胞性卵巣腫瘍を認めた。
骨盤部造影MRI検査：腫瘍は約30 cmほどの大きさで心窩部まで達していた。腫瘍内には一部T1高信号で脂肪抑制効果を認める箇所があり，脂肪成分の混在を認めた。隔壁と充実部には強い造影効果を認めた（図１）。
頸部～骨盤部単純CT検査：傍大動脈リンパ節の腫大を認めた（図２）。

【入院後経過】
入院時の血液検査で炎症所見の上昇を認めた。腫瘍の感染の可能性も考慮してセフォタキシムナトリウム２ g/日の投与を開始したところ，炎症所見の改善を認めた。凝固系ではD-dimerが16.8 μg/mlと上昇していたため，胸部～下肢造影CT検査を施行したが明らかな肺動脈血栓や深部静脈血栓は認めなかった。諸検査より未熟奇形腫を疑い，試験開腹術を入院７日目に施行した。腫瘍は左卵巣由来で，一部大網との癒着を認めた。右付属器と子宮には異常所見は認めず，腹腔内の播種病変も認めなかった。左卵巣腫瘍を迅速病理検査に提出し，

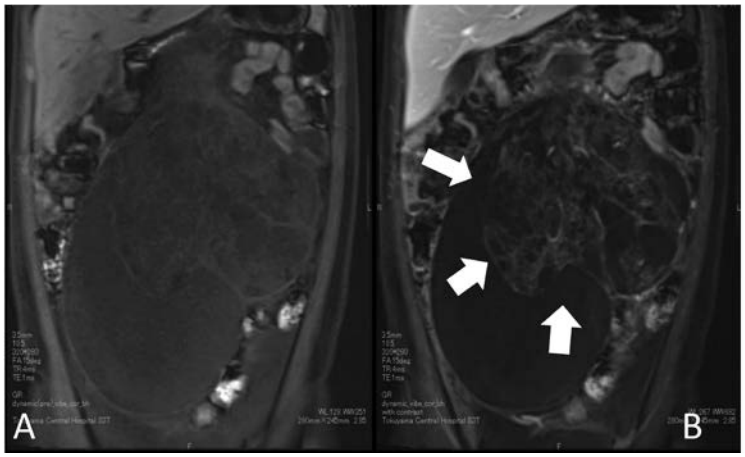

図１　腹部～骨盤部MRI検査（冠状断）
A：T1脂肪抑制画像　B：造影MRI　T1脂肪抑制画像
矢印：充実部は強い造影効果を示していた。

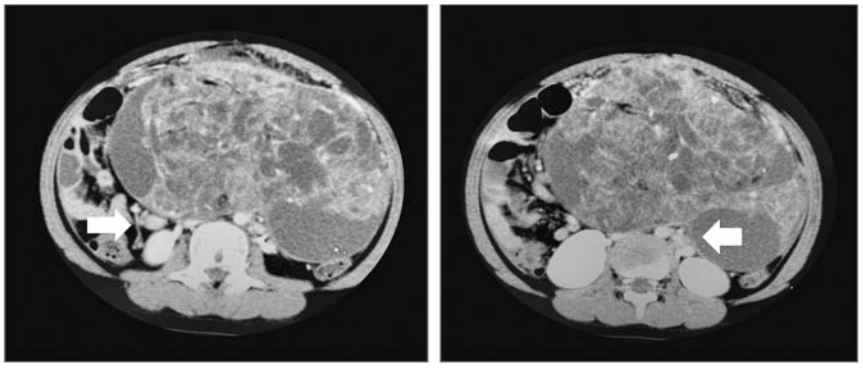

図２　造影CT検査（水平断）
矢印：腫大を認めた傍大動脈リンパ節

未熟奇形腫の診断を得たため左付属器摘出術＋大網部分切除術のみを施行した。画像で指摘されていた傍大動脈リンパ節は触診では不明瞭であり，生検は施行せず手術を終了した。摘出した腫瘍の内容液は淡黄色，やや粘稠な液体で，充実部は石灰化が目立っていた。大網は腫瘍が癒着していた箇所が結節状になっており播種が疑われた。術後経過は良好で術後７日目に退院となった。左卵巣腫瘍の永久病理標本では腫瘍内部に重層扁平上皮に似た組織や平滑筋組織，分泌腺など様々な組織を認め，その中に未熟な神経管様の神経上皮組織を認めた。大網の結節部は大部分が炎症性の変化であり，一部顕微鏡的な播種を認めたのみであった。術後病理診断は未熟奇形腫Grade 2，手術進行期 ⅢA2期（pT3aNxM0）となった。術後に再度CT検査を施行したところ，傍大動脈リンパ節の腫大は持続していた。腫瘍マーカーは低下を認めたが陰性化はしておらず，転移の可能性も否定しきれなかったため術後BEP療法（ブレオマイシン，エトポシド，シスプラチン）の方針となった。

BEP療法を施行する前に，婦人科医・小児科医・薬剤師・看護師・管理栄養士によるチームを結成し，レジメンを作成した。目指したのは治療強度を保つための薬剤の投与量および投与スケジュールの厳守である。術後１ヶ月より入院の上，化学療法を行うために末梢挿入型中心静脈カテーテル（PICC）と尿道カテーテルを留置した。その後，BEP療法（ブレオマイシン15 mg/m^2 day 1，エトポシド100 mg/m^2 day 1－5，シスプラチン20 mg/m^2 day 1－5，q3w）を３サイクル施行した。

腎臓保護のための補液はday 1から120 ml/hで継続した。これにより，１日約３ Lほどの尿量を確保した。抗癌剤の投与自体は問題なく施行できたがday 5で補液を中止したところ同時期より嘔気・嘔吐の症状が増悪し，摂食量と飲水量の低下を認めた。day 8の血液検査でBUNとCreの上昇を認めたため，補液を再開した（図３）。補液によって腎機能は改善を認めた。以後は嘔気・嘔吐が改善し，摂食と飲水量が確保できるまで補液を継続する方針とした。１サイクル目が終了した後に腫瘍マーカーを測定したところ，腫瘍マーカーは全て陰性化していた。小児がん診療ガイドラインでは「治療期間は腫瘍マーカーの陰性化と縮小が得られた後，さらに２サイクル追加することが推奨される」とあるが[3]，それに則り化学療法を２サイクル追加した。その後２サイクルは腎機能低下を認めることなく経過した。BEP療法の投与間隔については，米国の精巣胚細胞性腫瘍に対するBEP療法の規定に則り，当日の好中球にかかわらずday 22には次サイクルを開始し，減量についても発熱性好中球減少症が生じるか，血小板減少による出血が生

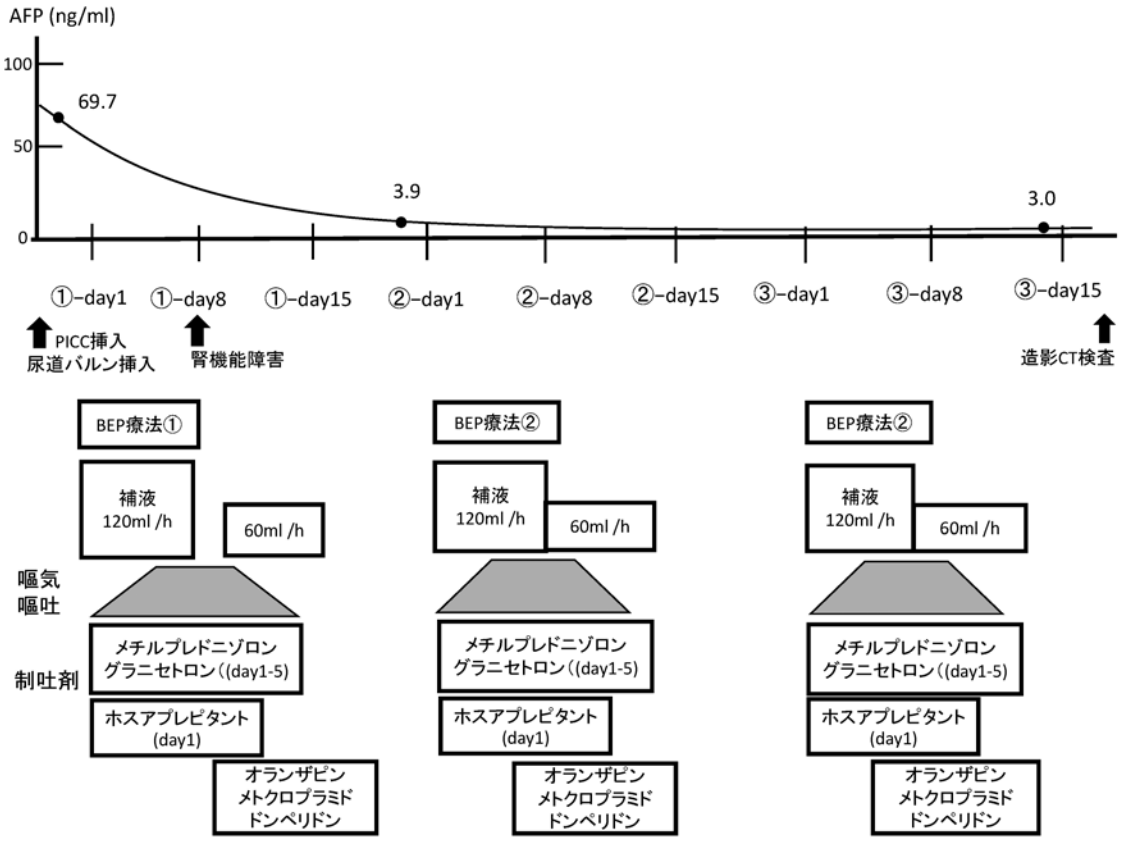

図３　化学療法中の経過

じた場合にのみエトポシドを20%減量する方針としていたため，スケジュールや薬剤量の変更は行わず施行した[4) 5) 6)]。化学療法を通して，好中球減少Grade 4，貧血Grade 2，血小板減少Grade 2，低Mg血症Grade 2，脱毛Grade 2，Cre上昇Grade 1，嘔気Grade 2，嘔吐Grade 2を認めた。終了後に全身CT検査を施行したところ，手術前に認めた傍大動脈リンパ節腫大は消失し完全奏効と判定した。現在，治療後11ヶ月で外来管理中であるが，再発兆候は認めていない。

考　　案

小児がん診療ガイドラインによると，小児胚細胞腫瘍に対してはまずはBEP療法が推奨される（推奨度ＩA）とあり，シスプラチンの腎・聴器毒性が懸念される場合はJEB療法（カルボプラチン，エトポシド，ブレオマイシン）が推奨される（推奨度ＩB）とある[3)]。近年JEB療法が小児には広く行われており，その効果も確立されつつある。その中で我々がBEP療法を選択した理由は以下の３点である。まず，①いくつかの論文で小児を含めた集団においてBEP療法の方がJEB療法より再発率・死亡率ともに有意に低いと報告している点である。小児に対するJEB療法の報告は散見されるが[7) 8) 9)]，小児を対象とした比較試験は行われていない。成人も含めた比較試験は1990年代に行われており，その中ではBEP療法と比較してJEB療法の方が再発率，死亡率ともに有意に高かった[10) 11)]。続いて②PICCと尿道カテーテルを留置することにより確実な水分負荷をかけることが可能でありシスプラチンによる腎障害を予防できる見込みが高かったため，そして最後に③カルボプラチンはシスプラチンに比較して骨髄抑制が強く輸血を頻回に要したという症例報告もあり[7)]治療強度とスケジュールを遂行しにくい可能性が高いと考えたため，という点である。上記の理由により，骨髄抑制以外のリスクはBEP療法の方が高くはあるが本症例ではBEP療法を選択した。

小児期に対する化学療法では成人に対する化学療法と比較して様々な対応が必要だが，その中でも薬剤の選択と投与方法は重要である。今回我々が使用した小児用薬剤と成人用での薬剤の比較を行った（表１）。大きな変更点として，ラモセトロンとアプレピタントをそれぞれ，小児への安全性が比較的確立されており，小児適応があるグラニセトロンとホスアプレピタントに変更した点がある。また，エトポシドとシスプラチンは成人と同様の用量だが，ブレオマイシンは小児の肺への影響を考慮し，30 mg/m^{2}から15 mg/m^{2}に減量した。一般に，成人においてはブレオマイシンの総投与量が400 mg/m^{2}を超えると肺障害のリスクが高まるとされるが，小児ではブレオマイシンの総投与量60～100 mg/m^{2}で肺障害が認められるとされ，投与時年齢が低いこともリスク因子となる[12)]。小児への減量については，小児がん診療ガイドラインでも推奨している[3)]。また，ブレオマイシンについては減量するだけではなく，投与方法も１サイクルで単回投与とした。単回投与のスケジュールについては英国小児がん研究グループや米国小児がん研究グループも15 mg/m^{2}の単回投与を推奨しており，それに則っている[13) 14) 15)]。調べる限り，小児の胚細胞性腫瘍に対するブレオマイシン30 mg/m^{2}の通常量と減量した15 mg/m^{2}での単回投与での比較試験は見当たらないが，このレジメンは1980年代のドイツから始まったものであり，ブレオマイシンの肺障害を減らすことを目的に作成されたものである。減量されたレジメンを使用した胚細胞性悪性腫瘍に対する治療効果を検討したMAKEI試験では，良好な成績を示しており（29ヶ

表１　小児用と成人用の薬剤の比較

薬剤（成人）	薬剤（小児）
メチルプレドニゾロン　125 mg	メチルプレドニゾロン　40 mg
フロセミド　20 mg	フロセミド　20 mg
ラモセトロン　0.3 mg	グラニセトロン　1.5 mg
アプレピタント　125 mg	ホスアプレピタントメグルミン 100 mg
エトポシド　100 mg/m^2	エトポシド　100 mg/m^2
シスプラチン　20 mg/m^2	シスプラチン　20 mg/m^2
ブレオマイシン　30 mg/m^2	ブレオマイシン　15 mg/m^2

下線：小児での変更点

月間での無病生存率は80%），それが契機となり各地域で小児に対してこのレジメンが適応されている[15) 16)]。なお，ブレオマイシンの肺への影響は生涯にわたって影響を及ぼすとされ[12)]，生涯にわたる禁煙指導も含め長期間のフォローが必要である。化学療法終了後も呼吸器症状がないか，画像で肺野に異常所見が無いか確認を行っているが，現時点では明らかな肺障害は認めていない。

続いて薬剤以外の注意点についても述べていく。まずは長時間の点滴と頻回の血液検査が必要な点である。小児の血管は成人に比べると細く，血管確保が困難である。幼くて医療者の指示に従わない場合には，採血も困難となるため長期留置の可能なルート確保はほぼ必須である。本症例では，鎮静下にPICCを挿入し，採血と長時間の点滴に対応した。

次に腎臓保護を行う上での対応である。シスプラチンの投与時には腎臓保護のため，十分な補液が必要である。がん薬物療法時の腎障害診療ガイドラインではシスプラチン投与時には約３ L/day以上の補液を行うことが強く勧められている[17)]。ただ，体格が小さければその分，急速な補液による心負荷が懸念される。今回はなるべく急速な補液は行わないように考慮し，130 ml/hの補液を継続した。補液の期間については症例にもよるであろうが，本症例では前述したように嘔気・嘔吐による水分摂取減少によると考えられる腎機能低下を認めたため，２サイクル目からはday 10程度まで補液を継続した。嘔気症状が改善するまでは補液は継続した方がよいかもしれない。長期間の補液によりかなりの尿量を得られるが，夜尿のリスクも上昇してくる。年齢が低ければ尿道カテーテル留置の検討も必要である。本症例においても本人と相談し，尿道カテーテルを留置することとした。

また，血中マグネシウム濃度の確認も必要である。シスプラチン投与時には，主に腎臓からのマグネシウム排泄亢進と消化管毒性により，低マグネシウム血症が高頻度に発現する。低マグネシウム血症自体が腎機能を増悪する因子ともなるため，マグネシウム濃度も頻回に測定し，Grade 2以上の低下が見られた場合は補充を行った。先述したがん薬物療法時の腎障害診療ガイドラインではマグネシウムの予防投与も推奨している[17)]。

嘔気嘔吐の対策は非常に重要である。シスプラチンは催吐性リスク分類においては高リスクに分類されており，BEP療法は嘔気・嘔吐が出現しやすいレジメンである。嘔気・嘔吐により治療の延期や薬剤の減量，治療拒否の可能性もあり，治療強度を保つためには積極的に対策すべきである。今回の症例も約１週間以上にわたる嘔気の持続と１日に頻回の嘔吐も認めたため，レジメンで使用した制吐剤だけではなく，早期にドンペリドン，メトクロプラミド，オランザピンといった制吐剤を投与し対応した[18)]。

嘔気・嘔吐による食事摂取量の減少に対しては管理栄養士がほぼ毎日面談を行い，患者の嗜好に合わせて食事内容の調整や栄養補助食品を提供することで化学療法中の体重減少も約２ kgほどに抑えられた。

長期間の入院による学業への影響も重要である。院内学級がある施設は限定しており，当院でも院内学級がないため，小学校から提出された課題を家族が指導する形で対応した。教育に関しては，現在オンラインでのコンテンツも充実してきており，今後長期入院に伴う利用も期待される。

最後に，化学療法の副作用に関して長期間のフォローアップが必要な点は重要である。悪性腫瘍としての再発のチェックだけでなく，BEP療法で用いた抗癌剤の副作用である肺への影響，聴力障害，月経への影響など細やかな確認が必要である。月経についてはBEP療法で使用する薬剤は妊孕性に対しては中リスクで，およそ80%は月経が来るとされるが，月経を認めない場合はホルモン治療も考慮される。エトポシドによる二次発癌にも注意が必要である。今回の総投与量では二次性白血病のリスクが上昇するとされる2000 mg/m^{2}に達してはいないが，腫瘍マーカーだけでなく末梢血を含めた定期的な血液検査を施行すべきである。

今回我々は小児に化学療法を施行する機会を得たが，小児に集学的治療を施行する際には婦人科医だけでなく小児科医・看護師・薬剤師・栄養士といった他職種と密に連携し治療にあたることが必須であると思われた。

結　　語

学童期に発症した未熟奇形腫に対してBEP療法を行った。特に体表面積の小さな小児に対して行う場合は薬剤の種類や量の変更とともに，副作用についても十分に留意する必要があり，チームとしての対応が必要となる。

文　　献

1）Gershenson DM. Update on malignant ovarian germ cell tumors. Cancer 1993; 71: 1581–1590.
2）Chan J, Tewari K, Waller S, Cheung M, Shin J, Osann K, Kapp D. The influence of conservative surgical practices for malignant ovarian germ cell tumors. J Surg Oncol 2008; 98(2): 111–116.
3）日本小児血液・がん学会編．小児がん診療ガイドライン2016年版．東京：金原出版，2016；169–174.
4）Einhorn LH, Williams SD, Loeherer PJ, Birch R, Drasga R, Omura G. Evaluation of optimal duration of chemotherapy in favorable-prognosis disseminated germ cell tumors: a Southeastern

Cancer Study Group protocol. J Clin Oncol 1993; 7: 387–391.
5）Nichols CR, Catalano PJ, Crawford ED, Vogelzang NJ, Einhorn LH, Loehrer PJ. Randomized comparison of cisplatin and etoposide and either bleomycin or ifosfamide in treatment of advenced disseminated germ cell tumors: an Eastern Cooperative Oncology Group, Southwest Oncology Group, and Cancer and Leukemia Group B Study. J Clin Oncol 1998; 16: 1287–1293.
6）日本婦人科腫瘍学会編．卵巣がん・卵管癌・腹膜癌治療ガイドライン2020年版．東京：金原出版，2020；181–183.
7）横須賀とも子，田野島玲大，加藤宏美，柳町昌克，梶原良介，薬袋周，田中文子，藤井久紀，後藤裕明，宮城悦子，山中正二，横田周平．JEB（carboplatin, etoposide, bleomycin）療法を施行した卵巣悪性胚細胞性腫瘍の４例．小児がん 2010；47：111–115.
8）Hou JY, Liu HC, Yeh TC, Sheu JC, Chen KH, Chang CY, Liang EC. Treatment results of extracranial malignant germ cell tumor with regimens of cisplatin, etoposide, and bleomyicn or carcoplatin, etoposide, and bleomycin with special emphasis on the sites of vagina and testis. Pediatr Neonatol 2015; 56(5): 301–306.
9）Mann JR, Raafat F, Robonson K, Imerson J, Hale J, Bailey S, Oakhill A. The United Kingdom Children's Cancer Study Group's second germ cell tumor study: carboplatin, etoposide, and bleomycin are affective treatment for children with malignant extracranial germ cell tumors, with acceptable toxicity. J Clin Oncol 2000; 18(22): 3809–3818.
10）Bokemeyer C, Kohrmann O, Tischeler J, Weissbach L, Rath U, Haupt A, Schoffski P, Harstrick A, Schmoll H. A randomized trial of cisplatin, etoposide and bleomysin（PEB）versus carboplatin, troposide and blemycin（CEB）for patients with 'good-risk' metastatic non-seminomatous germ tumors. Ann Oncol 1996; 7(10): 1015–1021.
11）Horwich A, Sleijfer DT, Cullen MH, Mead GM, de Wit R, de Mulder PH, Dearnaley DP, Cook PA, Sylvester RJ, Stenning SP. Randomized trial of bleomycin, etoposide, and cisplatine compared with bleomycin, etoposide, and carboplatin in food-prognosis metastatic nonseminomatous germ cell cancer: a Multiinstitutional Medical Research Council/European Organization for Research and Treatment of Cancer Trial. J Clin Oncol 1997; 15(5): 1844–1852.
12）JPLSG長期フォローアップ委員会　長期フォローアップガイドライン作成ワーキンググループ編．小児がん治療後の長期フォローアップガイドライン初版．大阪：医薬ジャーナル社，2013；265–267.
13）Cushing B, Giller R, Cullen J, Rogers P, Colombani P, Rescorla F, Billmire D, Vinocur C, Hawkins P, Davis M, Perlman E, London W, Castleberry R, Pediatric Oncology Group 9049. Randomized comparison of combination chemotherapy with etoposide, bleomycin, and either high-dose or standard-dose cisplatin in children and adolescents with high-risk malignant germ cell tumors: A Pediatric Intergroup Study-Pediatric Oncology Group 9049 and Children's Cancer Group 8882. J Clin Oncol 2004; 22: 2691–2700.
14）Mann JR, Raafat F, Robinson K, Imeson J, Gornall P, Sokal M, Gray E, McKeever P, Hale J, Bailey S, Oakhill A. The United Kingdom Children's Cancer Study Group's second germ cell tumor study: carboplatin, etoposide, and bleomycin are affective treatment for children with malignant extracranial germ cell tumors, with acceptable toxicity. J Clin Oncol 2000; 18(22): 3809–3818.
15）Calaminus G, Nicholson J. Germ cell tumors.In: Stevens M, Caron H, Biondi A（eds）CANCER IN CHILDREN CLINICAL MANAGEMENT, 1st edn. Oxford; Oxford University Press, 2012; 345–356.
16）Gobal U, Bamberg M, Engert J, Jurgens H, Kuhl J, Lanard HG, Lumenta C, Niethammer D. Treatment of non-testicular germ cell tumors in children and adolescents with BEP and VIP: initial results of the MAKEI 89 therapy study. Klin Padiatr 1991; 203(4): 236–245.
17）日本腎臓学会，日本がん治療学会，日本臨床腫瘍学会，日本腎臓病薬物療法学会編．がん薬物療法時の腎障害診療ガイドライン2016．東京：ライフサイエンス出版株式会社，2016；22–23.
18）一般社団法人　日本がん治療学会編．制吐薬適正使用ガイドライン 2015年10月第２版．東京：金原出版，2015；24–32.

【連絡先】
中島　博予
JCHO 徳山中央病院産婦人科
〒745–8522　山口県周南市孝田町 1–1
電話：0834–28–4411　FAX：0834–29–2579
E-mail：albatrossa00@gmail.com

現代産婦人科　Vol.70 No.1，2021 年，pp.31-36

卵巣癌の進展様式に類似したleiomyomatosis peritonealis disseminataの１例

元村　衣里・髙石　清美・長屋　陽平・内山美穂子
西村　典子・月原　悟・申神　正子・金森　康展

綜合病院山口赤十字病院　産婦人科

A case of leiomyomatosis peritonealis disseminata similar to ovarian cancer progression

Eri Motomura・Kiyomi Takaishi・Yohei Nagaya・Mihoko Uchiyama
Noriko Nishimura・Satoru Tsukihara・Masako Sarugami・Yasunobu Kanamori

Department of Obstetrics and Gynecology, Japanese Red Cross Yamaguchi Hospital

播種性腹膜平滑筋腫症（leiomyomatosis peritonealis disseminata, 以下LPD）は閉経前の成熟期女性に発症する稀な平滑筋腫であり，腹膜や大網などに播種性の結節性病変を生じ，卵巣癌の腹膜播種と類似する所見を呈する。今回，卵巣癌の播種病変と鑑別を要したLPDの１例を経験したので，文献的考察を加えて報告する。
症例は52歳の未産婦で，下腹部痛の増悪を主訴に近医を受診した。前医での画像検査の結果，両側卵巣腫大と骨盤内に多発する播種性病変が認められたことから，卵巣癌が疑われ，精査加療目的に当施設に紹介初診となった。初診時，経腟超音波断層法で腹水はなく，ダグラス窩および右側付属器周囲に数珠状の低吸収域が認められた。腫瘍マーカーはいずれも陰性であった。腹腔内の結節性病変はCT-scanで５年前より指摘されており，緩徐な増大と考えられた。以上の所見から臨床所見は非典型的であるものの，卵巣腫瘍の播種を疑い，試験開腹術で腫瘍の一部を術中迅速病理検査に提出し，診断・治療を行う方針とした。術中所見では，両側卵巣表面，右側広間膜，子宮漿膜面，S状結腸と直腸表面，腸間膜，ならびに大網に数珠状に多発する大小の結節性病変を認めた。大網の播種病変と左側付属器を術中迅速病理検査に提出した結果，悪性所見はなく，良性の平滑筋腫瘍や播種性平滑筋腫瘍が考えられた。手術は組織学的検索目的に準広汎子宮全摘術，両側付属器切除術，大網切除術を行い，S状結腸表面の病変は摘出可能な範囲の生検にとどめた。病理組織学検査では紡錘形細胞が交錯状に増生し，悪性像は認められず，確定診断は平滑筋腫瘍の診断に至った。術後７か月を経て，再燃兆候はみられていない。

Leiomyomatosis peritonealis disseminata (LPD) is a rare, benign, proliferative lesion that forms multiple nodules of smooth muscle within the peritoneal cavity. The nodules may radiologically simulate disseminated malignancy. We report a case of LPD that was confused with peritoneal carcinomatosis. A 52-year-old non-gravid Japanese woman complained of chronic abdominal and pelvic pain. Computed tomography (CT) revealed small nodules on the mesentery of the sigmoid colon. Magnetic resonance imaging (MRI) revealed nodules on the ovaries, omentum, and uterus. She underwent an abdominal hysterectomy, bilateral salpingo-oophorectomy, and omentectomy for histological examination. Intraoperatively, multiple nodules were observed over the mesentery of the sigmoid colon, omentum, ovaries, rectum, and peritoneum. Frozen section analysis revealed a benign leiomyoma, and microscopic examination revealed nodules composed of spindle cells without nuclear atypia and tumor necrosis. The final diagnosis was LPD. During follow-up, no clinical recurrence of the disease was noted for seven months.

キーワード：播種性腹膜平滑筋腫症，卵巣癌腹膜播種
Key words：Leiomyomatosis peritonealis disseminata, ovarian cancer

緒　　言

播種性腹膜平滑筋腫症（leiomyomatosis peritonealis disseminata，以下LPD）は閉経前の成熟期女性に発症する稀な平滑筋腫であり，腹膜や腸間膜，大網などに播種性の結節性病変を生じる[1)]。LPDはしばしば卵巣癌の腹膜播種や腹膜癌と類似した所見を呈することがあり，その鑑別が重要となる。

今回，卵巣癌との鑑別を要したLPDの１例を経験したので文献的考察を加えて報告する。

症　　例

症例は52歳の未産女性である。40年前に虫垂切除術，13年前より子宮筋腫の指摘，２年前に子宮頸部高度異形成に対して子宮頸部円錐切除術の既往がある。合併症に高血圧症があり，降圧剤を内服中である。

今回，２年前より慢性下腹部痛と腰痛を認めていたが，症状が増悪したため近医を受診した。前医で施行されたCT-scanにて，S状結腸近傍に２cm大の腫瘤性病変が散見された。精査目的に行われた骨盤MRI検査では，

右側卵巣に４cm大，左側卵巣に３cm大のT2強調像で低信号を呈する腫瘤と腹膜に沿って多発する小結節が認められた。いずれの腫瘤もCT-scanで認められた傍S状結腸腫瘤と同信号であり，一連の病変と考えられた。播種性の腫瘍性病変が疑われ，精査加療目的に当施設に紹介初診となった。

初診時，最終月経開始から４日目であった。腹部は平坦，軟で，双合診で子宮は前屈しており可動性は制限されていた。両側付属器は触知されなかった。経腟超音波断層法で，子宮に１cmから３cm大の筋腫を多数認めた。両側卵巣に明らかな腫大はみられなかったが，ダグラス窩および右側付属器周囲に数珠状の低輝度領域が認められた。腹水の貯留はなかった。血液検査ではヘモグロビンが13.6g/dl，ヘマトクリットは40.4%と貧血はなく，LDは155U/l（正常値：106－211U/l）と異常はみられなかった。腫瘍マーカーはCA125 30U/l（<35U/l），CA19-9 3U/I（<37U/l），CEA 3.5ng/ml（＜５ng/ml），SCC-Ag 0.5ng/ml（<1.5ng/ml）といずれも正常範囲内であった。前医の骨盤MRI検査で，右側卵巣に4.7×3.2×2.9cm大，左側卵巣に3.4×2.7×2.4cm大のT2強調像で低信号，DWIで高信号を呈する腫瘤性病変が認められ，転移性腫瘍の可能性が示唆された（図１ａ－ｃ）。しかし，他疾患の検索目的に上下部消化管内視鏡検査を施行したところ，異常所見は指摘されなかった。

以上の所見から，画像や検査所見は非典型的ではあるものの，腹膜播種を呈した卵巣癌や腹膜癌などが鑑別に挙げられた。まずは試験開腹術にて播種病変を生検し，術中迅速病理検査に提出後，診断・治療を行う方針とした。悪性疾患を念頭に置き，術前にS状結腸や直腸表面の腫瘍切除には腸管切除が必要になると考えられ，当院外科に腸管切除を伴う腫瘍摘出時の手術応援を依頼した。

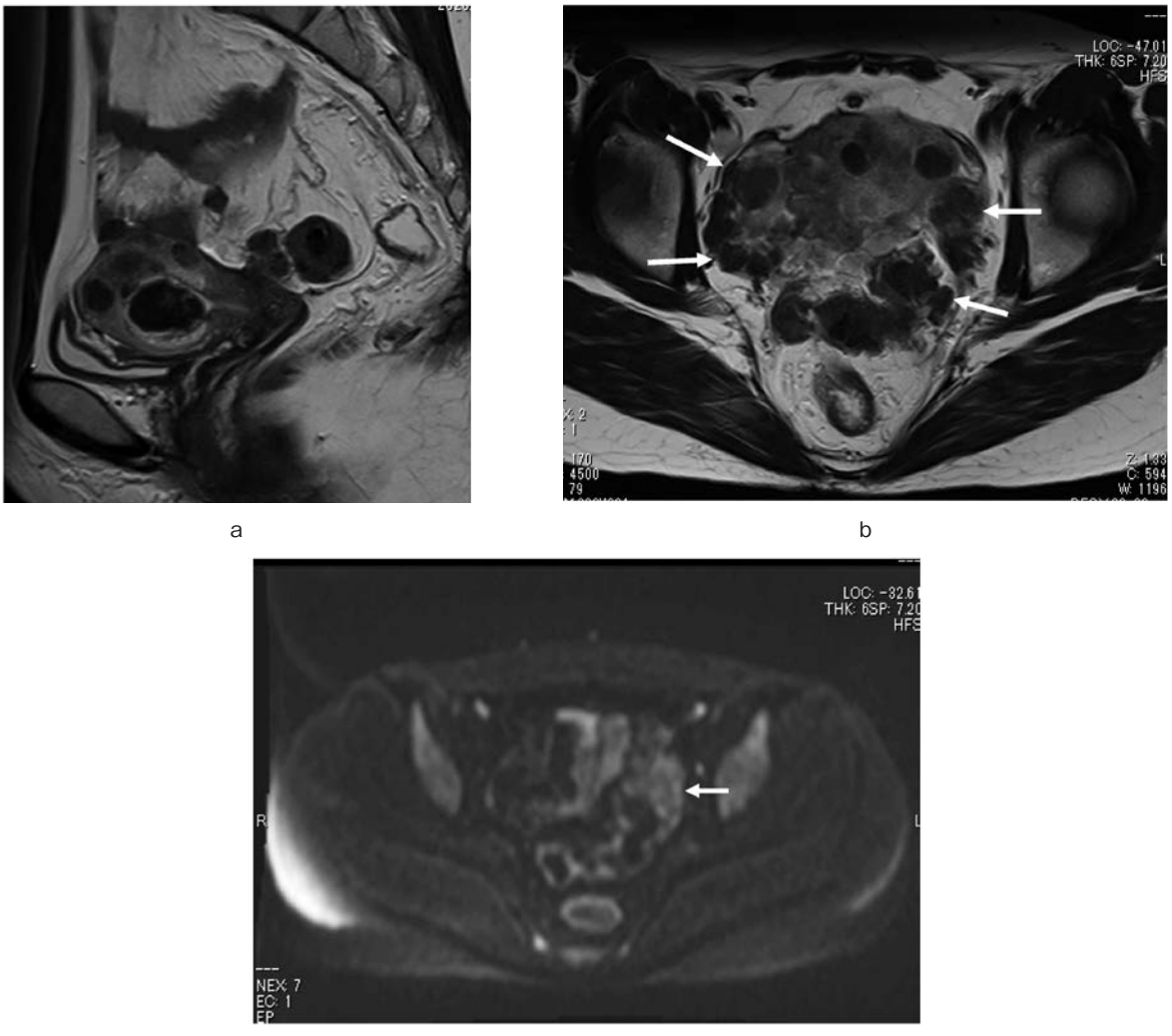

a　b　c

図１　骨盤MRI検査

ａ．T2強調像矢状断：子宮に多発筋腫が認められる。
ｂ．T2強調像水平断：付属器周囲ならびにダグラス窩に低信号の多発する結節性病変（→）が認められる。
ｃ．拡散強調画像：付属器周囲の腫瘍内にDWI高信号領域（→）が認められる。

開腹所見では，骨盤内を主としてS状結腸表面，直腸表面，右広間膜漿膜面に数珠状に多発する大小の結節性病変を認めた（図２）。上腹部の壁側腹膜ならびに小腸腸間膜は平滑であった。両側卵巣，大網，子宮体部後壁漿膜面にも同様の結節性病変が散在し，子宮には複数の子宮筋腫がみられた。大網の播種病変および左側付属器を術中迅速病理検査に提出した（図３－ａ，ｂ）。その結果，紡錘形細胞の増生を認め良性平滑筋腫瘍，播種性腹膜平滑筋腫が考えられた。さらに永久標本での詳細な組織学的検索目的に子宮摘出を行う方針とし，腹膜病変を広く切除するべく尿管を十分に遊離するため，子宮は準広汎子宮全摘術に準じて行い，摘出可能な範囲で広間膜，腹膜ならびに腸間膜の結節性病変を摘出した。さらに両側付属器摘出術と大網切除術も併せて施行した。

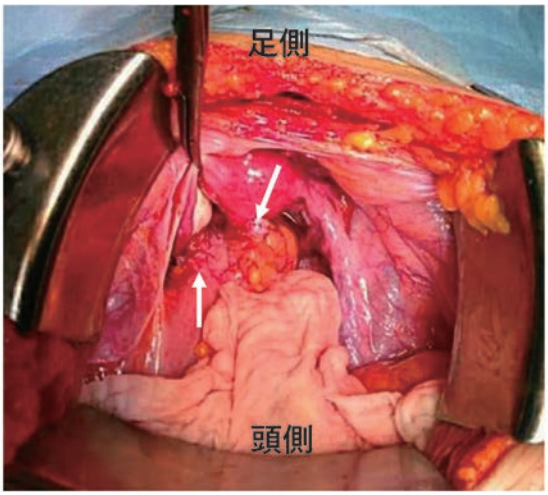

図２　術中写真：子宮後壁漿膜面，直腸表面に多発する数珠状の小結節性病変が認められる。

手術時間は３時間42分，出血量は210mlで，輸血は施行していない。摘出標本の病理組織学的所見は，子宮筋層内の腫瘤は，平滑筋腫で悪性所見はみられなかった（図３－ｃ）。播種状結節は，平滑筋腫の所見と同様に，紡錘形細胞が交錯状に増生し，細胞密度は中等度，

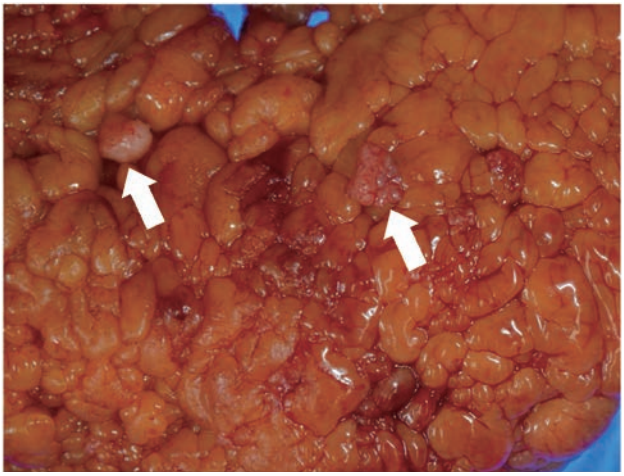

a

b

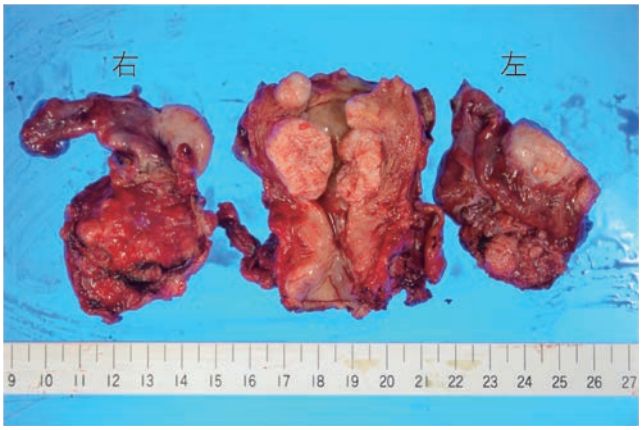

c

図３　摘出標本

ａ．大網：大小の結節性病変が散見された。
ｂ．左側付属器：卵巣表面，卵管表面，腹膜に大小の結節性病変が多数認められた。
ｃ．子宮と両側付属器：子宮には多発筋腫がみられ，両側付属器ならびに周囲組織にも結節性病変が多発していた。

核分裂像は強拡大10視野あたり０－１，核異型はみられなかった。免疫組織化学では，Estrogen receptor，Progesterone receptor，desmin，smooth muscle actin，h-caldesmonが陽性であり，CD10，CD34，S-100 protein，KIT（CD117）はいずれも陰性であった（図４ａ－ｃ）。Ki-67（MIB-1）陽性率は１％未満であり，最終病理組織診断は平滑筋腫であった。子宮漿膜面，左・右付属器領域，大網，その他の漿膜面に生じた多発結節性病変はいずれも同様の所見で硝子化傾向を示し，凝固壊死像は認めなかった。術後経過は良好であり，術後13日目に自宅退院となった。初診時に認めていた下腹部痛は術後に改善し，術後７か月を経て再燃兆候はみられていない。

考　　案

LPDは主に生殖年齢の女性にみられる非常に稀な疾患であり[1,2]，1952年にWillsonとPealeによって初めて報告され[3]，1965年にTaubert et al.によって提唱された[4]。以降，世界で文献報告は200例前後である[5]。

LPDの発症機序として，ミュラー管と共通の起源をもつ腹膜の未分化間葉系幹細胞の平滑筋化生[2]，染色体変異[2]，モルセレーターの使用や腹腔鏡下子宮筋腫核出術による医原性発生[1,2,5-7]，妊娠や長期間の経口避妊薬の内服，子宮筋腫や顆粒膜細胞腫，子宮内膜症の合併などの高エストロゲン下での発症[8]など，諸説報告されているが依然として解明されていない。LPDは良性腫瘍で予後良好であるが，７か月から８年の期間を経て再発することがある[9]。さらに２-５％に悪性転化のリスクがあり[10,11]，Bekkers et al.が以前に報告された103例のLPD症例の検討において，平滑筋肉腫に悪性転化したと考えられる６例はLPDの診断時から４か月から12か月後であったと報告している[11]。本症例は以前より子宮筋腫を指摘されていたが，それに対する手術歴やホルモン剤の使用経験はなかった。

骨盤内腫瘤の精査目的にはMRI検査やCT-scanなどの画像検査が有用であるが，本症例は腹膜癌や卵巣癌の腹膜播種との鑑別が困難である。MRI検査において，LPDはT1強調像で子宮筋層と同程度の低信号，T2強調像で境界明瞭な低信号を呈するが，変性や浮腫の状態によって変化する[12]。腸間膜や腹膜，腹腔内に非特異

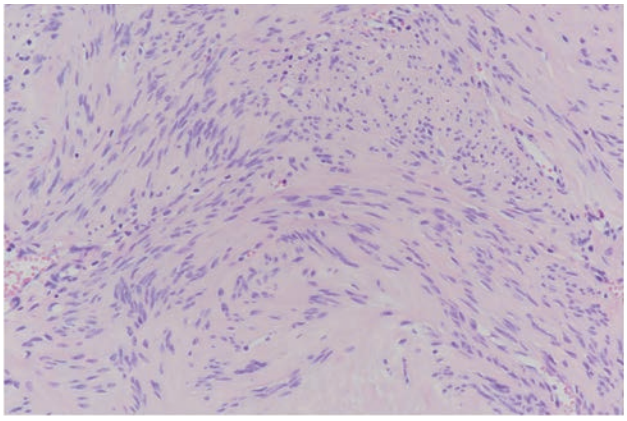

a

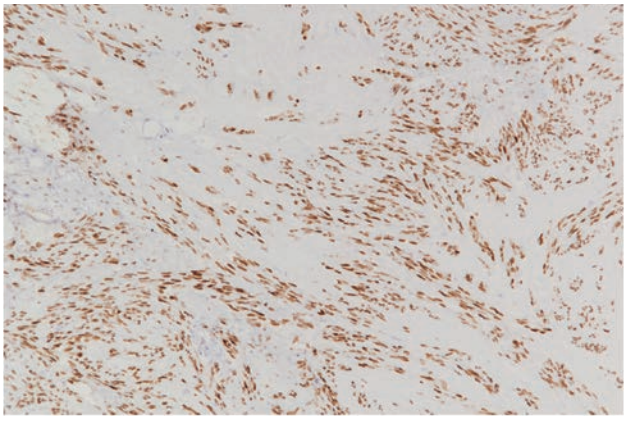

b

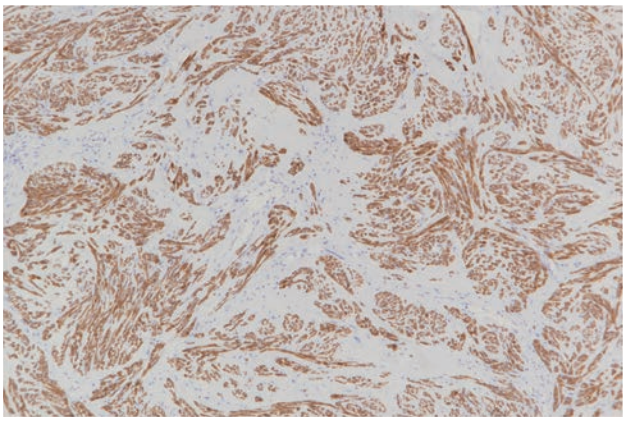

c

図４　病理組織学的所見

a．HE染色（100倍）：紡錘形細胞が束をなして錯綜している。
b．免疫染色（100倍）：Estrogen receptor
c．免疫染色（40倍）：Desmin

的に５mmから150mmと大小様々な腫瘤像を呈し，その位置や大きさによってはT2強調像で低信号を呈するgastrointestinal stromal tumorや卵巣線維腫などとの鑑別を要することもある。腹水を認めることの多い卵巣癌や腹膜癌とは異なり，LPDで多量の腹水の貯留を認めることは少ない。さらに，腸骨動静脈に近接してLPDの腫瘤を認める場合は，リンパ節腫大との鑑別が困難になる[13-15]。本症例においては，画像所見から，腹水は認められず，リンパ節腫大を示唆する所見はみられなかったが，MRI検査の拡散強調像で腫瘤に高信号領域を認め，悪性腫瘍との鑑別に難渋した。

子宮筋腫の合併や子宮筋腫に対する手術既往，長期間における高エストロゲン曝露の既往があり，腹水やリンパ節腫大を認めず，典型的な卵巣癌や腹膜癌の所見と異なる場合，LPDが鑑別に挙げられる。LPDは無症状であることが多く，外科的治療は必ずしも必要ではないと考えられる。しかし，臨床経過や画像所見は多様であり，悪性疾患との鑑別には適切な治療方針決定のためにも詳細な組織学的検索が必須である。術中迅速病理検査を施行し，良性平滑筋腫と診断した場合は腹膜や直腸・腸間膜表面の播種病変については切除可能な範囲での生検のみにとどめ，過度の手術侵襲を避けることが重要であると思われる。さらに，術後のfollow upに関して明確なガイドラインはないが，術後の再発や悪性転化の可能性を考慮して，Jeyarajah et al.は少なくとも３年間のfollow upが望ましいと提唱している[9]。本症例においても現在，３か月毎に経過観察中である。

結　　語

卵巣癌播種との鑑別を必要としたLPDの１例を経験した。本症例のように腹水や腫瘍マーカーの上昇がなく，卵巣癌や腹膜癌に類似した画像所見を認めた場合，LPDも念頭においた対応が望まれる。

今回の論文に関連して，開示すべき利益相反状態はありません。

文　　献

1）Ip PPC. Leiomyomatosis peritonealis disseminata. In: the WHO Classification of Tumours Editorial Board（eds）WHO Classification of Tumours, Female Genital Tumours, 5th ed. Lyon: IARC 2020; 188-189.

2）Al-Talib A, Tulandi T. Pathophysiology and possible iatrogenic cause of leiomyomatosis peritonealis disseminata. Gynecol Obstet Invest 2010; 69: 239-244.

3）Willson JR, Peale AR. Multiple peritoneal leiomyomas associated with a granulosa-cell tumor of the ovary. Am J Obstet Gynecol 1952; 64: 204-208.

4）Taubert HD, Wissner SE, Haskins AL. Leiomyomatosis peritonealis disseminata; an unusual complication of genital leiomyomata. Obstet Gynecol 1965; 25: 561-574.

5）Gaichies L, Fabre-Monplaisir L, Fauvet R, Alves A, Mulliri A. Leiomyomatosis peritonealis disseminata: Two unusual cases with literature review. J Gynecol Obstet Hum Reprod 2018; 47: 87-92.

6）Van der Meulen JF, Pijnenborg JM, Boomsma CM, Verberg MF, Geomini PM, Bongers MY. Parasitic myoma after laparoscopic morcellation: a systematic review of the literature. BJOG 2016; 123: 69-75.

7）Miyake T, Enomoto T, Ueda Y, Ikuma K, Morii E, Matsuzaki S, Murata Y. A case of disseminated peritoneal leiomyomatosis developing after laparoscope-assisted myomectomy. Gynecol Obstet Invest 2009; 67: 96-102.

8）Drake A, Dhundee J, Buckley CH, Woolas R. Disseminated leiomyomatosis peritonealis in association with oestrogen secreting ovarian fibrothecoma. BJOG 2001; 108: 661-664.

9）Jeyarajah S, Chow A, Lloyd J, Zacharakis E, Purkayastha S, Tekkis P. Follow-up in patients with disseminated peritoneal leiomyomayosis: a report of an unusual, high-risk case. BMJ Case Rep 2009 doi: 10.1136/bcr.08.2008.0802.

10）Surmacki P, Sporny S, Tosiak A, Lasota J. Disseminated peritoneal leiomyomatosis coexisting with leiomyoma of the uterine body. Arch Gynecol Obstet 2006; 273: 301-303.

11）Bekkers RLM, Willemsen WNP, Schijf CPT, Massuger LFAG, Bulten J, Merkus JMWM. Leiomyomatosis peritonealis disseminata: dose malignant transformation occure? A literature review. Gynecol Oncol 1999; 75: 158-163.

12）Fulcher AS, Szucs RA. Leiomyomatosis peritonealis disseminata complicated by sarcomatous transformation and ovarian torsion: presentation of two cases and review of the literature. Abdom Imaging 1998; 23: 640-644.

13）Syed M, Parida B, Mankeshwar T, Patil A. Imaging findings in a rare case of leiomyomatosis peritonealis disseminata with malignant transformation. Pol J Radiol 2017; 82: 426-430.

14) Soni S, Pareek P, Narayan S. Disseminated peritoneal leiomyomatosis: an unusual presentation of intra-abdominal lesion mimicking disseminated malignancy. Med Pharm Rep 2020; 93: 113–116.
15) Saha PK, Dhaliwal LK, Gainder S, Bagga R, Joshi B, Saha SC, Gupta R. Disseminated peritoneal leiomyomatosis: a rare entity with diagnostic conundrum. Int J Reprod Contracept Obstet Gynecol 2015; 4: 1194–1196.

【連絡先】
髙石　清美
綜合病院山口赤十字病院産婦人科
〒753-8519　山口県山口市八幡馬場 53-1
電話：083-923-0111　FAX：083-925-1474
E-mail：kiyobu@yamaguchi-redcross.jp

現代産婦人科　Vol.70 No.1，2021 年，pp.37-41

術前に診断し得た卵巣広汎性浮腫の一例

澤田真由美[1)]・小松　宏彰[2)]・高橋　正国[1)]・佐藤　絵理[1)]
田代　稚恵[1)]・入江　隆[1)]・紀川　純三[1)]

1）松江市立病院　産婦人科
2）鳥取大学　産科婦人科学分野

A case of massive ovarian edema

Mayumi Sawada [1)]・Hiroaki Komatsu [2)]・Masakuni Takahashi [1)]・Eri Sato [1)]
Wakae Tashiro [1)]・Takashi Irie [1)]・Junzo Kigawa [1)]

1）Department of Obstetrics and Gynecology, Matsue City Hospital
2）Department of Obstetrics and Gynecology, Tottori University School of Medicine

卵巣広汎性浮腫は，若年女性に多く発症する稀な非腫瘍性病変である。卵巣充実性腫瘍との鑑別が重要であるが，確立した診断基準がなく，術前診断は極めて困難である。今回，術前に診断し得た卵巣広汎性浮腫を経験したので報告する。症例は37歳，２妊２産。右腎癌で腹腔鏡下右腎摘出術を施行した８ヶ月後のCTで，長径55mmの右卵巣腫瘤を指摘された。骨盤MRI検査では，腫大した卵巣辺縁に多数の嚢胞性病変を認めた。CA19-9は6.3U/ml，CA125は7.7U/mlと腫瘍マーカーは正常値であった。卵巣広汎性浮腫を疑い，確定診断のため腹腔鏡手術を施行した。術中迅速病理組織検査で卵巣広汎性浮腫の診断であり，右卵巣部分切除のみで手術を終了した。永久標本組織結果も同様の結果であった。術後右卵巣腫大は縮小し，増大傾向なく経過した。
確立した診断基準はないが，特徴的な画像所見および臨床症状から卵巣広汎性浮腫を疑うことができれば，腹腔鏡手術で卵巣を温存することが可能である。

Massive ovarian edema (MOE) is a rare condition; therefore, preoperative diagnosis is extremely difficult because there are no established diagnostic criteria. A 37-year-old woman presented with a right ovarian tumor after laparoscopic right nephrectomy for right kidney cancer. Examination of the pelvic MRI revealed many cystic lesions on the ovarian border. We suspected MOE and performed laparoscopic surgery for diagnosis. During partial resection of the right ovary, an intraoperative diagnosis of MOE was made; however, the right ovary was preserved. In this case, we strongly suspected MOE from the characteristic imaging findings on MRI examination prior to the operation. Therefore, the ovary could be preserved by performing a laparoscopic surgery.

キーワード：卵巣広汎性浮腫
Key words：Massive ovarian edema

緒　　言

卵巣広汎性浮腫（Massive Ovarian Edema; MOE）は，間質の浮腫により卵巣の著明な腫大を来たす稀な非腫瘍性病変である[1)]。若年者に多く発症し，主に腹部膨満感，下腹部痛で発見される。画像検査では，卵巣充実性腫瘍との鑑別が非常に困難であり，術前診断のつかないまま付属器切除が施行される例も珍しくない[2)]。確立した診断基準はないが，特徴的な画像所見および臨床症状からMOEを鑑別疾患として挙げることは十分可能である。

若干の文献的考察を含め，術前に診断し卵巣温存が可能であったMOEの一例を報告する。

症　　例

37歳
主訴：特になし
既往歴：37歳　右腎癌（腹腔鏡下右腎摘出術）
家族歴：特記事項なし
内服薬：なし
現病歴：

２妊２産。これまで卵巣腫瘍を指摘されたことはなかった。右腎癌フォロー目的のCT検査で右卵巣腫大を指摘され，当科紹介された（図１）。内診において，子宮は前屈，鶏卵大で，下腹部に可動性良好な腫瘤を触知した。経腹超音波検査で膀胱子宮窩に，42×48×44mmの充実性腫瘤を認めた。経腟超音波検査では，腫大した

右卵巣腫瘤辺縁に卵胞様の低エコー域を複数個認めた。左卵巣腫大は認めなかった。子宮内膜肥厚はなく，腹水はなかった（図２）。

骨盤部MRI検査では，腫大した右卵巣辺縁に，T2WIで高信号を呈する多数の卵胞を認めた。卵巣間質はT1WIで低信号，T2WIで高信号を呈し，わずかに造影された。右卵巣は本来の構造そのままに浮腫状に腫大していると考えられた（図３）。

CA19-9は6.3U/ml，CA125は7.7U/ml，AFPは1.1ng/mlと腫瘍マーカーの上昇は認めなかった。

画像所見からはMOEが疑われた。右腎臓摘出術後であり，癒着等の影響で右卵巣に影響が及んでいる可能性も考慮し，MOEの可能性が高いと判断した。

患者に十分な説明を行った上，患者希望もあり確定診断を行う方針で腹腔鏡手術を予定した。積極的に悪性を疑わなかったため，腫瘍を生検することとし，術中迅速病理組織学的検査を行い，MOEの診断であれば生検のみで手術を終了する方針とした。良性腫瘍の診断であれば腫瘍摘出術，悪性腫瘍であれば開腹手術に切り替える方針とした。

図１　腹部CT検査（水平断）

骨盤右側に嚢胞性腫瘤を認め，内部にわずかに高吸収域を認めた。腹水はなかった。卵巣静脈の拡張や形態変化は認めなかった。

手術所見：

臍部に５mmのカメラ用トロッカー，下腹部正中に５mmの操作用トロッカーを留置し，左下腹部は整容性を考慮し，トロッカーが不要な３mm細径鉗子を穿刺して使用した。

腹腔内に淡黄色腹水を少量認めた。子宮および左付属器は正常外観であった。右卵巣は鶏卵大に腫大し，表面平滑で黄白色調を呈していた。周囲との癒着は認めなかった。右卵巣に電気メスで切開を加えたところ，断面より液体成分が流出した（図４）。右卵巣を切開した部位より15×20×20mm部分切除し，術中迅速病理組織検査にてMOEと診断されたため，右卵巣部分切除のみで手術を終了した。

病理組織学的所見：

肉眼的には切除断面は浮腫状で浸出液がみられた（図５）。病理組織学検査では，間質に高度の浮腫が見られ細胞成分は疎であった。浮腫間質中には疎に散在する紡錘形ないし星形の間質細胞が見られ，悪性所見はなかった（図６）。

経過：

卵巣は部分切除後に一過性に腫大したが，その後は縮小して増大傾向なく経過している。

考　　案

今回，術前にMOEを疑い，腹腔鏡下卵巣部分切除術で確定診断したMOEの一例を経験した。

MOEはKalstone et al.によって1969年に初めて報告された[1)]。MOEは原発性と続発性に分類され，発症部位は片側性で，そのうち75％は右卵巣にみられている[3)]。原発性の原因は，卵巣の部分的あるいは間歇的な茎捻転に伴う，流入静脈もしくはリンパ管の循環不全と考えられている。特に，右卵巣静脈は解剖学的にも直接下大静

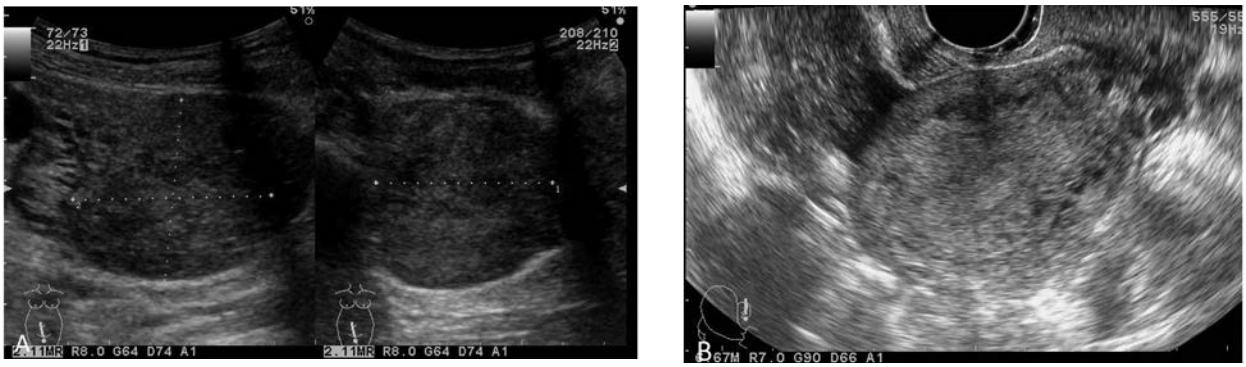

図２

A．経腹超音波検査
膀胱子宮窩に低輝度で内部エコーは不均一な充実性腫瘍を認めた。
B．経腟超音波検査
腫瘍辺縁に卵胞様の低エコー域を認めた。

脈に流入するため，右卵巣の方が捻転を起こしやすく，静脈の循環不全が生じやすい。約43%に卵巣茎捻転が認められたとの報告もある[2)]。続発性は，粘液性腺腫や，漿液性腺腫などの卵巣疾患に伴うものが報告されている[4,5)]。本症例では疼痛がなかったため，積極的に卵巣腫瘍茎捻転を疑う所見はなかった。術中所見においても明らかな卵巣腫瘍の茎捻転は認めなかった。発症原因は明らかではないが，右腎癌術後であり，右腎摘出時の術中操作もしくは炎症が右卵巣静脈へ何らかの影響を及ぼしている可能性が考えられた。

MOEの確立した診断基準は存在しない。そのため術前診断に難渋することがある。卵巣の充実性腫瘍との鑑別が重要となるが，若年者に多く発症するため妊孕性温存という観点から治療法の慎重な選択が必要となる。Umezaki et al.は，広汎性浮腫に特徴的な画像所見として，超音波およびMRIで腫瘍辺縁にみられる多数の嚢胞

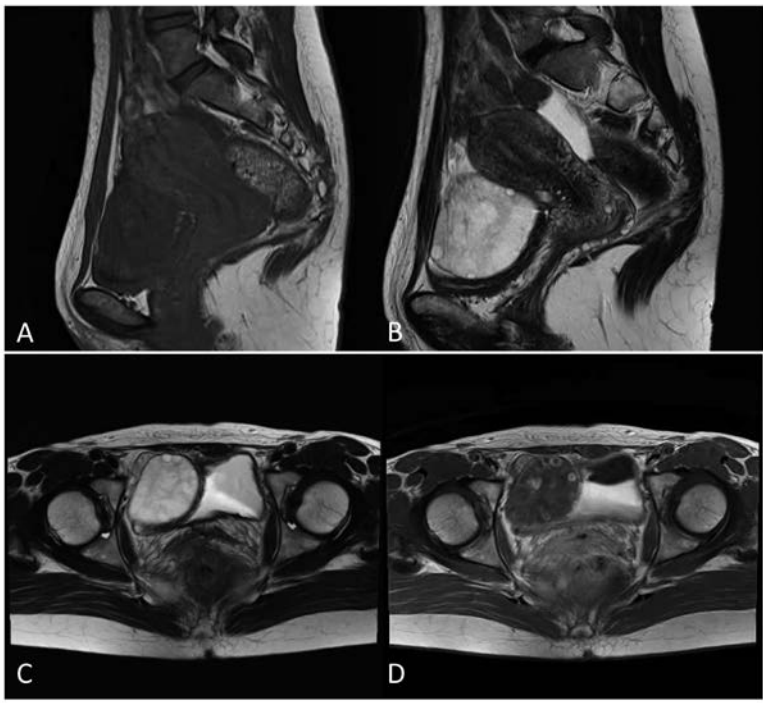

図3　骨盤部造影MRI検査

腫大した右卵巣辺縁に，T2WIで高信号を呈する多数の卵胞を認めた。卵巣間質はT1WIで低信号，T2WIで高信号を呈し，わずかに造影された。
周囲臓器との浸潤は認めなかった。

A．T1WI（矢状断）
B．T2WI（矢状断）
C．T2WI（水平断）
D．造影（水平断）

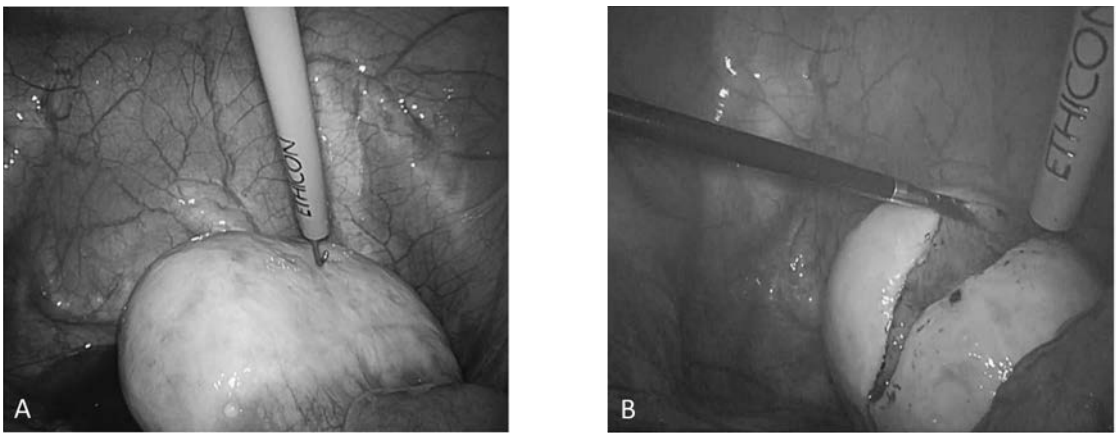

図4　術中所見

A．右卵巣は表面平滑で周囲との癒着はなかった。
B．割面を入れると黄色透明な液体が流出した。

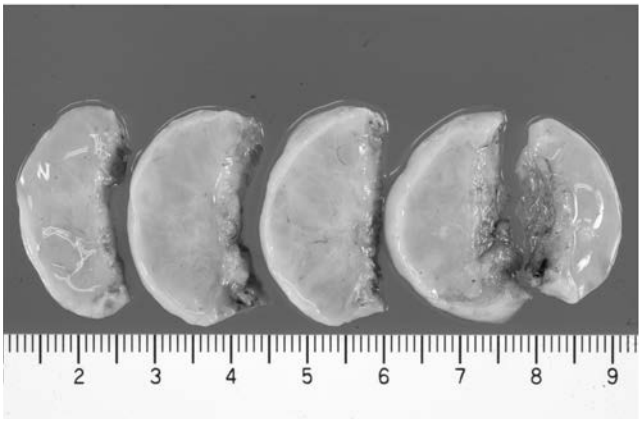

図５　摘出標本

摘出組織は15×20×20mmで，表面平滑，黄白色調を呈していた。割面はびまん性に浮腫を認めた。

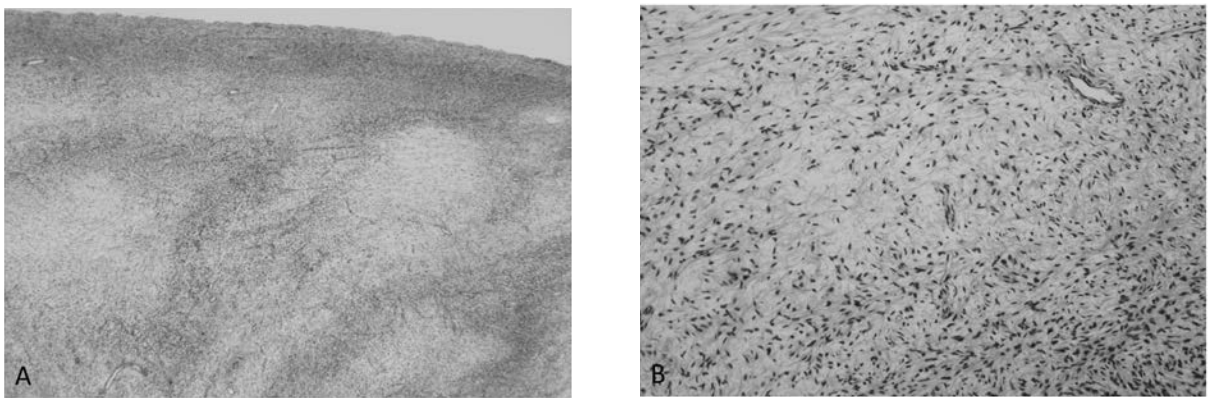

図６　病理組織学的検査

間質に高度の浮腫が見られ，細胞成分は疎であった。浮腫間質中には疎に散在する紡錘形ないし星形の間質細胞が見られ，明らかな悪性所見はなかった。

A．HE染色，弱拡大
B．HE染色，強拡大

性構造が重要と述べている[6]。これは，卵巣間質の浮腫により，正常卵胞が卵巣の末梢皮質野へ圧排されるためであると考えられている。Umezaki et al.は，画像所見から術前に卵巣広汎性浮腫を疑い，保存的加療を行った例も報告している[7]。

本症例でもMRI検査において腫瘍辺縁の多数の嚢胞性病変を認めており，術前診断の一助となった。

Praveen et al.は，1969－2011年に術後にMOEと診断された177例を検討している[2]。177例中，原発性が151例（85.3%），続発性が26例（14.7%）であった。治療法に関しては，付属器摘出が選択されたのが145例（81.9%）と最も多く，単純子宮全摘出および両側付属器摘出術は12例（6.8%）も施行されていた。卵巣温存を選択された例は20例（11%）にとどまり，そのうち卵巣部分切除が14例，試験的腹腔鏡手術が１例，経過観察が５例という結果であった。しかし，これらはすべて術後診断であり，術前診断については記載されていない。

充実性卵巣腫瘍を認めた場合，鑑別疾患としてMOEが疑われなければ，卵巣温存を選択肢として考慮することは難しい。術前にMOEを疑うことができれば，診断と治療の側面を考慮すると腹腔鏡手術が最も良い選択肢であると論じている報告も散見される[8,9]。今回我々は，術前から強くMOEを疑い，腹腔鏡下での卵巣部分切除を選択することが可能であった。無症候性の卵巣腫大で，辺縁に小嚢胞を伴う卵巣腫瘍を認めた場合，MOEを鑑別診断として挙げることは重要である。

文　献

１）Kalstone CE, Jaffe RB, Abell MR. Massive edema of the ovary simulating fibroma. Obstet Gynecol 1969: 34; 564-571.
２）Praveen RS, Pallavi VR, Rajashekar K, Usha A, Umadevi K, Bafna UD. A clinical update on massive ovarian edema- a pseudotumor? E cancer

medical science 2013: 7; 318.
3）Hall BP, Printz DA, Roth J. Massive ovarian edema: Ultrasound MR characteristics. J comput Assist Tomogr 1993: 17; 477–479.
4）Hameed A, Ying AJ, Keyhani-Rofagha S, Xie DI, Copeland L J. Ovarian mucinous cystadenoma associated with mural leiomyomatous noudule and massive ovarian edema. Gynecol Oncol 1997: 67; 226–229.
5）Khalbuss WE, Dipasquale B. Massive ovarian edema associated with ovarian serous cystadenoma: a case report and review of the literature. Int J Gynecol Cancer 2006: 16; 326–330.
6）Umezaki N, Tanaka T, Miyama M, Kawamura N. Sonographic characeristics of massive ovarian edema. Ultrasound Obstet Gynecol 2000: 16; 479–481.
7）Umezaki N, Tanaka T, Miyama M, Nishimura S, Ogita S. Successful preoperative diagnosis of massive ovarian edema aided by aomparative imaging study using magnetic resonance and ultrasound. Eur J Obstet Gynrcol Reprod Biol 2000: 89; 97–99.
8）Kallipolitis G, Sklia E, Milingos S, Michalas S. Laparoscopic treatment of massive ovarian edema. J Am Assoc Gynecol Laparosc 1999: 6; 513–516.
9）Cheng MH, Tseng JY, Suen JH, Yang CC. Laparoscopic plication of partially twisted ovary with massive ovarian edema. J Chin Med Assoc 2006: 69; 236–239.

【連絡先】
澤田真由美
松江市立病院産婦人科
〒690-8509　島根県松江市乃白町 32 番地 1
電話：0852-60-8000　FAX：0852-60-8005
E-mail：sawa.1997.511@gmail.com

現代産婦人科　Vol.70 No.1，2021 年，pp.43-48

頸管妊娠に妊孕性温存治療を行ったが３年後に再発した１例

秋定　幸[1) 2)]・中野　志保[3)]・行元　志門[2)]・井上　唯[2)]・恩地　裕史[2)]
今井　統[2)]・瀬村　肇子[2)]・越智　良文[2)]・阿南　春分[2)]・上野　繁[2)]
池田　朋子[2)]・森　美妃[2)]・田中　寛希[2)]・阿部恵美子[2)]・近藤　裕司[2)]

１）岡山済生会総合病院　産婦人科
２）愛媛県立中央病院　産婦人科
３）独立行政法人　国立病院機構　四国がんセンター　婦人科

A case of recurrent cervical pregnancy 3 years after fertility preservation

Miyuki Akisada[1) 2)]・Shiho Nakano[3)]・Shimon Yukimoto[2)]・Yui Inoue[2)]・Hiroshi Onji[2)]
Matome Imai[2)]・Hatsuko Semura[2)]・Yoshifumi Ochi[2)]・Haruchika Anan[2)]・Shigeru Ueno[2)]
Tomoko Ikeda[2)]・Miki Mori[2)]・Hiroki Tanaka[2)]・Emiko Abe[2)]・Yuji Kondo[2)]

1）Department of Obstetrics and Gynecology, Okayama saiseikai General Hospital
2）Department of Obstetrics and Gynecology, Ehime Prefectural Central Hospital
3）Department of Gynecologic oncology, National Hospital Organization Shikoku Cancer Center

頸管妊娠は異所性妊娠のおよそ１％以下とされる稀な病態である。近年早期の診断治療により妊孕性温存が可能な症例が増加している。しかし治療後の妊娠予後についての報告は限られており，頸管妊娠を繰り返した症例の報告は少ない。今回われわれは頸管妊娠に対して妊孕性温存治療を行ったが，３年後に頸管妊娠を再発した１例を経験した。症例は33歳，２妊０産で人工妊娠中絶の既往があった。当科受診時妊娠６週相当で，血中hCG値は21,057 mIU/ml，経腟超音波検査と骨盤造影MRI検査を施行し頸管妊娠と診断した。メソトレキセートの全身投与は効果不十分で，子宮動脈塞栓術（以下UAE）後の子宮鏡下手術で胎嚢を摘出した。２年後に自然妊娠したが稽留流産となり子宮内容除去術を行った。さらに１年後タイミング療法で妊娠成立したが頸管妊娠を再発した。当科再来時，妊娠５週で，血中hCG値は8,404 mIU/mlであった。UAE後に子宮鏡下手術を行い，その後血中hCG値は陰性化した。本症例のように少数だが頸管妊娠を再発する症例が存在するため，今後症例蓄積による妊娠予後についての検討が必要である。

Cervical pregnancy is a rare form of pregnancy, accounting for less than 1% of all ectopic pregnancies. Early diagnosis and treatment have allowed for fertility preservation. However, there are limited reports on the prognosis of pregnancy after treatment and fewer reports on recurrent cervical pregnancies. A 33-year-old nulliparous woman with a history of elective abortion was referred for cervical pregnancy treatment. She was 6 weeks pregnant with a serum hCG level of 21,057 mIU/mL, and she was diagnosed using transvaginal ultrasound and pelvic MRI. She was treated with systemic methotrexate, which was ineffective. The gestational sac was resected using hysteroscopy after uterine artery embolization (UAE). She conceived spontaneously but suffered a miscarriage and underwent dilatation and curettage. She conceived with timing therapy but had a recurrent cervical pregnancy. Upon returning to our department, she was 5 weeks pregnant with a serum hCG level of 8,404 mIU/mL. After UAE, the gestational sac was again removed by hysteroscopy, and her serum hCG level gradually became negative. Since there are a few cases of recurrent cervical pregnancies, it is necessary to study the prognosis of pregnancy by collecting data from these cases.

キーワード：頸管妊娠，再発，メソトレキセート，子宮動脈塞栓術，子宮鏡下手術
Key words：Cervical pregnancy, recurrent, methotrexate, uterine artery embolization, hysteroscopy

緒　　言

頸管妊娠は異所性妊娠のうちの１％以下とされる稀な病態である[1)]。近年検査方法の進歩によって早期診断が可能となり，妊孕性温存治療が選択される症例が増えている[2)]。しかし妊孕性温存治療後の妊娠予後についての報告は少ない。今回われわれは頸管妊娠に対して，メソトレキセート（以下MTX）全身投与，子宮動脈塞栓術（以下UAE）および子宮鏡下手術により妊孕性を温存したが，その３年後に頸管妊娠を再発した１例を経験したので報告する。

症　　例

症例：33歳，既婚
２妊０産（人工妊娠中絶１回）
既往歴：特記事項なし

現病歴：X年２月不正性器出血を主訴に近医を受診し，頸管妊娠が疑われたため当科を紹介受診した。最終月経より妊娠６週２日相当で，血中hCG値は21,057 mIU/mlであった。腟鏡診では子宮口から少量の出血を認めており，経腟超音波検査で子宮頸部に長径13.3 mmの胎嚢を同定した。またカラードップラー法では胎嚢周囲に豊富な血流を認めた（図１）。骨盤造影MRI検査では子宮頸部にT1強調画像で低信号，T2強調画像で高信号，辺縁早期濃染を示す嚢胞様構造を認め（図２），頸管妊娠と診断した。

入院後経過：妊孕性温存の希望があり，MTXの全身投与を行った（図３）。第８病日の血中hCG値は53,305 mIU/mlと上昇しており，さらに経腟超音波検査では子宮頸部の胎嚢は長径25.4 mmと増大し，カラードップラー法での血流減少は認めなかった。子宮口からの出血は少量だが持続していた。MTX全身投与での治療効果が不十分と判断し，第11病日に両側子宮動脈をゼラチンスポンジで塞栓し，同日全身麻酔下に子宮鏡下手術を施行した。術前の吸湿性頸管拡張材による頸管拡張は行わず，子宮鏡はKarl Storz社製のhysteroresectscopeを使用した。ヘガールによる頸管拡張を行い，26Frのhysteroresectscopeを挿入して子宮内を観察した。子宮頸部後壁に付着している絨毛を認め，アングル型ループ電極で鈍的に剥離し摘出した（図４）。強出血はなく，適宜出血点を凝固止血し手術を終了した。手術時間は49分，出血は50 gであった。摘出組織の病理組織検査では胎芽，胎盤絨毛，脱落膜を認めた。第15病日の血中hCG値は1,678 mIU/mlと低下しており，第16病日に退院した。その後血中hCG値は順調に低下し，月経も再開した。

治療後の経過：X+２年に自然妊娠するも稽留流産となり，近医で子宮内容除去術が施行された。その後前医で不妊治療を開始しX+３年３月にタイミング療法を行い妊娠成立した。妊娠５週０日時に異常子宮出血があり前

図１　初回の経腟超音波検査所見

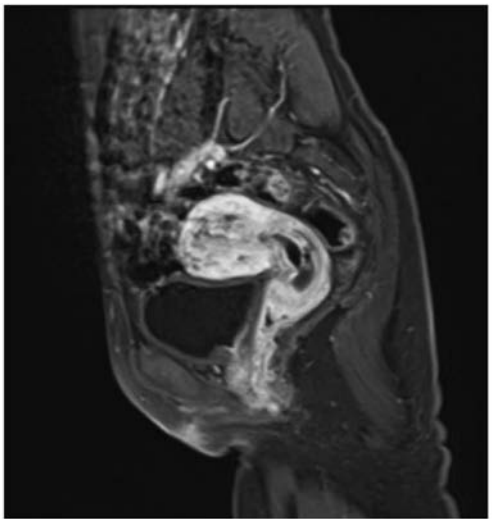

図２　初回の骨盤造影MRI検査所見（T1強調画像）

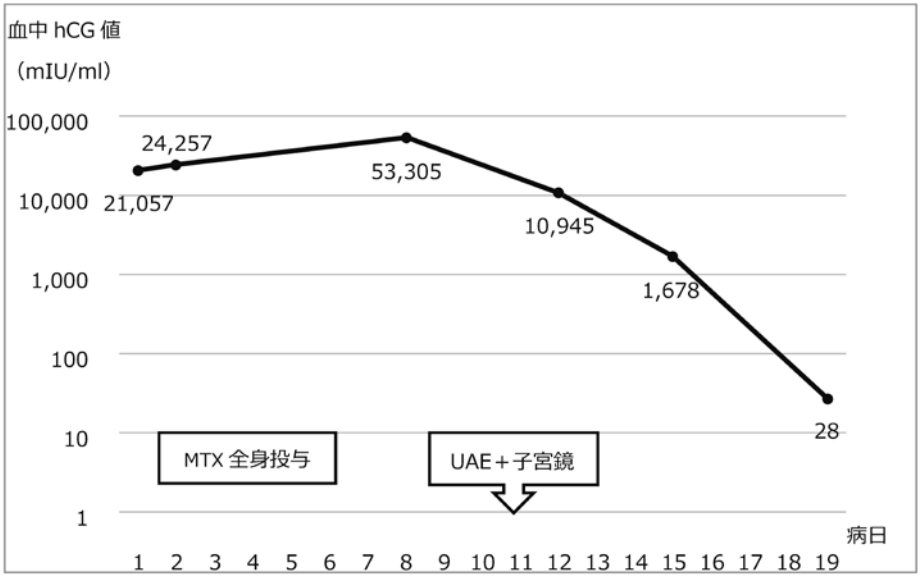

図３　初回の治療経過と血中hCG値の推移

医を受診した。流産が疑われ経過観察されていたが，妊娠５週４日時に血中hCG値が8,404 mIU/mlであり，子宮頸部に胎嚢を疑う所見を認めたため頸管妊娠の疑いで当科紹介となった。当科受診時には出血はなかったが，経腟超音波検査で子宮頸部に長径17.3 mm大の胎嚢を認め，カラードップラー法で胎嚢周囲の血流も認めた（図５）。骨盤造影MRI検査ではX年と同様の嚢胞様構造を認めた（図６）。頸管妊娠と診断し，前回MTXの全身投与では治療効果が不十分であったこと，本人も治療の早期終結を希望したことからMTXの投与は行わず，UAE後に子宮鏡下手術を行う方針とした。

２回目の入院後経過：入院後，第６病日に両側子宮動脈をゼラチンスポンジで塞栓し，同日全身麻酔下に子宮鏡下手術を行った（図７）。前回と同様に子宮頸部後壁に絨毛が付着しており，鈍的な剥離とアングル型ループ電極によって切除することで摘出した（図８）。止血を確認し手術を終了した。手術時間は39分，出血は少量であった。摘出組織の病理組織検査では絨毛を認めた。第７病日の血中hCG値は6,823 mIU/mlと低下していた。第

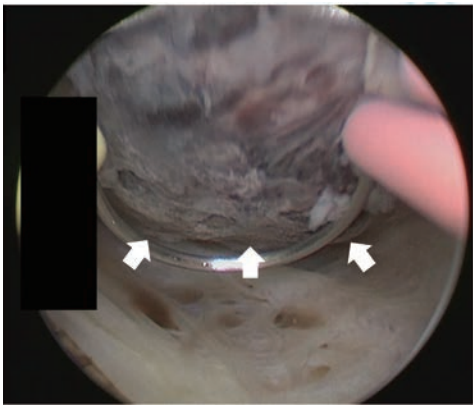

図４　子宮鏡下手術所見
子宮頸部後壁に絨毛組織を認めた（矢印）。

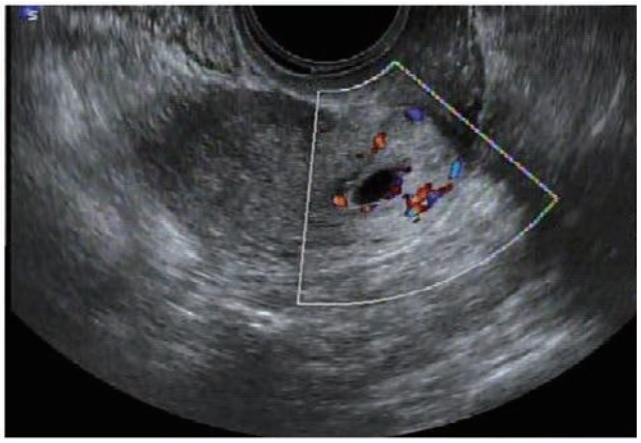

図５　再発時の経腟超音波検査所見

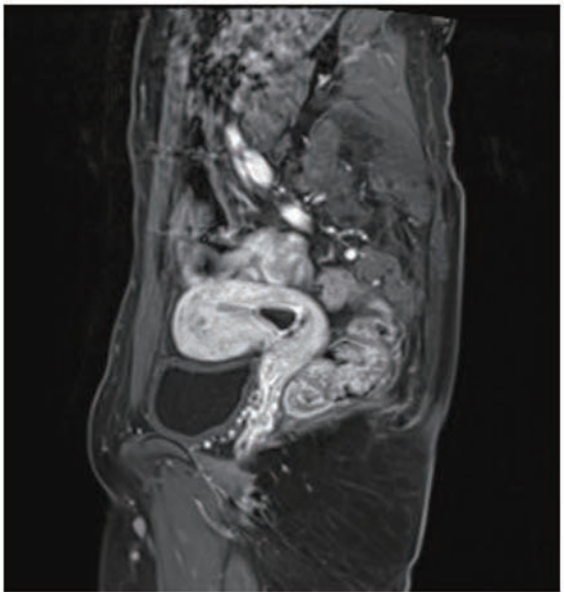

図６　再発時の骨盤造影MRI検査所見（T1強調画像）

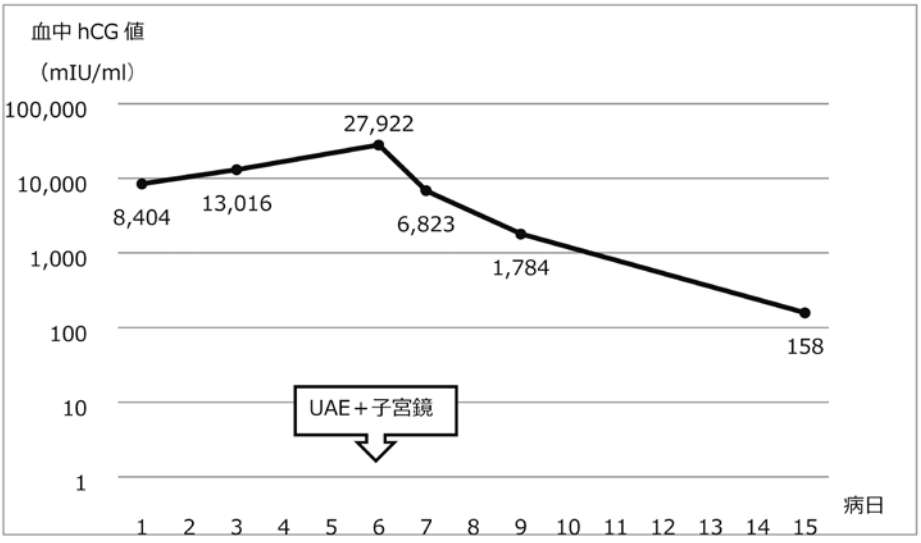

図７　再発時の治療経過と血中hCG値の推移

９病日には血中hCG値は1,784 mIU/mlとさらに低下し，第10病日に退院とした。第36病日には血中hCG値は感度以下となった。今後の不妊治療について前医で行う方針とした。

考　　案

頸管妊娠は異所性妊娠の１％以下とされる稀な病態である[1]。原因は明らかではないが，子宮内容除去や帝王切開，体外受精といった子宮内操作との関連が報告されている[3]。経過中に大量出血をきたすことがあるため，子宮全摘術が唯一の安全な治療方法とされてきた[4]。しかし近年，経腟超音波断層法，hCG値測定法，MRI検査法の進歩によって早期診断が可能となり，妊孕性温存治療が選択される症例が増えている[2]。MTXの全身あるいは局所投与，UAE，子宮鏡下手術，塩化カリウム（KCL），バソプレシン，エタノールの局所投与，腹腔鏡下子宮動脈結紮術[5]，またこれらを組み合わせたものなどが報告され，それぞれが良好な成績を示している。二神らは2010年以降に発表された国内外11編の妊孕性温存治療が選択された頸管妊娠の論文を検討している。その201例全てで子宮の温存が可能であったと報告しており[2]，妊孕性温存ができる可能性は高いといえる。一方で香城は頸管妊娠と診断した時点で妊娠７週，血中hCG値が200,000 mIU/mlを超えており，MTXの局所投与２回とUAEを行った後に子宮内容除去術を施行したが，止血困難となり腹式子宮全摘術を行った症例を報告している[6]。頸管妊娠の治療法は確立されておらず，症例や施設によって個別に対応されているのが現状であり，慎重な治療選択が必要である。

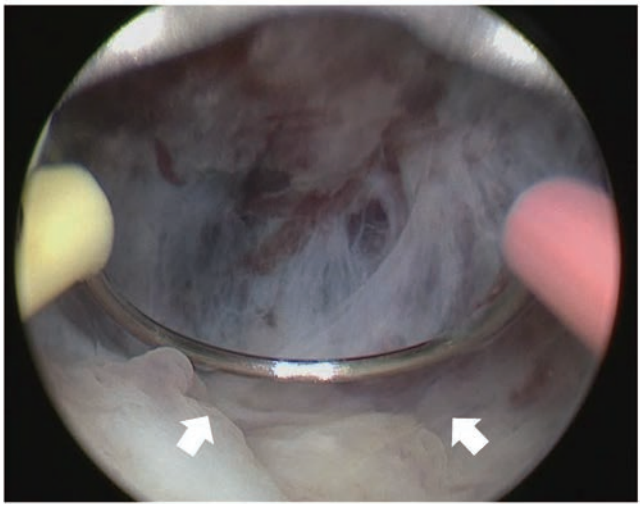

図８　再発時の子宮鏡下手術所見
絨毛組織を鈍的に剥離している（矢印）。

自験例では初回治療としてMTXの全身投与を行った。当科での卵管妊娠の保存治療はMTX 0.4 mg/kg ５日間の筋肉注射での投与を行っており，また局所投与のように特別な手技を必要としないことから選択した。MTXによる治療効果があってもhCG値が一過性に上昇することがあるとする報告もあるが[7]，その他の検査所見からMTX単独では治療終結に時間を要すると判断しUAE後に子宮鏡下手術を施行した。UAEは出血の制御が必要な場合や，MTXのみでは治療効果が不十分と思われる場合に良い適応となる。塞栓物質としては一時塞栓物質のゼラチンスポンジが一般的であり，血流再開の前に絨毛組織の摘出が必要となることが多い[8]。産科出血に対するUAE後の妊娠率は73～79％程度であり，妊孕性が大きく低下することはない[9]。しかし子宮内膜での一時的な血流遮断により不可逆的な子宮内膜障害が生じる可能性があり，妊娠後の流早産，子宮内胎児発育遅延，癒着胎盤のリスクが高まると報告されている[9]。自

表１　頸管妊娠を再発した６症例の詳細

報告年	著者	年齢	妊娠分娩歴※	ART	初回治療	再発治療
1988	小野寺ら[10]	29	G2P1（CS*1）	なし	MTX 局所→MTX 全身	MTX 局所
1996	Monteagudo A et al.[11]	36	G3P0（AA*2）	不明	MTX 全身→D&C	KCL 局所
1996	Qasim SM et al.[12]	43	G1P0	あり	MTX 全身→KCL 局所投与	MTX 全身
2004	Radpour CJ et al.[13]	33	G2P0（SA*1）	なし	MTX 全身→UAE	MTX 全身→子宮鏡
2007	Ferrara L et al.[14]	33	G8P1（AA*6）	なし	D&C	MTX 全身→MTX と KCL 局所
2018	木村ら[15]	33	G1P0	なし	MTX 局所→MTX 全身	MTX 全身

※初回の頸管妊娠を含む

ART: Assisted reproductive technology CS: Cesarean section AA: Artificial abortion SA: Spontaneous abortion D&C: Dilation and curettage

験例でも上記の通りリスクとベネフィットについて十分な説明を行った上でUAEを選択した。子宮鏡手術前には胎嚢周囲の血流は豊富であったにも関わらず，出血はごくわずかでありUAEの止血効果の高さを実感した。これらの治療によって妊孕性温存が可能であった。

しかし初回治療後３年で頸管妊娠が再発した。これまで妊孕性温存治療後に頸管妊娠を再発した症例の報告はわれわれが検索し得た限りでは６例のみであった[10)~15)]。全例が再発時にも妊孕性温存治療が選択され成功していた。それぞれの症例の詳細を表１に示す。初回治療で子宮内操作があったものが５例で，残りの１例はUAEが施行されていた。何らかの理由で子宮内膜へ正常に着床できなかった受精卵が頸管に着床することで頸管妊娠が生じるとするならば，子宮内操作やUAEによる子宮内膜の虚血が再発に影響した可能性は否定できない。再発治療後の妊娠予後について記載があるものは２例で，Monteagudo et al.の報告では再発時が子宮内外同時妊娠であり，頸管妊娠部位へのKCLの局所投与後に子宮内妊娠の継続が可能で生児を得ていた[11)]。Radpour et al.の報告では再発時の治療後２年で妊娠が成立し生児を得ていた[13)]。また前述の二神らの検討では，妊孕性温存治療後に妊娠を希望した51例についても報告しており，妊娠は32例（62.7%），生児を得たのは22例（43.1%）だった[2)]。妊孕性温存治療後に生児を得られる可能性は十分にあり，希望がある場合は妊孕性温存治療を選択してよいと思われる。しかし妊孕性温存治療によって子宮内膜に何らかの障害が生じる可能性は否定できず，治療後の妊娠については頸管妊娠の反復も念頭に入れ慎重な管理が必要である。

頸管妊娠は近年早期診断が可能となっており，妊孕性温存治療が成功する可能性は高いといえる。しかし自験例では妊孕性温存治療後に頸管妊娠を再発した。今後はそれぞれの治療方法と妊娠予後についても検討が必要である。

本論文に関連して開示すべき利益相反はありません。

文　献

1）Kirk E, Condous G, Haider Z, Syed A, Ojha K, Bourne T. The conservative management of cervical ectopicpregnancies. Ultrasound Obstet Gynecol 2006; 27: 430-437.

2）二神真行，武田愛沙，横山良仁．頸管妊娠．産婦の実際　2019；68：999-1005.

3）Gun M, Mavrogiorgis M. Cervical ectopic pregnancy: a case report and literature review. Ultrasound Obstet Gynecol 2002; 19: 297-301.

4）Ushakov FB, Elchalal U, Aceman PJ, Schenker JG. Cervical pregnancy: past and future. Obstet Gynecol Surv 1997; 52: 45-59.

5）田中寛希，横山幹文，久保絢美，樋渡小百合，小玉敬亮，宮崎順秀，河本裕子，妹尾大作，本田直利．腹腔鏡下に両側子宮動脈を一時的に結紮後，子宮鏡下切除を施行した子宮頸管妊娠の１例．日産婦内視鏡会誌　2011；27：396-400.

6）香城恒麿．子宮動脈塞栓術やメソトレキセート投与を実施したにもかかわらず子宮摘出に至った子宮頸管異所性妊娠の１例．臨婦産　2016；70：326-332.

7）Kung FT, Chang SY. Efficacy of methotrexate treatment in viable and nonviable cervical pregnancies. Am J Obstet Gynecol 1999; 181: 1438-1444.

8）Ding W, Zhang X, Qu P. An efficient conservative treatment option for cervical pregnancy: Transcatheter intra-arterial methotrexate infusion combined with uterine artery embolization followed by curettage. Med Sci Monit 2019; 25: 1558-1565.

9）北村亜也，田中啓，松島実穂，松澤由記子，谷垣伸治，小林陽一．産科出血に対する子宮動脈塞栓術後の生殖能に関する追跡調査．日周産期・新生児会誌 2020；56：101-105.

10）小野寺弘，齋藤晃，村口喜代，東岩井久．反復頸管妊娠の１例．仙台病医誌　1998；18：61-64.

11）Monteagudo A, Tarricone NJ, Timor-Tritsch IE, Lerner JP. Successful transvaginal ultrasound-guided puncture and injection of a cervical pregnancy in a patient with simultaneous intrauterine pregnancy and a history of a previous pregnancy. Ultrasound Obstet Gynecol 1996; 8: 381-386.

12）Qasim SM, Bohrer MK, Kemmann E. Recurrent cervical pregnancy after assisted reproducetion by intrafallopian transfer. Obstet Gynecol 1996; 87: 831-832.

13）Radpour CJ, Keenan JA. Consecutive cervical pregnancies. Fertil Steril 2004; 81: 210-213.

14）Ferrara L, Belogolovkin V, Gandhi M, Litton C, Jacobs A, Saltzman D, Rebarber A. Successful management of a consecutive cervical pregnancy by sonographically guided transvaginal local injection: case report and review of the literature. J Ultrasound Med 2007; 26: 959-965.

15）木村友沢，永井優子，津曲綾子，細川義彦，飯場萌絵，辻本夏樹，西田恵子，大原玲奈，八木洋也，小畠真奈，濱田洋実，佐藤豊実．妊孕性温存治療後に頸管妊娠を反復した一例．関東連産婦会誌　2018；

55：523-527.

【連絡先】
秋定　幸
岡山済生会総合病院産婦人科
〒700-8511　岡山県岡山市北区国体町2番25号
電話：086-252-2211　FAX：086-252-7375
E-mail：miunion88@gmail.com

現代産婦人科　Vol.70 No.1，2021 年，pp.49–52

子宮頸癌終末期に癌性収縮性心膜炎をきたした一例

道満　佳衣・春間　朋子・岡本　和浩・松岡　敬典
依田　尚之・小川千加子・中村圭一郎・増山　寿

岡山大学大学院医歯薬学総合研究科　産科・婦人科教室

Carcinomatous pericarditis with cervical cancer at the terminal stage: A case report

Kae Doman・Tomoko Haruma・Kazuhiro Okamoto・Hirofumi Matsuoka
Naoyuki Ida・Chikako Ogawa・Keiichiro Nakamura・Hisashi Masuyama

Department of Obstetrics and Gynecology, Okayama University Graduate School of Medicine, Dentistry and Pharmaceutical Sciences

【緒言】癌性心膜炎は癌の心膜転移によって生じる病態であり，主に進行癌の末期に併発することが多い。初期は無症状であるが進行すると，呼吸苦や頻脈といった心タンポナーデ症状が出現する。今回子宮頸癌の終末期に急速な心不全を呈し，癌性収縮性心膜炎と診断された症例を経験したので報告する。
【症例】52歳女性。47歳時に右水腎症を契機に子宮頸癌が疑われ，当科へ紹介となった。精査にて子宮頸癌ⅢB期，T3bN0M0と診断され，同時化学放射線治療を施行した。１年３か月後に肺転移と胸膜播種を認めたため，肺部分切除術と化学療法を施行した。その後も胸膜播種の再燃と化学療法を繰り返したが，画像上stable diseaseを保つことができ，患者のactivities of daily livingも保たれていた。しかし，子宮頸癌発症から５年４か月後の定期受診時に呼吸困難感の訴えがあり，CTで心膜の不整肥厚を認め癌性心膜炎を疑われた。同時に新規病変である多発腹膜播種と肝転移も指摘された。化学療法の再開を予定したが，数日で安静時の呼吸困難感と全身浮腫が出現し緊急入院となった。入院時精査で心膜肥厚と右心不全の所見を認め，癌性収縮性心膜炎が強く疑われた。心膜肥厚による拡張障害のため心嚢液穿刺の適応はなく，開胸による心膜切除が治療選択となる。しかしながら，子宮頸癌終末期であることと高侵襲かつ対症療法にしかならないことを考慮すると，化学療法を行える全身状態にもっていくことは困難であると考えられた。入院後は，心不全による呼吸苦に対して主にモルヒネ製剤を用いて緩和治療に努めたが，急速に心不全が悪化し，入院13日目に永眠された。
【結語】癌性心膜炎は稀かつ予後不良な病態であるが，本症例のように心嚢液貯留ではなく収縮性心膜炎による拡張障害をきたした場合，さらに予後不良な状態となり得ると考えられた。

Carcinomatous pericarditis is derived from metastasis to the pericardium and is often observed during the terminal phase. Individuals carcinomatous pericarditis are initially asymptomatic, but as the disease progresses, cardiac symptoms develop. We report a case of a patient with acute heart failure due to carcinomatous constrictive pericarditis in the terminal phase.
A 52-year-old woman with cervical cancer showed a complete response after chemoradiotherapy. However, during follow-up recurrent lesions in the lung and pleura were detected three times and chemotherapy was administered for each recurrence. Ten months after the last chemotherapy, CT revealed irregular thickening of the pericardium; therefore, another chemotherapy was considered. She gradually developed difficulty in breathing and walking, and she was admitted. Considering the state of the pericardium, symptoms of right heart failure, and the small quantity of pericardial fluid, constrictive pericarditis was suspected. Pericardial incision and pericardiocentesis might have been inappropriate based on the critical status and pathology. After admission, supportive care was provided. However, heart failure progressed rapidly and she died on the 13th day of hospitalization.
Carcinomatous pericarditis from cervical cancer is rare and has a poor prognosis. In this case, diastolic failure due to constrictive pericarditis might have resulted in the worsened condition.

キーワード：子宮頸癌，終末期，癌性心膜炎，収縮性心膜炎，拡張障害
Key words：cervical cancer, terminal, carcinomatous pericarditis, diastolic failure

緒　　言

癌性心膜炎は癌の心膜転移によって生じる病態であり，主に進行癌の末期に併発することが多いが，子宮頸癌の癌性心膜炎の報告は少ない[1)]。癌性心膜炎の多くが初期には無症状であるが，心嚢液貯留が進行すると急激に心タンポナーデ症状が出現し，緊急ドレナージを要する状態となることはしばしば報告されている[2)]。しかしながら，心膜肥厚による拡張障害をきたし，急激な心不全症状をきたした症例の報告は稀である。今回，我々は

子宮頸癌の胸膜播種再発とその治療を繰り返す中で，癌性収縮性心膜炎を発症し，心膜肥厚による拡張障害のために急速に心不全が悪化した症例を経験したので報告する。

症　　例

症例：52歳女性　３妊２産
主訴：呼吸困難感
既往歴：９歳　虫垂炎手術，39歳　右足指神経鞘腫手術
家族歴：特記すべきこと無し
現病歴：X年１月，右側腹部痛を主訴に前医を受診し右水腎症と子宮頸部腫瘤を指摘され，当科を紹介受診した。精査にて子宮頸癌ⅢB期，T3bN0M0，扁平上皮癌と診断され（図１），同時化学放射線治療（Concurrent Chemoradiotherapy: CCRT）を施行した（全骨盤照射30Gy＋中央遮蔽照射20Gy，高線量率腔内照射24Gy，シスプラチン40mg/m^{2}毎週投与５コース）。X＋１年６月にCTで右肺転移を認め（図２），胸腔鏡下右肺尖部部分切除術を施行した。その際，胸膜播種を指摘され，術後化学療法（weekly Paclitaxel 60mg/m^2＋Carboplatin AUC 1.5）を18コース施行し，complete response（CR）となった。X＋２年10月にCTで右胸膜播種結節の増大と右第７肋骨への進展を認め（図３），２度目の再発の診断となり化学療法を再開した。途中７コース目を施行時，Carboplatinによるアレルギーが出現し，weekly Paclitaxel 60mg/m^2＋Nedaplatin 20mg/m^{2}に変更した。全17コース施行後，急性腎盂腎炎と腎機能悪化のため加療を要したが，CTで転移巣は縮小を認め，化学療法は終了した。その後経過観察していたが，X＋４年２月にCTで右肺転移と右胸膜炎の悪化を認め化学療法を再開した。しかし，再度腎盂腎炎となり加療を行なった。CTではstable disease（SD）であったが，14コースで終了となった。以後もSDを維持できていたが，X＋５年４月の定期検診の際に，１か月前から続く呼吸困難感の訴えがあり，また血液検査でSCCが40.5ng/mLと上昇していた。CTを行ったところ，腹膜播種，肝転移，

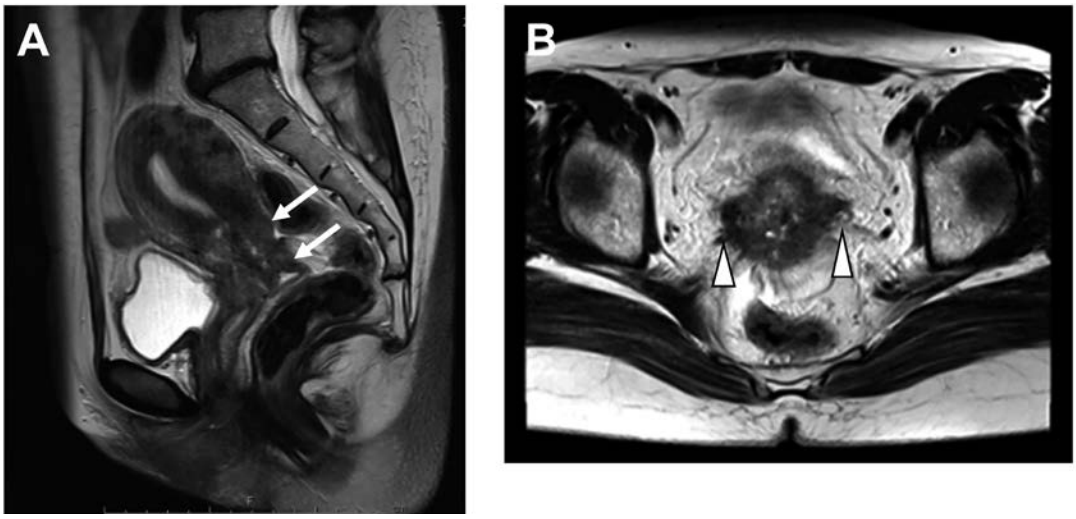

図１　治療前MRI
（A）子宮頸部に長径５cmの不整形腫瘤を認める（↑）。
（B）両側に高度な傍子宮組織浸潤を認める（▲）。

図２　右肺尖部に異常影を認め，肺転移を疑う（↑）。

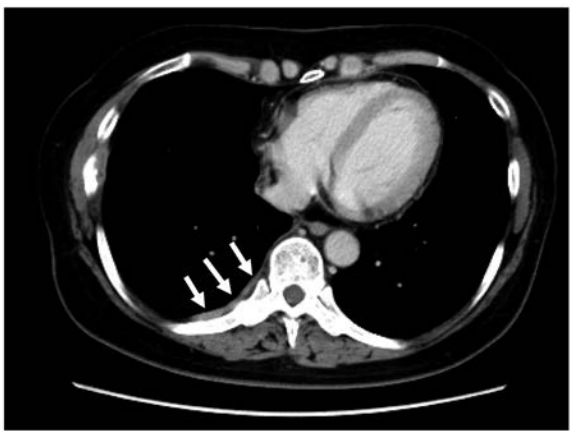

図３　右胸膜の肥厚を認める（↑）。

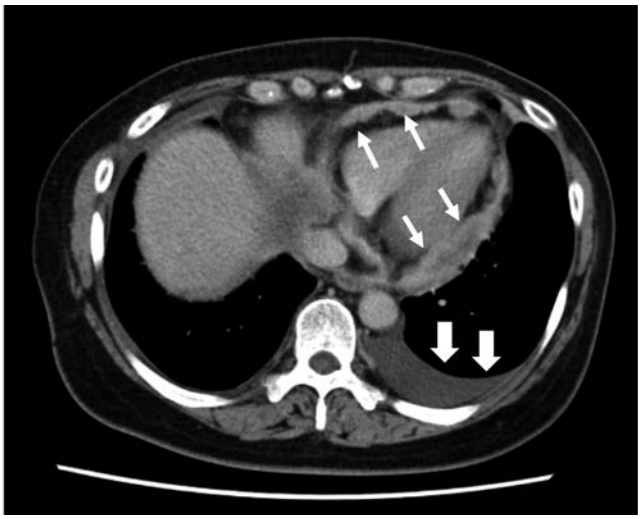

図４　著明な心膜の不整肥厚を認める（↑）。左胸水の貯留も認める（⬆）。

癌性心膜炎の疑いを指摘され，化学療法再開の方針とした。しかし，急激に呼吸状態が悪化し，安静時の呼吸困難感も認めるようになり，歩行も困難となったため，CTから５日後に緊急入院となった。

入院時現症：体温36.2℃，血圧142/86mmHg，脈拍119bpm，呼吸数24回/分（努力呼吸様），SpO2 98%（鼻カニューラ酸素２L使用下），全身浮腫あり特に両側下肢浮腫著明。呼吸音は左側でcoarse crackleを聴取。

12誘導心電図：正常洞調律，洞性頻脈

心臓エコー：明らかな壁運動異常なし，左室駆出率69%，心室中隔の吸気時の左室側への偏位を認め，下大静脈径は20mm（呼気）/19mm（吸気）と拡大し呼吸性変動乏しく，右房圧が高いことが示唆された。心膜は肥厚し，全周性に少量の液体貯留あり。

CT（図４）：心膜の不整な肥厚と下大静脈拡大を認め，癌性心膜炎と右心不全が疑われた。また左胸水を認めた。他に，肝臓や腹膜に軟部陰影を認め腹膜播種が疑われた。

血液検査：WBC 11970/μL, RBC 398万/μL, Hb 11.3g/dL, PLT 58万/μL, Alb 2.8g/dL, CRTN 1.09mg/dL, BNP 276.9pg/mL, CRP 15.91mg/dL, SCC 40.5ng/mL

臨床経過：CTと心臓エコーで急速に悪化する心膜の不整な肥厚と右心不全を認めた。子宮頸癌の癌性胸膜炎再発を繰り返していた経過から，心不全の原因は癌性心膜炎が強く疑われた。本症例は心嚢液貯留からの心タンポナーデではなく，癌性の心膜肥厚による収縮性心膜炎に起因する心不全の状態と考えられた。したがって，心嚢ドレナージの適応はなく，心膜肥厚による拡張機能障害を改善させるために開胸での心膜切除が挙げられたが，高侵襲かつ対症療法にしかならず，根本的な治療は化学療法が必要であると考えられた。それに加えて，子宮頸癌の多発転移を認め長期予後は見込めないこと，心不全により循環動態が不安定で全身状態が悪いことを考慮し，心膜切除も化学療法も困難であると考えられた。本人と家族は心膜切除などの侵襲的な処置を希望されなかったため，対症療法を行う方針とした。酸素投与を行い，増悪する呼吸困難感に対してモルヒネ製剤を開始し，苦痛緩和に努めた。入院４日目夕方より左下肢全体が紫色に変色し，強い疼痛も出現し，急速に悪化したため緊急造影CTを撮影したところ，左総腸骨静脈から下腿の静脈にかけて広汎な血栓でほぼ閉塞している状態で，一部で肺塞栓も認めた。ヘパリン持続点滴静注を開始し，下肢の疼痛と変色は改善した。その後，心不全は徐々に悪化し，入院13日目に永眠された。

考　　案

癌性心膜炎は癌が心膜に浸潤もしくは播種した稀な病態であり，癌終末期において比較的認められる疾患である[1)]。多くが無症状であるが，心嚢液が急速に貯留して心タンポナーデを来し，緊急心嚢ドレナージを要した報告が散見される[2)]。しかし，本症例のように，急速に心膜肥厚が悪化し心不全が顕在化した症例の報告はほとんどない。

癌性心膜炎の発生機序は，腫瘍の心膜への直接浸潤，縦郭リンパ節からの心膜へのリンパ行性転移，胸膜播種病変から心膜への浸潤などが考えられており，その原発としては乳癌と肺癌が多いと報告されている[3)]。子宮頸癌を原発とする心膜転移は非常に稀であり，報告されているほとんどの症例では死亡前に診断に至らず，剖検で診断に至っている[4)]。また，剖検所見に基づく子宮頸癌からの発症率もわずか1.23%に留まる[5)]。本症例は，長年子宮頸癌の胸膜播種で加療を行う中で，胸膜播種が心膜へ浸潤し，癌性心膜炎を発症した非常に稀な症例と考えられた。

癌性心膜炎をきたした症例では，一般的には心嚢液貯留や急性心膜炎，収縮性心膜炎をきたすが，90%以上が臨床的無症状であるとされる[6)]。しかし，癌の浸潤が進み，心嚢液貯留や心膜の肥厚が悪化し，心膜の伸展が限界に達すると心嚢圧が急激に上昇し，心不全が顕在化する。臨床上心嚢液貯留を認める症例は，しばしば急激に心タンポナーデ症状を呈する。心タンポナーデの症状として，Beckの三徴といわれる心音減弱，頸静脈怒張，血圧低下の他に，頻脈，気脈，呼吸困難，咳嗽，胸痛などがある。診断は，胸部X線写真で心拡大を認め，心エコーや胸部CTで全周性の心嚢液貯留や心膜肥厚，右室の拡張早期の虚脱および下大静脈の拡大と呼吸性変動の低下などがみられれば心タンポナーデと診断でき，確定診断は心嚢液から癌細胞を確認することである[7)]。

癌性心膜炎の根本的な治療は，全身化学療法であり，

化学療法が奏功し，比較的長期生存が得られた症例の報告もある。しかし，癌性心膜炎を発症した時点で癌終末期であることが多く，予後は一般的に不良であり[1)8)]，診断後の生存期間の中央値は２～５か月とされる[9)]。癌性心膜炎は，前述のように初期には無症状で，多くの報告では，心タンポナーデを契機に発見され，緊急処置を要している。心嚢液貯留を認める症例では，心嚢穿刺や心膜腔内薬物投与による心膜癒着術，外科的心膜切開術などを行うことがある[10)]。心嚢穿刺は，心嚢液貯留による心タンポナーデをきたしている症例では，低侵襲かつ速やかな症状改善が望める。その一方で，一時的な心嚢穿刺のみでは約７割の症例で心嚢液の再貯留が生じると言われており，再発予防のために心膜癒着術が検討されることもある[11)]。

本症例は，心嚢液貯留が少なく，癌による心膜肥厚が著明であり，心膜の硬化によると思われる拡張障害を呈する収縮性心膜炎をきたしていた。本症例のような癌の心膜転移による収縮性心膜炎の頻度は，癌性心膜炎の中でも稀であり，報告はほとんど認めない。収縮性心膜炎では利尿薬が右心不全に有効である[12)]が，心タンポナーデも併発している症例では，脱水で循環虚脱に陥るため利尿薬の投与はできない。本症例も利尿剤は投与しにくく，心不全から脱するには心膜切除が考えられたが，手術死亡率は５～19%と高侵襲であり[13)]，すでに循環動態が破綻しかかっており全身状態が悪いことと，子宮頸癌の終末期であることを考慮して行わなかった。

本症例は，心嚢液貯留よりも心膜肥厚が急速に悪化した癌性心膜炎の症例であり，心嚢液ドレナージを行っても拡張障害は改善しないと考えられ，有効な治療を行うこともできず死亡に至った。非常に稀な病態であるが，発症後は急速に全身状態が悪化するため病態管理には注意が必要である。

すべての著者は開示すべき利益相反はない。

文　献

1）DeCamp MM Jr, Mentzer SJ, Swanson SJ, Sugarbaker DJ. Malignant effusive disease of the pleura and pericardium. Chest 1997; 112: 291–295.
2）Bob TL, Pearson A, Pavlakis N, Bell D, Lee A, Chan D, Harden M, Mathur M, Marshman D, Brady P, Clarke S. Malignant cardiac tamponade from non-small cell lung cancer: case series from the era of molecular targeted therapy. J Clin Med 2015; 4: 75–84.
3）Press OW, Livingston R. Management of malignant pericardial effusion and tamponade. JAMA 1987; 257: 1088–1092.
4）Lam KY, Dickens P, Chan AC. Tumors of the heart. A 20-year experience with a review of 12,485 consecutive autopsies. Arch Pathol Lab Med 1993; 117: 1027–1031.
5）Grigsby PW. The prognostic value of PET and PET/CT in cervical cancer. Cancer Imaging 2008; 8: 146–155.
6）Leonard MS. Cardiac tumors: diagnosis and management. Heart 2001; 85: 218–222.
7）大倉裕二．心臓・心膜腫瘍の診断と治療．Heart View 2018；22：142–150.
8）Maher EA, Shepherd FA, Todd TJ. Pericardial sclerosis as the primary management of malignant pericardial effusion and cardiac tamponade. J Thorac Cardiovasc Surg 1996; 112: 637–643.
9）Dequanter D, Lothaire P, Berghmans T, Sculier JP. Severe pericardial effusion in patients with concurrent malignancy: a retrospective analysis of prognostic factors influencing survival. Ann Surg Oncol 2008; 15: 3268–3271.
10）Bernhard M, Peter MS, Arsen DR, Raimund E, Reiner R, Yehuda A, Witold ZT, Gaetano T, Magdi HY. Guidelines on the diagnosis and management of pericardial diseases executive summary; the task force on the diagnosis and management of pericardial diseases of the European society of cardiology. Eur Heart J 2004; 25: 587–610.
11）Devita VT Jr, Hellman S, Rosenberg SA. Cancer: principles and practice of oncology, 7th ed. Philadelphia: Lippincott Williams and Wilkins, 2005; 2387–2392.
12）Jaume SS, Angel J, Sánchez A, Gaietà PM, Jordi SS. Effusive-constrictive pericarditis. N Engl J Med 2004; 350: 460–475.
13）水谷宏，堀場通明，進藤丈，木村智樹，孫政実，若原恵子．収縮性心膜炎をきたした結核性心膜炎の１例．結核 2001；76：71–75.

【連絡先】
道満　佳衣
岡山大学大学院医歯薬学総合研究科産科・婦人科教室
〒700–8558　岡山県岡山市北区鹿田町 2–5–1
電話：086–235–7320　FAX：086–225–9570
E-mail：cccaeee333@icloud.com

現代産婦人科　Vol.70 No.1，2021 年，pp.53-57

全腹腔鏡下子宮摘出術を施行した帝王切開瘢痕部妊娠の１例

申神　正子・曳野　耕平・長屋　陽平・南　星旭
髙石　清美・西村　典子・月原　悟・金森　康展

綜合病院山口赤十字病院　産婦人科

A case of total laparoscopic hysterectomy for cesarean scar pregnancy

Masako Sarugami・Kouhei Hikino・Yohei Nagaya・Nam Sung Ouk
Kiyomi Takaishi・Noriko Nishimura・Satoru Tsukihara・Yasunobu Kanamori

Department of Obstetrics and Gynecology, Japanese Red Cross Yamaguchi Hospital

帝王切開瘢痕部妊娠（Cesarean scar pregnancy: CSP）は異所性妊娠の一つであり，近年増加傾向にある。今回，妊娠９週のCSPに対して当科独自の工夫により，安全に腹腔鏡下子宮全摘出術（Total Laparoscopic Hysterectomy: TLH）を施行した症例を経験したので報告する。症例は，36歳，５妊４産，経腟分娩２回，帝王切開２回。自然妊娠にて妊娠成立，初診の経腟超音波検査で子宮体下部の帝王切開創部瘢痕部付近と思われる位置に胎嚢が入り込んでいる像を認めCSPを疑い，MRI検査にて確定診断した。子宮に切開を入れずに経腟回収が可能である妊娠９週でTLHを行った。経腟的に子宮頸部を絹糸で縫合閉鎖し子宮を牽引保持し，ダイヤモンド配置に加えて左上腹部にトロッカーを設置した。ラチェット付き把持鉗子で子宮上部靱帯を把持することにより，マニピュレーター挿入による瘢痕部への物理的挫滅を避け，無事に手術を終了することができた。

Cesarean scar pregnancy (CSP) is an ectopic pregnancy that has been on the increase in recent years. We report a case of CSP at 9 weeks of gestation, in which the patient safely underwent laparoscopic hysterectomy (TLH) at our facility. The patient was a 36-year-old woman with a history of five abortions and had carried four pregnancies to term, with two vaginal deliveries and two cesarian sections. Pregnancy was established as natural pregnancy, and transvaginal ultrasonography at the first visit revealed an image of a fetal sac in the lower part of the uterine body near the scar of the cesarean section. TLH was performed at 9 weeks of gestation when vaginal recovery was possible. The cervix was sutured transvaginally with a silk thread to pull and hold the uterus. In addition to the four ports of diamond placement, a trocar was placed in the upper left abdomen, and the uterus was grasped using grasping forceps with a ratchet to manipulate the scar. The operation was successfully completed, and physical crushing due to insertion was avoided.

キーワード：帝王切開瘢痕部妊娠，腹腔鏡下子宮全摘出術
Key words：Cesarean scar pregnancy（CSP），total laparoscopic hysterectomy（TLH）

緒　　言

帝王切開瘢痕部妊娠（Cesarean scar pregnancy: CSP）は異所性妊娠の一つである。帝王切開既往のある異所性妊娠のうち約6.1％を占めるとされ，近年の帝王切開症例の増加に伴い，CSP症例報告も増加傾向にあるとされる[1)]。妊孕性温存の希望があるCSP症例に対しては，保存的治療として子宮動脈塞栓術やMethotrexate（MTX）の局注，病変部楔状切除術などを考慮する。妊孕性温存の希望がない症例に対しては子宮全摘出術が根治性が高く治療の第一選択肢である。近年は腹腔鏡下手術の適応の拡大に伴い，妊娠子宮に対して全腹腔鏡下子宮全摘出術（Total Laparoscopic Hysterectomy: TLH）を施行した報告も見られる[2)]。しかし，CSP病巣からの大出血を招く恐れもあるマニピュレーターの使用は避けるべきである。今回我々は，妊娠９週のCSPに対して当科独自の工夫により，安全にTLHを施行した症例を経験したので報告する。

症　　例

36歳，５妊４産，経腟分娩２回，帝王切開２回，162 cm，74 kg，BMI 28
家族歴：特記事項なし
既往歴：28歳　前置胎盤のため帝王切開術を受けた
現病歴：不正性器出血を主訴に初診（最終月経より妊娠７週４日）。自然妊娠にて妊娠成立を確認し，妊娠７週相当と診断された。
初診時所見：経腟超音波検査で子宮体下部の帝王切開創部瘢痕部付近と思われる位置に胎嚢が入り込んでいる像を認めた（図１）。GS 34.6 mm（８週１日相当），CRL

16.6 mm，胎嚢は大部分子宮内体下部にあるように見え，外子宮口からは暗赤色の出血を認めた。CSPの可能性あり，早期診断を要すると考え，４日後に再来を指示した。

MRI：帝王切開創部と思われる部位での子宮筋層が菲薄化し，子宮内には留血腫を認めた（図２）。造影ダイナミックスタディーでは内子宮口から子宮前壁にかけて強い染まりが見られ，胎嚢周囲の血流の増加を疑う所見であった（図３）。

最終月経より妊娠８週１日に再来，経腟超音波で子宮体下部の帝王切開創部に胎嚢は入り込んでおり，カラードプラにて胎嚢周辺に明らかな血流を認め（図４），また瘢痕部の足方に胎芽および心拍を認めた（図５）。

検査所見：Hb l0.9 g/dL　RBC 413 万/μl　Hct 34.4 %と軽度貧血を認めた。血清hCG 69041.12 mIU/mlと高値であった。

以上より妊娠８週相当のCSPと診断した。本人及びパートナーへ病状説明および治療の選択肢を提示し，妊孕性温存の希望がなくTLHの方針とした。妊娠９週１日での手術となった。

手術所見：TLHの際，当院では基本的に子宮把持のために子宮マニピュレータートータル®（アトムメディカル）を用いているが，本症例では子宮マニピュレーター挿入による帝王切開瘢痕部からの出血のリスクがあった。そこで，まず経腟的に子宮頸部を絹糸で２カ所Z縫合閉鎖し，牽引糸をvagi-パイプ®（八光メディカル）内に通し，子宮を牽引保持した。子宮頸部を縫合する際には，やや易出血であったが，結紮にて止血は容易であった。ダイヤモンドに配置した４ポート（臍部12 mm，他５mm），さらに，左上腹部に５ mmのトロッカーを子宮牽引把持用に留置した。子宮は手拳大に腫大しており，膀胱腹膜と瘢痕部に軽度の癒着を認めた（図６）。子宮周囲，付属器に癒着は認めなかった。左上腹部トロッカーから挿入した鉗子により円靱帯を把持し，子宮を左右頭側に牽引固定した。鉗子は把持力の高いラチェット付き把持鉗子を使用した。また，比較的長時間鉗子を静止固定するために，エンドスコープホルダー®（平和医療器械）（図７）を使用した。側方アプローチにより後

図１　経腟超音波画像

子宮体下部の帝王切開創部瘢痕部付近と思われる位置に胎嚢が入り込んでいる像を認めた。

図２　骨盤部MRI T2強調画像矢状断

帝王切開創部と思われる部位での子宮筋層が菲薄化し，子宮内には留血腫を認めた。

図３　骨盤部MRIダイナミックスタディー造影画像矢状断

内子宮口から子宮前壁にかけて強い染まりが見られた。

図４　経腟超音波カラードプラ画像

子宮体下部の帝王切開創部に胎嚢は入り込んでおり，カラードプラにて胎嚢周辺の血流を明らかに認めた。

腹膜腔を展開し，尿管を確認してから子宮動脈を同定し２－０吸収糸にて結紮した。卵管間膜を切離し，卵巣固有靱帯を切断した。子宮広間膜後葉を切開し，仙骨子宮靱帯をハーモニック®（エチコン）で切断した。腟円蓋部で腟を切開しパイプに沿わせて切離，このときパイプを押し込みながら子宮頸部に縫合した糸を牽引することにより，腟円蓋部をわかりやすくすることが可能であった（図８）。子宮切離後，腟管より子宮摘出し，断端部を１－０吸収糸でZ縫合し腟閉鎖した。その後腟断端部を同じく１－０吸収糸で連続縫合した。腹腔内洗浄後，アドスプレー®（テルモ）噴霧し手術を終了した。全手術時間２時間31分，気腹時間２時間17分，出血はごく少量であった。術後病理組織診断にて子宮前壁帝王切開癒痕部に胎嚢を認めた（図９）。

図５　経腟超音波画像
癒痕部から足方に胎芽と，胎児心拍を認めた。

図６　手術所見
子宮は手拳大に腫大しており，腹壁と癒痕部に軽度の癒着を認めた。

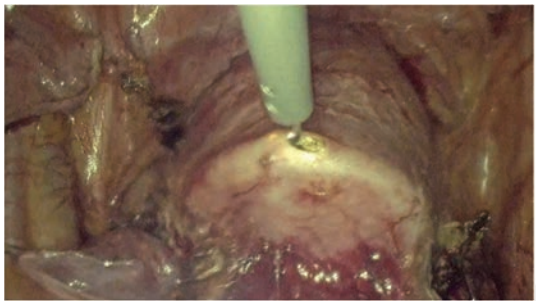

図８　手術所見
vagi-パイプを押し込みながら子宮頸部牽引糸により牽引することにより，腟円蓋部をわかりやすくすることが可能であった。

考　　案

CSPは全妊娠のうち約2000分の１と低頻度ではあるが，帝王切開既往のある異所性妊娠のうちでは6.1％を占めるとされる。昨今の妊婦を取り巻く状況からも近年の帝王切開数の増加に伴ってCSPも増加傾向と報告されている[1, 3]。本症例と同じく，性器出血が主たる臨床症状であり，無痛性の場合と下腹部痛を伴う場合があるとされるが，37％は診断前まで無症状であったという報告もある[4]。

CSPの臨床診断は経腟超音波検査や造影MRIが有用とされ[5]，①子宮体部，頸部に胎嚢を認めない，②胎嚢が子宮峡部前壁内に確認される，③胎嚢と膀胱の間の子宮筋層が欠損または非常に薄くなり，子宮前壁の連続性が断たれている，④カラードプラで胎嚢周囲の血流像を認める，という所見が見られる。画像診断から，CSPは２つのタイプに分類され，子宮狭部の癒痕部から子宮内腔へ進展するendogenic typeと，癒痕部に深く浸潤しながら子宮漿膜を超え，膀胱および腹腔内へ進展するexogenic typeがあり，いずれにしても妊娠予後は不良であり，待機的治療は推奨されない[5]。このたびの症例については，経腟超音波検査ならびに造影MRI検査所見から，上記①～④の所見全てを満たし，かつ，

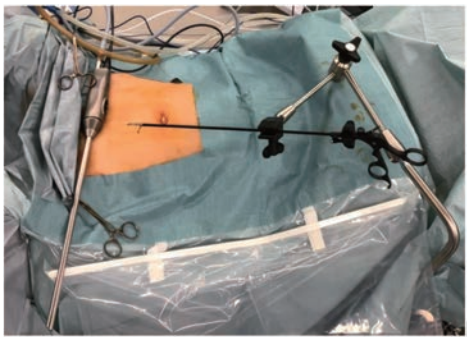

図７　エンドスコープホルダー
比較的長時間鉗子を静止固定するために，エンドスコープホルダーを使用した。

図９　摘出標本
子宮前壁帝王切開癒痕部に胎嚢癒着が認められた。子宮は後壁を切開している。

endogenic typeのCSPであったと診断した。

CSPの治療は妊孕性温存希望の有無，妊娠週数，胎児心拍の有無などに基づき個々の症例で治療法は様々な選択肢があり，かつ早期の治療的介入が必要であるにもかかわらず，確立されたガイドラインはない。CSPにおいて絨毛が瘢痕部に侵入していくのは妊娠９週以降といわれ，また。絨毛が容易に筋層に浸潤し癒着胎盤を形成しやすいため，危機的大出血を避けるためにも早期診断と治療の必要性がある。

妊孕性温存希望の場合は①病変部楔状切除，②MTXの病変部への注入，③子宮動脈塞栓，④子宮内容除去，などが方針として挙げられる。

一方で妊孕性温存を希望しない症例に対しては，これらのほかに子宮全摘出術が根治性に優れており選択肢となりうる。

本症例では先に挙げたような所見よりCSPが強く疑われ，妊娠８週相当に胎児が発育し，カラードプラ，ダイナミックスタディーMRI検査により病変部位への血流が増加していると考えられた。患者が子宮温存を希望しなかったため子宮全摘出術を行う方針とした。妊娠子宮の大きさは小骨盤腔を超えず，血液データ上も重症貧血や生化学の異常を認めず，バイタルサインも安定しており，手術の侵襲や術中の出血量，また早期離床と社会生活への早期復帰を考慮しても腹腔鏡手術が第一選択と考えた。

通常，TLHを行う際に当科においては子宮マニピュレータートータルを子宮腔内に設置し，子宮を保持することにより自在に前後左右の動きを可能にすることで術野の展開を行っている。今回の症例は前帝王切開瘢痕部への妊娠子宮であったため，子宮頸管から子宮内へ器具を挿入した場合に，多量の出血をきたす可能性が懸念され，子宮腔への子宮操作器具の挿入は避け，経腟的に子宮頸部を絹糸で縫合し，牽引糸をパイプ内に通し，経腟的に子宮を牽引保持した。また左上腹部の５mmトロッカーから子宮把持目的で鉗子を挿入し，右側子宮動脈処理の際には右円靱帯部をこの鉗子で把持し，左側に把持牽引し，さらにvagi-パイプからの牽引糸を牽引することで子宮を支え，右側処理部分の展開を補助した。左側処理時には左上部靱帯をこの鉗子で把持し右側方向に把持牽引し同様に子宮頸部牽引糸で子宮を支えた。腟の切開に際し，パイプの押し上げと，子宮腟部牽引糸の牽引によりパイプは密着し，円蓋部の切開lineのずれを最小限に留め，的確な腟切断lineを明らかにすることが可能であった。さらに，牽引糸にて持続的に牽引することにより，体外搬出時に容易に回収できた。また今回の手術では，妊娠部分の漿膜への浸潤が認められなかったため，瘢痕部分からの出血もなく，また膀胱剥離時にも困難さは認められなかった。

術前の子宮動脈塞栓や，術中の子宮動脈本幹結紮を行うことによって病変部への血流を減少させ，術中の出血量を少なくしたり，また，胎児心拍陽性例や血中hCG値が高値の例に対し，MTXや塩化カリウム（KCL）の局注を行って胎児心拍停止，hCG値の下降を確認したのちに子宮動脈塞栓術を併用した子宮内容清掃を行ったりする管理方法も報告されており[5]，TLHを行う症例でも術前のMTXまたはKCLの局注が有効である可能性があるが，今回のように早期に診断し，かつ瘢痕部妊娠へのマニピュレーター挿入による物理的挫滅を避けることにより，不要な出血を回避することが可能と考える。

妊娠子宮を摘出する際の腹腔鏡下手術の適応に関しては個々の症例で検討することになるが，妊娠週数が進むにつれて急速に子宮は大きくなり，それに伴い術中出血量も増加傾向となるのは明らかである。経腟回収にも大きさの限界があり，子宮をそのままの形で取り出すことが出来るのは妊娠９～10週ぐらいまでと考えられる。術前の子宮動脈塞栓術やMTX，KCLの局注，術中の子宮動脈分離結紮などを検討することが必要と思われるが，妊孕性温存の希望がない症例においては，MTXによる治療は経過が長期に亘り，またMTX治療中の意図しない大出血の可能性もあるため，通常の家庭生活復帰のためには，早期診断と，効果的な工夫を施しながらの腹腔鏡による早期の子宮摘出が第一選択治療と思われる。

結　　語

妊娠９週のCSPに対してTLHを施行した症例を経験した。妊娠子宮のTLHにおいては症例の選択に加えて，術前・術中の処置の工夫により，安全性を高めることができると考えられた。

本論文中に開示すべき利益相反はありません。

文　　献

1）Cok T, Kalayci H, Ozdemir H, Haydardedeoglu B, Parlakgumus AH, Tarim E. Transvaginal ultrasound-guided local methotrexate administration as the first-line treatment for cesarean scar pregnancy: Follow-up of 18 cases. J Obstet Gynaecol Res 2015; 41: 803–808.

2）桑山太郎，山本和重，加藤雄一郎，谷垣佳子，細江美和，豊木廣．帝王切開瘢痕部妊娠に対して腹腔鏡下子宮全摘術を行った３症例．東海産婦人科内視鏡手術研究会雑誌 2017；5：83–90.

3）Jurkovic D, Hillaby K, Woelfer B, Lawrence A, Salim R, Elson CJ. First-trimester diagnosis and management of pregnancies implanted into the lower uterine Cesarean section scar. Ultrasound

Obstet Gynecol 2003; 21: 220–227.
4）Rotas MA, Haberman S, Levgur M. Cesarean scar ectopic pregnancy etiology, diagnosis, and management. Obstet Gynecol 2006; 107: 1373–1377.
5）奥石太郎，田中利隆，関博之，竹田省．TAEの実際　３帝王切開瘢痕部妊娠・頸管妊娠．産科と婦人科 2010；77：650–658.

【連絡先】
申神　正子
綜合病院山口赤十字病院産婦人科
〒753–8519　山口県山口市八幡馬場 53–1
電話：083–953–0111　FAX：083–925–1474
E-mail：maakosann@yahoo.co.jp

現代産婦人科　Vol.70 No.1，2021 年，pp.59–63

Duchenne型筋ジストロフィー保因者の双胎妊娠における出生前診断

杉原　弥香[1)]・高尾　佳代[2)]・齋藤　渉[1)]・松本　良[1)]・鈴木聡一郎[1)]
松本　桂子[1)]・田中　圭紀[1)]・佐野　力哉[1)]・石田　剛[1)]・太田　啓明[1)]
中村　隆文[1)]・塩田　充[1)]・升野　光雄[2)]・下屋浩一郎[1)]

1）川崎医科大学附属病院　産婦人科
2）川崎医科大学附属病院　遺伝診療部

Prenatal diagnosis in twin pregnancy in a patient with Duchenne muscular dystrophy

Mika Sugihara[1)]・Kayo Takao[2)]・Wataru Saito[1)]・Ryo Matsumoto[1)]・Soichiro Suzuki[1)]
Keiko Matsumoto[1)]・Tamaki Tanaka[1)]・Rikiya Sano[1)]・Tsuyoshi Ishida[1)]・Yoshiaki Ota[1)]
Takafumi Nakamura[1)]・Mitsuru Shiota[1)]・Mitsuo Masuno[2)]・Koichiro Shimoya[1)]

1）Department of Obstetrics and Gynecology, Kawasaki Medical School Hospital
2）Medical Genetics, Kawasaki Medical School Hospital

Duchenne型筋ジストロフィー（DMD）はX連鎖劣性遺伝性疾患で男子出生3500－5000人に１人の割合で発生する全身の骨格筋が侵される疾患である。筋ジストロフィーの中では最も頻度が高いとされている。遺伝子座Xp21に存在する*DMD*遺伝子の変異により生じており，２/３は保因者である母親からの変異を受け継ぎ，１/３は新生変異によるものである。DMDは歩行障害が出現し，その後呼吸不全や心筋症を認めるようになるが，発症時期や進行スピードには個人差がある。自然経過による寿命は10歳代後半であったが，集学的治療を行うことによって30歳を超える症例もあり，生命予後は延長している。
今回家族歴から保因者診断を行いDMDの保因者であることが診断された女性の一例を経験した。女性は妊娠前からパートナーと伴に当院遺伝診療部外来を受診していた。遺伝カウンセリングではDMDについて，妊娠した場合についてなどの説明を行った。３年後に人工授精にて二絨毛膜二羊膜双胎妊娠と診断され，ご夫婦は出生前診断について再度遺伝カウンセリング目的に遺伝診療部外来を受診した。ご夫婦は羊水検査を希望されていたため，検査について説明した上で，一人のみ罹患児であった場合，二人とも妊娠継続をするかまたは今回は二人とも妊娠を中断するかのどちらかしか選択肢がないという当院の方針を十分に説明した。遺伝カウンセリングを重ね夫婦間でもよく相談した結果，二人ともがDMD罹患男児以外は妊娠継続すること，二人とも男児の場合以外は*DMD*遺伝学的検査を施行しないこと，二人が男女の場合は男児の*DMD*遺伝学的検査は出生後に考えることをご夫婦の意向とした。17週で当院産婦人科に入院，羊水検査を行った。染色体G分染法検査の結果，二人とも46,XXであったため今回の遺伝学的検査はここで終了とし，ご夫婦に結果を伝えた。女性はその後無事に出産し母児とも経過は良好であった。

Duchenne muscular dystrophy (DMD) is an X-linked recessive inherited disorder that affects the skeletal muscles of the whole body and occurs in 1 in 3500 to 5000 males. It is caused by a mutation in the *DMD* gene at locus Xp21, with two-thirds of the patients inheriting a mutation from the carrier mother and one-third due to a *de novo* mutation.
Here, we report the case of a woman who was diagnosed with DMD by molecular genetic testing based on her family history. The woman had been visiting our outpatient department of Medical Genetics with her partner prior to her pregnancy. Three years later, she was pregnant with dichorionic diamniotic twins through artificial insemination; hence, the couple visited the outpatient department of Medical Genetics again for a prenatal diagnosis.
Following repeated genetic counseling, both of them decided to continue with the pregnancy. *DMD* genetic testing is not needed unless both fetuses are male; however, if it is a boy and a girl, *DMD* genetic testing is considered for the boy after birth. Result of the chromosome G banding test showed that both fetuses were 46,XX, and the patient subsequently gave birth.

キーワード：Duchenne型筋ジストロフィー，出生前診断，遺伝カウンセリング，双胎妊娠，羊水検査
Key words：Duchenne muscular dystrophy, prenatal diagnosis, genetic counseling, twin pregnancy, amniocentesis

緒　　言

Duchenne型筋ジストロフィー（DMD）はX連鎖劣性遺伝性疾患で男子出生3500－5000人に１人の割合で発生する全身の骨格筋が侵される疾患である。筋ジストロフィーの中では最も頻度が高いとされている。遺伝子座Xp21に存在する*DMD*遺伝子の変異により生じており，２/３は保因者である母親からの変異を受け継ぎ，１/３は新生変異によるものである。DMDは歩行障害が出現し，その後呼吸不全や心筋症を認めるようになるが，発症時期や進行スピードには個人差がある。自然経過による寿命は10歳代後半であったが，集学的治療を行うことによって30歳を超える症例もあり，生命予後は延長している[1)]。

今回家族歴から保因者診断を行いDMDの保因者であることが診断された女性が，人工授精にて二絨毛膜二羊膜双胎妊娠となった症例を経験した。双胎妊娠におけるDMDの出生前診断について検討していきたい。

症　　例

妊娠歴

１妊０産。

家族歴・現病歴

クライエントには二人の兄弟がおり，二人ともがDuchenne型筋ジストロフィーを発症した。兄の症状は重く10代で死亡し，弟は気管切開を行い療養型病院に入院中であった。弟は*DMD*遺伝学的検査（MLPA法，株式会社エスアールエル）で複数のエクソン欠失と診断されている。

家族歴があることから自身の状態について詳しく知りたいと３年前に神経内科で保因者診断の*DMD*遺伝学的検査（MLPA法，株式会社LSIメディエンス）を行い，DMD保因者と診断されていた。血清CKは基準値内であった。

遺伝カウンセリング

クライエントは保因者であることが診断された後，パートナーと伴に当院遺伝診療部外来を受診した。来談目的は，自身が妊娠した場合の子供やその次の世代への影響について知りたいであった。「子供の頃，どうして自分だけ我慢しないといけないのかと思った。障害のない子がほしい。検査で異常があれば，その子はあきらめる。」という意向であった。母親が保因者である場合，生まれてくる子が男児であれば１/２の確率で罹患，女児であれば１/２の確率で保因者となることを説明した。またDMDに対しては疾患の重症度を考慮して出生前診断を行うことも可能であり，羊水検査，絨毛検査，着床前診断といった方法があることも２回にわたる遺伝カウンセリングで情報提供を行った。その時点ではすぐの挙児希望はなかったため，妊娠を考えるタイミングで再度遺伝カウンセリングを受けることを勧めた。

３年後，クライエントは人工授精にて妊娠成立した。妊娠８週で二絨毛膜二羊膜双胎妊娠と診断され出生前診断について再度遺伝カウンセリング目的に遺伝診療部外来を受診した。夫婦は絨毛検査ではなく羊水検査を希望していた。また一人のみ罹患児であった場合，二人とも妊娠継続をするかまたは今回は二人とも妊娠を中断するかのどちらかしか選択肢がないことを十分に説明した。その上で双胎妊娠の羊水検査は手技的に困難な場合があるため，検査について当院産婦人科へコンサルトがなされた。今回のケースについて遺伝診療部カンファレンスを行い，二人の遺伝学的検査結果が不一致で一人のみ罹患児であった場合に夫婦にどのように伝え，理解を得るかを再度検討した。遺伝診療部カンファレンス後，夫婦に第４回目の遺伝カウンセリングを行った。当院としての方針は前回遺伝カウンセリングの時と変わらず一人のみ罹患児であった場合，罹患児のみを選択的に妊娠中断することはできないことを伝えた。夫婦は前回遺伝カウンセリング後に話し合い，二人ともがDMD罹患男児以外は妊娠継続すること，二人とも男児の場合以外は*DMD*遺伝学的検査を施行しないこと，二人が男女の場合は男児の*DMD*遺伝学的検査は出生後に考えることを意向とした。また検査の際に行う性別診断のための染色体G分染法では21トリソミー，18トリソミー，13トリソミー，性染色体異常，構造異常などが分かることも説明したところ，それらの結果開示も希望された。当院では重篤な遺伝性疾患における遺伝学的検査による出生前診断は，医療倫理委員会の承認（医倫－0193）を得て行っている。

出生前診断

妊娠は順調に経過し，17週で当院産婦人科へ羊水検査目的に入院となった。検査前に母体の全身管理目的として心機能の評価を行ったが明らかな異常は認められなかった。羊水穿刺を行うに当たって胎盤の付着部位や二人の位置関係を経腹超音波にて確認した。また今回確実に別々の羊水腔から羊水を採取していることを確認するために，インジゴカルミン注20mgを検査用に用意した。第１子の羊水穿刺を施行し，羊水採取した後に生理食塩水で希釈したインジゴカルミンを羊水腔に注入した。続いて第２子の羊水穿刺を行い，採取した羊水がインジゴカルミンにより染色されていないことを確認して検査終了とした。

採取された羊水はまずFISH検査で性別の迅速確認を行い，二人とも男児であった場合のみ*DMD*遺伝学的検

査（MLPA法）に進むという方針にしていた。染色体G分染法検査（株式会社OVUS）の結果，二人とも46,XXであったため今回の遺伝学的検査はここで終了とし，ご夫婦に結果を伝えた。

クライエントは32週より切迫早産のため入院し，子宮収縮抑制剤と児の肺成熟目的にステロイドの投与を行なった。両児間に体重差はあったが，それ以外に明らかな異常所見はなかったため妊娠37週で選択的帝王切開となった。第１子女児は，Apgar Score ７/９点，臍帯動脈血ガスpH7.244 BE－2.3，第２子女児は，Apgar Score ８/９点，臍帯動脈血ガスpH7.256 BE－3.1で，母児の産褥経過は良好であった。

考　　案

DMDと出生前診断

今回DMD保因者の二絨毛膜二羊膜双胎妊娠を経験した。DMDはXp21にある*DMD*遺伝子の異常で起こる疾患で，X連鎖劣性遺伝である。男子出生3500－5000人に１人の割合で起こると言われている。*DMD*遺伝子変異の種類はエクソン単位の欠失，エクソン単位の重複，点変異などの微小変異があり，欠失が約60%，重複が約８%，微小変異が約30%と言われている[2)]。高クレアチンキナーゼ（CK），筋力低下，歩行障害などで気付かれることが多い。検査としては，採血，筋電図，骨格筋画像診断，遺伝子診断，筋生検などがあるが，確定診断は遺伝子診断または筋生検によって行われる。発症時期や進行の程度には個人差があるが，３－５歳頃より筋力低下を認め，６－７歳頃より歩行障害が目立つようになる。10歳ごろに歩行不能となり，10歳以降に心筋症や呼吸障害を認めるようになると言われている。人工呼吸器の導入など集学的治療により生命予後は延長していると言われるが，根本的な治療法は見つかっていないのが現状である。2020年５月，日本で初めてのDMDの新規治療薬としてエクソンスキッピング治療薬が保険承認された。このことはDMDの患者や家族にとっては非常に意義深いと考える。

DMDに対しては疾患の重症度を考慮して出生前診断が選択肢の一つとして考慮されている。出生前診断には絨毛検査ならびに羊水検査がありDMDの罹患の有無について調べることができる。DMDの出生前診断では性別決定が重要である。性別決定で女児と判明した場合はその時点で*DMD*遺伝学的検査を行う必要はないが，男児と判明した場合は*DMD*遺伝学的検査が必要となる[3) 4)]。

絨毛検査は妊娠10－13週ごろに行われる遺伝学的検査で確定的検査である。羊水検査に比べて妊娠の早い時期に結果を得られること，また採取できる胎児の細胞量が多く遺伝学的検査に向いているなどがメリットである。逆に流産のリスクは羊水検査よりやや高く１%程度とされている。しかしこの確率については絨毛検査の方が羊水検査より早い週数で実施するため，妊娠初期の自然流産の可能性が加味されており検査の影響だけとは言えない部分も含まれていると考えられる。また胎盤性モザイクと結果が報告された場合，正しい結果を出すためには羊水検査が必要となってくる。

羊水検査は妊娠16－17週ごろに行われる遺伝学的検査で確定的検査である。流産のリスクは約0.1%～0.3%と言われている。絨毛検査より手技が容易なため実施可能施設は多い。絨毛検査，羊水検査ともに確定的検査のため，希望すれば誰でもできる検査ではない。超音波検査，新型出生前診断（NIPT），母体血清マーカー検査（トリプルマーカー，クアトロテスト）などの非確定的検査で確定的検査の必要性があると判断された場合，または日本産科婦人科学会の「出生前に行われる遺伝学的検査および診断に関する見解」[5)]にあるような遺伝性疾患の保因者，染色体異常児出産の既往など限定される。

しかし出生前診断で胎児の異常や予後を知ることは人工妊娠中絶につながる恐れがあり現在も倫理的に様々な問題を含んでいる。母体保護法は胎児異常による人工妊娠中絶を認めていない。出生前診断を契機にした人工妊娠中絶が増えることを防ぐために着床前の受精卵を診断する着床前遺伝子診断（preimplantation genetic diagnosis: PGD）の概念が確立された[6)]。着床前診断は体外受精によりできた初期胚の割球を採取し遺伝子診断を行う方法である。この遺伝子診断で移植可能と考えられた胚が母体に移植される。このことにより望まぬ人工妊娠中絶を減らすことができるのではと考えられた。しかし着床前診断も技術面だけでなく，倫理面での難しさが議論されている。日本産科婦人科学会が発表した「着床前診断に関する見解」[7)]に基づいて出生前診断よりも厳格な適応の選定，倫理審査を経て慎重に検査は行われている。DMDは重篤な遺伝性疾患の１つとして2004年に初めて着床前診断の実施が承認された。それ以降DMDの着床前診断は出生前診断と同様に保因者にとって選択肢の一つとなっている。着床前診断は2004年から2015年度に計120件が実施されており，対象はDMDを始めとする神経筋疾患が多い。

着床前診断は妊娠前に行うため人工妊娠中絶による精神的，身体的負担は軽減されると思われるが，歴史が浅く，操作した胚を子宮内に戻すことによる出生後の長期的なリスクについては不明であるという点が存在する。

DMD保因者の双胎妊娠における遺伝カウンセリング

クライエントはDMDの家族歴から自身の保因者診断を希望して神経内科を受診した。保因者と診断されてからの遺伝カウンセリングであったが，パートナーとの第

１回目の遺伝カウンセリングの主な理由は妊娠した場合の子供への影響，さらにはその次の世代への影響について知りたいという趣旨であった。DMDの兄弟の中で，小さい頃から自分ばかりが我慢しなければいけなかったとの思いが強くあった様で，健康な子供が欲しいとの考えは症例にとってはごく自然な思いであったのではないかと考える。その後妊娠，出生前診断を希望して再度遺伝カウンセリングに受診された。最初の２回の遺伝カウンセリングの際に着床前診断についても妊娠前から情報提供を行っていたが，ご夫婦は妊娠後の羊水検査を希望された。

１回目の遺伝カウンセリングでは健康な子供が欲しいという思いを強く表出していたが，妊娠後に遺伝カウンセリングを重ね，夫婦でも話し合いを重ねるごとに，クライエントの気持ちは徐々に変化していった。二人ともが罹患男児でなければ妊娠継続して育てようという方向に気持ちがまとまるようになる。せっかく二人妊娠したのだからという思い，そしてDMDに対するご主人の理解とサポートがクライエントの気持ちを変化させたのではと考える。

また今回，双胎の羊水検査を経験した。双胎妊娠の場合，単胎妊娠に比べて染色体異常や先天異常の割合が増加することが報告されている[8) 9)]。さらに生殖補助医療の発展に伴い双胎妊娠の割合は増加しているが，双胎妊娠の羊水検査ならびに絨毛検査は単胎妊娠に比べてリスクが高く手技的な問題から実施施設は限られている。また一人のみに異常を認めた場合，その後の選択的治療が難しく，クライエントの抱える心理的負担は想像以上に大きい。そしてそれに対する遺伝カウンセリングの難しさも浮き彫りとなっている[10)]。双胎の羊水検査，絨毛検査後に起こる胎児喪失のリスクは以前に報告されていた結果より低いという報告もあるが[11)]，双胎妊娠における羊水検査ならびに絨毛検査の手技自体が難しいことに変わりはない。

また本邦で双胎妊娠の羊水検査についての報告は少ない。二絨毛膜二羊膜双胎では最低でも２回以上の穿刺が必要であり，穿刺回数が増えることによる合併症の増加も懸念されるが，87例をまとめた報告では複数回穿刺を行っても穿刺後２週間までの経過では合併症は認めなかったとされている[12)]。またそれぞれの児の羊水腔を穿刺したと明確にできるようにインジゴカルミンを使用するという工夫も重要である。

今回は二人ともが女児であったことからそれ以上の遺伝学的検査は行っていない。今後，両児が成長した際に，DMDという疾患について，また自分たちがDMDという体質を持った家系であることなどをどのように伝えるかといった課題を我々医療者は支援する必要がある。両児が自分自身について知りたいと思った時に遺伝カウンセリングが窓口となって対応できることをクライエントやその家族に理解してもらえるように，心配事や疑問があればいつでも遺伝診療部と連絡がとれるよう連絡先を知らせるなどし，切れ目ない対応を心掛けている。

謝　辞

遺伝診療部で様々な助言をいただきました川崎医療福祉大学山内泰子先生に感謝申し上げます。

文　献

1）日本神経学会，日本小児神経学会，国立精神・神経医療研究センター監修．デュシェンヌ型筋ジストロフィー診療ガイドライン2014．東京：南江堂出版，2014.
2）Takeshima Y, Yagi M, Okizuka Y, Awano H, Zhang Z, Yamauchi Y, Nishio H, Matsuo M. Mutation spectrum of the dystrophin gene in 442 Duchenne/Becker muscular dystrophy cases from one Japanese referralcenter. J Hum Genet 2010; 55: 379–388.
3）片山進．Duchenne型筋ジストロフィーの分子遺伝学的出生前診断法．医学のあゆみ 1995；172：187–190.
4）片山進．小児の筋疾患―DMD, BMDの出生前診断．小児内科．1991；23：1217–1221.
5）出生前に行われる遺伝学的検査および診断に関する見解．公益社団法人　日本産科婦人科学会．2018, http://www.jsog.or.jp/modules/statement/index.php?content_id=33.［2021.03.02］
6）Handyside AH, Kontogianni EH, Hardy K, Winston RM. Pregnancies from biopsied human preimplantation embryos sexed by Y-specific DNA amplifcation. Nature 1990; 244: 768–770.
7）「着床前診断」に関する見解．公益社団法人　日本産科婦人科学会．2019, http://www.jsog.or.jp/modules/statement/index.php?content_id=31.［2021.03.02］
8）Edozien LC, Mayers FN, Gowland MR. Difficulties and dilemmas in the management of congenital anomalies in twin pregnancy. Int J Clin Pract 1997; 51: 305–307.
9）Bonduelle M, Liebaers I, Deketelaere V, Derde M, Camus M, Devroey P, Steirteghem A. Neonatal data on a cohort of 2889 infants born after ICSI（1991–1999）and of 2995 infants born after IVF（1983–1999）. Hum Reprod 2002; 17: 671–694.
10）安齋純子，末岡浩，櫻井友義，佐藤卓，中林章，田島博人，渡邊広是，村越行高，大澤淑子，吉村泰

典．多胎妊娠の羊水検査における遺伝カウンセリングの問題点．産婦人科の実際 2008；57：10：1597-1602.
11）Mascio D, Khalil A, Rizzo G, Buca D, Liberati M, Martellucci CA, Flacco ME, Manzoli L, D'Antonio F. Risk of fetal loss following amniocentesis or chorionic villus sampling in twin pregnancy: systematic review and meta-analysis. Ultrasound in Obstetrics & Gynaecology 2020; 56: 647-655.
12）舟木哲，佐々木愛子，池袋真，嘉村駿佑，小野寺洋平，赤石理奈，和田誠司，小澤伸晃，西山深雪，左合治彦．当施設における双胎妊娠の羊水検査の合併症とリスク．日本周産期・新生児医学会雑誌 2020；56：3：432-436.

【連絡先】
杉原　弥香
川崎医科大学附属病院産婦人科
〒701-0192　岡山県倉敷市松島 577
電話：086-462-1111　FAX：086-464-1135
E-mail：mika.m616@gmail.com

現代産婦人科　Vol.70 No.1，2021 年，pp.65-69

卵巣腫瘍の診断で手術を行った後腹膜神経鞘腫の一例

村上　明弘・平野恵美子・藤田　麻美・住浪　義則

山陽小野田市民病院　産婦人科

A case of retroperitoneal schwannoma diagnosed as an ovarian tumor before laparotomy

Akihiro Murakami・Emiko Hirano・Mami Fujita・Yoshinori Suminami

Department of Obstetrics and Gynecology, Sanyo-onoda Municipal Hospital

骨盤に腫瘍を認める際には，子宮や卵巣を原発とすることが多く，後腹膜腫瘍は稀である。今回，術前に卵巣腫瘍と診断し，開腹手術を実施したが，後腹膜神経鞘腫と最終診断した一例を経験したので報告する。症例は64歳，骨盤内腫瘍を認めるために紹介となった。精査の結果，右卵巣腫瘍の診断で手術を実施した。術中所見より仙骨前面より発生した後腹膜腫瘍と判明し，最終病理組織診の結果，後腹膜神経鞘腫と診断した。後腹膜腫瘍は婦人科腫瘍との鑑別が困難であることもあるが，CTやMRIによる画像診断を詳細に検討すれば，術前に後腹膜腫瘍と予想できる可能性がある。

Many cases of pelvic tumors are derived from the uterus or ovaries; however, retroperitoneal tumors are rare. Herein, we report a case of retroperitoneal schwannoma diagnosed as an ovarian tumor before laparotomy. A 64-year-old woman with a pelvic tumor was referred to our hospital. After further examination, the tumor was assumed to have originated from the right ovary and laparotomy was performed. The tumor was observed to be a retroperitoneal tumor arising from the sacrum based on intraoperative findings and the final pathological diagnosis was schwannoma. In cases of pelvic tumors, it is difficult to distinguish gynecologic tumors from retroperitoneal tumors. However, it is possible to predict that pelvic tumors arise from the retroperitoneal cavity based on preoperative diagnoses by careful analysis of CT and MRI findings.

キーワード：後腹膜神経鞘腫，卵巣腫瘍
Key words：retroperitoneal schwannoma, ovarian tumor

緒　　言

骨盤内腫瘍を認めた際には，原発臓器は子宮や卵巣由来のことが多く，後腹膜由来の腫瘍であることは稀である。画像解像度がより鮮明となり，また画像診断精度の向上によって，術前診断と術後診断が一致することが大多数であるが，鑑別診断が困難な症例も存在する。今回，卵巣腫瘍の術前診断で手術を行ったが，後腹膜神経鞘腫であった一例を経験したので報告する。

症　　例

症例は64歳，既婚，身長 165.4 cm，体重 56.5 kg，２妊２産，閉経は52歳，既往歴・家族歴・アレルギーには特記すべき事項はなかった。

仰臥位時に腹部膨隆感を自覚したために，近医内科を受診した。腹部超音波検査の結果，骨盤内腫瘍の診断で当科へ紹介となった。

初診時の診察では，性器出血は認めず，可動性不良の新生児頭大の腫瘍を下腹部に認めた。経腟超音波検査で子宮の後方に大部分が嚢胞成分である15 × 10 cmの腫瘍を認めた。両側付属器は同定できず，腹水は認めなかった。腫瘍マーカーはCA19-9，CA125，CEAはいずれも基準値範囲内であった。造影骨盤部MRIでは，骨盤内に萎縮した子宮の背側に16 × 12 × 14 cmの多房性で大部分が嚢胞部分で，T1強調像（図１Ａ）で低信号，T2強調像（図１Ｂ）で筋肉と信号強度がほぼ同等と高信号が混在する充実部分も有する腫瘍を認めた。充実部分は拡散強調像（図１Ｃ）では高信号として認められ，gadrinium造影（図１Ｄ）によって後期相で強く造影されたが嚢胞側への突出は認めなかった。以上の所見より，両側の卵巣ははっきり同定できなかったが右卵巣由来の粘液性嚢胞腺腫に線維腫が合併した腫瘍，あるいは充実部分を伴うことより境界悪性腫瘍，可能性は低いが転移性腫瘍も考慮した。転移性腫瘍の除外を目的として上部・下部消化管を精査した結果，大腸ポリープよりcarcinoma in adenomaが認められたが転移性腫瘍の原因となる病変はなかった。以上より，右卵巣腫瘍と診断し，充実部分を伴うことより開腹手術を行う方針とした。

図２に開腹所見を示す。腹腔内には腹水や癒着はなく，腫瘍表面を腹膜が覆っており，後腹膜下より発生した腫瘍であると考えた（図２Ａ）。後腹膜の切開を進め

ていくと，腫瘍は後腹膜下の仙骨前面に強固に癒着しており，触診によって腹腔内骨盤底部に腫瘤によって圧迫されて菲薄化した子宮と両側付属器を認め，腫瘍との連続性はなかった（図２Ｂ）。以上より，腫瘍は後腹膜腔の仙骨前面より発生したものであると判断した。腫瘍と仙骨の癒着は強固であり，腫瘍壁の剥離および腫瘍摘出後の仙骨前面部の止血には難渋したが，残存なく摘出できた。術中迅速病理検査の結果はデスモイド腫瘍であったが，明らかな悪性所見はなく，残存病変はないために閉腹した。最終病理組織検査では大部分は細胞密度が高い部分（Antoni A型）で，一部に細胞密度の低い部分（Antoni B型）が認められた。また変性に伴うと思われる偽嚢胞状の変化も認められた（図３Ａ）。mitosis像は目立たず，多形性のない小型の類円形から楕円形の核を有した紡錘状の細胞が柵状に増成していた（図３Ｂ）。免疫染色では，S-100陽性（図３Ｃ），vimentin陽性（図３D），c-kit陰性（図３Ｅ），β-cateninの核局在陰性（図３F）であった。さらに細胞増殖期において，細胞核に発現するKi-67を免疫染色し，陽性率として評価するMIB-1 labeling indexを検討した。本法では陽性率が高いと細胞増殖能が高く，悪性度が高いと判断するが[1]，結果は約１％であった。以上より，変性による二次変化が加わった良性神経鞘腫と診断した。術後の経過は良好で，神経学的後遺症はなく退院した。再発の可能性があり経過観察しているが，手術後10か月の現在まで再発所見を認めていない。

考　　案

神経鞘腫は，末梢神経のschwann鞘から発生する腫瘍で，schwann細胞と膠質性基質により構成されてい

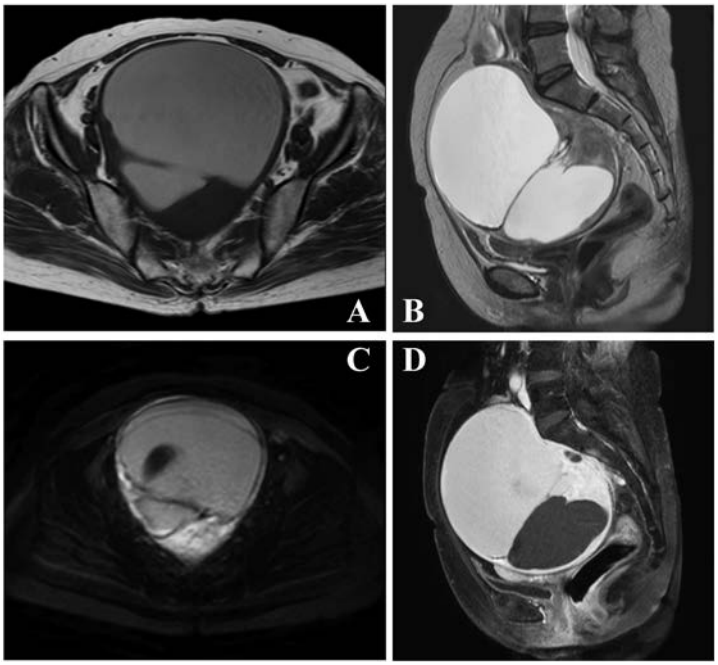

図１　MRI所見

A　T1強調画像，B　T2強調画像，C　拡散強調画像，D　gadrinium造影所見

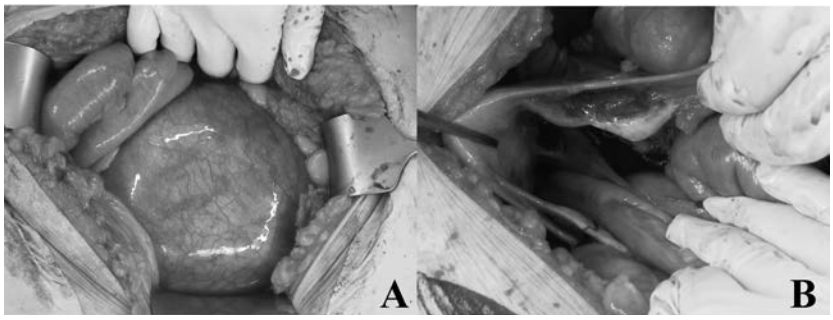

図２　開腹所見

A　骨盤に巨大な腫瘤を認める。
B　手前側に左卵巣，中央に菲薄化した子宮，奥側に右卵巣を認める。いずれも正常外観であった。

る[2]。つまり，全身の神経系のどこからでも発生するが，多くは頭頸部（44.9%），四肢（32.6%）から発生し，後腹膜原発はまれで１～３％と報告されている[3,4]。また，後腹膜腫瘍全体においても神経鞘腫の頻度は少なく，0.3～3.2%と報告されている[5]。症状は腫瘍が小さい初期には無症状で，他疾患の精査に際して偶然に発見されることが多い[6]。臨床的に明らかとなるのは，腫瘍が大きくなることによって圧迫症状による腹痛，腰痛，尿路系症状や腫瘤の触知を契機とすると報告されている[7]。これらは骨盤内腫瘍に共通する症状で神経鞘腫に特異的なものではなく，臨床症状で診断することはできない。本症例も下腹部の腫瘤感の自覚が受診の契機であった。病理所見としては紡錘形の腫瘍細胞が密で柵状配列を示すAntoni A型と細胞成分が粗で網状配列や変性を示すAntoni B型に分類される[2]。本症例でも認められたように両者は混在することが多く，B型はA型の変性により生じるとされている[2]。鑑別診断には免疫組織染色が有用であり[7]，本症例では，同じ神経鞘から発生する神経線維腫との鑑別となるS-100および非上皮性マーカーであるvimentinがともに陽性であり，術中迅速病理検査でデスモイド腫瘍と判断されたがβ-cateninの核局在やGISTとの鑑別となるc-kitはともに陰性であることより神経鞘腫と診断した。治療は手術による腫瘍摘出が行われるが，周囲との癒着が強く，本症例と同様に止血に難渋して大量出血となった報告もあり[8]，場合によっては完全摘出が困難となることもある。完全摘出ができなかった場合には放射線治療や化学療法が行われることもあるが，ほとんどの例で効果は期待できない。再発や悪性化の報告もあり，術後も慎重な経過観察が必要とされている[9]。

画像診断では類円形で辺縁の平滑な浸潤性のない腫瘍像を示すことが多い。MRIでは，T1強調で低信号，T2強調で高信号を示すものが多く[6]，術前における質的診断にMRIが有用であったとする報告もある[10]。本症例では，嚢胞部分が主体であり，充実部分が一部である卵巣腫瘍と判断した。本症例においてはT2強調で混在した信号強度を示したのは，腫瘍細胞が密であるAntoni A型と細胞成分が粗であるAntoni B型が混在しているからであると思われる。一方，神経鞘腫５例を含む良・悪性後腹膜腫瘍25例の検討では，すべての症例でT2強調では高信号を示していた[11]。よって，MRIでは神経鞘腫の鑑別が困難であるばかりか，良悪性の鑑別も困難と言わざるを得ない。したがって，非侵襲的検査のみでは良悪性の鑑別を含めた術前診断は極めて困難であり，診断

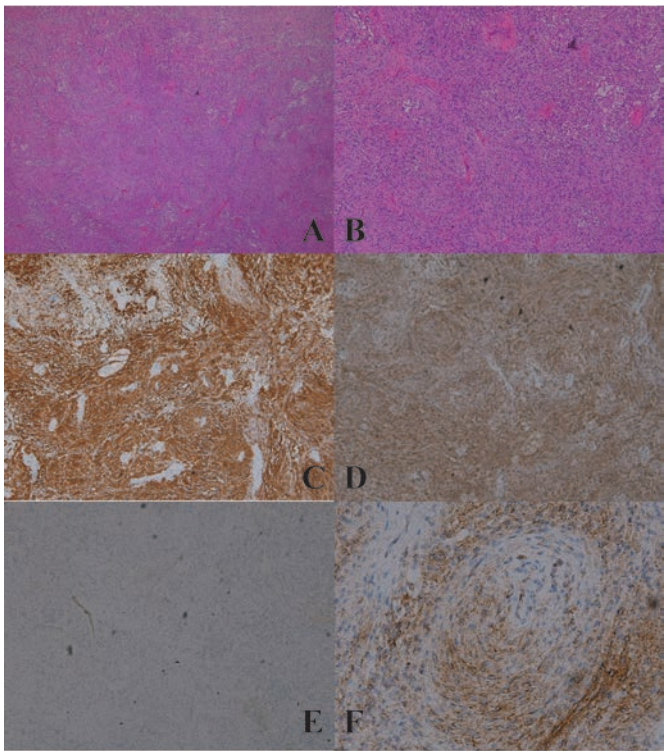

図３　組織所見

A　HE 染色（40倍）細胞密度が高い部分（Antoni A型）と低い部分（Antoni B型）を認める。
B　HE 染色（100倍）mitosis 像は目立たず，多形性のない小型の類円形から楕円形の核を有した紡錘状の細胞が柵状に増成している。
C　S-100免疫染色（100倍）陽性
D　vimentin免疫染色（100倍）陽性
E　c-kit免疫染色（100倍）陰性
F　β-catenin免疫染色（400倍）核における染色は陰性

的治療として外科的切除の後に病理的診断をおこなっているのが現状である。その中でも，術前の画像診断によって後腹膜神経鞘腫と診断し，大量出血を回避するために腫瘍血管塞栓術後に無輸血で手術を実施できた報告もあるので注意深い画像診断に注力すべきであると考える[12]。

骨盤内腫瘍を認めた場合，子宮や卵巣を原発とする婦人科的疾患であることが多いが，本症例のような後腹膜腫瘍や腸管原発腫瘍である可能性も考慮する必要はある。前述したようにMRIでの質的診断は困難である場合も少なくないと思われるが，腹腔内腫瘍か後腹膜腫瘍かの鑑別は可能であるかもしれない。齋藤らは，後腹膜腫瘍の局在，質的診断としてCTが最も有用で，必須の検査と述べている[13]。その判別基準として周囲臓器との連続性，子宮や卵巣の確認，尿管や血管の走行，腸管の変位，筋肉の圧排等について注意深く画像診断していく必要がある[13, 14]。さらに尿管は卵巣腫瘍の場合は外側あるいは後外側に変位するが，後腹膜腫瘍の場合は，内側あるいは前方に変位することが多い。外腸骨血管は腫瘍に巻き込まれていたり，圧迫により確認できない場合もある。また，直腸は前方または前側方に変位することも報告されている[14]。本症例について画像を再度検討してみると，右尿管は前方に変位し（図４Ａ），右内・外腸骨動脈も前方に変位していた（図４Ｂ）。さらに右腸腰筋は側方に圧排され（図４Ｃ），腫瘍と仙骨が連続していることが確認できた（図４Ｄ）。術前に注意深く画像を検討していれば，少なくとも後腹膜原発腫瘍と予測できていたと考えられる。

今回，卵巣腫瘍と術前診断して手術を行った後腹膜原発神経鞘腫の一例を経験した。神経鞘腫と術前に予測するのは極めて困難である。後腹膜原発腫瘍は稀な疾患であり，婦人科的腫瘍や腸管原発腫瘍との鑑別が困難であることもあるが，注意深い画像診断によって術前に予測ができる可能性があると考えられた。

本論文にかかわる著者の利益相反：なし

文　献

1）宮川薫．MIB-1 LIを用いた，肝細胞癌とその母地肝硬変の細胞増殖能に関する研究．日消誌 1998；95：133-139.

2）Kyriakos ML. Tumors and tumor like conditions of soft tissues. In; Kissane JM, ed. Anderson's pathology, 8th ed. Mosby, St Louis 1985: 1682-1687.

3）Das Gupta TK, Bransfield RD, Strong EW, Hajdu SI. Benign solitary schwannoma (neurilemomas). Cancer 1969; 24: 355-366.

4）Mastoraki A, Toska F, Tsiverdis I, Kyriazi M, Tsagkas A, Danias N, Smyrniotis V, Arkadopoulos N. Retroperitoneal schwannomas: dilemmas in

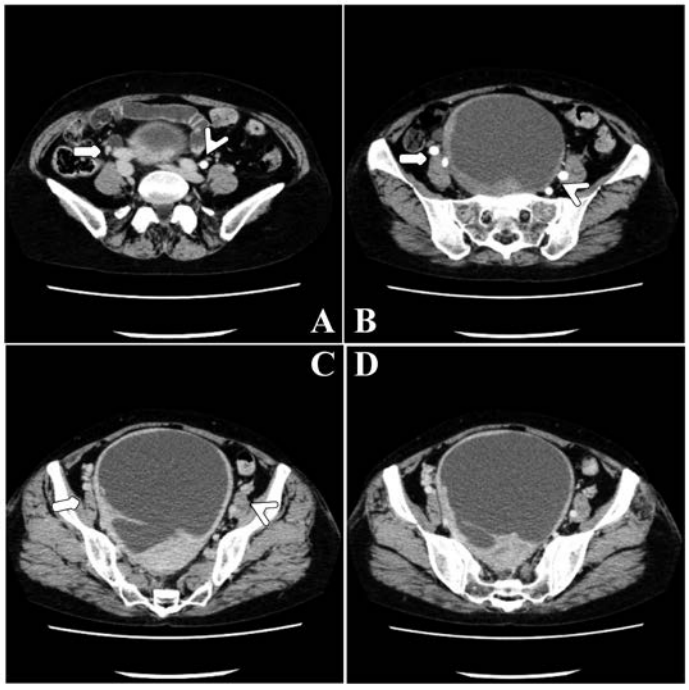

図４　造影CT所見

A　尿管　右尿管は前方に変位していた（矢頭 左尿管，矢印 右尿管）。
B　内・外腸骨動脈　右内・外腸骨動脈は前方に変位していた（矢頭 左内・外腸骨動脈，矢印 右内・外腸骨動脈）。
C　腸腰筋　右腸腰筋は外側に圧迫され扁平化していた（矢頭 左腸腰筋，矢印 右腸腰筋）。
D　腫瘍が仙骨と連続している。

diagnostic approach and therapeutic management. J Gastrointest Canc 2013; 44: 371–374.
5）Strauss DC, Qureshi YA, Hayes AJ, Thomas JM. Management of benign retroperitoneal schwannomas: a single-center experience. Am J Surg 2011; 202: 194–198.
6）今尾哲也，関雅也，天野俊康，竹前克朗．腹腔鏡下に摘出した後腹膜神経鞘腫の３例．―腹腔鏡下に摘出した本邦22例の検討―　泌尿紀要 2011；57：491–495.
7）Yamaguchi U, Hasegawa T, Masuda T, Sekine S, Kawai A, Chuman H, Shimada T. Differential diagnosis of gastrointestinal stromal tumor and other spindle cell tumors in the gastrointestinal tract based on immunohistochemical analysis. Virchows Arch 2004; 445: 142–150.
8）谷川真奈美，柏原麻子，瓦家裕美，片山隆章，平松祐司. 婦人科腫瘍との鑑別が困難であった後腹膜神経鞘腫の１例．産婦人科の実際 2018；67：817–821.
9）斎藤竜一，石塚榮一，岩崎皓，小林一樹．骨盤内後腹膜悪性線維腫の１例．泌尿器科紀要 1997；43：25–28.
10）岩堀泰司，荒井卓，渡辺徹，吉野修司，加藤幹雄，岡田耕市．後腹膜神経鞘腫の1例とそのMRI像の検討．西日泌尿 1995；57：294–296.
11）Nakashima J, Ueno M, Nakamura K, Tachibana M, Baba S, Deguchi N, Tazaki H, Murai M. Differential diagnosis of primary benign and malignant retroperitoneal tumors. Int J Urol 1997; 4: 441–446.
12）康雅博，吉川澄，江本節，道清勉，藤川正博，江藤眞．後腹膜神経鞘腫の６例．日本臨床外科学会雑誌 2001；63：218–222.
13）齋藤一隆，木原和徳．後腹膜腫瘍．電子コンテンツ日本医事新報社 2017．jmedj.co.jp［2017.06.21］.
14）Foshager MC, Hood LL, Walsh JW. Masses simulating gynecologic disease at CT and MR imaging. Radiographics 1996; 16: 1085–1099.

【連絡先】
村上　明弘
山陽小野田市民病院産婦人科
〒756-0084　山口県山陽小野田市東高泊 1840-3
電話：0836-83-2355　FAX：0836-83-0377
E-mail：aki-chi@blue.meggaegg.ne.jp

現代産婦人科　Vol.70 No.1，2021 年，pp.71-74

Obstructed Hemivagina and Ipsilateral Renal Anomaly症候群に対し腟壁開窓術を施行した１例

圓井　孝志・谷口　文紀・池淵　愛・和田　郁美・長田　広樹・宮本　圭輔
中曽　崇也・森山真亜子・山根恵美子・東　幸弘・佐藤　絵理・原田　省

鳥取大学医学部　産科婦人科

A case of obstructed hemivagina and ipsilateral renal anomaly syndrome treated with vaginal fenestration

Takashi Marui・Fuminori Taniguchi・Ai Ikebuchi・Ikumi Wada・Hiroki Nagata・Keisuke Miyamoto
Takaya Nakaso・Maako Moriyama・Emiko Yamane・Yukihiro Azuma・Eri Sato・Tasuku Harada

Department of Obstetrics and Gynecology, Tottori University Hospital

Obstructed Hemivagina and Ipsilateral Renal Anomaly（OHVIRA）症候群とは，重複子宮，重複腟，片側腟閉鎖および同側腎欠損を伴う先天奇形である。腟閉鎖腔への月経血の貯留と骨盤内への月経血逆流によって骨盤内癒着や子宮内膜症の原因となったり，子宮腔の形態異常や腟中隔により不妊となる可能性が危惧される。主な治療は，腟中隔切除術である。画像診断技術の進歩により初経後の若年女性においても，早期診断できるようになった。腎欠損の管理中に診断した完全閉塞型のOHVIRA症候群に対し，腟壁開窓術を施行した１例を報告する。

Obstructive hemivaginal and ipsilateral renal abnormalities (OHVIRA) syndrome is a rare congenital anomaly characterized by a double uterus, double vagina, unilateral vaginal obstruction, and ipsilateral renal deficiency. Menstrual blood pooling in the vaginal obturator cavity and transuterine reflux in the pelvis may cause pelvic adhesions and endometriosis. Fenestration of the vaginal septum is a treatment to resolve these complications. Advances in diagnostic imaging have enabled early diagnosis of the disease. Using MRI during the management of renal deficiency, we diagnosed the patient with OHVIRA syndrome. We report a case of complete occlusion-type OHVIRA syndrome.

キーワード：OHVIRA症候群，子宮鏡下手術
Key words：OHVIRA syndrome, hysteroscopy surgery

緒　　言

Obstructed Hemivagina and Ipsilateral Renal Anomaly（OHVIRA）症候群とは，重複子宮，重複腟，片側腟閉鎖および同側腎欠損を伴う疾患であり，Wolff管の発生障害に伴うMüller管の癒合異常により生じる。本疾患は，完全閉塞型と不完全閉塞型に大きく分けられ，後者は子宮または腟の間で対側との交通を認める[1)]。月経血の流出路異常が周期的下腹部痛や月経困難症の原因となる。腟閉鎖により月経血が腹腔内へ逆流する場合には，子宮内膜症や骨盤内癒着の原因となりうる。完全閉塞型では初経時から症状がみられることが多く，進行性で高度の月経困難症を伴う。不完全閉塞型と比べて，子宮内膜症や骨盤内癒着の合併が多いとの報告もあり[2) 3)]，注意が必要である。早期の診断および治療が重要であり，初経後の膨隆した腟壁の部分切除による開窓術が有効である。特に，体格が小さく外性器が未熟な若年者では，術野の確保が困難であることが多い。完全閉塞型のOHVIRA症候群に対し，腟壁開窓術を施行し良好な経過を得た１例を経験したので報告する。

症　　例

（症例）：11歳の女性
主訴：月経痛
初経：11歳
併存症：本態性高血圧
既往歴：１歳，川崎病（心血管合併症なし）
腹部手術歴：なし
家族歴：祖母　大腸癌
常用薬：アムロジピンベシル酸塩５mg/日　10歳８ヶ月より内服
現病歴：８歳時，学校健診において尿検査で尿潜血を指摘された。精査目的に当院小児科を受診し，CT検査にて左腎欠損を指摘された。同検査で子宮の描出が不明瞭

であったため，当科に紹介された。経腹超音波断層法では，明らかな異常を認めず，以後は近医産婦人科にて経過観察とされていた。

10歳８ヶ月時に近医産婦人科におけるMRI検査で，重複子宮および重複腟を認め，OHVIRA症候群を疑われた。11歳３ヶ月時に初経を認めたが，以降月経痛を訴え，11歳６ヶ月時に治療目的に再度当科紹介となった。

（初診時現症）：身長：152cm　体重：42.5kg　血圧：115/79mmHg　脈拍：65/分　体温：36.3度

外陰部の腫大や形態異常を認めなかった。外性器は正常女性型であった。Tanner分類は乳房Ⅱ度，陰毛Ⅰ度であった。腟鏡診は疼痛が強く，施行不可能であった。

（血液検査所見）：WBC：5700/μl　好中球：43%　リンパ球：42%　単球：４%　好中球：１%　好酸球：１%　赤血球：507×10^4/μl　Hg：13.9g/dl　Ht：42.2%　Plt：26.5×10^4/μl　Cr：0.49mg/dl　BUN：11.2mg/dl　CRP：0.32mg/dl

経腹超音波断層図所見：腟内に36×28×43mmの血液貯留像を認めた。子宮は不明瞭であり，構造は判別困難であった。

骨盤部単純MRI所見：重複子宮，重複腟および左腎欠損を認めた（図１，図２）。腟内にT1強調像で高信号，T2強調像で高信号～淡い高信号を呈する嚢胞性腫瘤を認め，左側子宮頸管内との連続が疑われた（図１Ｂ，図３）。両側付属器には，異常を認めなかった。

（治療）：重複子宮，重複腟，左側完全腟閉鎖および同側腎欠損を認め，完全閉塞型のOHVIRA症候群と診断した。本人および保護者にできるだけ平易な言葉を用いて，当院同意書に基づいて病態，術式および合併症について説明し，同意を得た。全身麻酔下に，経腟的に腟壁開窓術を行った。

術中所見：腟入口部は単一で，腟壁に瘻孔を認めなかった。全身麻酔後に耳鏡，SSクスコ，Sクスコの順に拡張した。出血はなく処女膜の切開は施行しなかった。腟鏡診により右側の子宮腟部を確認し，硬性鏡によりその左側に腟中隔の膨隆をみた。触診にて１時から３時方向に弾性硬の膨隆した腟壁を触知した。同部位を電気メスにて穿破し，粘稠なチョコレート様の内容液流出を認めた。経腹超音波断層法で両側子宮の位置をモニタリングしながら，電気メスで穿破した腟壁部位を延長し，８×８mm大に開窓した。穿破した腟中隔より硬性鏡を挿入し，左側の子宮腟部を確認した（図３）。適宜，硬性鏡

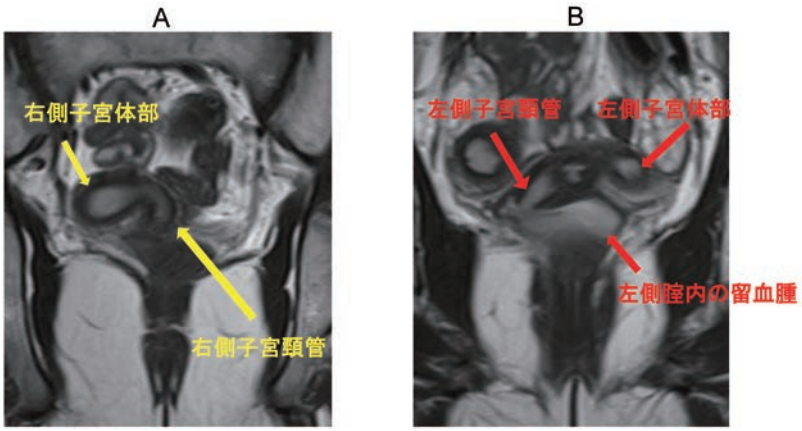

図１　骨盤部単純MRI画像（T2強調像）
体部から頸部まで完全に二分された子宮を認めた。（黄色矢印：右側の子宮，赤色矢印：左側の子宮）

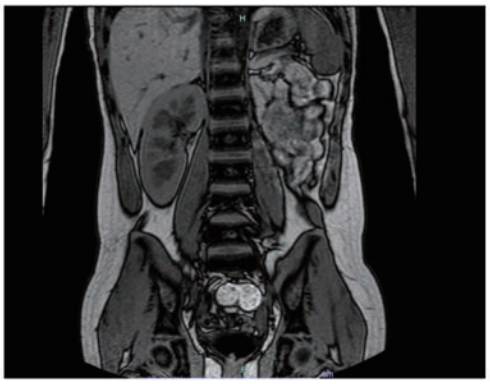

図２　骨盤部単純MRI画像（T1強調像）
左腎欠損を認めた。

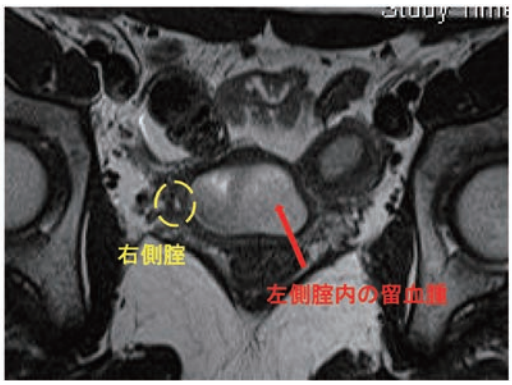

図３　骨盤部単純MRI 画像（T2強調像）
右側の腟（黄色点線）と左側の腟内の留血腫を認めた。（赤色矢印）

で確認しながら両側の子宮頸管を吸引管およびヘガール子宮頸管拡張器で拡張し，手術を終了した。術後，月経痛は著明に改善し，経過良好である。

考　　案

OHVIRA症候群の疾患概念についてまとめる。1971年に双角子宮の片側にGartner嚢胞と同側腎欠損を有した一例をHerlynとWernerが報告し[4]，その後，双角子宮，片側腟閉鎖，傍子宮頸部嚢胞および同側腎欠損を呈す疾患をHerlyn-Werner症候群とした[5]。また，1976年に重複子宮，片側盲角子宮および同側腎欠損の症例をWunderlichが報告した[6]。2007年にSmith et al.が，重複子宮，片側腟閉鎖および同側腎欠損を呈する症例をOHVIRA症候群として定義した[7]。近年ではこれらの疾患を区別せず，広義のOHVIRA症候群として総称する傾向がみられる[7]。OHVIRA症候群の鑑別疾患として，Herlyn-Werner症候群と，Wunderlich症候群があげられる。OHVIRA症候群，Herlyn-Werner症候群およびWunderlich症候群の３つの症候群は片側Wolff管の発育障害とMüller管の癒合不全とを併発することにより発症する症候群であるため[8][9]，片側腎形成異常および月経困難症を発症している場合には，上記の疾患のうちいずれかを発症している可能性が考えられる。女性の片側腎欠損を認める場合には37～60％に子宮・腟の奇形を合併するという報告や[9]，81％に重複子宮を合併していたとの報告がある[10]。腎欠損のある女性では，高頻度で子宮・腟の奇形を有することを念頭におくことが重要である。

また，病理組織学的鑑別としては，閉鎖した腟，または嚢胞壁の生検が有用である。OHVIRA症候群では重層扁平上皮，Wunderlich症候群では高円柱上皮，Herlyn-Werner症候群では立方上皮または低円柱上皮を認める（表１）[11]。本症例では腟腔が狭く，安全な腟中隔の組織採取が困難であったため，組織学的診断を行わなかった。

OHVIRA症候群は１/20000例の発生頻度の稀な疾患である[1]。Rock の分類により，閉鎖腟が完全閉塞なのか，対側の腟や子宮頸管と交通を認めるかで，完全閉塞型か不完全閉塞型に分類される（図５）。完全閉塞型では初経から症状がみられ，進行性で高度の月経困難症を呈する。一方，不完全閉塞型であれば月経時の下腹部痛は比較的軽度なことが多い。不完全閉塞型の症状発症時期の平均は21.7歳であるのに対し，本症例のように完全閉塞型であれば平均12.3歳と早期に発症する。幼少期は無症状で経過するが，月経開始とともに月経モリミナ様症状を呈し，発見されることがほとんどである。不

表１　本邦におけるOHVIRA症候群と類似疾患の分類（文献５，６，７，９，11参照）

疾患名	特徴	病理診断	シェーマ
Herlyn-Werner	・双角子宮 ・片側腟閉鎖 ・傍子宮頸部嚢胞 ・同側腎欠損	・立方上皮または低円柱上皮	
Wunderlich	・重複子宮 ・片側盲角子宮 ・同側腎欠損	・高円柱上皮	
OHVIRA（狭義）	・重複子宮 ・片側腟欠損 ・同側腎欠損	・重層扁平上皮	

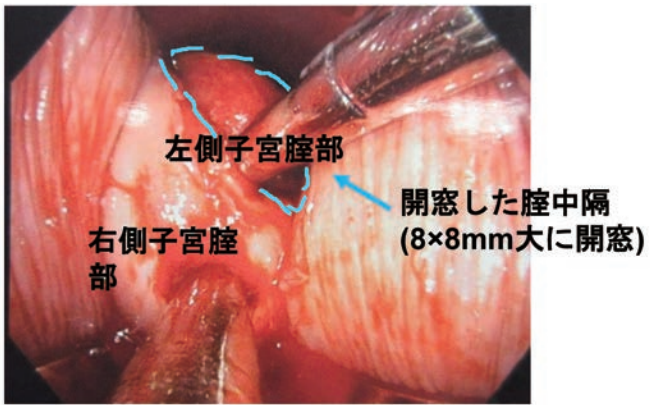

図４　術中子宮鏡所見
両側の子宮頸管を，ヘガール子宮頸管拡張器を挿入して確認した。

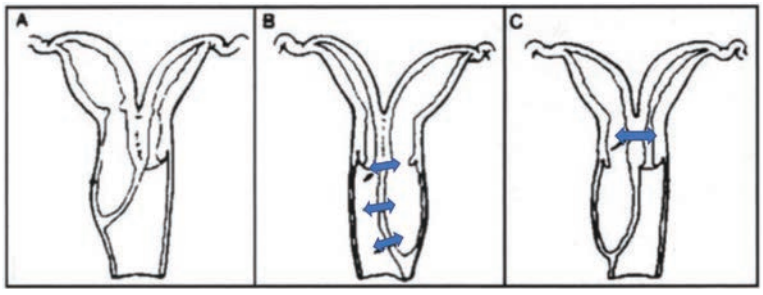

図５　Rockの分類（文献１から引用）
A）完全閉塞型
B）不完全閉塞型：左右腟の間に交通がある群（青矢印：交通）
C）不完全閉塞型：左右子宮の間に交通がある群（青矢印：交通）

完全閉塞型よりも，完全閉塞型において，月経血の腹腔内逆流による子宮内膜症への進展を危惧する報告がある[2)3)]。

OHVIRA症候群に対する治療としては，初経後に閉鎖腟壁の部分切除による，十分な開窓が基本である。

本症例のように，完全閉塞型のOHVIRA症候群では，閉鎖腟壁の膨隆を認めるため，切除部位の同定は容易である。しかし，若年であり腟は未成熟で狭く手術操作は容易でないため腟腔の十分な展開が必要である。腟鏡のみでは術野の展開は困難である。硬性鏡を用いることで，若年者の狭小な腟腔にて視野確保や手術操作において利点がある。本症例では狭い腟腔であったが，腟腔を展開できたため電気メスで腟壁の切除を行ったが，若年者の狭い腟壁において硬性鏡で良好な視野を得つつ，硬性鏡のモノポーラで腟壁の切除を行った報告がある[12)]。若年女性で不完全閉塞型が疑われ，症状が軽微な場合には，手術療法でなく子宮内膜組織の増殖抑制を図る黄体ホルモン療法を行うのも一考である。また，腟壁開窓術の再手術が必要となる原因としては，感染，腟腔の再狭窄，および切除不全が示唆されている[7)]。中隔の位置により技術的に困難な場合もあるが，可能であれば腟壁の一部を開放するのではなく，中隔を十分な範囲で切除することが再手術の予防のうえで望ましいと考える。本症例では，術後の月経困難症は消失し，感染や再閉鎖を認めず良好な経過である。

結　　語

OHVIRA症候群は稀な疾患であるが，症状緩和や子宮内膜症の発症予防を目的とした正確な診断と早期の治療的介入が重要であると考えられた。

文　　献

1）Rock JA, Jones HW Jr. The double uterus associated with an obstructed hemivagina and ipsilateral renal agenesis. Am J Obstet Gynecol 1980; 138: 339–42.

2）Gazárek F, Kudela M, Zenisek L Nevrla F. Herlyn-Werner and Wunderlich syndromes. Zentralbl Gynakol 1979; 101: 1411–1415.

3）Karagozov I. Herlyn-Werner-Wunderlich syndrome. Akush Ginekol (Sofiia) 1983; 22: 70–76.

4）Herlyn U, Werner H. Simultaneous occurrence of an open Gartner duct cyst, a homolateral aplasia of the kidney and a double uterus as a typical syndrome of abnormalities. Geburtshilfe Frauenheilkd 1971; 31: 340–347.

5）Gazárek F, Kudela M, Zenisek L, Nevrla F. Herlyn-Werner and Wunderlich syndromes. Zentralbl Gynakol 1979; 101: 1411–1415.

6）Wunderlich M. Unusual form of genital malformation with aplasia of the right kidney. Zentralbl Gynakol 1976; 98: 559–562.

7）Smith NA, Laufer MR. Obstructed hemivagina and ipsilateral renal anomaly（OHVIRA）syndrome: management and follow-up. Fertil Steril 2007; 87: 918–922.

8）村上隆介，原鐵晃，白山裕子，津田幹夫，児玉一郎，工藤美樹．初経前に発症し腹腔鏡が診断と治療に有用であった重複子宮，重複腟，左腟閉鎖，左腎尿管無形性の一例．日産婦内子宮学会 2007；23：143–147.

9）塚本加奈子，佐古悠輔，宇都宮真理子，井上双葉，黒須博之，一條梨沙，矢野亮，田村和也．OHVIRA症候群の診断と月経困難症改善に子宮鏡が有効であった1例．日産婦内視鏡学会 2018；34：148–152.

10）竹内正人，赤澤宗俊，濱崎洋一郎，梶原涼子，瓦林靖広，河本裕子，妹尾大作，本田直利，横山幹弘．経腟的内視鏡下にOHVIRA症候群と診断し治療し得た1例．日産婦内視鏡学会 2016；31：303–308.

11）Zhu L, Chen N, Tong JL, Wang W, Zhang L, Lang LH. New classification of Herlyn-Werner-Wunderlich syndrome. Chin Med J 2015; 20: 222–225.

12）杉山将樹，岡田裕美子，松下友美，安藤智，板垣智昭，満川元一．術前にOHVIRA症候群と診断し，レゼクトスコープにて治療をした1例．日産婦内視鏡学会 2016；32：208–213.

【連絡先】
圓井　孝志
鳥取大学医学部産科婦人科
〒683–8504　鳥取県米子市西町36番地1
電話：0859–38–6647　FAX：0859–38–6649
E-mail：takashimarui98@gmail.com

現代産婦人科　Vol.70 No.1，2021 年，pp.75–80

筋層の切開方向と縫合方法の違いが腹腔鏡下子宮筋腫核出術の手術成績に及ぼす影響

田村　貴央・笹田ひかり・新垣　亮輔

公立学校共済組合　四国中央病院　産婦人科

Effect of the differences in myometrial incision direction and suturing method on surgical results of laparoscopic myomectomy

Takao Tamura・Hikari Sasada・Ryosuke Aragaki

Department of Obstetrics and Gynecology, Shikoku Central Hospital of the Mutual Aid Association of Public School Teachers

腹腔鏡下子宮筋腫核出術（laparoscopic myomectomy; LM）において，パラレル法・筋層横切開・単結節縫合を基本とした旧術式群（15例）とダイヤモンド法・筋腫の状態に応じたフレキシブルな切開方向・バーブ付き縫合糸を用いた連続ベースボール縫合（barbed baseball suture）を取り入れた新術式群（５例）における手術成績について比較検討を行った。年齢，摘出筋腫の個数および最大径は両群とも同等であった。２群間において手術時間に有意差は認められなかった。一方，出血量は新術式群において有意差はないものの減少する傾向が認められた。術後３ヶ月での超音波検査およびMRIによる評価では，両群とも良好な創傷治癒が得られていると思われた。LMにおいては，筋層の切開方向が出血量に及ぼす影響は少なく，barbed baseball sutureは出血量の減少に寄与する可能性が高い。

A comparative study was conducted on the surgical results between two different procedures for laparoscopic myomectomy (LM). Group 1 (n=15) comprised patients in whom the transverse myometrial incision and traditional interrupted suture were adopted and group 2 (n=5) comprised patients in whom the flexible incision direction was according to the fibroid location and continuous “baseball” suture using bidirectional barbed filament (barbed baseball suture). Age, number of excised fibroids, and maximum diameter among of them were similar in both groups. There was no significant difference in the operation time between the two groups. However, it was observed that the amount of bleeding tended to decrease in group 2, although not significantly. At 3 months after surgery, both groups seemed to show improved wound healing on ultrasonography and MRI evaluation. It is considered that the myometrial incision direction may have less influence on the amount of bleeding, and barbed baseball suture is likely to contribute to the reduction of bleeding in LM.

キーワード：腹腔鏡下子宮筋腫核出術，筋層切開方向，縫合方法，バーブ付き縫合糸
Key words：laparoscopic myomectomy, myometrial incision direction, suturing method, barbed suture

緒　　言

腹腔鏡下子宮筋腫核出術（laparoscopic myomectomy; LM）は，現在子宮筋腫に対する子宮温存手術の標準術式である。妊孕性温存を目的としたLMにおいて最も問題となるのは妊娠後の子宮破裂であり，術後早期に良好な創傷治癒が得られる手術手技が求められる。

当院では従来，子宮体部筋層内を水平方向に走行する弓状動脈を意識した横切開による筋腫核出と，早期の血流回復による創傷治癒を目的とした単結節縫合による修復を基本手技としてきた[1)]。しかしながら，核出する筋腫の位置や大きさ，個数や配置によっては縦切開の方が有利であったり，縫合修復にかなりの時間と労力を要する場合があった。そこで，切開方向や縫合方法の違いによる手術成績や予後の差について文献的調査を行った上で，基本術式の変更を行った。すなわち，縦切開を含め核出筋腫の状態に応じて最も操作しやすい切開ラインを決定し，バーブ付き縫合糸を用いた連続縫合により修復を行う術式を新たに採用した。

これまでに施行した２術式における手術成績の違いについて検討を行うとともに，筋層の切開方向や縫合方法の違いによる手術成績や創傷治癒，子宮破裂への影響について文献的考察を行う。

方　　法

2016年10月から2021年３月までの期間，23例の子宮筋腫症例に対してLMを施行した。妊孕性温存を目的とした生殖年齢層だけでなく，過多月経や月経困難症など症

状を伴うものの子宮温存を強く望む患者も手術適応とした。

23例のうち，有茎性漿膜下筋腫で筋層切開がないか極めて浅い３例（旧術式群２例，新術式群１例）は対象から除外した。さらに，筋腫核出と併せて卵巣嚢腫摘出や異所性妊娠切除を同時に行った８例（旧術式群６例，新術式群２例）については，手術動画において追加処置を行っている部分を正確に抽出して計測し，全体の手術時間から差し引いた上で対象に加えた。

旧術式群15例，新術式群５例の２群間において，年齢，核出筋腫の個数と最大径，手術時間，および出血量についてノンパラメトリック検定（Mann-WhitneyのU検定）を用いて比較を行った。また，両群において術後３ヶ月の時点で超音波検査あるいはMRIによって創傷治癒の状態を評価した。

手術手技

旧術式[1)]

当院の腹腔鏡手術はダイヤモンド法を基本のポート配置としているが，旧術式では筋層横切開を基本としたため，縫合結紮のしやすさからLMに限りパラレル法を採用した。基本的な流れは以下の如くである。

・臍底部2.5cmの小開窓孔にプラットフォームを設置し，カメラポートと搬出口を兼用
・筋腫周囲に100倍希釈バソプレッシンを浸潤注射後，超音波メスで筋層横切開（図１－ａ）
・筋腫を把持牽引して十分なトラクションをかけ，筋腫を包むmyoma pseudocapsule（MPC）を温存し，可能な限りパワーソースによる熱損傷を避けて剥離摘出（カプセル内核出）
・単結節縫合による創部の重層縫合閉鎖（図１－ｂ）
・ビニール製の安価な回収袋内での直視下手動細切（in-bag manual morcellation; IBMM）による体外搬出（図１－ｃ）
・創部に癒着防止材（INTERCEED®; ETHICON）を貼付

新術式

基本的な流れは以下の如くである。ポート配置はダイヤモンド法とし，バソプレッシンの投与，カプセル内核出，および癒着防止剤の使用は旧術式と同様である。

・筋腫の状態（位置や大きさ，個数や配置など）に応じ，最も手術操作のしやすい切開ライン（縦切開を含む）を決定（図１－Ａ）
・筋腫核出後，深層は通常の合成吸収糸で単結節縫合，浅層はバーブ付き縫合糸（2-0 STRATAFIX® Symmetric PDS PLUS®; ETHICON）で連続ベースボール縫合（barbed baseball suture）（図１－Ｂ）
・臍部トラカール孔を2.5cmに延長，組織回収コンテナシステム（Alexis® Contained Extraction System; Applied Medical）を用いてIBMMで体外搬出（図１－Ｃ）

結　　果

表１に２群間における手術成績の比較結果を示す。表中のデータは全て中央値および最小値から最大値の範囲

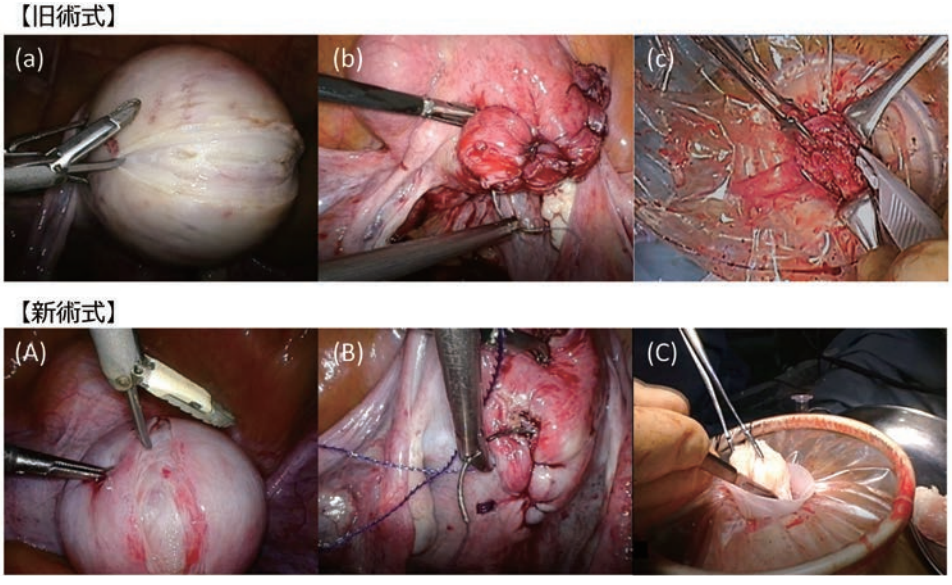

図１　LM基本手技の変化

旧術式；（ａ）筋層横切開　（ｂ）単結節縫合　（ｃ）回収袋内での直視下手動細切（in-bag manual morcellation; IBMM）
新術式；（Ａ）筋腫の状態に応じた切開ライン　（Ｂ）バーブ付き縫合糸による連続ベースボール縫合（barbed baseball suture）（Ｃ）組織回収コンテナシステムを用いたIBMM

表１　手術成績
表中のデータは全て中央値および最小値から最大値の範囲で示す。

	旧術式 (n=15)	新術式 (n=5)	p値
年齢	36（23-46）	35（28-40）	0.406
核出個数	2（1-6）	1（1-4）	0.117
最大径（cm）	4.8 (2.7-7.6)	5.6 (2.5-7.1)	0.694
手術時間（分）	176（128-327）	164（129-193）	0.541
出血量（ml）	100（10-430）	10（10-100）	0.063

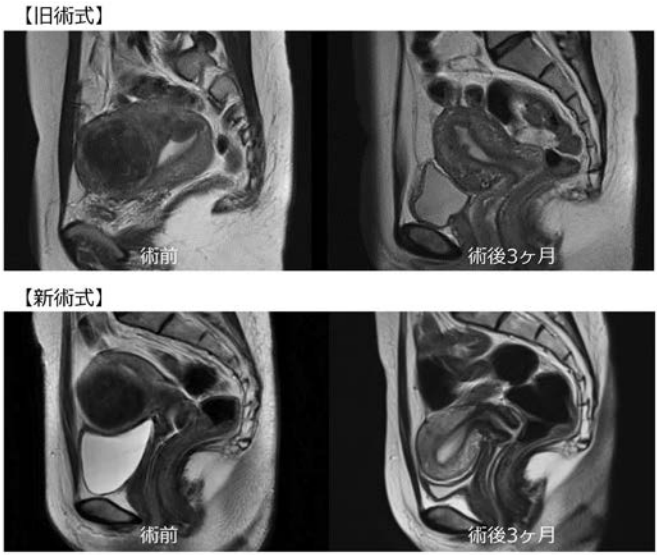

図２　術前および術後３ヶ月のMRI（T2ー強調像）

で示す。新術式はまだ施行件数が少ないため２群間に症例数の差はあるが，年齢，筋腫の核出個数および最大径は同等であった。両群間において手術時間に有意差は認められなかった。一方，有意差はないものの出血量は新術式において少ない傾向が認められた。

両群とも術後３ヶ月での超音波検査あるいはMRIにおいて，正常筋層部と比較して創部の血腫や信号不整像は認められず，ともに良好な創傷治癒が得られているものと考えられた。各群の代表的なMRI画像を図２に示す。

旧術式群において３例に術後妊娠が成立し，帝王切開を施行した。３例とも妊娠経過に問題はなく，術中も癒着や子宮破裂の所見は認められなかった。一方，現時点ではまだ新術式群において妊娠例はない。

考　　察

骨盤内臓器を対象とする婦人科腹腔鏡手術で術者が患者の左側に立ち右手で縫合する場合，針の把持において弯曲下を順針，上を逆針（図３－ａ，ｂ），持針器の把持において橈骨上を順手，下を逆（さか）手（図３－ｃ，ｄ）と定義すると，ダイヤモンド法ではこれらの組み合わせにより４通りの運針が可能である（図４）。すなわち，持針器の軸が転換することで水平・垂直２方向の創に対して左・右２方向からの運針が可能となるため，ダイヤモンド法ではあらゆる位置や角度，深さの創に対する縫合が可能となる。一方，パラレル法では逆手では骨盤内臓器にアプローチできないため，運針は順手での順針・逆針の２通りに限定される。このため，パラレル法による縫合は水平方向の創には有利であるが，垂直方向の創には不利となる。筋層横切開を基本としていたLM旧術式では軸が同じで手術操作のしやすいパラレル法を採用していたが，創の位置や深さによっては縫合結紮に難渋する場合があった。さらに，旧術式では単結節縫合を基本としていたため，創の大きさや数によってはかなりの時間と労力を要した。また，筋腫の位置や配置によっては横切開より縦切開の方が有利な場合（筋腫が上行血管や付属器に近接している場合や１本の縦切開で複数の筋腫を核出できる場合，など）もあり，基本術式の見直しが必要であると考えた。そこで，筋層の切開方向や縫合方法の違いによる手術成績や予後について文献的調査を行った。

縦切開か横切開か？

子宮体部の弓状動脈は水平方向に走行しているため，旧術式では横切開の方が血管損傷による出血および血流不全による創傷治癒遅延を軽減できるのではないかと考えた。

出血量に関しては，LMでは横切開の方が有意に少なかったとの報告[2]があるものの，開腹による筋腫核出（abdominal myomectomy; AM）では有意差は認められなかった[3]。AMと違いLMでは支点の固定による操作の制限が加わるため，核出や縫合に要する時間や止血効果が出血量に影響している可能性が高く，ポート配置や縫合方法の変更および技術の向上による改善が見込まれる。さらに，正常子宮筋層と異なり筋腫周囲では圧排の程度や方向により弓状動脈の走行は変化して錯走するため，実際には切開方向の違いによる血管損傷の程度の差は少ないとされている[4]。

創傷治癒に関しては，両者を直接比較した報告は認められないものの，筋腫核出後早期は子宮動脈の血管抵抗が減少して正常筋層内の血流が増加し，創部の血管新生と併せて創傷治癒が促進される[5]ため，仮に切開方向の違いによって一時的に創部血流に差を生じたとしても術後に十分に代償されると考えられる。また，切開方向の違いによる子宮破裂への影響についても報告がなく，現時点では不明である。

以上より，LMにおいては横切開が縦切開よりも明らかに優れているとはいえない。

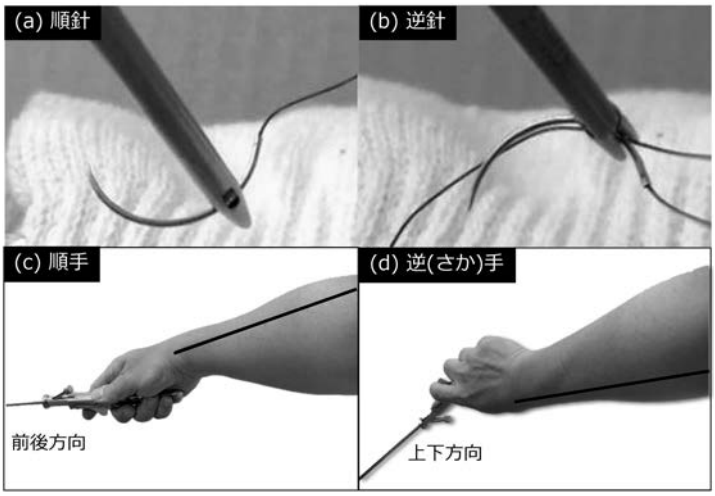

図３　針と持針器の把持

（a），（b）針の把持　（c），（d）持針器の把持；実線は橈骨の位置を示す。持針器の軸は順手では前後方向，逆（さか）手では上下方向となる。

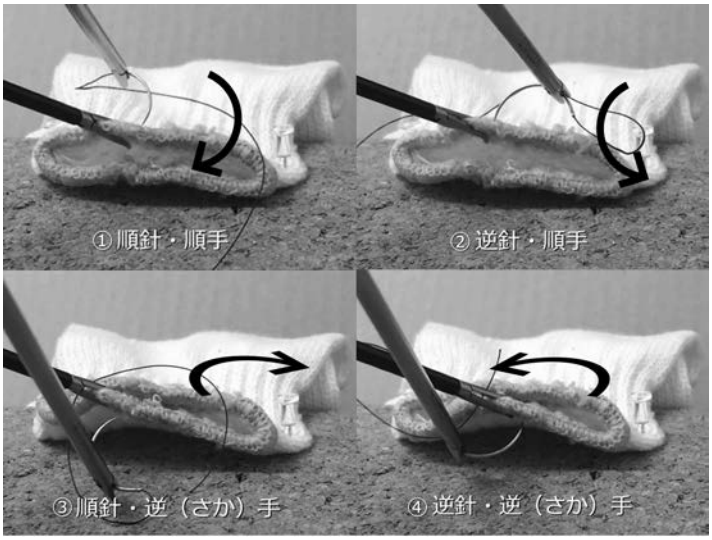

図４　ダイヤモンド法における運針

矢印は運針方向を示す。順手は垂直方向の運針となるため，水平方向の創の縫合に適する。逆（さか）手は水平方向の運針となるため，垂直方向の創の縫合に適する。

単結節縫合か連続縫合か？

単結節縫合は連続縫合よりも時間を要することは明白で，結果として出血量が増加する可能性はあるが，筋腫核出において両者を直接比較した報告は認められない。

創傷治癒に関しては，AMではどちらも超音波検査やMRI上およそ術後３ヶ月で創部の血腫や浮腫，瘢痕像は消失し，筋層リモデリングは完了するとされる[6)~8)]。一方，LMでは両者を前方視的に比較した結果，単結節縫合は連続縫合よりも術後３ヶ月におけるMRIでの造影不良域が有意に小さく，術後早期の血流回復により創傷治癒に有利である可能性が示された[9) 10)]。しかしながら，これは造影早期相での評価であるため造影不良域が必ずしも治癒不良域に相当するとはいえず，正常の治癒過程において生じる線維化組織領域であるとも考えられる。実際，超音波検査では正常筋層と比較してMRI造影不良域に異常所見は認められていない。また，縫合方法の違いによる子宮破裂への影響についても報告がなく，現時点では不明である。

以上より，LMにおいては単結節縫合が連続縫合より明らかに優れているとはいえない。

これらの検討により，「パラレル法・筋層横切開・単結節縫合」を基本とした旧術式から「ダイヤモンド法・筋腫の状態に応じたフレキシブルな切開方向・連続縫合」を基本とした新術式へと移行した。さらに縫合に関しては，新たにバーブ付き縫合糸（バーブ糸）とベースボール縫合を採用した。バーブ糸は結紮が不要で一旦締れば緩まない特性から術者の負担を軽減するだけでなく，短期的には手術時間の短縮と出血量の減少に寄与し[11)~13)]，長期的にも癒着の増加や周産期予後の悪化には関与しない[14)~16)]。また，ベースボール縫合は左右の創縁に対して内→外への運針を行うことで接合縁（漿膜面）が内反して圧着するため，接合縁が外反して筋層表面が露出する通常の連続縫合よりも止血効果や術後癒着の予防効果に優れる[17)]。

今回の検討では，旧術式と比較して新術式では手術時間に差はないものの出血量が減少する傾向が認められた。出血量減少の要因として，筋腫側には全てが筋層の切開と縫合を要する筋層内筋腫であり，核出個数と最大径にも有意差は認められなかったことから，その関与は少ない。術者側には全て同一術者（筆者）の行った手術であり，多少は熟達度（ラーニングカーブ）の上昇を考慮する必要があるものの，全体としてその関与が大きいとは考えていない。すなわち，出血量の減少はこれまでの報告[11)~13)]と同様，バーブ糸による縫合（barbed suture）が主たる要因であると考えられる。

一方，これまでの報告[11)~13)]と異なり手術時間の短縮がみられなかった主な要因は，創部深層での単結節縫合と浅層でのベースボール縫合によるものと考えられる。創部の重層縫合は子宮破裂のリスク低下に寄与する[18) 19)]ため，妊孕性温存を前提としたLMでは重要な手技である。高価なバーブ糸の使用本数を制限しつつ死腔や糸の緩みによる血腫形成を予防するため，大きな創部の深層縫合には従来どおり通常の合成吸収糸による単結節縫合を用いた。さらに，ベースボール縫合は止血や術後の癒着防止に優れる[17)]ものの，順針・逆針の繰り返しと糸手繰りの倍増により腹腔鏡下では手間がかかるため，両者を合わせて結果的に手術時間の短縮には繋がらなかったと思われる。バーブ糸は緩まず止血効果にも優れるため，深層縫合にもバーブ糸を用いれば血腫形成の予防だけでなく，手術時間の短縮にも繋がることが期待される。

最後に，組織回収コンテナシステムはIBMMに特化した手術デバイスで，手術時間や出血量の減少には直接関与しないものの，手動細切において創部リトラクター機能による視野確保と樹脂製ガードによる回収袋と周辺臓器の損傷回避が可能であり，極めて有用である。

当院の新術式はまだ開始してからの期間が短く症例数も少ないため，現時点では癒着や子宮破裂など長期的な予後は不明であるが，少なくとも術後３ヶ月での画像評価による創傷治癒の状態は良好であると思われる。今後，症例の蓄積と長期的な評価を必要とする。

結　　語

LMにおいては，筋層の切開方向が出血量に及ぼす影響は少なく，バーブ糸を用いたベースボール縫合（barbed baseball suture）は出血量の減少に寄与する可能性が高い。

本論文に開示すべき利益相反はない。

文　　献

１）田村貴央，林亜紀，乾宏彰，鎌田正晴. 当院における腹腔鏡下子宮筋腫核出術―myoma pseudocapsuleの温存と電動モルセレーターを用いないin-bag morcellation―．現代産婦人科 2017；66(2)：209-213.

２）Morita M, Asakawa Y, Uchiide I, Nakakuma M, Kubo H. Surgery results using different uterine wall incision directions in laparoscopic myomectomy of the intramural myoma. Reprod Med Biol 2004; 3: 33-37.

３）Elguindy A, Hemeda H, Shawky ME, Elsenity M, Elsayed MA, Fahim A, Afifi K, Nawara M. Blood loss from transverse versus longitudinal uterine incision in abdominal myomectomy: a randomized

controlled trial. BMC Women's Health 2020; 20; 259.
4）Discepola F, Valenti DA, Reinhold C, Tulandi T. Analysis of arterial blood vessels surrounding the myoma: relevance to myomectomy. Obstet Gynecol 2007; 110(6): 1301–1303.
5）Chang WC, Chang DY, Huang SC, Shih JC, Hsu WC, Chen SY, Sheu BC. Use of three-dimensional ultrasonography in the evaluation of uterine perfusion and healing after laparoscopic myomectomy. Fertil Steril 2009; 92(3): 1110–1115.
6）Tsuji S, Takahashi K, Imaoka I, Sugimura K, Miyazaki K, Noda Y. MRI evaluation of the uterine structure after myomectomy. Gynecol Obstet Invest 2006; 61(2): 106–110.
7）Tepper R, Beyth Y, Klein Z, Aviram R. Postmyomectomy sonographic imaging: uterus remodeling and scar repair. Arch Gynecol Obstet 2009; 280(3): 509–511.
8）Darwish AM, Nasr AM, El-Nashar DA. Evaluation of postmyomectomy uterine scar. J Clin Ultrasound 2005; 33(4): 181–186.
9）森本千恵子，細川有美，長谷川亜希子，中澤直子，石田尚利，藤本晃久．子宮筋腫核出術後造影MRIによる核出部の血流回復の検討．日産婦内視鏡学会 2016；31(2)：368–375.
10）Fujimoto A, Morimoto C, Hosokawa Y, Hasegawa A. Suturing method as a factor for uterine vascularity after laparoscopic myomectomy. Eur J Obstet Gynecol Reprod Biol 2017; 211: 146–149.
11）Nakayama K, Razia S, Ishikawa M, Yamashita H, Ishibashi T, Sasamori H, Sawada K, Kurose S, Sato S, Kyo S. Comparison between bidirectional Stratafix® barbed suture and conventional suture in laparoscopic myomectomy: a retrospective study. BMC Women's Health 2020; 20: 164.
12）Zhang Y, Ma D, Li X, Zhang Q. Role of barbed sutures in repairing uterine wall defects in laparoscopic myomectomy: a systemic review and meta-analysis. J Minim Invasive Gynecol 2016; 23(5): 684–691.
13）Tinelli R, Litta P, Angioni S, Bettocchi S, Fusco A, Leo L, Landi S, Cicinelli E. A multicenter study comparing surgical outcomes and ultrasonographic evaluation of scarring after laparoscopic myomectomy with conventional versus barbed sutures. Int J Gynaecol Obstet 2016; 134(1): 18–21.
14）Kumakiri J, Kikuchi I, Kitade M, Ozaki R, Kawasaki Y. Incidence of postoperative adhesions after laparoscopic myomectomy with barbed suture. Gynecol Obstet Invest 2020; 85(4): 336–342.
15）Gardella B, Dominoni M, Iacobone AD, De Silvestri A, Tinelli C, Bogliolo S, Spinillo A. What is the role of barbed suture in laparoscopic myomectomy? A meta-analysis and pregnancy outcome evaluation. Gynecol Obstet Invest 2018; 83(6): 521–532.
16）Pepin K, Dmello M, Sandberg E, Hill-Verrochi C, Maghsoudlou P, Ajao M, Cohen SL, Einarsson JI. Reproductive outcomes following use of barbed suture during laparoscopic myomectomy. J Minim Invasive Gynecol 2020; 27(7): 1566–1572.
17）Xie L, Liu Y, Wang D, Liu C, Zhou H, Lin Z, Lu H. Application of a 'baseball' suture technique in uterine myomectomy following laparoscopic enucleation of uterine leiomyoma (fibroid). Med Sci Monit 2018; 24: 3042–3049.
18）Parker WH, Einarsson J, Istre O, Dubuisson JB. Risk factors for uterine rupture after laparoscopic myomectomy. J Minim Invasive Gynecol 2010; 17(5): 551–554.
19）Pistofidis G, Makrakis E, Balinakos P, Dimitriou E, Bardis N, Anaf V. Report of 7 uterine rupture cases after laparoscopic myomectomy: update of the literature. J Minim Invasive Gynecol 2012; 19(6): 762–767.

【連絡先】
田村　貴央
公立学校共済組合四国中央病院産婦人科
〒799-0193　愛媛県四国中央市川之江町 2233 番地
電話：0896-58-3515　FAX：0896-58-3464
E-mail：taka0324chinu@yahoo.co.jp

現代産婦人科　Vol.70 No.1，2021 年，pp.81-85

hCGの下降が非順調型であった肺転移を伴う侵入奇胎の１例

兼森　雅敏・久保光太郎・松岡　敬典・岡本　和浩・依田　尚之
春間　朋子・小川千加子・中村圭一郎・増山　寿

岡山大学大学院医歯薬学総合研究科　産科・婦人科学教室

Invasive mole with pulmonary metastasis and unsatisfactory reduction in human chorionic gonadotropin levels: A case report

Masatoshi Kanemori・Kotaro Kubo・Hirofumi Matsuoka・Kazuhiro Okamoto・Naoyuki Ida
Tomoko Haruma・Chikako Ogawa・Keiichiro Nakamura・Hisashi Masuyama

Department of Obstetrics and Gynecology, Okayama University Graduate School of Medicine, Dentistry and Pharmaceutical Sciences

【緒言】侵入奇胎は胞状奇胎絨毛が子宮筋層内へ浸潤したものであり，全胞状奇胎の10－20%に続発し，約１/３の症例に肺転移を認める。侵入奇胎はヒト絨毛性ゴナドトロピン（human chorionic gonadotropin；hCG）が特異的マーカーであり化学療法が著効するが，hCGの下降が非順調型をたどる症例も存在する。治療に難渋した侵入奇胎の１例を報告する。【症例】43歳３妊１産。妊娠反応陽性で前医を受診したが，超音波検査で絨毛性疾患を疑われた。血中hCG 178,800mIU/mlであり，前医で子宮内容除去術施行し全胞状奇胎の診断であった。再掻爬施行するもhCGの下降が不良であり精査加療目的に当院紹介受診した。当院で測定した血中hCG値は6,822mIU/mlであり，CTにて左肺に多発する結節影を認めた。絨毛癌診断スコア３点でありStageⅢの侵入奇胎と診断し，MA療法（メトトレキサート+アクチノマイシンD）を開始した。９コース施行時点で肺病変は縮小を認めていたが，hCG値は0.7mIU/ml，β-hCG値は0.9mIU/mlと陰性化しきらない状態であった。下垂体性hCGの確認のため，下肢静脈血栓の既往があるのでGnRH agonist療法を施行したところ，hCGは陰性化し，その後MA12コースまで施行し，現在外来フォロー中である。【考案】今回の症例では多発肺転移を認めMA療法で治療を開始したが，hCGの下降は非順調型であり長期間の治療を要した。hCG値が陰性化しきらず下垂体性hCGを疑ったが，血栓症の既往がありエストロゲン製剤が使用できなかったため，GnRH agonist製剤の投与によりhCGが低下することを確認した。【結論】侵入奇胎は化学療法が奏効する疾患であるが，hCGの低下が不良であるなど治療抵抗性の症例も存在する。低単位のhCG分泌が持続する症例では，偽陽性など判断に難渋する場面も少なくなく，そのような場合にはホルモン治療（ホルモン補充やGnRH agonist療法）を用いてhCGの低下を図ることが重要である。

A 43-year-old woman, gravida 3 para 1 visited her physician following a positive result on a pregnancy test. However, ultrasonography indicated possible chorionic disease. Based on the findings of dilation and curettage, the patient was diagnosed with a complete hydatidiform mole and was referred to our hospital for further evaluation and treatment.
The patient's human chorionic gonadotropin (hCG) level was 6822 mIU/mL at our hospital, and computed tomography revealed multiple nodular shadows in the left lung. She was diagnosed with an invasive mole, and chemotherapy was initiated.
The metastatic lung lesions reduced after nine courses of chemotherapy; however, the hCG level did not completely normalize. To exclude a false-positive hCG test result, we administered gonadotropin-releasing hormone (GnRH) agonist therapy owing to a history of thrombosis. The patient's hCG level normalized subsequently.
Chemotherapy was terminated after 12 courses, and the patient was followed up at our hospital.
Approximately 33% of patients diagnosed with invasive moles develop lung metastases. Chemotherapy is effective for invasive moles; however, the reduction in hCG levels is not smooth in several patients. Hormone replacement or GnRH agonist therapy is known to effectively reduce hCG levels in such cases.

キーワード：侵入奇胎，非順調型，GnRH agonist，下垂体性hCG
Key words：invasive mole, GnRH agonist, false-positive hCG

緒　　言

侵入奇胎は胞状奇胎絨毛が子宮筋層内へ浸潤したものであり，全胞状奇胎の10－20%に続発し，約１/３の症例に肺転移を認める[1)]。確定診断は子宮摘出による組織学的検査であるが，外科的処置がなされず組織学的診断が得られない場合も多い。絨毛癌との鑑別として，絨毛癌診断スコアを用いて臨床的に診断される。侵入奇胎は

hCGが特異的マーカーであり，化学療法が著効するが，hCGの下降が非順調型をたどる症例も存在し，今回，治療に難渋した侵入奇胎の１例を経験したので報告する。

症　　例

患者：44歳，３妊１産
妊娠分娩歴：
①29歳　卵管妊娠　腹腔鏡下卵管切除術
②32歳　自然経腟分娩　2490g
③43歳　全胞状奇胎
主訴：特になし
既往歴：32歳　深部静脈血栓症
現病歴：

妊娠反応陽性で前医を受診。超音波検査で絨毛性疾患が疑われた。

血中hCG 178,000mIU/mlと高値であり，前医で子宮内容除去術施行し全胞状奇胎の診断であった。２週間後に再掻爬施行するも血中hCG 135,000mIU/mlと下降が不良であり，精査加療目的に紹介受診となった。

初診時（day0）血中hCG 6,822mIU/ml，血中β-hCG 7,131mIU/ml
胸部CT：左肺に多発結節影が存在し，子宮の筋層内に多血性の腫瘤を認めた（図１）。
骨盤造影MRI：子宮底部左側筋層内に絨毛性疾患と思われる多血性腫瘤を認め，造影早期相で不均一に強く増強されていた（図２）。
臨床経過：

FIGO risk factor scoring system for gestational trophoblastic neoplasia（以後FIGO scoring）は２点，絨毛癌診断スコア０点，FIGO分類でStageⅢの侵入奇胎と診断した（１点：40歳以上，転移巣 ２個）（表１）。

本人と相談の上で，MA（メトトレキサート20mg/body/day（day1-4）+アクチノマイシンD 0.01mg/kg/day（day1-4））療法を開始した（day12）。

MA療法４コース終了後，造影CT撮影施行し，子宮腫瘤は画像所見上消失し，肺転移においても縮小した。

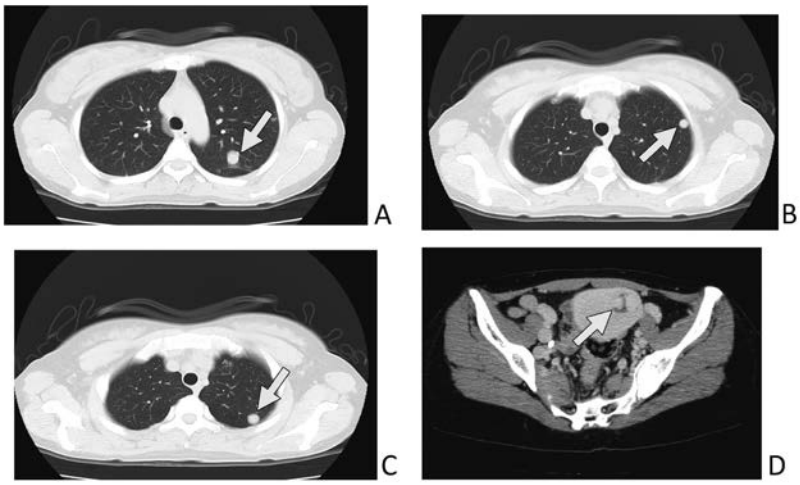

図１　A．B．C．CTにて肺野に多発結節影を認められる（矢印）。
D．子宮底部筋層に多血性の腫瘤を認めた。

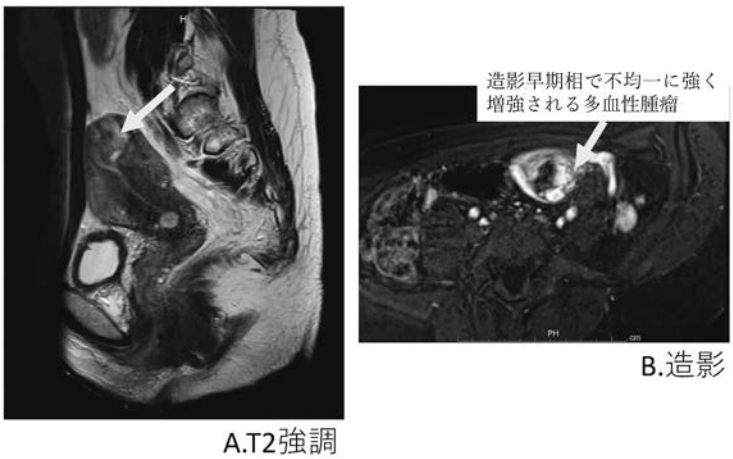

図２　A．T2強調，B．造影：造影MRIにて子宮底部左側筋層内に絨毛性疾患と思われる多血性腫瘤あり。造影早期相で不均一に強く増強されていた。

FIGO　Staging	
Stage I	Disease confined to the uterus
Stage II	GTN extends outside of the uterus, but is limited to the genital structures
Stage III	GTN extends to the lungs, with or without known genital tract involvement
Stage IV	All other metastatic sites

A

表1

FIGO　Scoring				
Score	0	1	2	4
Age(years)	<40	≧40		
Antecedent pregnancy	Mole	Abortion	Term	
Interval months from index pregnancy	<4	4～<7	7～<13	≧13
Pre-treatment serum hCG(IU/l)	$<10^3$	10^3～$<10^4$	10^4～$<10^5$	≧10^5
Largest tumor size(cm)	<3	3～<5	≧5	
Site of metastases	Lung	Spleen, Kidnmey	Gastro-intestinal	Liver, Brain
Number of metastases	-	1～4	5～8	>8
Previous failed chemotherapy	-	-	Single drug	2 or more drugs

B

表１　A．FIGO Staging，B．FIGO Score

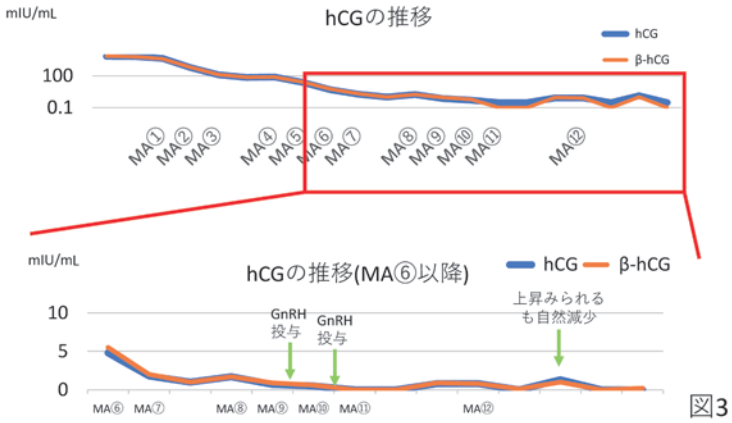

図３　治療経過と血中hCGの推移

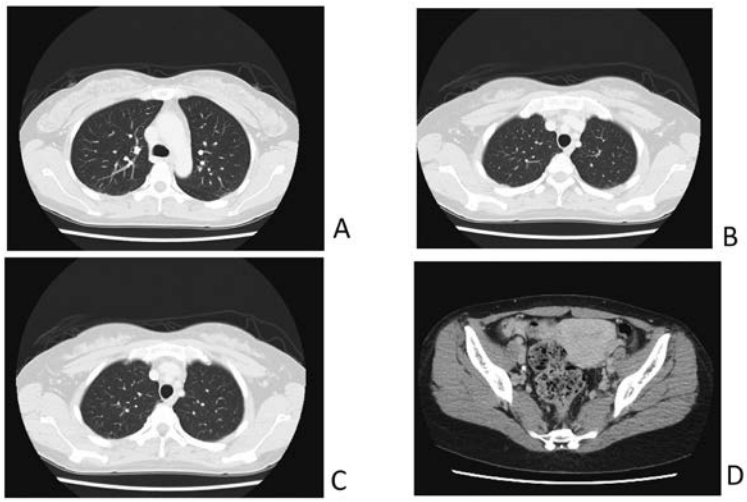

図４　治療後のCT画像。A．B．C．肺野の結節影は目立たなくなる程度まで縮小した。D．子宮の多血性腫瘤も消失した。

MA療法９コース施行後（day137），血中hCG値0.7mIU/ml，血中β-hCG値 0.9mIU/mlまで低下するも陰性化は認められなかった。血中LH，FSHを測定すると，それぞれLH 15.9mIU/mL，FSH 21.8mIU/mLと高値を認め，下垂体性hCGの存在による偽陽性の可能性を示唆され，HRTも考慮されたが，下肢静脈血栓の既往があるためにエストロゲンの補充療法は積極的には勧められず，GnRH agonist療法（リュープロレリン酢酸塩1.88mg）を開始した。GnRH agonist開始後25日後，hCGは陰性化した。その後，肝機能障害や好中球減少などを認めて治療を延期することもあったが，追加療法としてMA療法12コースまで施行（day200）した（図３）。造影CT確認し，肺転移病巣のさらなる縮小を確認し，新規病変も認めなかった（図４）。以降再発なく外来フォロー中である。

考　　案

侵入奇胎は胞状奇胎絨毛が子宮筋層内へ浸潤したものであり，全胞状奇胎の10－20%に続発し，約１/３の症例に肺転移を認める[1]。胞状奇胎娩出後は，一次管理として１－２週間隔でhCGを測定して，５週で1,000mIU/ml，８週で100mIU/ml，24週でカットオフ値の３点を結ぶ線を判別線としてそれを上回っている場合を経過非順調型としており[1]，hCGの減衰パターンが経過非順調型を示す場合は侵入奇胎の可能性が高い。確定診断は子宮摘出による組織学的検査であるが，外科的処置がなされず組織学的診断が得られない場合も多く，絨毛癌との鑑別としては絨毛癌診断スコアを用いて臨床的に診断される。絨毛癌診断スコアの正診率は高く，４点以下であれば組織学的診断との一致率は約94%であると報告されている[2]。本症例では絨毛癌診断スコアとしては０点であり，臨床的侵入奇胎として治療を行った。またFIGO2000分類では，妊娠性絨毛性腫瘍（gestational trophoblastic neoplasia; GTN）として絨毛性疾患は包括的にとらえられており，FIGO staging and risk factor scoring systemを用いて，合計６点以下をlow risk，７点以上を high riskに分類している[3]。本症例では肺転移がありFIGO StageⅢであったが，FIGO Scoringとしてはlow risk GTNであった。

侵入奇胎（low risk GTN）に対する治療はメトトレキサートまたはアクチノマイシンDの単剤投与が基本であるとされる[4][5]。化学療法によりhCGが正常値に下降した後，１－３サイクル追加化学療法を行うことが一般的とされる。メトトレキサート，アクチノマイシンDはどちらも20－30%は薬剤抵抗性や有害事象のため治療の変更を必要とされるが，その場合にはもう１剤への変更や，薬剤抵抗性の場合には２剤併用療法やエトポシドの使用が考慮される[1]。また，low-risk GTNはMA療法で確実そして速やかに治療され，毒性も許容されうるとされており[6]，当院では，転移性病変を伴うような侵入奇胎に対しては初回治療から患者とも相談の上でメトトレキサートおよびアクチノマイシンDの併用療法を施行している。

hCGは，トロフォブラストに限って産生されるため，絨毛性疾患のモニタリングに有用なマーカーである。絨毛性腫瘍の治療効果判定にあたっては，他の固形腫瘍と異なり，画像診断より腫瘍マーカーである hCG 値が優先される。hCG測定系は高感度ではあるが，化学療法中にhCGがカットオフに到達した直後では，体内の絨毛（癌）細胞はゼロにはなっておらず，hCGがカットオフに入った後にも，追加化学療法が必要であるとされている[7]。このため，さらに高感度な測定系が臨床上有用な可能性がある[8]。

hCGはα-subunitおよび，β-subunitの２量体からなる。そのうちα-subunitはLH，FSHのsubunitと同一のものとされており[9]，当院では絨毛性疾患のフォローアップ時にはhCGとβ-hCGを同時に測定している。本症例では，hCGの低下が不良であった際にβ-hCGも陰性化はしていなかったが，下垂体から分泌されるLH，FSHが高値であったため，下垂体hCGの影響を考慮してホルモン療法を施行し，結果としてhCGは陰性化した。

低単位hCG値が持続する症例に対して治癒可能な悪性疾患の拡散を防ぐために治療的介入が必要であると考えられ，手術や化学療法が行われていた。その後，false-positive（phantom）hCG，下垂体性 hCG，quiescent gestational trophoblastic diseaseなど，低単位 hCG 値が持続する生理が明らかになり，治療が不要で経過観察でよい症例も存在することが明らかになった。しかしながら，画像検査では明らかな腫瘤性病変を認めない低単位hCGの持続が前浸潤性の絨毛性疾患の存在の可能性を示唆しており，１－4.5年の経過観察期間を経て急激にhCGが上昇し，浸潤性絨毛性疾患の発症を認めた報告もあることから，持続的な経過観察の重要性も言及されてきた[10][11][12]。

絨毛性疾患取り扱い規約では，胞状奇胎を含む全ての妊娠後あるいはGTN治療後に低単位のhCGが増加することなく持続するが，画像検査により病巣が確認されない症例ではまずは下垂体性hCGおよびfalse-positive hCGとの鑑別が必要であるとされている[1]。低単位hCGの鑑別としては，下垂体性hCGはregular hCGであり，男性や妊娠していない女性でも低濃度で認められる。性成熟期女性のLHピークなどで上昇し，通常は10mIU/ml以下のことが多い。エストロゲン・プロゲステロン配合剤を２－３週間投与することにより抑制され，GnRH agonistを投与することでも抑制される[13][14]。本症例では血栓症の既往がありエストロゲン製剤が使用は適切で

ないと判断したため，GnRH agonist製剤の投与によりhCGの低下を確認した。９コースで陰性化と考え，追加化学療法３コースで治療終了とした。

子宮内に病巣があり，転移のない症例に関しては子宮摘出により化学療法のサイクルを減少できる可能性もある[15]。本症例においても初診時には子宮に病変があり，化学療法が長期化していた折に患者本人も子宮摘出の治療を言及していた時期があったが，肺病変の存在もあり手術療法は妥当ではないと判断したため施行されなかった。本症例では化学療法を９コース行い，ほとんど正常値までhCG値は低下を認めたが陰性化までは低下しなかった。このような症例の場合にはfalse-positive hCGや下垂体性hCGなどの可能性があり，それらを検索せずに漫然と治療を行うと不必要な化学療法や子宮摘出などの治療を行ってしまうことになる。また今回の症例のように深部静脈血栓症の既往もありHRTが施行しにくい場合もある。そのような場合にはGnRH agonist療法を行うことで同様にhCGの偽陽性を検出できると考える。

結　　語

侵入奇胎は十分な化学療法が必要であり，慎重なフォローアップが必要である。侵入奇胎は化学療法が奏効する疾患であるが，hCGの低下が不良であるなど治療抵抗性の症例も存在する。低単位のhCG分泌が持続する症例では，偽陽性など判断に難渋する場面も少なくない。そのような場合にはホルモン治療（ホルモン補充やGnRH agonist療法）を用いてhCGの低下を図ることが重要である。

文　　献

1）日本婦人科腫瘍学会．子宮体がん治療ガイドライン第４版．東京：金原出版，2018.
2）吉川史隆．絨毛性疾患の治療と妊孕性．日産婦誌2013；65：1700-1706.
3）FIGO Oncology Committee. FIGO staging for gestational trophoblastic neoplasia 2000. FIGO Oncology Committee. Int J Gynaecol Obstet 2002; 77: 285-287.
4）Theresa AL, Mo'iad A, John T, Barry WH, Raymond O. First-line chemotherapy in low-risk gestational trophoblastic neoplasia. Cochrane Database of Systematic Reviews 2016; 6: CD007102.
5）Raymond JO, Virginia F, Julian CS, Robert SM, Angeles AS, Joseph LK, Diane P, David SM, Allan LC, Janice ML. Phase III trial of weekly methotrexate or pulsed dactinomycin for low risk gestational trophoblastic neoplasia: a Gynecologic Oncology Group study. Journal of Clinical Oncology 2011; 29: 825-831.
6）Lua E, Tiffany W, Helen S, Alexandra S, Valerie C, Paul H, Judith P, Kenneth S. Combined methotrexate-dactinomycin: An effective therapy for low-risk gestational trophoblastic neoplasia. Gynecologic Oncology. 2012; 124: 553-557.
7）碓井宏和，片渕秀隆．非順調型の臨床経過を辿る絨毛性疾患：低単位hCGの取扱いについて．日産婦雑誌2012；64：N290-294.
8）Masuzaki H, Miura K, Yamasaki K, Miura S. Clinical applications of plasma circulating mRNA analysis in cases of gestational trophoblastic disease. Clinical Chemistry 2005; 51: 1261-1263.
9）絨毛性疾患取り扱い規約 第３版．東京：金原出版，2011.
10）Rotmensch S, Cole LA. False diagnosis and needless therapy of presumed malignant disease in women with false-positive human chorionic gonadotropin concentrations. THE LANCET 2000; 355: 712-715.
11）Emest IK. Persistent low-level "real" human chorionic gonadotropin: a clinical challenge and a therapeutic dilemma. Gynecolic Oncology 2002; 85: 315-320.
12）Sarah AK, Harriet OS, Laurence AC. Persistent low levels of human chorionic gonadotropin: A premalignant gestational trophoblastic disease. American Journal of Obstetrics Gynecology 2003; 188: 1254-1259.
13）Birken S, Maydelman Y, Gawinowicz MA, Pound A, Liu Y, Hartree AS. Isolation and characterization of human pituitary choionic gonadotropin. Endocrinology 1996; 137: 1402-1411.
14）Glenn DB. False-positive serum human chorionic gonadotropin results: causes, characteristics, and recognition. American Journal of Obstetrics Gynecology. 2002; 187: 217-224.
15）Suzuka K, Matsui H, Iitsuka Y, Yamazawa K, Seki K, Sekiya S. Adjuvant hysterectomy in low-risk gestational trophoblastic disease. Obstetrics and Gynecology 2001; 97: 431-434.

【連絡先】
兼森　雅敏
三豊総合病院産婦人科
〒769-1695　香川県観音寺市豊浜町姫浜708番地
電話：0875-52-3366　FAX：0875-52-4936
E-mail：ms.knmr.1922.0805@gmail.com

現代産婦人科　Vol.70 No.1，2021 年，pp.87-92

産後２日目に発症した産褥精神病の１例

佐々木佳子・川西　貴之・大道　千晶・根津　優子・平松　祐司・徳毛　敬三

岡山市立岡山市民病院　産婦人科

A case of puerperal psychosis on the second day after delivery

Keiko Sasaki・Takayuki Kawanishi・Chiaki Omichi・Yuko Nezu・Yuji Hiramatsu・Keizou Tokumo

Department of Obsterics and Gynecology Okayama City Hospital

産褥精神病は，産後数週間以内に発症し急激に悪化する稀な疾患であり，多くは入院治療が必要となる。産後２日目に急な意思疎通困難と発語困難で発症したが，速やかに精神科受診につなげることで寛解に至った症例を経験した。症例は31歳の経産婦。既往帝王切開後妊娠のため，帝王切開術を施行し，手術は問題なく行われた。産褥２日目（第１病日）に不可解な行動と意思疎通困難，発語困難が認められた。脳出血や脳梗塞を疑い画像検査を行ったが異常所見を認めず，検査後に発語を認めた。産後３日目（第２病日）に精神症状が悪化した。当院での入院継続は困難で，緊急性があると判断した。精神科救急情報センターに連絡し，精神科受診とした。医療保護入院が必要だったが，夫の強い希望により，投薬のみで自宅での経過観察となった。患者の治療のため，児は乳児院に一時保護となった。第６病日，エジンバラ産後うつ病質問票は21点だったが，第17病日には４点を示し，自宅での育児を再開した。第32病日に精神科の受診は終了した。産褥期の精神障害は，マタニティーブルーズ，産後うつ病，産褥期精神病に大別される。症状や発症時期に共通する部分があるが，重症度には大きな違いがある。産婦人科医に求められることは，緊急性と重症度を判断し，的確に精神科受診へつなげることである。平時より，緊急の場合の連絡や体制を把握しておくことが重要である。そして，患者だけでなく，児の安全や育児再開に備えるために，精神科・保健師・助産師・産婦人科医の連携が重要であると考えられた。

Puerperal psychosis is a rare disorder that develops within a few weeks after delivery and worsens rapidly, thus, requiring inpatient care. We encountered a case of puerperal psychosis that developed due to sudden communication difficulties and dysphasia but went into remission with prompt psychiatric consultation. A 31-year-old woman (gravida 1) delivered through a cesarean section. Two days after delivery, communication difficulties and dysphasia developed. On the third day, as her mental condition worsened, we decided on urgent psychiatric consultation. We contacted the Psychiatry Department Emergency Information Center. The psychiatrist determined that she needed medical protection admission; however, her husband wanted her to be followed up at home, and her baby was taken care of in a nursery. On the 6th sick day, her Edinburgh Postnatal Depression Scale score was 21 points, and on the 17th sick day, it was 4 points; hence, she began nursing her baby at home. On the 32nd sick day, she completed her psychiatric treatment. Postpartum mental disorders include maternity blues, postpartum depression, and puerperal psychosis. The urgency and severity of symptoms should be judged accurately to make appropriate psychiatric consultations.

キーワード：産褥精神病，産褥期精神障害，医療保護入院，精神科救急情報センター
Key words：puerperal psychosis, postpartum mental disorders, medical protection admission, Psychiatry Department emergency information center

緒　　言

産褥精神病は，分娩500～1000に１回の頻度で出現する稀な疾患であり，出産後数週間以内に発症し急激に悪化する精神障害である。概ね治療により寛解に至るが，多くは入院治療が必要となる。しかし，患者本人の病識がないため，離院や自殺企図を防ぎ安全に治療を継続するためには，精神科急性期閉鎖病棟への医療保護入院を要することも多い[1,2]（表１）。

今回我々は，帝王切開２日後に急な意思疎通困難と発語困難で発症したが，速やかに精神科救急情報センターと連携することで寛解に至った産褥精神病の症例を経験したので報告する。

症　　例

【患者】31歳
【妊娠歴】３妊１産（帝王切開１回，自然流産１回）
（前回帝王切開は分娩停止による緊急帝王切開だったが，産後は特に異常はなかった）
【既往歴】なし
【家族歴】なし
【現病歴】自然妊娠が成立し，妊娠初期より当院で妊婦

表１　精神科病棟の用語

医療保護入院

医療および保護のため入院が必要な状態ではあるが，精神症状のために入院加療の必要性を理解することが困難であり，入院に同意できる状態にない場合に，資格をもった精神科医（精神保健指定医）が入院の判断を行う入院形態。ただし入院に際しては家族や扶養義務者などの同意も必要とする。患者本人の同意の有無に関わらず治療を行う入院形態。

閉鎖病棟

・病棟の出入り口が施錠されており，外出にスタッフの確認を要する病棟。

・離院や危険行為のリスクが高い患者が入ることが多い。また，より自殺などの緊急性が切迫しているケースに対応するため，自身のみで室外に出られない構造をもっている保健室を併設していることも多い。

健診を行っていた。妊娠経過は良好で，既往帝切後妊娠のため，妊娠38週０日，選択的帝王切開で2922gの女児をApgar score１分後８点，５分後９点で出産した。手術は問題なく行われたが，腰椎麻酔にやや時間を要した。

産褥２日目，19時の授乳室での授乳の呼びかけに答えず，自室での授乳となった。児に対する笑顔を認めたが，乳首を児の口に無理矢理含めようとしたり，児が吸っている状態で乳首を外したりと不可解な行動が見られた。

20時，授乳後より発語なく，筆談を試みるも困難だった。そわそわしたり，呼びかけに応じず布団を頭から被ったり，末梢静脈ルートを引っ張ったりと異常行動を認めたため，産婦人科当番医に報告があった。

【診察時現症】血圧117/59mmHg，$SpO_2$98%（room air），虚ろな表情で，従命は可能だが，自発的発語はなし。眼球は正中位で四肢麻痺はなく，痙攣発作を疑うような動きはないが，一時的に意識消失を疑うような首を横に傾ける動きが何度かあった。

脳出血や脳梗塞の評価を行うため，脳神経外科に相談し，画像検査を行った。頭部CTで出血を認めず，頭部MRIで新規の脳梗塞は認められなかった。てんかん発作を疑うような拡散強調での皮質高信号もなく，MRAで主幹動脈の狭窄や閉塞も認められなかった。画像検査の際，プロポフォールでの鎮静が必要だった。画像検査で器質的異常がなく，検査後に発語を認めたため，一旦経過観察とした。

【経過】産褥３日目（第２病日），「怖い夢を見ていた」，「今日は11月だけど，ずっと10月29日と30日を行ったり来たりしている」，「手術をしたことは覚えているが，本当にしたのかわからない」，「産んだ感覚がなくて，自分の子供なのか，かわいいのかよくわからない」，「いろんなことが面倒臭くて話すのをやめた」，「今すぐに退院する」などと訴えた。また，訪室すると，パジャマのズボンだけをはいていない状態で，興奮気味に話し始める様子も見られた。

会話はできるが表情が硬く，児への関心が無くなっている様子がうかがえた。「すぐに退院する。」と荷物をまとめたり，児を連れて帰ろうとしたりした。家族に連絡するように伝えても，連絡せずに「連絡がついた，今すぐに迎えに来る。」といった発言をするなど，医療者の指示に従えないようになっており，当院での入院継続は困難と思われた。

気分の低下や流涙はなく，興奮状態であり，マタニティーブルーズや産後うつ病とは考えられなかった。また，症状の増悪が認められたため，緊急での精神科の受診が必要であると考えた。当院は常勤の精神科医師が不在のため，自治体・圏域の精神科救急情報センターである岡山県精神科医療センターに連絡し，児は当院入院管理継続し，第２病日に患者本人のみ退院し受診することとなった。

【退院後の経過】第２病日，岡山県精神医療センターに夫・第１子とともに受診した。診察時，困惑が強く，帰ろうとする強い思考障害でまとまった話が出来ないという状態だった。妄想気分（人生が終わりになる感覚，終わらせないといけない感覚，何か悪いことが起きそうな感覚），被害関係妄想（周囲におとしめられている感じがする），自我障害（心を読まれる，周囲の考えが自分に伝わる），注察妄想（見張られている感覚），カプグラ妄想（家族が偽物のように感じる）などの精神症状を有しており，急性の幻覚妄想状態にあると思われ，産褥精神病と診断された。妄想気分については，行動化の懸念もあるため，医療保護入院が望ましいと考えられたが，在宅ワークである夫より，自宅で様子をみたいという強い希望があった。そのため，現状においては行動予測が全くつかず，自傷他害の可能性があることを説明し，細心の注意を払って様子をみること，何か心配な状況の場合は直ちに相談することを約束し，入院を見送り，電話

での状況確認を行うこととした。非定型抗精神病薬を開始した。

第５病日，受診時に著明な思考障害を認めたため，再度入院加療の必要性を説明したが，夫が付き添い可能なため，外来治療の継続となった。また，本人の治療を優先するために，児は乳児院での一時保護の方針となった。

第６病日（帝王切開後７日目）に当院を受診。エジンバラ産後うつ病質問票（Edinburgh Postnatal Depression Scale，以下EPDS）は21点と高得点だった（表２－①）。

第11病日，精神科医療センターを受診した。不眠は改善し，児への関心も戻り，「早く連れて帰って育児をしたい。」という発言も見られた。産褥精神病は改善し，投薬は不要，経過観察となった。

第13病日（帝王切開後14日目），当院の２週間健診を受診時，「一番困っていることは？」という質問には，「赤ちゃんに会えないので心配。」と発言していた。発症時のことに関しては，断片的にしか記憶がなく，「第１子の帝王切開時よりも麻酔に時間がかかり，本当にしんどくて怖かった。それで夜も眠れなくなった。」と話していた。

第17病日には，児は乳児院より退院し，自宅での育児を開始。産後１か月健診では，EPDS４点だった（表２－②）。

第32病日で精神科は終診となった。次回出産時の再発のリスクを考慮し，避妊目的で低用量エストロゲン・プロゲステロン配合剤の内服も開始した。

第37病日には精神科を終診したが，担当保健師の訪問や電話での支援を継続している。

考　　案

女性のライフサイクルの中で，周産期は生物学的にも社会心理学的にも大きな局面を迎える。特に産後は，ホルモンの急激な変動が生じるとともに，育児という母親としての役割への適応にあたって，様々な困難を抱える時期でもあり，心理的社会的なストレスを受ける。これらの変化がもたらす負荷が過剰な場合には，心身のバランスが崩れ，精神的に不安定な状態が生じると考えられる。

厚生労働省による2015年から2016年の人口動態調査票の解析で，妊娠中から産後１年未満の死亡女性357人のうち，自殺が102人で死因のトップに挙げられた[3)]。メンタルヘルス悪化で自殺に至るケースが多いことが知られている。また，2005年から2014年の東京都23区の妊産婦異常死89例中63例が自殺であったという統計もある[4)]。

妊娠中，特に産褥期のメンタルヘルスの悪化は，自殺だけでなく育児に支障をきたし，児の発達にも影響する。

産褥期の精神障害は，マタニティーブルーズ，産後うつ病，産褥期精神病に大別される[5)]（表３）。

産褥精神病は，分娩500～1000に１回の頻度で出現する稀な疾患であり，出産後数週間以内に発症する。多形性の幻覚妄想，支離滅裂な知覚障害や，注意力や集中力に欠けた意識混濁や，失見当識，困惑，情動不安定，抑うつ気分，多幸，不安，焦燥感など，症状は多岐にわたり，重症度も著しく変化する。リスク因子として，初産，双極性障害の家族歴がある。しかし，精神症状の既往やライフイベントなどとの関連はほとんど認められない，という報告もある[1, 2, 6)]。本症例では，第１子分娩

表２　EPDSの変化（①第６病日，②第17病日）

〈質問項目〉	①	②
1. 笑うことができたし，物事のおかしい面もわかった。	1	0
2. 物事を楽しみにして待った。	0	0
3. 物事が悪くいった時，自分を不必要に責めた。	2	1
4. はっきりした理由もないのに不安になったり，心配した。	2	0
5. はっきりした理由もないのに恐怖に襲われた。	3	1
6. することがたくさんあって大変だった。	3	1
7. 不幸せなので眠りにくかった。	3	1
8. 悲しくなったり，惨めになった。	2	0
9. 不幸せなので泣けてきた。	2	0
10. 自分自身を傷つけるという考えが浮かんできた。	3	0
合計得点	21	4

EPDS；10 項目 4 検法の自己記入式質問票。
合計 30 点満点中 9 点以上を「うつ病の疑いがある」としてスクリーニングする。

後に問題はなく，家族歴も認められない。入院前に愛犬が死んだ，というエピソードや，麻酔に時間を要し，怖くて眠れなくなったというエピソードがあるが，はっきりとした誘因は不明である。治療により寛解に至るが，後に37%が双極性障害を生じ，また双極性障害は生じなかったものの31%がその後の出産において同様のエピソードを生じたとの報告もある[7)]。予後は良好であるが，妄想が出現すると，周囲の助言だけでは修正が困難で，抑うつ状態の結果として患者の生活や育児が破綻することがしばしば起こる。また，著しい悲観による自殺を防止し，乳幼児の安全を確保するためにも，患者の多くは入院治療につなげることが必要になると考えられる。

マタニティーブルーズは分娩後数日から発症する軽度の情動障害である。気分の低下・不安・涙もろさ・不眠・情緒および認知の障害がみられるが，ほとんどが自然軽快し，治療の介入を必要としないことが多い。正常反応として準臨床的なものとして位置づけられているが，産褥期うつ病のリスク因子でもあり，注意深い経過観察と適切な評価が必要となる[2,8)]。

産後うつ病は，産後数週から数か月以内に発症する。症状としては，一般的なうつ病と同様であるが，産褥期早期には自責感や自殺念慮の強い重症のうつ病が発症しやすいという特徴がある。重症のうつ病から産褥期精神病に急速に変化する場合もある。選択的セロトニン取り込み阻害薬や三環系抗うつ薬・抗不安薬などの薬物療法が望ましいが，重症例は入院管理を要する[2,8)]。

マタニティーブルーズ，産後うつ病，産褥期精神病は発症時期，症状ともに重複する部分があるが，自然軽快するものから，入院治療を要するものなど，重症度が大いに異なる。それぞれの病態を移行することもあり，対応を誤ると，取り返しのつかない結果を招く可能性がある。

褥婦が気分障害を訴える場合や意思の疎通が困難となった場合，我々産婦人科医にとってまず重要なことは，診断をつけることよりも，その状態が精神科医の関与を必要とするかどうかの判断を，的確に且つ速やかに行うことであると考える。

今回の症例では，児に対する不可解な行動から始まり，意思の疎通が困難となった。表情が乏しく，自発的発語を認めないため，脳出血や脳梗塞を疑い，画像検査を行ったが異常なく，検査後に発語を認めた。そのまま経過観察が可能と考えたが，時が経過するにつれ，児に対する興味が消失していき，不可解な行動が増え，医療者の指示に従わない行動をとるようになった。気分低下や流涙，食欲の低下はなく，マタニティーブルーズといった病態では説明がつかなかった。興奮状態もみられ，産後うつ病も考えられなかった。急速に精神障害が増悪しているため，精神科医の診察が必要と判断した。

精神科紹介の判断のポイントは，緊急性の有無と症状

表３　マタニティーブルーズ・産後うつ病・産褥期精神病について（文献１，２，８より作成）

	マタニティーブルーズ	産後うつ病	産褥精神病
発症時期	産後数日～数週間	産後数週～数か月	産後数週以内
頻度	10~50%	重症例は 0.1~0.3% 軽症を含めると 10~15%	0.1～0.2%
症状	気分の低下，不安，涙もろさ，不眠，情緒および認知障害	軽症；気分の低下，涙もろさ，不眠，食欲低下 重症；自殺念慮，殺児念慮	新生児に対する妄想や不安，幻聴，幻覚，幻視，興奮，錯乱などをきたす。 自殺は少ないが，殺児念慮をもつことがある。
治療	一般に薬物療法は不要	薬物療法が望ましい	入院治療が必要な場合が多い。 専門医により向精神薬治療が必要。
予後	約 1~2 週間で大半が自然軽快する。 約 1 割はうつ病相に進展する。	良好な経過だが，長期化・重症化することもある。	概ね治療により寛解に至るが，後に約 4 割が双極性障害を生じる。

の重症度である。日本精神神経学会と日本産科婦人科学会が作成した「精神疾患を合併した，或いは合併の可能性のある妊産婦の診療ガイド：総論編周産期」によると，精神科との連携が必要な精神症状として，①精神症状のために，身の回りの必要なことが自分ではできなくなっている，もしくは，一応できてはいるが非常な努力や苦労，不安を伴う場合，②「逃げ出したい，消えてしまいたい，いなくなりたい，生きているのをやめたい」という気持ちが明確に現れている場合，③過量服薬やリストカッティングなどの自傷行為が見られている場合，④望ましくない生活習慣・行動を自分ではコントロールできなくなっている場合，が挙げられている[9]。そして，それらの症状で産科医が対応に苦慮する場合は緊急の対応が必要であると考えられる。また，日常生活に支障をきたし，精神症状が周りの家族（児も含め）や他者の日常生活にも多大な悪影響を及ぼしている場合，緊急性はないが精神科受診の対象となる。

緊急性がある場合，速やかな精神科治療導入が推奨される。しかし，総合病院においても精神科入院病棟を併設している病院は限られる。褥婦が通院中である場合は当該精神科医療機関に紹介するが，紹介先がない場合は，精神科救急対応窓口が各都道府県で整備されており，そこに相談することとなる[10]（図１）。

今回の症例は，発症が休日で，精神科の入院施設は併設されていないため，岡山県精神科医療センター内にある精神科救急情報センターに連絡し，精神科医の診察を依頼した。

しかし，過去に精神科的な診断や治療を受けたことのない褥婦に精神症状が出現した場合，本人だけでなく家族も動揺し，精神科受診や入院への抵抗感を持つことが少なくない。精神的変調が褥婦だけでなく，児の発達や今後の育児にも影響を及ぼす可能性があり，精神症状には専門的なアプローチが必要であること，産婦人科も連携して診療にあたることを十分に説明する。そのためにも，精神科医・保健師・ソーシャルワーカー・助産師・産婦人科医が連携して，精神科受診を支援する体制をとることも必要である。

本症例は，産褥２日目に急激に発症したが，精神科医，保健師，助産師，産婦人科医が情報を共有し，連携を図ることで，良好な経過をたどることができ，第17病日には育児を再開することができた。

結　　語

産褥２日目に急な意思疎通困難と発語困難で発症した産褥精神病の１例を経験した。入院での管理が必要と判断した場合，自施設に精神科入院ができない場合は，速やかに院外の精神科施設と連携をはかる必要がある。本症例は，精神科医・保健師・助産師・産婦人科医が連携することで児の安全も確保され，治療終了後の育児導入もスムーズに行われた。

文　　献

１）武藤仁志，竹内崇．産褥期精神病の妊婦・授乳婦への治療．医学のあゆみ　2012；266：528-532.
２）岡野禎治．周産期の精神障害―産褥期を中心に―．睡眠医療　2012；6：431-437.
３）森臨太郎．人口動態統計（死亡・出生・死産）から見る妊娠中・産後の死亡の現状．国立研究開発法人　国立成育医療研究センター．2018，https://www.ncchd.go.jp/press/2018/maternal-deaths.html

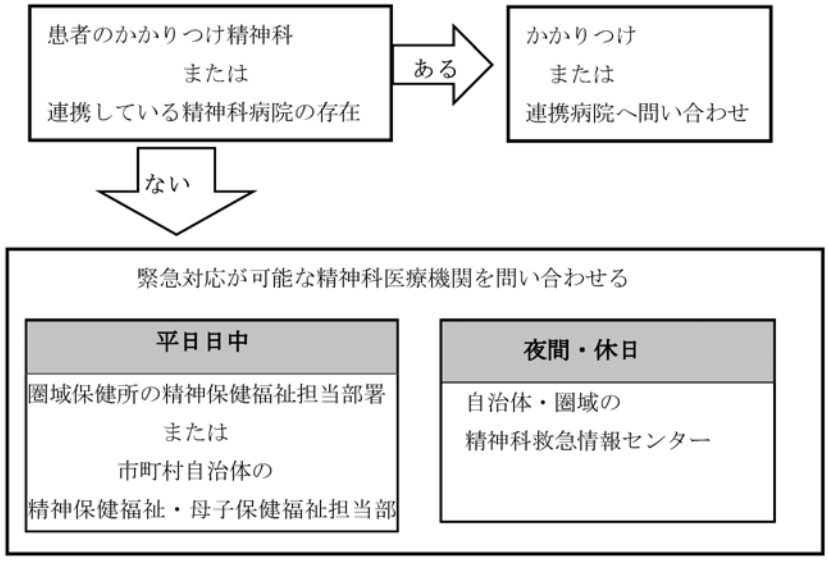

図１　緊急性がある精神症状を発症した時の対応（文献９より引用）

［2021.04.01］.
4）中山敏男．子どもの虐待―周産期から切れ目のない支援―　産後うつ　私たちにできる支援．小児保健研究　2020；79：26-35.
5）川村論，中山和彦．産褥精神障害．臨床精神医学 2011；40：263-265.
6）岡野禎治．産褥期の急性精神病の特徴について．精神科救急　2013；16：42-46.
7）Richard W, Astrid MK, Trine MO, Victor JMP, Steven AK, Veerle B. Risk of postpartum relapse in bipolar disorder and postpartum psychosis: A systematic review and meta-analysis. Am J Psychiatry 2016; 173: 117-127.
8）山内彩，尾崎紀夫．周産期の気分障害．分子精神医学　2019；19：134-141.
9）精神疾患を合併した，或いは合併の可能性のある妊産婦の診療ガイド：総論編．日本産科婦人科学会．2020，http://www.jsog.or.jp/news/pdf/20200601_guide.pdf.［2021.6.30］.
10）周産期メンタルコンセンサスガイド2017．日本周産期メンタルヘルス学会．2017，http//pmhguideline.com/consensus_guide/consensus_guide2017.html［2021.04.01］.

【連絡先】
佐々木佳子
岡山市立岡山市民病院産婦人科
〒700-8557　岡山県岡山市北区北長瀬表町 3 丁目 20 番 1 号
電話：086-737-3000（代表）　FAX：086-737-3019（代表）
E-mail：keichima0823@yahoo.co.jp

現代産婦人科　Vol.70 No.1，2021 年，pp.93-97

当院で治療を行った卵巣原発癌肉腫の２例

野村　有沙・友野　勝幸・張本　姿・八幡　美穂・中本　康介
綱掛　恵・森岡　裕彦・大森由里子・寺岡　有子・定金　貴子
野坂　豪・関根　仁樹・山﨑　友美・向井百合香・古宇　家正・工藤　美樹

広島大学病院　産科婦人科

Two cases of ovarian carcinosarcoma

Arisa Nomura・Katsuyuki Tomono・Shina Harimoto・Miho Yahata・Kosuke Nakamoto
Megumi Tsunakake・Hirohiko Morioka・Yuriko Omori・Yuko Teraoka・Takako Sadakane
Suguru Nosaka・Masaki Sekine・Tomomi Yamazaki・Yurika Mukai・Iemasa Koh・Yoshiki Kudo

Department of Obstetrics and Gynecology, Hiroshima University Hospital

卵巣癌肉腫は卵巣悪性腫瘍のなかでも稀であり，進行癌で発見されることが多く予後不良な疾患である。今回われわれは卵巣原発の癌肉腫２症例を経験したので報告する。症例１は70歳，下腹部膨満感を主訴に近医を受診し，骨盤内腫瘤を認めたため当科紹介となった。充実成分を伴う７cm大の多房性腫瘤を認め，血清CA125値が著明に上昇していたため，卵巣悪性腫瘍が疑われた。腹膜播種病変を多数認め，左付属器摘出術，大網部分切除術，虫垂間膜の播種病変の切除を行った結果，卵巣癌肉腫，ⅢB期と診断した。dose dense TC療法を４サイクル施行し，Interval debulking surgery（IDS）で子宮全摘出術，右付属器摘出術，大網部分切除術，ダグラス窩の小結節を摘出した（complete surgery）。IDS後にdose dense TC療法を施行した。初回治療後，再発なく３年経過している。症例２は47歳，腹部膨満感を主訴に近医を受診し，卵巣腫瘍を認めたため当科紹介となった。充実成分を伴う12cm大の卵巣腫瘍を認めた。卵巣悪性腫瘍が疑われたため手術とした。開腹すると右卵巣腫瘍は一部被膜破綻を認めたが，明らかな播種結節を疑う所見は認めなかった。両側付属器摘出術，子宮全摘出術，骨盤リンパ節郭清，大網部分切除術を行った（complete surgery）。術後病理組織診断は卵巣癌肉腫，ＩＣ２期であり，術後補助療法としてTC療法を施行した。卵巣癌治療と同様に，化学療法とともに適切な腫瘍減量術が必要である可能性が考えられた。

Ovarian carcinosarcoma is a rare tumor with a poor prognosis. Here, we report on two cases of this disease. A 70-year-old woman was referred to our hospital with suspected ovarian cancer. Magnetic resonance imaging (MRI) revealed an abdominal mass with solid components. Left salpingo-oophorectomy and resection of the omental and appendiceal peritoneal metastases were performed (optimal surgery). The histopathological diagnosis was ovarian carcinosarcoma (stage IIIB), and the patient was treated with systemic chemotherapy coupled with paclitaxel and carboplatin. Interval debulking surgery (IDS) performed simple total hysterectomy, right salpingo-oophorectomy, and partial omentectomy (complete surgery). Systemic chemotherapy (six cycles) coupled with paclitaxel and carboplatin was administered. The patient remained disease-free three years after the first treatment. The second patient, a 47-year-old woman, was referred to our hospital with suspected ovarian cancer. The MRI revealed an ovarian tumor with solid components. The right ovarian tumor was partially ruptured, but peritoneal dissemination was not observed. Bilateral salpingo-oophorectomy, simple total hysterectomy, pelvic lymphadenectomy, and partial omentectomy were performed (complete surgery). The histopathological diagnosis was ovarian carcinosarcoma (stage IC2), and combined paclitaxel and carboplatin chemotherapy was administered. In both cases, optimal surgery and chemotherapy were considered to have led to good patient outcomes.

キーワード：卵巣原発，癌肉腫，症例報告
Key words：ovary, carcinosarcoma, case report

緒　　言

癌肉腫は上皮性腫瘍の癌腫と非上皮性腫瘍の肉腫が混合した腫瘍であり[1]，卵巣原発は稀である。進行症例も多く予後不良な疾患であるが，症例数が少ないため標準的な治療法はいまだ確立されていない[2, 3]。今回われわれは卵巣原発の癌肉腫２症例を経験したので報告する。

症　　例

症例１：初診時70歳，２妊２産
既往歴：くも膜下出血，右乳癌
現病歴：下腹部膨満感を主訴に近医を受診し，経腹超音波断層法で７cm大の骨盤内腫瘤を認めた。精査目的で当科に紹介となった。

初診時現症：身長151cm，体重46.5kg，内診では子宮は下鶏卵大で子宮の左側に手拳大の腫瘤を触知した。子宮頸部細胞診はNILMで，子宮内膜細胞診は陰性であった。腫瘍マーカーは血清CA125値が3441U/ml（基準値35以下）と上昇していた。

画像所見：経腟超音波断層法で左卵巣は７cmに腫大し，多房性で内部に充実成分を認めた。骨盤部造影MRI検査でも同様の腫瘍を認めた（図１-A，B）。PET-CT検査では左卵巣にSUV max 12.7のFDG集積を認めた。腹腔内にはFDG集積を伴う１cm大の結節を複数個認め，腹膜播種が疑われた。

治療経過：卵巣悪性腫瘍の疑いで開腹手術の方針とした。開腹すると左卵巣は７cmに腫大しており小腸，直腸，子宮と強固に癒着していた。ダグラス窩はS状結腸との癒着により閉鎖していた。虫垂間膜および大網に１cm大の播種病変を多数認めた。血性腹水を中等量認め，腹水細胞診に提出した。その後，左付属器摘出術，大網部分切除術，虫垂間膜の播種病変の切除を行った。ダグラス窩にも１cm以下の播種病変を多数認めたため，癒着していた右付属器と子宮は摘出しなかった。摘出物を確認すると左卵巣は多房性で灰白色の充実成分を認めた（図２-A）。病理組織診断では癌腫成分と肉腫成分を認めた。癌腫はシート状で一部に複雑な乳頭状構造を認め，漿液性癌と考えられた。肉腫成分は紡錘形細胞が増殖しており，分化の方向性は明らかではなかった（図２-B，C，D）。肉腫成分ではCD10，desmin，mygeninが一部で陽性であり，S100Pは陰性であったため横紋筋肉腫の成分が存在することが示唆された。洗浄腹水細胞診は陰性であった。左卵管への浸潤，虫垂間膜と大網への転移を認めたため卵巣癌肉腫，臨床進行期ⅢB期（pT3bNXM0）と診断した。術後はpaclitaxel（80mg/m^2/週，day １，８，15），carboplatin（AUC ６，day １）によるdose dense TC療法を施行した。４サイクル後の造影CT検査では残存していたダグラス窩の播種結節は縮小し，血清CA125値が133U/mlまで低下していたため，IDS（interval debulking surgery）を施行した。腹水貯留はなく洗浄腹水細胞診を提出した。ダグラス窩，直腸表面に小結節を認め直腸から剥離し摘出した。加えて子宮全摘出術，右付属器摘出術，大網部分切除術を行い，complete surgeryであった。病理組織診断では直腸表面の小結節は瘢痕組織のみであり，その他

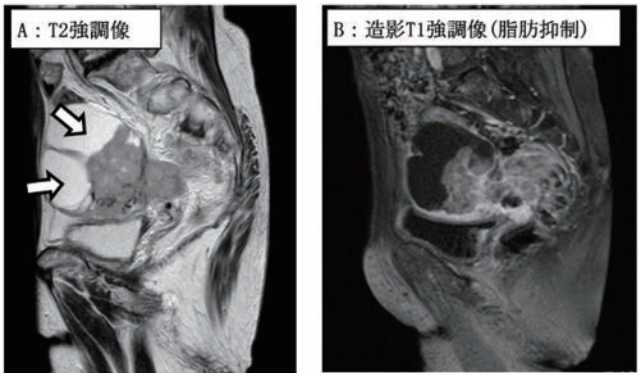

図１（症例１）
骨盤造影MRI検査：多房性で充実成分を伴う腫瘤を認めた（矢印）（A，B）。

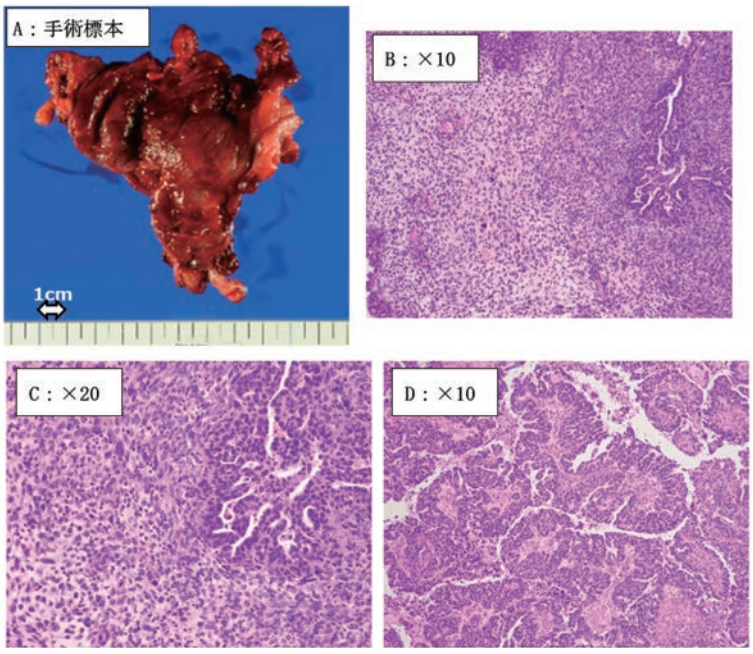

図２（症例１）
手術標本：左卵巣は多房性で灰白色の充実成分を認めた（A）。
組織像：乳頭状増殖を示す漿液性癌と紡錘形細胞の増殖した肉腫成分の混在を認めた（B，C）。複雑な乳頭状構造を示す漿液性癌を認めた（D）。

の摘出物には腫瘍組織を認めなかった。洗浄腹水細胞診は陰性であった。IDS後にpaclitaxel（80mg/m^2/週，day 1，8，15）とcarboplatin（AUC 6，day 1）によるdose dense TC療法を６サイクル施行し初回治療を終了した。初回治療終了から３年経過し，画像上再発所見を認めていない。

症例２：初診時47歳，３妊２産
既往歴：特記なし
現病歴：腹部膨満感，下腹部痛を主訴に近医を受診し，単純CT検査で10cm大の卵巣腫瘍を認めた。精査目的に当科に紹介となった。
初診時現症：身長157cm，体重44.0kg，内診では子宮は超鶏卵大で，子宮の右側に新生児頭大を触知した。子宮頸部細胞診はNILMで，子宮内膜細胞診は陰性であった。腫瘍マーカーは血清CA19-9値が2371U/ml（基準値37以下），血清CA125値が67U/ml（基準値35以下）と上昇していた。
画像所見：経腟超音波断層法で右卵巣は10cm大に腫大し，内部に充実成分を認めた。骨盤部造影MRI検査では骨盤内に12cm大の多房性の右卵巣腫瘍を認めた。腫瘍は内部に充実成分を伴っていた（図３-A，B）。造影CT検査では明らかな遠隔転移やリンパ節腫大は認めなかった。
治療経過：卵巣悪性腫瘍の疑いで開腹手術の方針とした。開腹すると右卵巣が双手拳大に腫大しており，一部被膜破綻をしていた。左付属器に特記すべき所見は認めなかった。褐色腹水を中等量認め，腹水細胞診に提出した。右卵巣腫瘍の術中迅速病理診断は漿液性癌であり，両側付属器摘出術，子宮全摘出術，骨盤リンパ節郭清，大網部分切除術を行い肉眼的に残存病変は認めなかった。摘出物を確認すると右卵巣は表面が黄白色で，内部に乳頭状の充実成分を認めた（図４-A）。腫瘍内容液は血性ないし暗黒色であった。病理組織診断では粘液産生を示す異型細胞が増殖する像と，異型紡錘形細胞が錯綜性に増殖する像が混在していた。粘液癌成分および特定の分化の方向性を示さない肉腫成分からなる卵巣癌肉腫と診断した（図４-B，C，D）。腹水細胞診は陰性だった。腫瘍は卵巣に限局しており転移所見を認めなかったため，staging laparotomyとしての傍大動脈リン

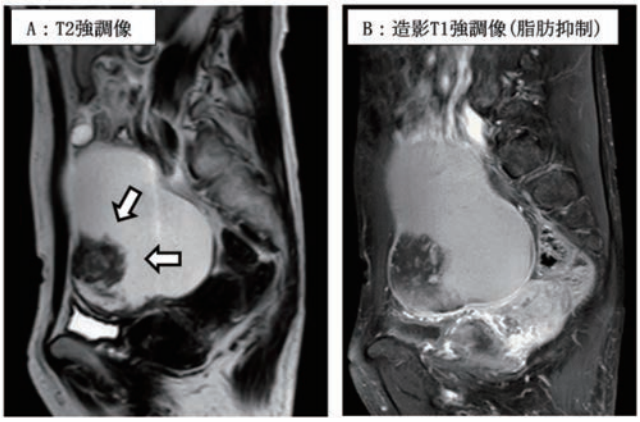

図３（症例２）
骨盤造影MRI検査：右卵巣は多房性で，内部に充実成分を認めた（矢印）（A，B）。

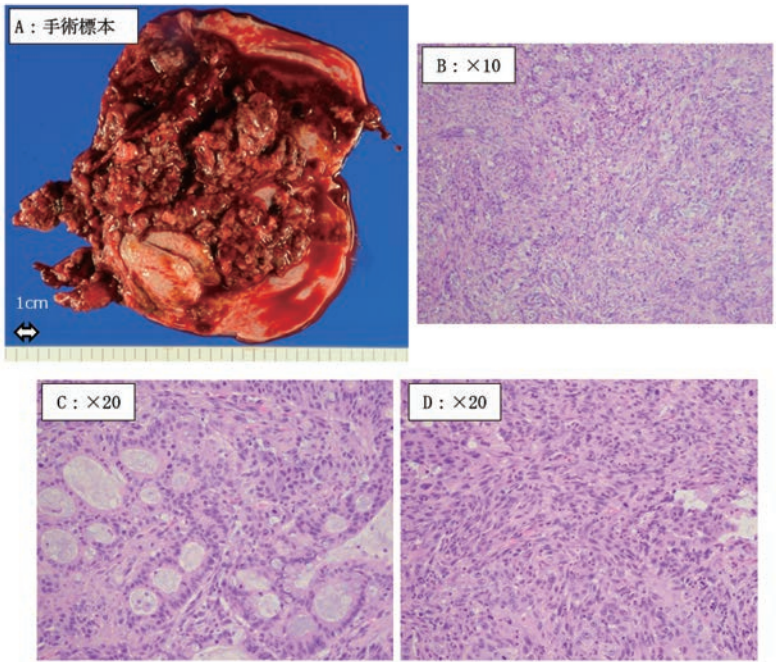

図４（症例２）
手術標本：右卵巣は表面が黄白色で，内部に乳頭状の充実成分を認めた（A）。
組織像：癌腫成分は淡明な細胞質と粘液に富む粘液性癌と肉腫成分を認めた（B，C）。肉腫成分は核分裂を伴う紡錘形細胞の増殖を認めた（D）。

パ節郭清の追加を本人に提示したが，希望されなかった。右卵巣腫瘍に被膜破綻があったため，臨床進行期ＩＣ２期（pT1c2N0M0）と診断した。術後はpaclitaxel（175mg/m^2，day 1）とcarboplatin（AUC 6，day 1）によるTC療法を６サイクル試行し，再発を認めていない。

考　　案

卵巣癌肉腫は混合型上皮性間葉系腫瘍に分類され，高異型度の上皮性悪性腫瘍と肉腫成分からなるものと定義されている[1]。婦人科領域において癌肉腫は子宮体部に発生することが多く，卵巣での原発は稀であり，全悪性卵巣腫瘍の１－４％である[4]。卵巣癌肉腫の癌腫成分は漿液性癌と類内膜癌が多いことが報告されている[5]。卵巣癌肉腫の好発年齢は60－70歳であり，上皮性卵巣癌の50－60歳より高齢である[2, 6]。初診時には進行癌であることが多く，予後は不良である[3]。

癌肉腫の組織発生に関しては代表的なものとして，①collision theory：上皮系成分と非上皮系成分の２つの腫瘍が異なる幹細胞から発生したとする説，②conversion theory：２つの腫瘍はまず上皮系成分か非上皮系成分のどちらかが単一幹細胞から先行して発生し，その後もう一つの成分に２次的に化生したとする説，③combination theory：２つの腫瘍がそれぞれ単一幹細胞から発生したとする説，の３つが挙げられる。近年の報告では癌肉腫の多くは単一幹細胞から発生するcombination theoryが支持されている[3]。

卵巣癌肉腫の初期症状は腹部膨満感，腹囲の増大などの腹部症状であり，上皮性卵巣癌と同様である。初診時には90％以上で卵巣外への進展がみられ，１/３の症例が両側性である[7]。本症例は２症例とも腹部膨満感を認め，症例１は進行例であったが，症例２はＩ期で診断できていた。また半数以上で骨盤リンパ節および傍大動脈リンパ節への転移が存在すると報告されている[2]が，本症例ではリンパ節の腫大を認めず，病理学的にも転移を認めなかった。また，癌肉腫に特徴的な画像所見は報告されておらず，術前での組織型の判断は困難である。

卵巣癌肉腫の治療についての方針は明確にされていないが，上皮性卵巣癌と同様に手術療法と化学療法が中心に行われている。手術療法としては両側付属器摘出術，単純子宮全摘出術，大網切除術に加えて虫垂切除術，骨盤・傍大動脈リンパ節郭清を行うことが推奨される[2]。腫瘍減量手術の有効性については腫瘍の稀少性から前方視的研究は行われていないが，後方視的研究では有効性について報告されている[3, 8, 9]。Optimal surgery群とsuboptimal surgery群とを比較した場合，生存期間の中央値はそれぞれ25ヶ月，８ヶ月であったとの報告や[3]，肉眼的残存腫瘍のない群，optimal surgery群，suboptimal surgery群の生存期間中央値がそれぞれ47ヶ月，18ヶ月，８ヶ月であったと報告されており[8]，予後の改善のためには上皮性卵巣癌と同様に適切な腫瘍減量術が必要である可能性が考えられる。本症例では２症例とも完全切除できており，現在のところ再発を認めていない。

化学療法として卵巣癌肉腫に対する標準的なレジメンは確立されていないが，プラチナ製剤が有用とされており，ifosfamideやtaxaneと併用されることが多い。卵巣癌の標準レジメンであるTC療法は上皮性卵巣癌に対する奏効率が83%であるのに対し，卵巣癌肉腫では62%であったと報告されている[8]。また，卵巣癌肉腫はoptimal surgeryが実施されれば上皮性卵巣癌と同様にTC療法の効果が報告されており，卵巣癌肉腫と卵巣漿液性癌のoptimal surgery後にplatinumとtaxaneの併用療法を施行したところ，progression free survivalの中央値はそれぞれ29ヶ月，27ヶ月であり，overall survivalの中央値はそれぞれ62ヶ月，82ヶ月であった[10]。以上から卵巣癌肉腫の化学療法の奏効率は上皮性卵巣癌より低いが，手術完遂度を高めることで同等の無増悪生存期間を得ることができる可能性がある。さらに，新規薬剤として分子標的薬の中では抗PD-1抗体や抗PD-L1抗体などの免疫チェックポイント阻害薬の効果が期待されている[2]。

卵巣癌肉腫と卵巣漿液性癌の５年生存率はそれぞれ28.2%，38.4%であり，卵巣癌肉腫は上皮性卵巣癌より予後不良である[11]。さらに早期症例のＩ期であっても卵巣癌肉腫の５年生存率は65.2%であり，卵巣漿液性癌の80.6%と比較して明らかに予後不良である[12]。肉腫成分の割合や癌腫成分の種類によって予後に差が出るという報告もあるがコンセンサスは得られていない[3]。予後不良因子としては上皮性卵巣癌と同様に年齢，初診時の進行期，腫瘍減量手術の完遂度が挙げられる[7]。

今回卵巣原発の癌肉腫という稀な症例を経験した。Ⅲ期症例では化学療法に効果を認め，適切に腫瘍減量術を行えたことが良好な結果につながったと考えられた。一方で進行症例が多いとされる卵巣癌肉腫の中でＩ期症例を経験したが，上皮性卵巣癌と比べて早期症例であっても再発リスクが高いため慎重な経過観察が重要と考えられた。進行卵巣癌の治療では，腫瘍減量術と化学療法の集学的治療が重要である。癌肉腫においては，化学療法の奏効率が低いため適切な腫瘍減量術の施行が重要である可能性が考えられた。

文　　献

１）日本産科婦人科学会・日本病理学会．卵巣腫瘍・卵管癌・腹膜癌取扱い規約 第１版 東京：金原出版株式会社，2016；40-41.

2）Boussios S, Karathanasi A, Zakynthinakis-Kyriakou N, Tsiouris AK, Chatziantoniou AA, Kanellos FS, Tatsi K. Ovarian carcinosarcoma: Current developments and future perspectives. Critical Reviews in Oncology/Hematology 2019; 134: 46–55.
3）Sood AK, Sorosky JI, Gelder MS, Buller RE, Anderson B, Wilkinson EJ, Benda JA, Morgan LS. Primary ovarian sarcoma: Analysis of prognostic variables and the role of surgical cytoreduction. Cancer 1998; 82: 1731–1737.
4）Mano MS, Rosa DD, Azambuja E, Ismael G, Braga S, D'Hondt V, Piccart M, Awada A. Current management of ovarian carcinosarcoma. Int J Gynecol Cancer 2007; 17: 316–324.
5）del Carmen MG, Birrer M, Schorge JO. Carcinosarcoma of the ovary: a review of the literature. Gynecol Oncol 2012; 125: 271–277.
6）Brown E, Stewart M, Rye T, Al-Nafussi A, Williams AR, Bradburn M, Smyth J, Gabra H. Carcinosarcoma of the ovary: 19 years of prospective data from a single center. Cancer 2004; 10: 2148–2153.
7）Cantrell LA, Van Le L. Carcinosarcoma of the ovary a review. Obstet Gynecol Surv 2009; 64: 673–680.
8）Rauh-Hain JA, Growdon WB, Rodriguez N, Goodman AK, Boruta DM 2nd, Schorge JO, Horowitz NS, del Carmen MG. Carcinosarcoma of the ovary: a case-control study. Gynecol Oncol 2011; 121: 477–481.
9）Lu CH, Chen IH, Chen YJ, Wang KL, Qiu JT, Lin H, Lin WC, Liou WS, Huang YF, Lin YS, Tee YT, Hung YC. Primary treatment and prognostic factors of carcinosarcoma of the ovary, fallopian tube, and peritoneum: a Taiwanese Gynecologic Oncology Group Study. Int J Gynecol Cancer 2014; 24: 506–512.
10）Yalcin I, Meydanli MM, Turan AT, Taskin S, Sari ME, Gungor T, Akbayir O, Ayhan A. Carcinosarcoma of the ovary compared to ovarian high-grade serous carcinoma: impact of optimal cytoreduction and standard adjuvant treatment. Int J Clin Oncol 2018; 23: 329–337.
11）Rauh-Hain JA, Diver EJ, Clemmer JT, Bradford LS, Clark RM, Growdon WB, Goodman AK, Boruta DM 2nd, Schorge JO, del Carmen MG. Carcinosarcoma of the ovary compared to papillary serous ovarian carcinoma. Gynecol Oncol 2013; 131: 46–51.
12）George EM, Herzog TJ, Neugut AI, Lu YS, Burke WM, Lewin SN, Hershman DL, Wright JD. Carcinosarcoma of the ovary: natural history, patterns of treatment, and outcome. Gynecol Oncol 2013; 131: 42–45.

【連絡先】
野村　有沙
広島大学病院産科婦人科
〒734-8551　広島県広島市南区霞 1-2-3
電話：082-257-5555　FAX：082-257-5264
E-mail：nkjsaa@gmail.com

現代産婦人科　Vol.70 No.1，2021年，pp.99–104

腹腔鏡下子宮全摘出術を施行し得た筋腫関連赤血球増多症を伴う巨大子宮筋腫の一症例

三谷　龍史[1),2)]・佐藤　美紀[1)]・松崎　利也[1)]・正木　理恵[2)]
米谷　直人[2)]・宮谷　友香[2)]・前川　正彦[2)]

1）吉野川医療センター　産婦人科
2）徳島県立中央病院　産婦人科

Total laparoscopic hysterectomy for giant myoma with myomatous erythrocytosis syndrome: a case report

Ryuji Mitani[1),2)]・Miki Sato[1)]・Toshiya Matsuzaki[1)]・Rie Masaki[2)]
Naoto Yonetani[2)]・Yuka Miyatani[2)]・Masahiko Maegawa[2)]

1）Department of Obstetrics and Gynecology, Yoshinogawa Medical Center
2）Department of Obstetrics and Gynecology, Tokushima Prefectural Central Hospital

子宮筋腫は一般に過多月経による貧血を来すことが多いが，赤血球増多症を伴い，筋腫を摘出することにより血液所見が改善する筋腫関連赤血球増多症（myomatous erythrocytosis syndrome: MES）も少数だが報告されている。MESは巨大筋腫に合併することが多いため，治療に際して開腹手術を選択している報告が多い。今回我々は腹腔鏡下子宮全摘出術（total laparoscopic hysterectomy: TLH）を施行し得た，MESを伴う5.3kgの巨大筋腫症例を経験したので報告する。
症例は77歳，２回経産婦。X年に慢性硬膜下血腫にて脳神経外科入院，CTにて子宮筋腫を指摘されて当科紹介された。MRIにて20cm大の筋腫を認めた。閉経後のため手術療法を希望しなかった。X+４年に多血症（Hb 17.5g/dl）の精査目的にて近医より血液内科紹介，エリスロポエチン（EPO）38.8mIU/ml［4.2－23.7］が高値であったため，MESが疑われ，当科に紹介された。MRIで悪性示唆する所見を認めなかったため腹腔鏡下手術の方針とした。
低身長（143cm），および臍ヘルニアのため，恥骨上15cmの位置の臍上部に第１トロッカーを挿入した。５mmトロッカーをダイヤモンド型に配置した。閉経後でマニピュレーターは挿入できなかった。尿管の走行に留意しつつ，上部靭帯および子宮傍組織をリガシュアメリーランド™にて切断した。腟内に自在鉤を挿入して切開ラインの指標とした。子宮は恥骨上横切開にて体外に搬出した。摘出子宮重量5.3kg，出血量110ml，手術時間４時間30分。術後経過著変なく，術後３日目に退院となった。病理診断は平滑筋腫だった。抗EPO抗体による免疫染色で筋腫細胞において細胞質が染色された。術後血液検査にてHb 14.2g/dlと多血症は改善し，EPO 4.2mIU/mlと正常化した。

Here, we report a case of laparoscopic treatment for myomatous erythrocytosis syndrome with a giant myoma. A 77-year-old woman was referred to the hematology department of our hospital for further examination of erythrocytosis. Five years ago, she was diagnosed with a giant myoma of 20 cm in diameter. Her blood test revealed a hemoglobin level of 17.3 g/dL and an erythropoietin level of 38.8 mIU/L [4.2–23.7]. Other blood test results showed no abnormalities. Based on her blood tests and history, myomatous erythrocytosis syndrome was suspected and she was referred to the obstetrics and gynecology department. MRI revealed that the abdominal tumor was a uterine myoma and the possibility of leiomyosarcoma was low. We decided to excise the giant myoma using a laparoscopic approach. After total laparoscopic hysterectomy and bilateral salpingo-oophorectomy, she was cured of erythrocytosis, and her serum erythropoietin level was reduced to 4.2 mIU/mL. The tumor was diagnosed as a leiomyoma by histological examination, and immunohistochemical analysis revealed that the cytoplasm of tumor cells was diffusely stained with anti-erythropoietin antibody.

キーワード：筋腫関連赤血球増多症，巨大子宮筋腫，腹腔鏡下子宮全摘出術
Key words：myomatous erythrocytosis syndrome, giant myoma, total laparoscopic hysterectomy

緒　　言

子宮筋腫は一般に過多月経による貧血を伴うことが多いが，多血症を合併することがある。LevGur et al.は赤血球増多症を伴う子宮平滑筋腫で筋腫を摘出することによって血液所見の改善を認める症例を筋腫関連赤血球増多症（myomatous erythrocytosis syndrome: MES）と提唱している[1)]。赤血球増多症をきたす機序について

いくつか報告があるが，最近では筋腫によるエリスロポエチン（EPO）産生説が有力となっている[2) 3) 4)]。MES症例は２kg以上の巨大筋腫に合併することが多いため，子宮全摘の術式として開腹手術を選択されることが多い[5) 6) 7) 8) 9)]。我々は平成20年に全腹腔鏡下子宮全摘出術（total laparoscopic hysterectomy: TLH）を開始し，手技の習熟に伴い徐々に適応を拡大し，摘出子宮重量が３kgを超える症例にも腹腔鏡下手術を行ってきた[10)]。今回我々は赤血球増多症を伴う巨大筋腫に対して腹腔鏡下子宮全摘出術を施行しえたMESの一症例を経験したので文献的考察を含めて報告する。

症　　例

77歳
身長：143cm　体重：64.8kg　BMI：31.69
主訴：赤血球増多症　巨大腹部腫瘤
産科歴：２妊２産　経腟分娩２回
既往歴：高血圧　慢性硬膜下血腫
家族歴：特記事項なし
月経歴：本人への問診によると46歳ころにいったん月経は止まったが，再度性器出血が出現し，60歳ころまで続いたとのこと。また性器出血再開時から下腹部膨満感を自覚していた。
現病歴：

X年に慢性硬膜下血腫にて脳外科で入院加療を受けた際，胸腹部CTにて腹部の巨大腫瘤（図１）を指摘され，精査目的で産婦人科紹介された。産婦人科初診時の血液検査でHb：15.9g/dlであった。骨盤MRIにて骨盤内に21×18×20cmの変性を伴う筋腫を認めたが，腫瘍内の出血，壊死など悪性を示唆する所見は認めなかった。臍ヘルニアも認めた。閉経後であったが巨大筋腫であるため手術療法について説明したが，手術療法を希望しなかったため経過観察の方針とした。X+４年に近医内科にて赤血球増多症を指摘され，当院血液内科を紹介受診。血液検査で赤血球数 603万/μl，Hb 16.7g/dl，Hct 52.1%，EPO 38.7mIU/ml［4.2－23.7］，ビタミンB12 1060pg/ml［233－914］であった。赤血球増多症の原因はEPO値の上昇によるものと考えられ（表１），巨大筋腫合併していることよりMESが疑われたため加療目的で産婦人科紹介された。骨盤MRIを再検したところ筋腫は23×19×21cmとやや増大していたが，前回MRI同様悪性を示唆する所見を認めなかったため（図２），手術療法（腹腔鏡下子宮全摘出術，両側付属器摘出術）の方針とした。赤血球増多症に伴う血栓症のリスク低減および術中出血による同種血輸血の回避目的に自己血貯血800mlを施行した。

全身麻酔下に砕石位にして開始した。子宮マニピュレーターは使用せず。低身長（143cm）および骨盤MRIにて臍ヘルニアを認めたことから，第一トロッカーは恥骨上15cmの臍上部に挿入した。ダイヤモンド型で５mmトロッカーを配置した。臍ヘルニア内に大網が陥入していたため，術野確保のため左上腹部に５mmトロッカーを追加し，リガシュアメリーランド™にて切離した。腹腔内を観察したところ，術前診断通りに上腹部まで達する巨大筋腫を認めた。両側付属器は著変なく，ダグラス窩も開放されていた。両側円靭帯，骨盤漏斗靭帯はリガシュアメリーランド™で処理した。巨大筋腫のため子宮動脈の単離，結紮は行わず，尿管の走行に留意しつつ，子宮傍組織をリガシュアメリーランド™で切断した。左側傍組織は血管が発達していたため，０バイクリルにて縫合結紮も追加した。腟内に自在鈎を挿入し，切開ラインの指標として，ハーモニックACE™にて腟管を開放し，さらに子宮腟部を確認しながら全周性に切開した。巨大筋腫のため，経腟回収は不可能と判断し，恥骨上に横切開を追加して体内に残存しないように留意した上で慎重に切割して回収した。子宮回収後，腹腔内を

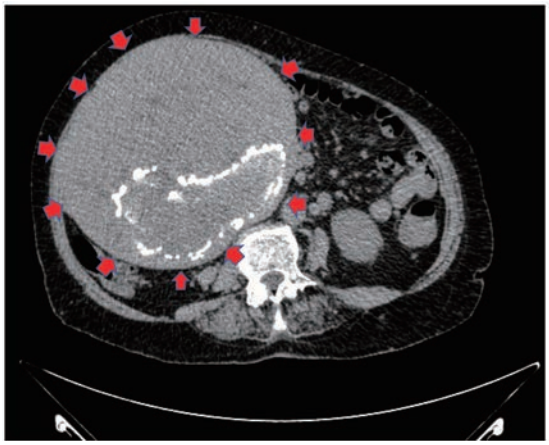

図１　脳外科入院時腹部CT
赤矢印内が巨大筋腫。

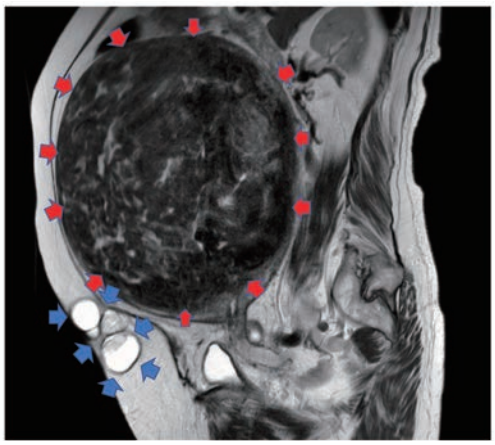

図２　術前骨盤MRI所見
上腹部まで達する巨大筋腫を認める（赤矢印内が巨大筋腫）。
臍部には臍ヘルニアを認める（青矢印内が臍ヘルニア）。

十分に観察し，筋腫の残存なきことを確認し，腟断端を縫合閉鎖し，後腹膜も腟断端縫合部を覆う部分のみ縫合閉鎖した（図３）。摘出子宮は5.3kg（図４），手術時間は４時間30分で，術中出血量は110mlだった。周術期の血栓予防目的にて術中より間欠的空気圧迫法を導入し，術後は抗凝固療法（未分画ヘパリン：10000単位/日）を行った。術後に血栓症，神経障害等の合併症は認めず，周術期経過は良好で，術後３日目に軽快退院した。

摘出子宮を病理診断に提出したところ，異型性の乏しい平滑筋細胞が結節性に増生し，一部の結節に硝子化，切開沈着を伴っていたが，壊死像，核分裂像の増加は認めず，平滑筋腫の診断であった。抗エリスロポエチン抗体で免疫染色を行ったところ平滑筋腫細胞の細胞質が染色されたため，EPO陽性と診断された（図５）。術後１ヶ月目の血液検査にてHb 14.2g/dl，EPO 4.2mIU/mlと赤血球増多症，EPO値の改善を認めた（図６）。

考　　案

本症例は赤血球増多症の精査でEPO高値のみが有意な所見であったことから子宮筋腫によるMESが強く疑われた。閉経後に軽度増大傾向を認める巨大腫瘤であったが，MRIで悪性所見を認めなかったため腹腔鏡下子宮全摘出術を施行し，術後に赤血球増多症やEPO値の改善を認めたこと，免疫染色で平滑筋腫細胞にEPO産生を確認できたことからMESにエリスロポエチンが強く関与していることを支持する症例であった。

子宮筋腫は産婦人科の日常診療で最も多く遭遇する疾患の一つで過多月経に伴う貧血症状や筋腫による圧迫症状，月経困難症などが主たる治療介入の理由となっている。一方で0.02～0.5％とまれではあるが，子宮筋腫に赤血球増多症を合併する場合がある[1)]。子宮平滑筋腫に合併した赤血球増多症は1953年にThomson et al.によって初めて報告され[11)]，1995年にLevGur et al.によって筋腫に合併した31例の赤血球増多症が検討され，①赤血球増

表１　血液内科受診時血液検査結果

赤血球増多症の原因はEPO値の上昇によるものと考えられた。

血液一般検査		生化学	
白血球数	7500 /μl（3500-9100）	総蛋白	7.4g/dl
好中球	88.5 %	BUN	4.0mg/dl
好酸球	0.8 %	クレアチニン	0.65mg/dl
好塩基球	0.1 %	UA	4.0mg/dl
単球	4.1 %	CRP	0.6mg/dl
リンパ球	6.5 %	Alb	4.0mg/dl
赤血球数	603万 /μl（376-500）		
ヘモグロビン	16.7g /dl（11.3-15.2）	ビタミンB12	1060 ng/ml（233-914）
ヘマトクリット	52.1 %（33.4-44.9）	エリスロポエチン	38.7 mIU/ml（4.2-23.7）
MCV	86.4 fl（79-100）	葉酸	4.0 ng/ml（3.6-12.9）
HCH	27.7 pg（26.3-34.3）		
MCHC	32.1 %（30.7-36.6）		
血小板数	24.5万 /μl（13.0-36.9）		

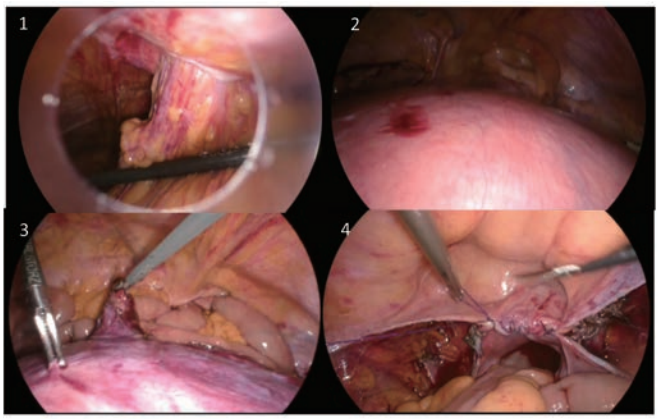

図３　腹腔鏡下手術所見

１：臍ヘルニアにより大網が癒着していた。
２：上腹部まで及ぶ巨大筋腫を認めた。
３：腟管切断直後。
４：手術終了時；後腹膜は腟断端を覆う部分のみ縫合した。

図４　摘出子宮肉眼所見

子宮は恥骨上横切開を追加して回収した。摘出子宮重量；5.3kg

多症がある，②子宮筋腫がある，③子宮全摘出術を行うことで赤血球増多症が改善する，の３項目全てを満たす場合にMESと定義することが提唱された。MESの特徴として筋腫が巨大であること，閉経後に多く認めることが挙げられる。MESを初めて提唱したLevGur et al.も筋腫重量の記載のない９症例以外の22症例において５kg～14kgの巨大筋腫を認め，48％（15/31例）が閉経後の症例だった[1]。本邦でも中川らの報告においても55％（22/41例）が筋腫重量は２kg以上で，本症例のように筋腫重量が５kg以上の症例も34％（14/41例）認め，また閉経後症例が49％（20/41例），GnRHa療法によって閉経状態だった症例も２例認めていた[6]。MESが閉経後症例に比較的多い理由について明確に述べている報告は我々が文献検索を行った限りでは認めなかった。LevGur et al.によると有経期には過多月経による血液の喪失のため，血液検査上赤血球増多症が見逃されている可能性を指摘しており[1]，MESの実際の発症頻度は現在認識されているものより高い可能性がある。

MESの発症機序についてLevGur et al.は子宮筋腫内の動静脈シャント，巨大筋腫による肺への圧迫による低酸素症，赤血球寿命の変化，腎臓でのEPO産生の変化，などの仮説を考察していた[1]が，近年は筋腫細胞自身のEPO産生が最も有力とされている。Yoshida et al.は1999年にEPO産生平滑筋腫の症例で，免疫組織染色を用いて平滑筋腫細胞の細胞質にEPO活性を証明しており[2]，Suzuki et al.は筋腫組織中にEPOに特徴的なmRNAの発現をRT-PCRにて確認し，さらにELISA法にて筋腫内にEPOタンパクが増加していることも報告した[3]。Pollio et al.は高EPO血症を伴った巨大子宮筋腫症例において免疫染色にて平滑筋細胞にEPOが高発現しており，さらに筋腫の血管内皮細胞にEPO receptor（EPO-R）が高発現していると報告した[4]。このことから，子宮筋腫

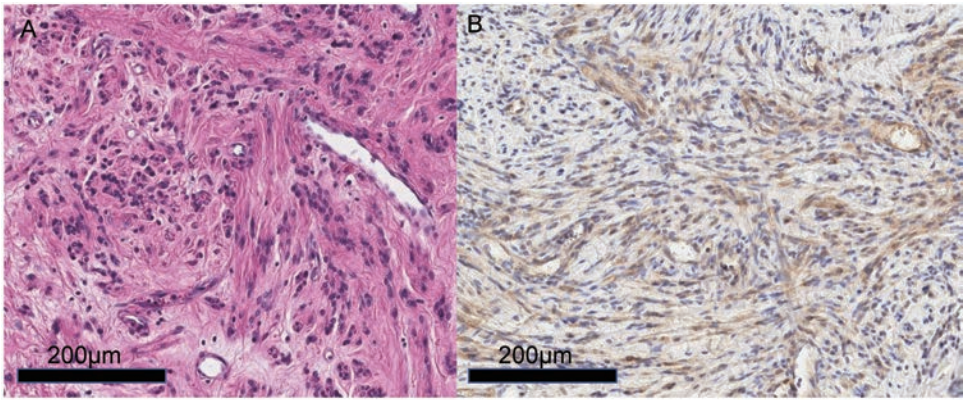

図５　病理組織所見

A：HE染色；異型性の乏しい平滑筋細胞が結節性に増生し，壊死像，核分裂像の増加は認めず，平滑筋腫で矛盾しない所見だった。
B：EPO抗体による免疫染色にて平滑筋腫細胞の細胞質が染色され，EPO陽性と判断した。

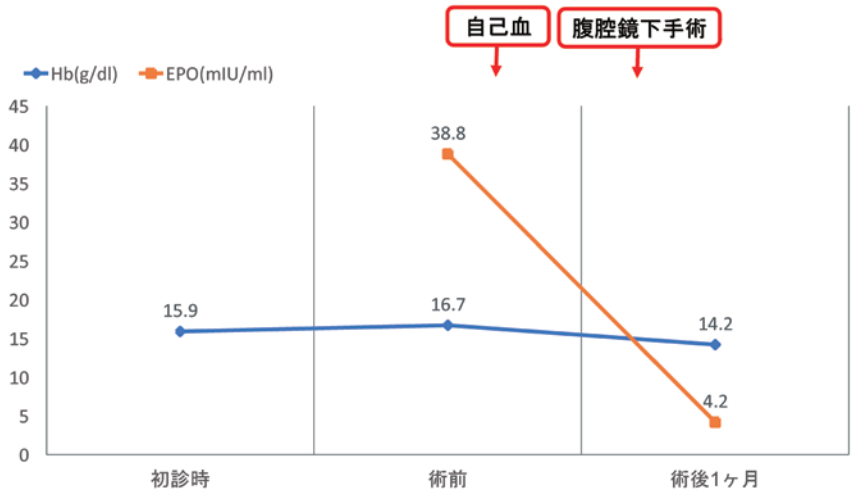

図６　検査値推移

術後１ヶ月目の血液検査にて赤血球増多症，EPO値の改善を認めた

の平滑筋細胞から分泌されたEPOは赤血球増多をもたらすのみならず，血管内皮細胞のEPO-Rを介して血管を増生させ，酸素供給を保ち，平滑筋細胞そのものの細胞分裂を促進し，巨大子宮筋腫が形成されると推測している[4)]。

子宮筋腫等の良性疾患の子宮摘出の方法として，コクラン・レビューによると術後回復が早い，入院期間が短い，術後感染が少ないなどの理由から腟式手術が最も望ましく，腟式手術が困難である症例等では腹腔鏡下手術が開腹手術より望ましいとされている[12)]。近年，良性疾患に対するTLHの適応は拡大してきており，巨大筋腫などの難手術症例に対する報告もなされている[13) 14) 15)]。町田らは３kgを超える子宮筋腫症例に対しても術式を工夫することで恥骨上横切開の追加のみで腹腔鏡下手術が安全に施行できると報告している[15)]。我々も手術手技の習熟とともに，徐々に適応拡大していくことで３kgを超える巨大筋腫に対しても安全にTLHを施行することが可能であることを報告した[10)]。３kgを超える子宮を袋に入れて回収することは非常に困難であるため，腹壁に切開を加えて子宮を切割しながら回収せざるを得ないと判断したが，術前のMRIで悪性疾患を否定しておくことが重要である。

Pollio et al.は高EPO血症が赤血球を増加させるのみならず，平滑筋腫細胞の分裂を促進すると報告している[4)]。本症例は初回入院時の血液検査でHb: 15.9g/dlと赤血球増多傾向を認めており，初診時のEPO値の確認はできていなかったが，巨大筋腫および赤血球増多傾向にエリスロポエチンが関与していた可能性が考えられた。閉経後10年以上経過していたにも係わらず４年後のMRIで子宮筋腫に軽度増大傾向を認めており，免疫染色で平滑筋細胞にエリスロポエチンが陽性であったことは平滑筋細胞の分裂促進を支持する臨床所見である。

MESの手術に際しては血液粘度の上昇による血栓症，血栓形成による凝固因子の消費に伴う出血等の周術期合併症を起こしやすい[1)]とされているため，本症例においても赤血球増多症の治療目的としての瀉血と同種血輸血を回避するために自己血800mlを貯血して手術に臨んだが，出血量は110mlであり，自己血輸血も要しなかった。周術期はヘパリンによる抗凝固療法を行い，低侵襲の腹腔鏡下手術を完遂したことで早期離床が可能となり，術後の血栓症のリスク低減を図ることができた。

結　　語

血球増多症を伴う巨大筋腫に対して腹腔鏡下子宮全摘出術を施行しえたMESの一症例を経験した。閉経後の巨大筋腫においてはMESも念頭において赤血球増多症の有無を確認した上で治療介入の要否を検討することが重要である。

謝辞：本症例の病理診断に関して徳島県立中央病院病理診断科の工藤英治先生にご指導いただきましたことを深謝いたします。

文　　献

1）LevGur M, Levie MD. The myomatous erythrocytosis syndrome: a review. Obstet Gynecol 1995; 86: 1026–1030.
2）Yoshida M, Koshiyama M, Fujii H, Konishi M. Erythrocytosis and a fibroid. Lancet 1999; 354: 216.
3）Suzuki M, Takamizawa S, Nomaguchi K, Suzu S, Yamada M, Igarashi T, Sato I. Erythropoietin synthesis by tumour tissues in a patient with uterine myoma and erythrocytosis. Br J Haematol 2001; 113: 49–51.
4）Pollio F, Stibano S, Mansueto G, De Rosa G, Perisico F, De Falco M, Di Lieto A. Erythropoietin and erythropoietin receptor system in a large uterine myoma of a patient with myomatous erythrocytosis syndrome: possible relationship with the pathogenesis of unusual tumor size. Human Pathology 2005; 36: 120–127.
5）横山貴紀，中村紘子，佐々木晃，山崎友美，中野正明，澤崎隆，水之江知哉，斉藤明久，倉岡和矢，谷山清己．子宮平滑筋腫関連赤血球増多症を合併したエリスロポエチン産生子宮平滑筋腫の１例．現代産婦人科 2014；63：17–20.
6）中川江里子，西崎孝道，野田穂寿美，根來英典，玉井正光，森田孝子，宮尾泰慶，辻求．脳腫瘍を合併したmyomatous erythrocytosis syndromeの１例．産婦人科の進歩 2015；67：201–300.
7）西田慈子，遠藤誠一，高木香織，塗師由紀子，中村玲子，尾臺珠美，服部早苗，市川麻以子，坂本雅恵，島袋剛二，永田千草．エリスロポエチン産生巨大子宮筋腫の1例．日農医誌 2016；65：244–249.
8）成松昭夫．エリスロポエチン産生子宮筋腫によると考えられた二次性赤血球増加症の１例．産科と婦人科 2016；83：972–976.
9）村田強志，西山浩，三瓶稔，赤津賢彦，浅野重之，本多つよし．赤血球増多症を呈したエリスロポエチン産生子宮平滑筋腫の１例．産婦人科の実際 2019；68：323–326.
10）前川正彦，三谷龍史，宮谷友香，峯田あゆか．全腹腔鏡下子宮全摘出術の導入は腹式単純子宮全摘出術の割合を減少させる．現代産婦人科 2016；65：95–101.
11）Thomson AP, Marson FGW. Polycythemia with fibroids. Lancet 1953; 2: 759–760.

12）Aarts AW, Nieboer TE, Johnson N, Tavender E, Garry R, Mol W. Surgical approach to hysterectomy for benign gynaecological disease. Cochrane Database Syst Rev 2015; Aug. 12. 2015.
13）藤原和子，長瀬瞳子，海老沢桂子，羽田智則，太田啓明，梅村康太，金尾祐之，安藤正明．難症例でTLHを安全に完遂する方法．日本産科婦人科内視鏡学会誌 2012；28：448-452.
14）山下瞳，中山健太郎，石川雅子，石橋明佳，中村康平，大西薫，笹森博貴，小野瑠璃子，皆本敏子，京哲．子宮筋腫における子宮重量別のTLH手術成績と巨大子宮筋腫に対する工夫．産婦人科手術 2018；29：79-84.
15）町田弘子，山田昌代，西尾元宏，山本享子，子安保喜．３kgを超える子宮筋腫のLaparoscoically-assisted approach．東京産科婦人科学会誌 2015；64：179-184.

【連絡先】
三谷　龍史
吉野川医療センター産婦人科
〒776-8511　徳島県吉野川市鴨島町知恵島字西知恵島 120
電話：0883-26-2222　FAX：0883-26-2300
E-mail：ryumitani@ja-ymc.jp

現代産婦人科　Vol.70 No.1，2021 年，pp.105–111

肺良性転移性平滑筋腫を伴った子宮平滑筋腫の一例

樫部真央子・丸山　祥子・中村真由子・品川　征大
矢壁　和之・田邊　学・森岡　均・嶋村　勝典

山口県済生会下関総合病院　産婦人科

A case of uterine leiomyoma with pulmonary benign metastasizing leiomyoma

Maoko Kashibe・Shoko Maruyama・Mayuko Nakamura・Masahiro Shinagawa
Kazuyuki Yakabe・Manabu Tanabe・Hitoshi Morioka・Katsunori Shimamura

Department of Obstetrics and Gynecology, Saiseikai Shimonoseki General Hospital

良性転移性平滑筋腫（benign metastasizing leiomyoma: BML）は，子宮平滑筋腫瘍またはその既往を有する患者で，組織学的には良性である平滑筋腫が主に肺に転移する比較的まれな疾患である。肺のBMLは多発性のことが多いため手術療法のみでは治癒が困難であり，確立した治療法はない。エストロゲン受容体（ER），プロゲステロン受容体（PgR）の陽性例が多く，ホルモン感受性を有していると判断される症例に対しては，外科的去勢としての両側卵巣摘出術や，ホルモン療法などが行われている。今回，術前の画像所見から多発性肺転移を伴った子宮筋腫を疑い，肺転移巣のコントロール目的で子宮全摘出時に同時に両側付属器摘出を施行した一例を経験したので報告する。
症例は43歳，０妊。32歳時と35歳時に子宮筋腫に対し子宮筋腫核出術を施行した。今回，職場検診時の腹部超音波検査で肝臓に異常所見を認め，精査目的で前医外科を受診した。CT検査で肝臓の血管腫の他に両側肺野に多数の小結節影と骨盤内の腫瘤性陰影を認めた。骨盤部MRI検査，FDG-PET検査も施行され，軽度のFDG集積を認める骨盤内腫瘤を認めたため，肺病変を含めた精査のため当科に紹介受診となった。腹部膨満感が強いため，まず開腹術（子宮全摘出術+両側付属器摘出術）を施行した。病理組織学的には ER陽性のleiomyomaであった。後日施行した肺結節の一部生検結果も，ER陽性のleiomyomaであり，肺BMLの診断となった。肺BMLに対する確立された治療法はなく，本症例でも肺の多発結節は残存しているが，卵巣摘出をしているため経過観察中である。現在術後15か月で，肺結節に著変はなく新たな結節の出現は認めていない。

Benign metastasizing leiomyoma (BML) is a rare disease in patients with an existing case or history of uterine leiomyomas, wherein a histologically benign leiomyoma metastasizes primarily to the lungs.
BML has no established treatment. Since BML is a hormone-dependent tumor (positive for estrogen receptor [ER] and progesterone receptor), bilateral oophorectomy and hormone therapy are the commonly administered treatments. We report a case of BML in which bilateral adnexectomy and total hysterectomy were performed simultaneously to manage lung metastases.
A 43-year-old patient with no previous pregnancies had undergone uterine myomectomy for uterine myomas at the ages of 32 and 35 years. During an examination at her workplace, liver abnormalities were observed. On close inspection, multiple bilateral lung nodules and a pelvic mass were found on CT. The patient was referred to our department for a detailed examination of lung lesions. Since the patient complained of abdominal distension, laparotomy (total hysterectomy + bilateral adnexectomy) was performed first followed by a lung biopsy. Histopathology revealed that the pelvic mass and lung lesions were ER-positive leiomyomas; thus, the patient was diagnosed with BML. Postoperative follow-up at 15 months showed no changes in the lung nodules; however, no new nodules had developed.

キーワード：良性転移性平滑筋腫，子宮筋腫，付属器摘出
Key words：benign metastasizing leiomyoma, uterine leiomyoma, adnexectomy

緒　　言

良性転移性平滑筋腫（benign metastasizing leiomyoma: BML）は，子宮平滑筋腫瘍またはその既往を有する患者で，組織学的には良性である平滑筋腫が主に肺に転移する比較的まれな疾患である[1)]。肺のBMLは多発性のことが多いため手術療法のみでは治癒が困難であり，確立した治療法はない。エストロゲン受容体（ER），プロゲステロン受容体（PgR）の陽性例が多く[2)]，ホルモン感受性を有していると判断される症例に対しては，外科的去勢としての両側卵巣摘出術や，ホルモン療法などが行われている[3),4)]。

今回，術前の画像所見から多発性肺転移を伴った子宮筋腫を疑い，肺病巣のコントロール目的で子宮全摘出時

に同時に両側付属器摘出を施行した一例を経験したので報告する。

症　　例

症例：43歳
既往歴：32歳と35歳時 子宮筋腫に対し筋腫核出術施行
産科歴：０妊
月経歴：初経11歳，周期 24日，整，月経痛なし
現病歴：職場検診の腹部超音波検査で肝臓に異常所見を認め，前医外科を受診した。精密検査のCT検査（図１）で肝臓に小さな血管腫及び，両肺野に境界明瞭な小結節を多数認め，肺転移や真菌症が鑑別に挙がった。空洞形成がないことや全て境界明瞭なことから真菌症は非典型的であった。肺病変と骨盤内に腫瘤性陰影を認め，肉腫やSTUMP（Smooth Muscle Tumor of Uncertain Malignamt Potential）も鑑別に挙がった。骨盤内腫瘤の精査目的で，前医産婦人科へ紹介された。胸部症状は認めなかったが，約１年前から腹部膨満感は認めていた。

FDG-PET検査では，骨盤内に軽度のFDG集積（early SUV max: 4.760～7.570, delayed SUV max: 6.330～7.800）を認める腫瘤を認め，肉腫の鑑別が必要と指摘された。しかし，変性筋腫の偽陽性例の報告も多々あるためFDG-PET検査での鑑別は困難との読影結果であった。多発性肺結節には明らかなFDG集積は認めず，その他の部位にも肺転移の原発巣を疑うFDG集積は認めなかった（図２）。

骨盤部MRI検査では，子宮頸部～体部に筋腫を疑う境界明瞭な腫瘤を複数個認め，子宮両側にT1強調像で等信号，T2強調像でやや高信号を呈する辺縁整，境界明瞭，均一な造影効果を示す軟部腫瘤を認め変性筋腫が疑

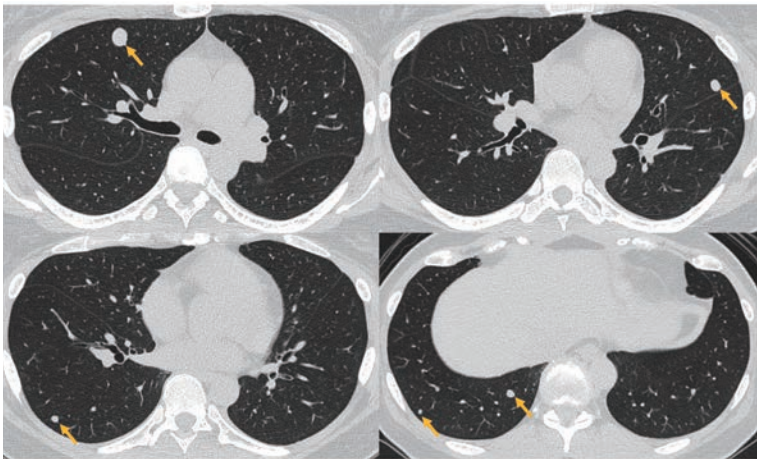

図１　胸部CT画像
両側肺野に境界明瞭な小結節が多発していた（矢印）。

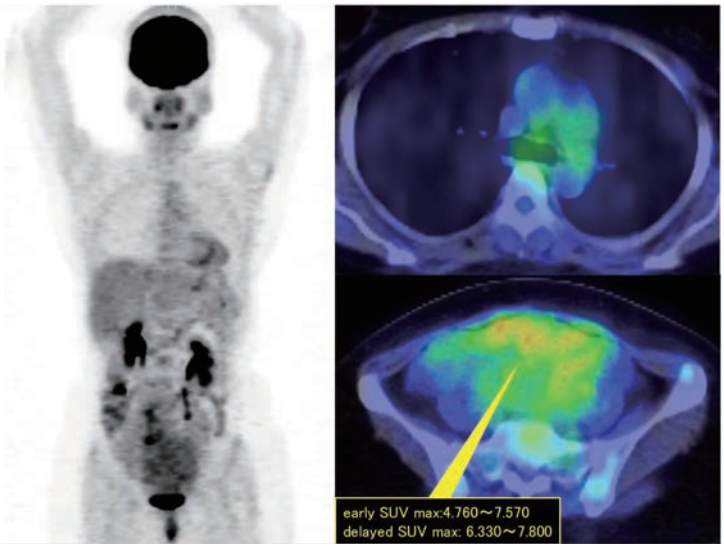

図２　PET-CT検査（左：冠状断，右上：胸部水平断，右下：骨盤部水平断）
骨盤内にFDG集積を認める腫瘤を認めた。肺結節には明らかなFDG集積は認めず，その他の部位に悪性疾患の原発巣を疑うFDG集積は認めなかった。

われ，肉腫やSTUMPを疑う所見は認めなかった。両側付属器には異常所見は認めなかった（図３）。しかし，子宮両側の軟部腫瘤は悪性リンパ腫が鑑別に挙がるとの指摘を受け，前医血液内科にも紹介となった。悪性リンパ腫としてはFDG-PET検査のFDG集積が乏しいが，MALTリンパ腫は可能性は否定できず，鑑別に挙げられた。

BMLやMALTリンパ腫などを疑われ，肺生検も含めた精査目的で呼吸器外科を有する当院へ紹介となった。

初診時理学的所見：161cm，70.4kg，BMI 27.1，SpO_2 99%（room air）

経腟・経腹超音波検査所見：子宮頸部に12cm大，子宮体部に１～３cm大の筋腫を３個認める他，子宮体部両側に径７～８cm大の不整形腫瘤を認めた。腹水貯留は認めなかった（図４）。

血液検査：WBC 4,800/μL，Hb 10.5g/dL，Plt 38.6万/μL，LDH 166U/L，CRP 0.06mg/dL，Dダイマー 0.6μg/mL

臨床経過：

当院放射線科の読影では，FDG-PET検査で肺病変に対する原発巣を認めないことから，肺の多発結節影は肺のBMLの可能性が高いが，MALTリンパ腫の可能性は完全に排除できないとの回答であった。MALTリンパ腫の除外診断目的で，まず骨盤内腫瘍に対してCTガイド下針生検を施行したが，腹膜組織が採取されたのみで診断に至らなかった。

肺のBMLならBMLが性ホルモン依存性に増大する可能性が指摘されていたため，次に肺結節の生検（胸腔鏡肺部分切除術）を行って肺病変の確定診断後，BMLであれば圧迫症状を有する骨盤内腫瘤に対して子宮全摘及び両側付属器摘出を行う方針とした。しかし，肺生検後に子宮腫瘍に対する手術を予定していたが，本人の強い希望で子宮腫瘍に対する手術を先行する方針となった。BMLの可能性が高いと考えていたため，十分な説明同意の下に子宮全摘出及び両側付属器摘出を施行した。病理組織検査の結果，紡錘形細胞が束をつくって

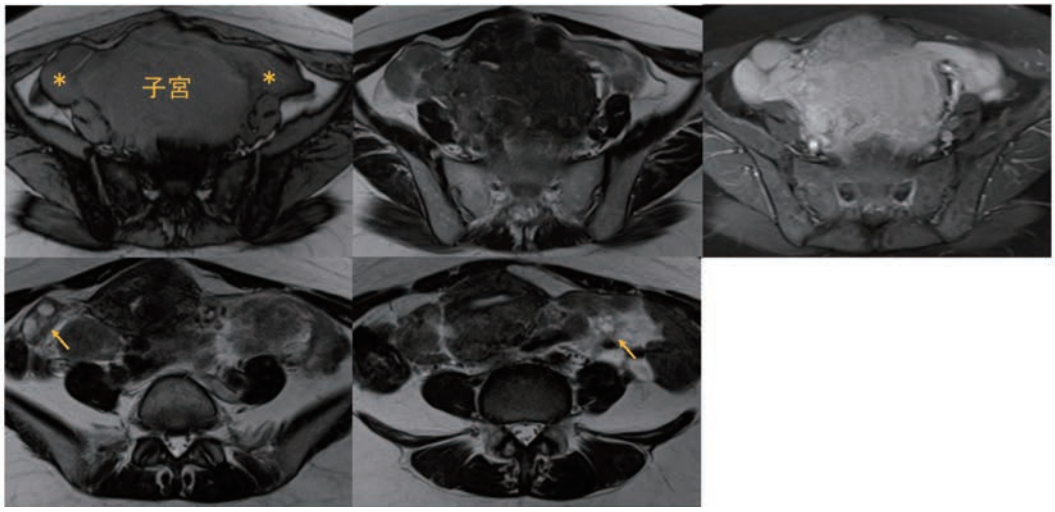

図３　骨盤部単純・造影MRI検査（上段左：T1WI，中央：T2WI，右：造影T1脂肪抑制，下段：T2WI）
子宮両側にT1強調像で等信号，T2強調像でやや高信号を呈する辺縁整，境界明瞭，均一な造影効果を示す軟部腫瘤を認めた（＊）。両側付属器は正常外観であった（矢印）。

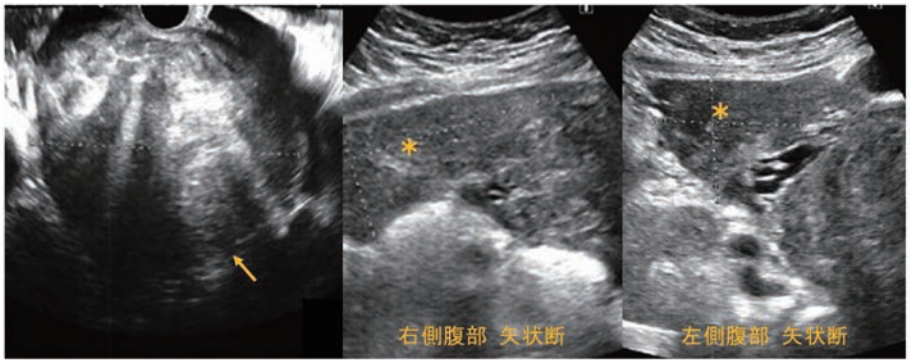

図４　初診時の超音波検査（左：経腟超音波検査，中央・右：経腹超音波検査）
子宮頸部に12cm大の筋腫を疑う腫瘤（矢印），子宮体部両側に径７～８cm大の不整形腫瘤を認めた（＊）。

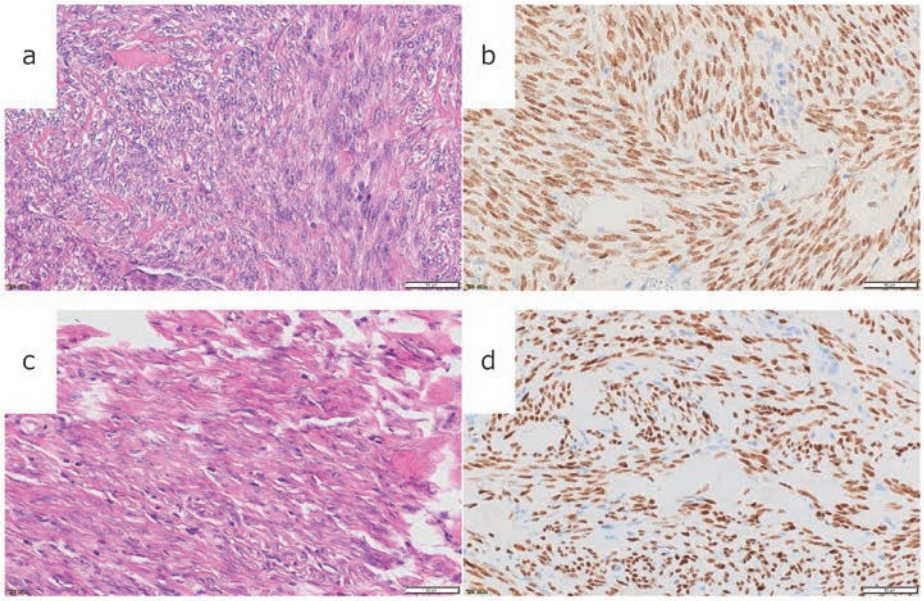

図５　病理組織像

a）子宮　HE染色（×400），b）子宮　ER免疫染色（×400）
HE染色では紡錘形細胞が束をつくって錯綜，増殖し，異型や分裂像増加は認められなかった。免疫染色ではER陽性を示した。
c）肺　HE染色（×400），d）肺　ER免疫染色（×400）
HE染色では束状に配列する紡錘形細胞が錯綜，増殖しており，異型に乏しく，分裂像は認められなかった。免疫染色ではER陽性を示した。

錯綜，増殖し，硝子化を認めた。細胞密度が比較的高いが，異型や分裂像は認められなかった。免疫染色でα-SMA強陽性，desmin陽性，CD10陽性，ER陽性であり，境界明瞭な結節を形成していることからleiomyomaと診断された。静脈内に腫瘍の増殖がありintravenous leiomyomatosisパターンも伴っていた（図５）。

次に，呼吸器外科で肺結節の一部を生検（胸腔鏡下左上葉部分切除術）した。病理組織検査の結果，束状に配列する紡錘形細胞が錯綜，増殖しており，異型に乏しく，分裂像は見られずleiomyomaと診断された。ER陽性であり，肺のBMLの診断となった（図５）。

両側付属器摘出後のため残りの肺結節は摘出せずに経過観察しており，現在術後15か月で肺結節に著変はなく，新たな結節の出現も認めていない。

考　　案

今回の症例から，子宮筋腫の既往があって肺に結節を認める際には悪性疾患の検索のみではなくBMLも念頭に置く必要性があると思われた。確立した治療法は無いが，BMLはER，PgR陽性例が多くホルモン感受性を有しているといわれているため，BMLやBMLを疑う閉経前の症例では子宮全摘出の際などには同時に両側卵巣摘出を考慮する必要があると考えられる。

Barnas et al.[5]は1965年から2016年までのBMLに関する126英文文献によるreviewで，BMLの発症は子宮筋腫の手術既往例に多く，子宮摘出後が129例，筋腫核出後が32例で，筋腫手術の既往が無いのはわずか10例のみであり，初回の手術年齢は平均38.5歳，BMLと診断された年齢は平均47.3歳，初回手術からBMLと診断がつくまでの期間は約10～15年と報告している。転移部位は肺が多いが（85%），まれに脊髄，乳房，胸膜，脳，肋骨・脊椎，虫垂，心臓，血管，骨格筋，軟部組織，リンパ節，後腹膜などへの転移例も報告がある。肺病変の多くは両側性で多発性であり結節サイズの平均径は２～44mmだが，長径15cmの巨大結節の報告もある[6]。

BMLは無症状のことが多く健康診断の胸部単純X線撮影で偶発的に発見されることが多いが，47.5%は咳，息切れ，胸痛，呼吸困難などの症状で発見されている[5]。本症例も多くの報告例と同様に，32歳時と35歳時に子宮筋腫に対し筋腫核出術の既往が２回あり，初回手術から11年目にBMLを指摘された。胸部症状は認めず，職場検診の腹部超音波検査で肝臓に異常所見を指摘され，その精査のCT検査において，多発性肺結節及び子宮腫瘍が指摘された。

腫瘍の発育は緩徐で予後は良好とされているが，喀血を起こし経皮的動脈塞栓術と外科的切除を施行した例[7]，急性呼吸窮迫症候群となった例[6]や呼吸不全による死亡例の報告もある[1), 8), 9)]。そのため，子宮筋腫やその手術既往があり肺に結節を認める際には，悪性疾患の検索のみではなくBMLも念頭に置く必要性があること，また，今回の症例は術前検査の胸部単純X線撮影でも陰影を確認できていることからも，子宮筋腫やその手

表１　肺多発転移症例の治療法と転帰（閉経前で本人が治療を希望した31症例）

治療法		肺結節の転帰
付属器摘出（n=4）		縮小1名，変化なし1名，転帰不明1名，縮小後に増大1名
GnRHa投与後に付属器摘出（n=6）		縮小2名，変化なし2名，転帰不明2名
ホルモン療法（n=21）	GnRHa（n=13）	縮小6名，変化なし4名，転帰不明1名，縮小後に治療中止で増大2名
	プロゲステロン製剤（n=3）	変化なし1名，縮小後に治療中止で増大1名，縮小後に増大1名
	SERM（n=2）	縮小1名，変化なし1名
	アロマターゼ阻害剤（n=1）	縮小1名
	詳細不明（n=2）	縮小1名，増大1名

術既往がある患者に対しての術前検査の際には，胸部単純X線画像に結節陰影を認めないか注意を払う必要があると思われた。

多発性肺転移を有するBMLに対しては，外科的切除で完治を目指すことは困難であり，現時点では肺のBMLに対する治療法に関して一定のコンセンサスはない。子宮平滑筋腫ではエストロゲン（E2）によってPgRの発現が誘導され，プロゲステロン（P4）分泌が増加することで平滑筋腫の細胞が増殖することが解明されている[4]。BMLの腫瘍細胞でもERやPgR陽性例が多く[2]，ホルモン感受性を有する症例に対しては，外科的去勢としての両側卵巣摘出術や，GnRH agonist（GnRHa），プロゲステロン製剤，選択的エストロゲン受容体モジュレーター（SERM），アロマターゼ阻害剤投与などによるホルモン療法が行われていることが多い[3, 4]。閉経期以降は自然消退するといわれているが[2, 3]，肺の結節が増大した報告もある[10, 11]。

肺多発転移のBMLに対する治療法に関して過去20年間の本邦の症例を検討した。医中誌Webで2000年１月１日から2020年11月11日までの期間で“良性転移性平滑筋腫”または“benign metastasizing leiomyoma”のキーワードで原著論文のみを抽出し，重複があるものと入手困難であった１件を除き58件63症例を検討した。転移部位は肺のみ47例，肺＋その他14例，その他２例で，肺の多発転移は57例あり，この57例に対して検討をおこなった。

明らかに閉経後と確認できた患者は５例で，そのうち４例は経過観察のみで残存肺結節の増悪は認めていない。閉経後で両側卵巣摘出もされている71歳の症例では残存肺結節の増大を認めたため酢酸メドロキシプロゲステロン（MPA）を投与され，その後は腫瘍の増大は認めていない[12]。閉経に近い年齢あるいは血中FSH，LH，E2値が閉経レベルの３例も経過観察のみであったが腫瘍の増悪は認めていない。閉経前で本人が治療を希望した31症例に対しては，治療法と転帰を表１に記した。肺結節が縮小した症例が12例，変化しなかった症例が９例であった。いったん縮小した後に増大を認めた症例が５例あるが，これに関しては，ホルモン療法後に腫瘍の縮小が認められたが，治療終了または自己中断後に増大を認めた３例[13, 14, 15]，付属器摘出を施行されたが癒着のため摘出が完全でなく一部卵巣組織の残存が疑われる例[16]，卵巣は温存されておりMPAを服用しているにも関わらず緩徐に増大している例であった[10]。増大を認めた症例は，ホルモン療法（詳細不明）の後に肺腫瘍により喀血を認め，腫瘍塞栓術を施行されたが効果がなく肺腫瘍切除後に症状が改善した例であった[7]。また，閉経前で治療を希望せず経過観察していた34歳の症例では腫瘍の増大を認めた[17]が，その他の経過観察症例では増大を認めなかった。

上記検討した内容からは，肺多発転移のBMLへの対応としてはDai et al.[18]も述べているが，閉経後や閉経前でも無症状の症例に対しては経過観察も可能と思われる。閉経前で症状を有している症例や結節の増大を認める患者に対しては，両側卵巣摘出（妊孕能温存の希望が無く子宮摘出予定の場合），GnRHa，プロゲステロン製剤，SERM，アロマターゼ阻害剤投与などによるホルモン療法を行い，効果が無ければ外科的摘出を考慮という方針が勧められるのではないだろうか。

本症例でも本来なら開腹手術の前に肺生検を行ってBMLの診断を確定し，圧迫症状を有している骨盤内腫瘤に対して子宮全摘出と同時に肺転移巣のコントロール目的に両側付属器摘出を行うことが望ましいと考えるが，患者の強い希望によって肺生検より先に開腹手術を行うこととなった。しかし，術前の画像検査で肺のBMLを強く疑ったため，子宮全摘出と両側付属器摘出を施行した。現在術後15か月経過したが，肺結節に著変はなく新たな結節の出現も認めていない。しかし，閉経後や両側付属器摘出後にBMLの増悪を認めた例もあり[19, 20]，脂肪組織や脳，筋肉，皮膚組織など全身に広く分布しているアロマターゼによって閉経後や両側付属器摘出後もエストロゲンが産生され腫瘤が増大する可能性が考えられるため，今後も長期間注意深い経過観察が必要である。

近年，BMLにおける遺伝子レベルの解明も進んでおり，Soritsa et al.[21]はBMP 8B遺伝子の変異を報告し，Nguyen et al.[22]はBML患者に対してがん遺伝子パネル検査のFoundation Oneを行い，ARID2，BCL11B，NTRK1，TCL1A，XPO1の５個の新たな遺伝子変異を

報告した。このように遺伝子レベルの解明が進むことで，ホルモン療法に抵抗性があり治療に難渋する症例に対して新たな治療法の選択肢が増えることを期待したい。

文　献

1）Steiner PE. Metastasizing fibroleiomyoma of the uterus-Report of a case and review of the literature. Am J Pathol 1939; 15: 89–110.7.

2）Jautzke G, Muller-Ruchholtz E, Thalmann U. Immunohistological detection of estrogen and progesterone receptors in multiple and well differentiated leiomyomatous lung tumors in women with uterine leiomyomas (so-called benign metastasizing leiomyomas): A report on 5 cases. Pathol Res Pract 1996; 192: 215–223.

3）Rivera JA, Christopoulos S, Small D, Trifiro M. Hormonal manipulation of benign metastasizing leiomyomas: report of two cases and review of the literature. J Clin Endocrinol Metab 2004; 89: 3183–3188.

4）Ali M, Al-Hendy A. Selective progesterone receptor modulators for fertility preservation in women with symptomatic uterine fibroids. Biol Reprod 2017; 97: 337–352.

5）Barnas E, Ksiazeek M, Ras R, Skret A, Skret-Magierto J, Dmoch-Gajzlerska E. Benign metastasizing leiomyoma: A review of current literature in respect to the time and type of previous gynecological surgery. PLoS One 2017; 12: e0175875.

6）Pstre J, Juvin K, Grand B, Gibault L, Valcke J, Israel-Biet D. Pulmonary benign metastasizing leiomyoma presented as acute respiratory distress. Respirol Case Rep 2017; 5: 1–3.

7）Miyazaki M, Nakayama A, Noda D, Maehara Y, Tsushima Y. Difficulty in complete transarterial embolization for pulmonary benign metastasizing leiomyoma with massive hemoptysis. Jpn J Radiol 2014; 32: 53–57.

8）Wolff M, Silva F, Kaye G. Pulmonary metastases (with admixed epithelial elements) from smooth muscle neoplasms. Report of nine cases, including three males. Am J Surg Pathol 1979; 3: 325–342.

9）Ofori K, Fernandes H, Cummings M, Colby T, Saqi A. Benign metastasizing leiomyoma presenting with military pattern and fatal outcome: Case report with molecular analysis & review of the literature. Respir Med Case Rep 2019; 27: 100831.

10）泉山典子，三木祐，斎藤泰紀，鈴木博義，菊池喜博．14年間にわたり治療経過を観察している肺良性転移性平滑筋腫の１例．日呼吸会誌 2011；49：271–276.

11）谷内毅，矢鋪憲功，福岡佑太，野本一博，向宗徳，松本勲．20年間に６回の切除を行った良性転移性平滑筋腫の１例．胸部外科 2017；70：223–226.

12）福井章正，蓮尾泰之．Benign Metastasizing Leiomyomaの一例．日婦腫瘍会誌 2008；26：166–169.

13）永島明，川崎雅之，綿屋洋，吉松隆，大崎敏弘．診断後長期経過を観察し得たbenign metastasizing leiomyomaの１例．肺癌 2003；43：729–733.

14）柳沼裕嗣，藤生浩一，管野隆三，宮元秀昭，鈴木弘行．子宮筋腫術後に伴う良性転移性肺平滑筋腫の２例．日呼外会誌 2014；28：651–656.

15）松木貴子，徳山治，深山雅人，川村直樹．子宮平滑筋肉腫の肺転移とするか，良性転移性平滑筋腫とするか，診断ならびに取り扱いに苦慮した子宮類上皮平滑筋腫瘍の１例．産婦の進歩 2015；67：276–284.

16）秦さおり，川北かおり，小菊愛，伊藤崇博，奥杉ひとみ，近田恵里，佐原裕美子，竹内康人，片山和明，橋本公夫．子宮筋腫術後に発生した肺転移を伴う良性転移性平滑筋腫の１例．産婦の進歩 2013；65：51–57.

17）松田佳也，八柳英治，佐藤啓介．子宮筋腫多発肺転移の１例．日胸臨 2011；70：89–94.

18）Dai HY, Guo SL, Shen J, Yang L. Pulmonary benign metastasizing leiomyoma: A case report and review of the literature. World J Clin Cases 2020; 8: 3082–3089.

19）神谷典男，井篦一彦，加納武夫．Metastasizing Leiomyomaが疑われた２症例．産婦の実際 1991; 40：1437–1439.

20）Yarci A, Bayramov V, Sukur YE, Yuce T, Berker B. Vaginal vault leiomyoma: 25 years after total abdominal hysterectomy. J Minim Invasive Gynecol 2010; 17: 116–117.

21）Soritsa D, Teder H, Roosipuu R, Tamm H, Laisk-Podar T, Soplepmann P, Altraja A, Salumets A, Peters M. Whole exome sequencing of benign pulmonary metastasizing leiomyoma reveals mutation in the BMP8B gene. BMC Medical Genet 2018; 19: 20.

22）Nguyen TC, Drew PA, Dang LH, Yuan C. Cancer genes mutations in benign metastasizing leiomyoma: A case report. Cureus 2019; 11: e5154.

【連絡先】
樫部真央子
山口県済生会下関総合病院産婦人科
〒759-6603　山口県下関市安岡町 8-5-1
電話：083-262-2300　FAX：083-262-2301
E-mail：msnk261007@gmail.com

現代産婦人科　Vol.70 No.1，2021 年，pp.113-116

産科危機的出血に対しフィブリノゲン製剤を使用した４例

綱掛　恵・小西　晴久・平井雄一郎・張本　姿・藤本　英夫

市立三次中央病院　産婦人科

Four cases of critical obstetric hemorrhage treated with fibrinogen concentrate

Megumi Tsunakake・Haruhisa Konishi・Yuichiro Hirai・Shina Harimoto・Hideo Fujimoto

Department of Obstetrics and Gynecology, Miyoshi Central Hospital

産科危機的出血の病態は高度な低フィブリノゲン血症による凝固障害である。当院では産科危機的出血の要因となる産科播種性血管内凝固症候群（Disseminated intravascular coagulation: DIC）や低フィブリノゲン血症（フィブリノゲン≦150 mg/dl）に対するフィブリノゲン製剤（Fibrinogen Concentrate: FC）の使用に関し，2018年９月から院内倫理委員会の承認を得ている。当院で産科危機的出血に対しFCを用いた４例について報告する。

【症例】４例の分娩方法は全て帝王切開術で，３例が緊急症例であった。病態は常位胎盤早期剝離が２例，弛緩出血が２例であった。総出血量は平均2287 g（810－3459 g），産科DICスコアは９－20点であった。投与前のフィブリノゲンは平均111 mg/dl（41.9－148.7 mg/dl）と低下したが，投与後12時間までにフィブリノゲンは平均247.2 mg/dl（147－343.8 mg/dl）まで上昇した。４例のうち１例はFCのみでフィブリノゲンは上昇し，３例で新鮮凍結血漿（Fresh Frozen Plasma: FFP）を４－12単位使用した。全例で手術翌日までに止血は得られ，１例は妊娠高血圧腎症から急性腎不全を発症し血液透析を要した。

【考察】産科危機的出血の改善には止血や循環管理とともに迅速なフィブリノゲンの補充が重要である。FFPは溶解により投与が遅れることや大量投与による肺水腫や希釈性凝固障害が問題となる。FC ３ gはFFP 20単位に相当しフィブリノゲンを約100 mg/dl上昇させるため，総輸血量を低下させながら迅速にフィブリノゲンを補充することが可能である。

In critical obstetric hemorrhage, disseminated intravascular coagulation (DIC) and massive hemorrhage cause significant consumption of coagulation factors, especially fibrinogen, which contributes to the bleeding tendency. Therefore, rapid fibrinogen replacement is important, as is hemostasis and circulatory management. At our hospital, the use of fibrinogen concentrate for obstetric DIC and hypofibrinogenemia has been approved by the hospital ethics committee. We report four cases of critical obstetric hemorrhage treated with fibrinogen concentrate at our hospital.

All four patients delivered through cesarean section, and three of them were emergency cases. The pathologies were placental abruption in two cases and atonic bleeding in the other two cases. The mean total blood loss was 2287 g (810–3459 g), and the obstetric DIC score ranged from 9 to 20 points. Prior to fibrinogen administration, fibrinogen levels had decreased to a mean of 111 mg/dL (41.9–148.7 mg/dL); however, 12 hours after administration, fibrinogen levels had increased to a mean of 247.2 mg/dL (147–343.8 mg/dL).

Rapid fibrinogen replacement is important in critical obstetric hemorrhage; however, fresh frozen plasma administered late due to thawing and large doses can cause pulmonary edema and dilutional coagulopathy. Fibrinogen concentrate can efficiently and rapidly increase fibrinogen levels and stop bleeding.

キーワード：産科危機的出血，フィブリノゲン，フィブリノゲン製剤
Key words：critical obstetrical hemorrhage, fibrinogen, fibrinogen concentrate

緒　　言

産科危機的出血の病態は，高度な低フィブリノゲン血症による凝固障害であるため，その治療には止血や循環管理とともに迅速なフィブリノゲンの補充が重要である[1,2,3]。フィブリノゲンの補充には新鮮凍結血漿（Fresh Frozen Plasma: FFP）が用いられるが，溶解による投与の遅延や大量投与による肺水腫や希釈性凝固障害が問題となる。当院では2018年９月に院内倫理委員会の承認を受け，産科播種性血管内凝固症候群（Disseminated intravascular coagulation: DIC）や低フィブリン血症（フィブリノゲン≦150 mg/dl）に対しフィブリノゲン製剤（Fibrinogen Concentrate: FC）を使用している。産科危機的出血における当院でのFC使用経験を報告する。

症　　例

2018年９月～2021年３月までの当院での分娩件数は

1290例で，このうち産科危機的出血に対しFCを使用した症例は４例であった。

＜症例１＞

38歳，10妊３産。妊娠31週２日に大量の性器出血を認め救急外来を受診した。常位胎盤早期剝離と診断し，術前の血液検査を待たず，全身麻酔下で緊急帝王切開術を施行した。術中総出血量は810 g（術前の性器出血量は測定不能）で非凝固性であった。術後に判明した血液検査ではHb 5.6 g/dl，PLT 17.5×10^4/μl，凝固異常（フィブリノゲン148 mg/dl，PT 13.5秒，APTT 34.6秒，AT-Ⅲ 53.2%（基準値70%），FDP＞10 μg/ml）を認めた。Shock Index（SI）1.0，産科DICスコア10点であった。手術直後からFC ３ g，赤血球製剤（RBC）４単位，AT-Ⅲ 1500単位を投与した。FC投与後６時間までにフィブリノゲンは284 mg/dlまで上昇し，術後翌日の腟鏡診では出血は少量で凝固していた。特記すべき有害事象なく経過し，術後６日目に退院した。

＜症例２＞

37歳，４妊２産。妊娠33週０日に性器出血を認め救急外来を受診した。妊娠高血圧腎症，常位胎盤早期剝離と診断し，全身麻酔下で緊急帝王切開術を施行した。術中総出血量は1720 g（術前の性器出血量は測定不能），非凝固性出血であった。術後に再検した血液検査ではHb 4.2 g/dl，PLT 9.7×10^4/μl，凝固異常（フィブリノゲン41.9 mg/dl，PT 19秒，APTT 48.6秒，AT-Ⅲ 32.1%，FDP＞10 μg/ml）を認めた。SI 1.1，産科DICスコア13点であり，FC ３ g，RBC ４単位，AT-Ⅲ 1500単位，FFP ４単位を投与した。FC投与後12時間までにフィブリノゲンは147 mg/dl，術後翌日には254 mg/dlまで上昇し，腟鏡診では徐々に凝血塊を認めるようになり止血が得られた。妊娠高血圧腎症のため，術後早期にニカルジピン，硫酸マグネシウムを開始し，降圧と子癇予防を行った。術後翌日には呼吸状態は安定していたが，妊娠高血圧腎症から急性腎不全（血清Cr 3.91 mg/dl，eGFR 11.4 ml/min/1.73m^2，尿量＜0.5 ml/kg/時）を発症し，術後９日目まで血液透析を要した。血栓予防に抗凝固療法を行い，徐々に離床をすすめ術後22日目に退院した。

＜症例３＞

42歳，２妊１産。妊娠39週０日に陣痛発来し受診したが，子宮内感染により子宮内胎児死亡となった。誘発分娩を試みたが，重複子宮であり分娩遷延したため緊急帝王切開術を施行した。癒着胎盤であり術中に用手剝離を行った。胎盤剝離後子宮収縮剤を投与したが，子宮収縮は不良で弛緩出血となったため，子宮をB-Lynch縫合した。術中総出血量は3160 gでSI 2.0に達し，術中に意識レベルの低下を認めたため，全身麻酔に変更した。術中の血液検査でHb 5.9 mg/dl，PLT 5.6×10^4/μl，凝固異常（フィブリノゲン110 mg/dl，PT 15.3秒，APTT 59.7秒，AT-Ⅲ 33.7%，FDP＞10 μg/ml）を認め，産科DICスコア20点であった。非凝固性の出血であり，術中からFC ３ g，RBC 10単位（異型輸血を含む），FFP 12単位（異型輸血を含む），血小板製剤（PLT）20単位，AT-Ⅲ 1500単位を投与した。FC投与後12時間までにフィブリノゲン343 mg/dlまで上昇し，腟鏡診での出血は少量で凝固していた。術後翌日に抜管し，術後10日目に退院した。

＜症例４＞

34歳，１妊０産。妊娠37週３日，低置胎盤のため選択的帝王切開術を施行した。胎盤剝離面から持続出血を認め，術中にBakri® バルーンを留置し自己血300 gを返血した。帰室後，Bakri® バルーンの脱落により出血が増加した。非凝固性の出血で，術中からの総出血量は3459 g，SI 1.1，血液検査ではHb 6.5 g/dl，PLT 17×10^4/μl，凝固異常（フィブリノゲン146 mg/dl，PT 14.6秒，APTT 42.4秒，FDP＞10 μg/ml）を認め，産科DICスコア９点であった。子宮収縮剤の投与とともに，FC ３ g，RBC ６単位，FFP ６単位を投与した。FC投与後６時間でフィブリノゲンは276 mg/dlまで上昇し，術後翌日の腟鏡診での出血は少量で凝固していた。術後２日目から離床を開始し，術後７日目に退院した。

各症例のまとめを表１，各症例のフィブリノゲンの推移を図１に記す。症例２～３のフィブリノゲン推移にはFFP投与も含まれる。全例で子宮動脈塞栓術や子宮全摘術などの止血術なく，術後翌日までに止血を得られた。

表１　各症例のまとめ

症例	年齢	週数 妊娠分娩歴	産科合併症	病態	止血までの総出血量（g）	DICスコア（点）	使用した輸血量（単位）
①	38	31週 10妊３産	なし	常位胎盤早期剝離	810＋α	10	RBC：4
②	37	33週 4妊2産	妊娠高血圧腎症（重症型）	常位胎盤早期剝離	1720＋α	13	FFP：4 RBC：8
③	41	39週 2妊1産	子宮内感染症 子宮内胎児死亡 重複子宮 癒着胎盤	弛緩出血	3160	20	FFP：12 RBC：12 PLT：20
④	35	37週 1妊0産	低置胎盤	弛緩出血	3459	9	FFP：6 RBC：6

症例２では血液製剤投与後に急性腎不全を起こしたが，FCでは有害事象として腎機能障害の報告はなく，妊娠高血圧腎症によって生じたと考える。その他の有害事象である感染症，輸血関連急性肺障害，輸血後GVHD，血栓症は全例に認めていない。

考　　案

産科危機的出血は妊産婦死亡の主要原因の１つである。「産科危機的出血への対応指針2017」ではSI≧1.0の分娩時異常出血を認め，輸液や止血剤投与などの各種対応にもかかわらず，出血持続とバイタルサイン異常あるいはSI≧1.5，産科DICスコア≧８点，フィブリノゲン≦150 mg/dlを認めれば産科危機的出血とし，出血原因の検索や止血操作とともに直ちに輸血を開始することが記されている[4]。

産科危機的出血の病態は，常位胎盤早期剝離や羊水塞栓症など血管内凝固が先行し早期に産科DICとなる消費性凝固障害と，弛緩出血や前置胎盤などの大量出血により凝固因子喪失が先行する希釈性凝固障害であり[2,5]，ともに過剰線溶を伴う高度な低フィブリノゲン血症を来す。フィブリノゲンは凝固反応の最終基質であり，血小板による一次止血に必須の蛋白であることから，低フィブリノゲン血症は止血不全に直結する[1]。また，他の凝固因子では止血可能な最低濃度は正常値の20－25％だが，フィブリノゲンの止血可能な最低濃度は正常値の40－50％（100 mg/dl）であり，大量出血ではまずフィブリノゲンが枯渇し凝固障害に陥る[1,2,4]。特にフィブリノゲンが150 mg/dlを下回ると止血能は急速に低下し，100 mg/dlを下回ると止血が困難となる[1]。以上から産科危機的出血における輸血療法では，凝固因子の中でもフィブリノゲンの迅速な補充が重要である。

止血を達成するにはフィブリノゲン≧200 mg/dlを保つことが必要である[3]。FFP ５単位（約450 ml）でフィブリノゲンが約30 mg/dl上昇するとされている。フィブリノゲンの補充には通常FFPが投与されるが，FFPは凍結保存が必要なため溶解に時間を要すること，フィブリノゲンを速やかに上昇させるためには大量かつ急速投与が必要となり，肺水腫や希釈性凝固障害，免疫学的副作用などの合併症のリスクが高まることが問題となる[2,8]。

近年，大量出血の止血において，クリオプレシピテートやFCの有用性が示されるようになった。「大量出血症例に対する血液製剤の適正使用ガイドライン」では心臓血管外科，産科，外傷による大量出血症例に対し，クリオプレシピテートやFCの投与が弱く推奨されている[3]。そのうち産科危機的出血症例では，フィブリノゲン＞200 mg/dlではFCやクリオプレシピテートの有効性が認められなかったことから，フィブリノゲン150～200 mg/dlがこれらの輸注トリガー値として提案されている[3]。クリオプレシピテートは施設での調整が必要でありFFPと同程度の管理が必要であるため，当院ではFC（フィブリノゲン－HT）を使用している。Makino et al. は，FC １ gにおけるフィブリノゲンの上昇は32.9±34.5 mg/dlと報告している[6]。FC ３ gはFFP 20単位（1800 ml）に相当しフィブリノゲンを100 mg/dl程度上昇させることができる[7,8] ため，総輸血量を低下させながら効率的にフィブリノゲンを補充することが可能である。また，産科危機的出血の多くは分娩前に予測困難であることに加え急速な転帰を辿るため，発症時の迅速な対応が必要という点において，FCはFFPやクリオプレシピテートに比べ保存期間が長いこと，溶解操作が10分程度と簡便かつ短時間であることも利点として挙げられる[1,8]。

現在FCは先天性低フィブリノゲン血症の出血傾向

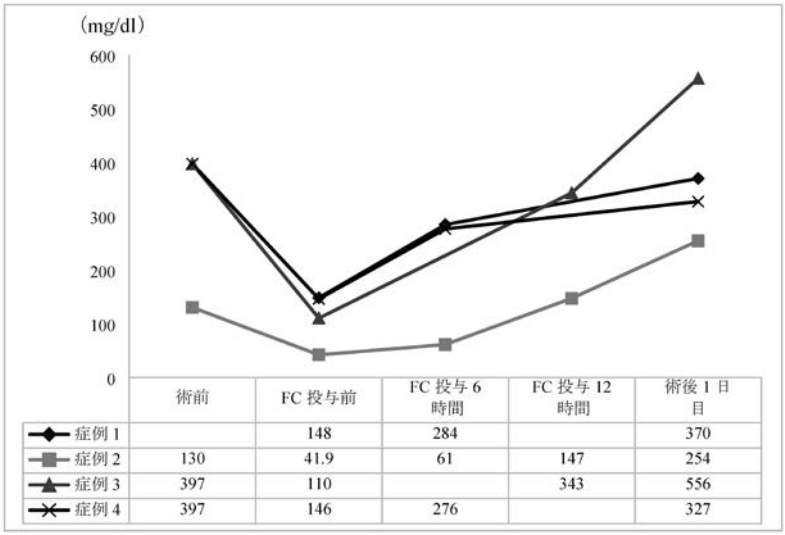

	術前	FC 投与前	FC 投与 6 時間	FC 投与 12 時間	術後 1 日目
症例 1		148	284		370
症例 2	130	41.9	61	147	254
症例 3	397	110		343	556
症例 4	397	146	276		327

図１　各症例のフィブリノゲンの推移

にのみ保険適用がある。その有害事象としてはアレルギー，血栓，感染症が挙がる。特に感染症については，過去に使用された患者の多くが肝炎ウィルスに感染し薬害訴訟となった背景があり，明確な適応や基準を満たさずFCが濫用されたことが問題とされている[9]。現在は病原微生物の不活性化が徹底され，以前よりFCの安全性は高まっているが，「大量出血症例に対する血液製剤の適正使用ガイドライン」を参考に，適応と投与基準を遵守し適正に使用しなければならないと考える。

当院では，常位胎盤早期剝離，羊水塞栓症，弛緩出血などの産科出血に伴う産科DICと低フィブリノゲン血症をFCの適応とし，FC開始基準値としてフィブリノゲン≦150 mg/dlに設定している。今回当院で経験した４例は，２例が常位胎盤早期剝離，２例が弛緩出血による産科危機的出血であり，全例でフィブリノゲン≦150 mg/dlであることを確認しFC ３ gを使用した。症例１ではFC ３ g投与後６時間でフィブリノゲンは100 mg/dl以上上昇し，止血に有効であった。その他の症例ではさらなる凝固因子の補充と循環血液量の増加のためFFPを使用した。FFPを準備するまでの間にFCを併用することで迅速にフィブリノゲンを上昇させ，止血を得ることができたと考える。

結　　論

FCは効率的かつ迅速なフィブリノゲンの補充が可能であり，産科危機的出血に有用であると考える。今後さらなるエビデンスの蓄積が望まれる。

文　　献

1）山本晃士．産科DICによる大量出血の病態と止血治療．分娩と麻酔 2016；16：17-22.
2）山本晃士．産科大量出血の病態と輸血治療．日本輸血細胞治療学会誌 2012；58：745-752.
3）宮田茂樹．大量出血症例に対する血液製剤の適正な使用のガイドライン．日本輸血細胞治療学会誌 2019；65：21-92.
4）日本産科婦人科学会，日本産婦人科医会，日本周産期・新生児医学会，日本麻酔科学会，日本輸血・細胞治療学会．産科危機的出血への対応指針2017. 2017，http://www.jaog.or.jp/all/letter_161222.pdf.［2021.05.23］
5）芝朋加，藤田靖明，高橋徹行，矢野華代，中田純，寺本友三．産科危機的出血におけるクリオプレシピテート製剤の有用性．麻酔 2019；68：749-755.
6）Makino S, Takeda S, Kobayashi T, Murakami M, Kubo T, Hata T, Masuzaki H. National survey of fibrinogen concentrate usage for postpartum hemorrhage in Japan: Investigated by the Perinatology Committee, Japan Society of Obstetrics and Gynecology. J Obstet Gynecol 2015; 41: 1155-1160.
7）Fenger-Eriksen C, Lindberg-Larsen M, Christensen ＡQ, Ingerslev J, Sorensen B. Fibrinogen concentrate substitution therapy in patients with massive hemorrhage and low plasma fibrinogen concentrations. Br J Anaesth 2008; 101: 769-773.
8）板倉敦夫．産科出血と凝固障害―フィブリノゲン補充―．Jpn J Obstet Gynecol Neonatal Hematol 2010；20：43-44.
9）山本晃士，松永茂剛，澤野誠，阿南昌弘，今井厚子，大木浩子，前田平生．大量出血に対するフィブリノゲン製剤のエビデンスと今後の展望．日本輸血細胞治療学会誌 2017；63：625-629.

【連絡先】
綱掛　恵
広島大学大学院医系科学研究科産科婦人科学教室
〒734-0001　広島県広島市南区霞町 1-2-3
電話：082-257-5262　FAX：082-257-5264
E-mail：m24tnkk@gmail.com

現代産婦人科　Vol.70 No.1，2021 年，pp.117–121

双胎の子宮頸管短縮症例に対し子宮頸管ペッサリー留置中に大量出血を伴う腟壁裂傷を認めた一例

中村　一仁・沖本　直輝・熊澤　一真・立石　洋子
大岡　尚実・相本　法慧・多田　克彦

独立行政法人国立病院機構岡山医療センター　産婦人科

Vaginal wall laceration with massive bleeding during cervical pessary placement in a twin pregnancy with short uterine cervix: a case report

Kazuhito Nakamura・Naoki Okimoto・Kazumasa Kumazawa・Yoko Tateishi
Naomi Ooka・Noritoshi Aimoto・Katsuhiko Tada

Department of Obstetrics and Gynecology, National Hospital Organization, Okayama Medical Center

経腟超音波断層法で測定した子宮頸管長の短縮は，単胎妊娠ならびに双胎妊娠における早産の予測因子であり，日本では母体の安静をベースに，塩酸リトドリンや硫酸マグネシウムを用いた薬物治療が行われてきたが，近年これらの薬物は母児への悪影響を理由に世界的には使用制限方向に向かっている。こういった背景を基に，海外では子宮頸管短縮を伴う切迫早産治療の選択肢の一つとして子宮頸管ペッサリーによる治療が試みられている。本邦でも子宮頸管短縮を伴う切迫早産に対する治療法として子宮頸管ペッサリーが注目されている。今回我々は，双胎の切迫早産に対してペッサリーの使用中に，輸血を要する大量出血を伴う腟壁裂傷を発症した症例を経験したので報告する。症例は，身長156 cmの初産婦の双胎妊娠で，妊娠28週２日に子宮頸管長0.9 cmの状態で双胎用Dr. Arabinペッサリー™を装着し，以後頸管長は改善した。入院中患者は載石位での異物感を訴えており，妊娠30週１日に片膝を抱える姿勢で爪を切った後に大量出血をきたし，腟鏡診にてペッサリー装着部に一致して動脈性の出血を伴う腟壁裂傷を認めた。裂傷による貧血加療の為に赤血球輸血を６単位投与した。裂傷縫合術後は順調に経過したが，子宮頸管は再度短縮し，妊娠34週１日に２児とも経腟分娩となった。腟壁裂傷の原因として，ペッサリーのサイズや特殊な姿勢が推測された。患者が違和感を訴えた際には，ペッサリー抜去を含め適切に対処することが最も重要と考えられた。

Cervical pessaries have been focused on recently as a treatment option for preterm labor with a short uterine cervix. Here, we report on the case of a twin pregnancy complicated by a vaginal wall laceration with massive bleeding, which required a blood transfusion during cervical pessary placement. The primipara patient was 156 cm tall with a 19.9 kg/m^2 prepregnant body mass index. We used an ARABIN™ pessary because of the short cervix–0.9-cm-long at 28 weeks and 2 d of gestation–and the length subsequently improved. The patient complained of a foreign body sensation in the lithotomy position after pessary placement. Substantial bleeding occurred at 30 weeks and 1 d of gestation after the patient cut her toenails while kneeling. A vaginal examination revealed a vaginal wall laceration with arterial bleeding, which coincided with the pessary attachment part. The clinical course was uneventful after suturing the laceration, but the cervical length was shortened again without a cervical pessary. Labor pain began at 34 weeks and 1 d of gestation, and both neonates were delivered vaginally. Based on these findings, removing the pessary after a patient complains of discomfort should be considered to provide appropriate care.

キーワード：子宮頸管ペッサリー，医学的合併症，子宮頸管短縮，双胎，腟壁裂傷
Key words：cervical pessary, medical complication, short cervix, twin pregnancy, vaginal laceration

緒　　言

経腟超音波断層法で測定した子宮頸管長の短縮は，単胎妊娠ならびに双胎妊娠における早産の予測因子であり[1)]，日本では母体の安静をベースに，塩酸リトドリンや硫酸マグネシウムを用いた薬物治療が行われてきたが，近年これらの薬物は母児への悪影響を理由に世界的には使用制限方向に向かっている[2, 3)]。こういった背景を基に，海外では子宮頸管短縮を伴う切迫早産治療の選択肢の一つとして子宮頸管ペッサリーによる治療が試みられている[2, 3)]。

切迫早産治療としてのペッサリー使用の歴史は古いが[4)]，近年ではArabinが考案した子宮頸管専用のシリコン製のドーム型ペッサリー（Dr. Arabinペッサリー™）

（図１）が世界で広く使われている[1)]。本ペッサリーの子宮頸管短縮症例を対象とした臨床研究は，Arabin et al.[1)] によるパイロット研究に始まり，単胎妊娠を対象とした早産減少効果が2012年にGoya et al.[5)] により報告された。その後否定的な報告も散見され[2, 3, 6)]，2019年に報告されたメタ解析では有効性は限定的とされている[7)]。双胎妊娠に対する有用性に関しては，単胎症例も含め今後の更なる研究を待たねばならないものの，2013年のLiem et al.[8)] による報告以来，肯定的なものが多い[2, 3, 6)]。

ペッサリーの主な合併症に関しては，ペッサリーの後方への腟分泌物の貯留を原因とした帯下の増加が問題となるが，病的ではなく抜去の原因とはならないとされている[1, 9)]。このように，妊娠中のペッサリーの使用は一般的には安全と考えられているが[9)]，子宮頸部の一部が壊死した症例[1)] や母体が敗血症となった症例[10)] など，稀ではあるが重大な副作用例の報告もあり注意を要する。今回我々は，子宮頸管短縮を伴う双胎の切迫早産に対して早産予防目的でDr. Arabinペッサリー™を使用し，留置後13日目に，輸血を必要とする大量出血を伴う腟壁裂傷を発症した症例を経験したので報告する。

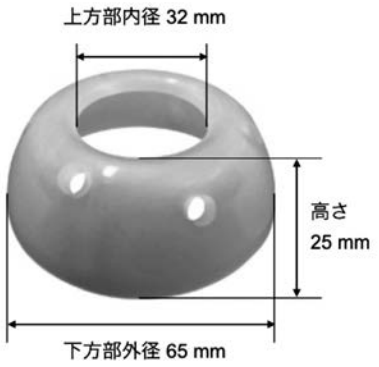

図１　Dr.Arabinペッサリー™の概観
図はDr. Arabin Pessaryのカタログ[15)] より引用し一部改変した。
図内に本症例で使用した各サイズを記載した。

症　　例

症例は25歳，身長157 cm，非妊時体重49 kg（非妊時body mass index 19.9 kg/m^2），１妊０産で既往歴，家族歴に特記事項はない。自然妊娠の二絨毛膜二羊膜双胎で，妊娠経過に異常は認めていなかった。妊娠23週５日に子宮頸管長が2.2 cmと短縮を認め，切迫早産と診断され当科に紹介となり，同日より入院管理となった。子宮頸管長の推移を含め入院後の経過を図２に示す。入院時より母体の動悸の訴えがあり，循環器内科での精査にて洞性頻脈，三尖弁および僧帽弁逆流症を認めたため，bed restのみで管理し症状の増悪はなく経過していた。なお，母体は定期的なフォローで心機能は良好で，全経過を通して内科的治療は必要としなかった。しかし，その後，妊娠27週３日に明らかな子宮収縮はなかったが，子宮頸管長0.9 cmと所見の進行を認めたため，硫酸マグネシウムによる持続点滴を開始した。しかし，子宮頸管長は１ cm前後で推移し明らかな効果はなかった。硫酸マグネシウムによる母体心臓への影響を考慮し，非薬物療法として，患者および配偶者から文書にて同意を得た上で，妊娠28週２日に多胎用子宮頸管ペッサリー；Dr. Arabinペッサリー™（下方部外径65 mm，高さ25 mm，上方部内径32 mm；原田産業株式会社）[11)] を装着した。腟腔が狭小であったため装着はやや困難で，装着

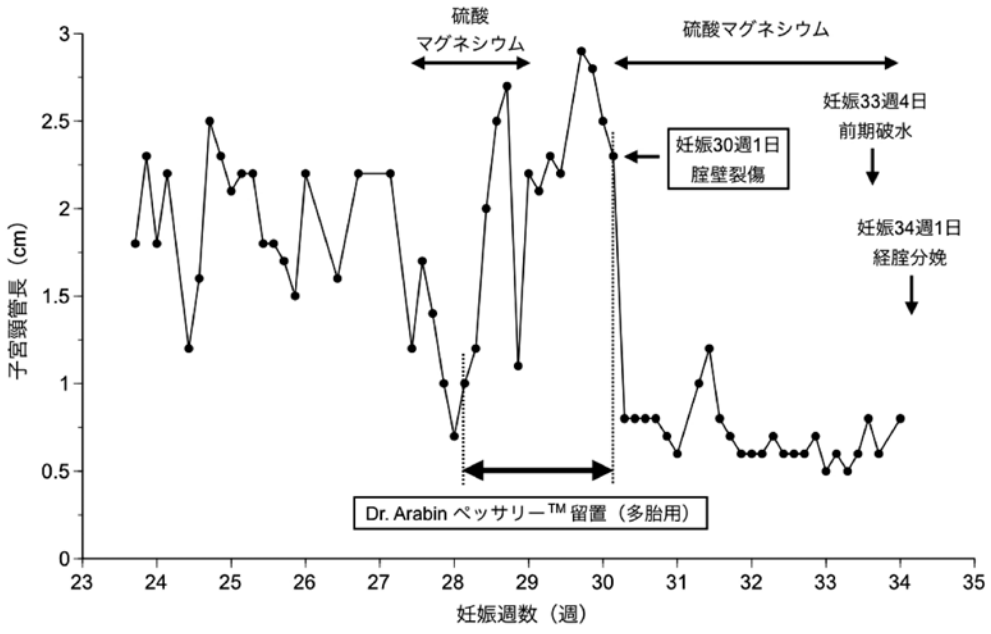

図２　入院後の子宮頸管長の推移と臨床経過

に際し患者は痛みを訴えた。装着後は，日常生活では違和感はなかったものの，内診台で砕石位をとった際の異物感を訴えた。さらに装着前にはなかった腟鏡診時の軽度の痛みも訴えた。なおペッサリーが適正に装着されていたかどうかは定期的に内診時に確認した。ペッサリー装着後の子宮頸管長は２ cm前後で推移し所見の改善を認めたため，妊娠29週０日より硫酸マグネシウムの投与は中止した。なお入院後より定期的に腟分泌物細菌培養検査を実施し，細菌性腟症が存在しないことを確認した。

上述のように，内診時以外は問題なく順調に経過していたが，妊娠30週１日（母体体重54.8 kg）にベッド上座位で片膝を抱える姿勢で患者自身が足の爪切をした後に少量の血性帯下を認めた。腟鏡診にて出血部位は不明瞭で，出血も極少量であり，両児の胎児心拍モニタリングならびに超音波検査に異常を認めなかったため経過観察としたが，初回診察から５時間後にトイレ歩行した際に大量出血（260 g）を認めた。ペッサリーを抜去し再度診察したが出血部位の同定は困難で，最終的に腟壁裂傷部位が確認できた時点（初回診察から6.5時間後）での総出血量は1200 gに達した。裂傷はペッサリー下端より腟口部側の７時方向に約１ cmのY字型の裂傷で，粘膜層のみが裂ける程度の浅い裂傷だったが（図３），動脈性の持続する出血のため全身麻酔下に止血縫合術を行った。術前から術後までの総出血量は1400 gで，術後ヘモグロビン値が6.2 g/dLだったため，赤血球濃厚液６単位を輸血した。出血を認めた際に，分娩となる可能性を考慮し母体にベタメサゾン12 mgを投与したが，出血の開始から術後にかけて，急速遂娩を必要とする母児の異常は認めなかった。

術後の母児の状態は安定していたが，ペッサリーによる加療継続は不適当と判断し，循環器内科と相談の上，早産予防として硫酸マグネシウムの持続点滴を実施した。ペッサリーの抜去により子宮頸管長は0.5～１ cmの範囲で推移し，妊娠33週４日に破水を認め，妊娠34週１日に陣痛が発来し両児とも経腟分娩となった（女児，1772 g，Apgarスコア８点/９点；男児，1792 g，Apgarスコア８点/９点）。生後１年の時点で両児とも発育および発達に問題なく経過している。

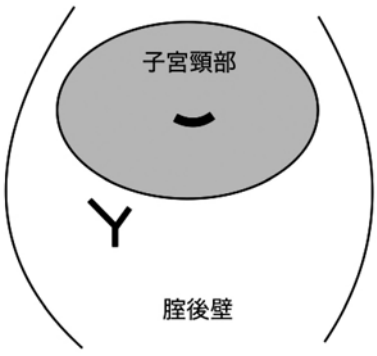

図３　腟壁裂傷の位置
腟壁裂傷は子宮頸部に隣接する腟腔の７時方向にY字型に認めた。

考　　案

Dr. Arabinペッサリー™に関する重篤な合併症報告は，陣痛発来後に分娩が進行した時点でペッサリーを抜去し，子宮頸部の一部が壊死に陥り脱落した単胎症例[1]と，妊娠25週の早産既往を持つfunnelingを認めた症例にペッサリーを装着し，妊娠21週で母体が敗血症を発症した双胎症例[10]の２例を認めるのみである。この２例の報告は，ペッサリー抜去のタイミングや局所の炎症への留意の重要性を示している。今回我々が経験した腟壁裂傷の原因として不適切なサイズの使用や姿勢の変化が推測されたので，裂傷の発生機序について考察を加える。

Dr. Arabinペッサリー™はドーム型（図１）で，下方部外径，高さ，上方部内径の組み合わせにより13種類が発売されており，サイズの選択は製品のホームページ[11]に掲載されている下記の４項目に情報を入力することでできる；（１）妊娠週数，（２）単胎か多胎か，（３）初産婦（経腟分娩歴がない・低身長の両方とも，またはいずれか一方）か経産婦（少なくとも１回の経腟分娩歴・高身長の両方とも，またはいずれか一方）か，（４）funnelingの有無。高さは２種類あり，多胎を選択すれば他の情報に関係なく，多胎用としてより大きい25 mm（単胎用21 mm）が提示される。直径の短い上方部を上にして子宮頸管に装着することで，上方部に開放したリング部分が頸管を取り巻き縫縮効果を発揮する[9]（図４ａ）。さらに，同ペッサリーの装着により，後方に存在していた子宮頸部が前方に偏位し頸管軸の方向が変化することが報告されている[12]（図４ｂ，ｃ）。これにより頸管軸に対する子宮の重量圧のベクトルが変化し，リング部分での子宮頸管の縫縮効果と併せて頸管開大を物理的に防いでいると考えられている[9, 12]。この時，ドーム部分が腟円蓋に密着して装着されるため，直径の長い下方部は骨盤底で支持されることとなり（図４ａ），子宮との解剖学的関係より座位や仰臥位にて図４の矢印部分に圧が加わると推測される。

Dr. Arabinペッサリー™は2013年の時点で，ヨーロッパやスカンジナビアを中心にその使用が承認されているが[9]，これらの国々の女性の平均身長は日本人女性より高い[13]。今回使用したサイズより小さいものは，下方部外径，上方部内径は同じで高さのみ小さい（21 mm），海外では単胎用として発売されているものしか存在しない。しかし本症例では，ペッサリーの装着が他の患者と比べて困難だったこと，装着後に砕石位で異物感を訴え

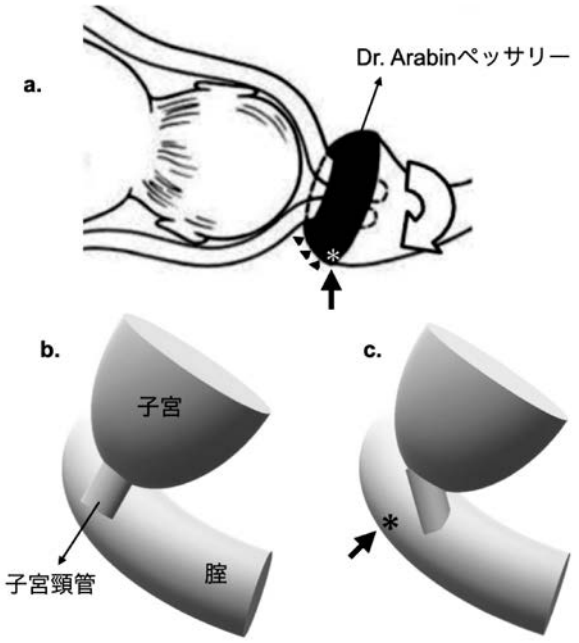

図４　腟壁裂傷の発生原因を推測する根拠となるシェーマ
（ａ）ペッサリーのドーム状部分は円蓋部に密着して装着される（▲）。ペッサリーの＊の部分は図ｃ．の＊に一致し，↑で示す部分に過度の外力が加わり腟後壁に裂傷が発生したと推測した。ペッサリー装着前（ｂ）と装着後（ｃ）の子宮頸部の位置の変化を示した図。図ａはArabin et al.[1]より引用し一部改変した（Dr. Birgit Arabinより掲載許可取得）。
図ｂ，ｃは文献12を参考に作成した。

たことを考えると，この患者にとっては，高さのみでなく，下方部外径も大き過ぎた可能性が考えられた。ペッサリーの高さが高いと図４で示すペッサリーと腟壁との接触面積（▲）が増加する。それに加えて，ペッサリーの下方部外径が腟腔に対して大き過ぎると，ペッサリーと腟壁との密着度が強くなるので，接触面積が広いほど，腟腔内でのペッサリーの自由度は制限される。今回患者が爪を切る際にとった片膝を抱える動作により，ペッサリーが腟壁に対して捻れるような動きが生じたと考えられる。この時，ペッサリーと腟壁が強く密着していたと仮定すると，図４で示すペッサリー下方部（＊）と接する腟壁（矢印部分）に大きな外力が加わることとなり，これにより腟粘膜に裂傷を生じたと推測される。

この症例に関して，日本での発売元である原田産業株式会社を通してDr. Birgit Arabinから，現在まで腟壁裂傷の合併症報告はないと言う返答を得た。さらに，当院では2017年から一定の適応の基に（妊娠30週未満，頻回の子宮収縮がない，細菌性腟症がない，子宮頸管長10mm未満，性器出血がない，など）同ペッサリーを試用しているが，本症例のように腟腔が狭くペッサリーの留置が困難であった症例はなかった。今まで報告にない腟壁裂傷が起きたことは，本症例が体格に比してさらに腟腔が狭小であったことが考えられる。体格や児の数だけでなく他の因子も含め装着には個別に対応する必要があるのかもしれない。その中でも患者の訴える違和感や異物感は最も重要な所見と思われる。本症例では，内診時の違和感のみで，日常生活では違和感の訴えがなかったため留置を継続したが，このような訴えが続く場合には抜去を考慮する必要があると考えられた。

本症例において，ペッサリー挿入および抜去に伴う子宮頸管長の推移を見ると，子宮頸管長の維持という観点からはペッサリーは有効に作用したと言える。しかし早産予防効果に関しては現時点では不明確で，日本においても単胎妊娠を対象に臨床研究が実施されており，この中では，適応や有効性ばかりでなく，日本人の体格にあったサイズの検討の必要性も強調されている[6, 14]。本報告もこの必要性を支持するものであり，安全な子宮頸管ペッサリーの使用のためにも，今後の研究の進展に期待したい。

利益相反

今回の論文に関連して開示するべき利益相反状態はない。

謝　辞

貴重なコメントを頂いたDr. Birgit Arabinに深謝する。

文　献

1）Arabin B, Halbesma JR, Vork F, Hübener M, van Eyck J. Is treatment with vaginal pessaries an option in patients with a sonographically detected short cervix?. J Perinat Med 2003; 31: 122–133.
2）尾崎康彦．子宮頸管ペッサリーによる切迫早産治療法．日本産科婦人科学会雑誌　2018；70：2213–2217.
3）大槻克文．早産予防管理の動向．日本周産期・新生児医学会雑誌　2020；56：1–22.
4）Cross GR. Treatment of habitual abortion due to cervical incompetence. Lancet 1959; 274: 127.
5）Goya M, de la Calle M, Pratcorona L, Merced C, Rodó C, Muñoz B, Juan M, Serrano A, Llurba A, Higueras T, Carreras E, Cabero L, PECEP-Twins Trial Group. Cervical pessary to prevent preterm birth in women with twin gestation and sonographic short cervix: a multicenter randomized controlled trial (PECEP-Twins). Am J Obstet Gynecol 2016; 214: 145–152.
6）熊谷恭子，尾崎康彦．Q17 ペッサリー使用成績の現状を教えてください．中井章人，松田義雄，大槻克文編．早産のすべて，基礎から臨床，DOHaDまで 第１版．東京：メジカルビュー社，2020：72–75.

7）Jarde A, Lutsiv O, Beyene J, McDonald SD. Vaginal progesterone, oral progesterone, 17-OHPC, cerclage, and pessary for preventing preterm birth in at-risk singleton pregnancies: an updated systematic review and network meta-analysis. BJOG 2019; 126: 556–557.
8）Liem S, Schuit E, Hegeman M, Bais J, de Boer K, Bloemenkamp K, Brons J, Duvekot H, Bijvank BS, Franssen M, Gaugler I, de Graaf I, Oudijk M, Papatsonis D, Pernet P, Porath M, Scheepers L, Sikkema M, Sporken J, Visser H, van Wijngaarden W, Woiski M, van Pampus M, Mol BM, Bekedam D. Cervical pessaries for prevention of preterm birth in women with a multiple pregnancy（proTWIN）: a multicenter open-label randomized controlled trial. Lancet 2013; 382: 1341–1349.
9）Arabin B, Alfirevic Z. Cervical pessaries for prevention of spontaneous preterm birth: past, present and future. Ultrasound Obstet Gynecol 2013; 42: 390–399.
10）de Tejade BM. Maternal sepsis complicating arabin cervical pessary placement for the prevention of preterm birth: a case report. BMC Pregnancy Childbirth 2017; 17: 34.
11）ARABIN® Cerclage Pessary perforated-Dr. Arabin GmbH & Co. KG. https://dr-arabin.de/produkt/arabin-cerclage-pessary-perforated/?lang=en［2020.12.25］.
12）Cannie MM, Dobrescu O, Gucciardo L, Strizek B, Ziane S, Sakkas E, Schoonjans F, Divano L, Jani J C. Arabin cervical pessary in women at high risk of preterm birth: a magnetic resonance imaging observational follow-up study: Ultrasound Obstet Gynecol 2013; 42: 426–433.
13）Chapter 7. Health indicators. Society at a glance 2009. OECD social indicators. https://doi.org/10.1787/soc_glance-2008-en［2020.12.25］.
14）熊谷恭子，杉浦真弓，尾崎康彦．切迫早産のペッサリー療法．産科と婦人科　2020；87：68–73.
15）Dr. Arabin Pessary．原田産業株式会社. http://medical.haradacorp.co.jp/products/sanfujin/pessary_n.html［2021.7.9］.

【連絡先】
中村　一仁
福山市民病院産婦人科
〒721–8511　広島県福山市蔵王町五丁目 23–1
電話：084–941–5151　FAX：084–941–5159
E-mail：kazukun374@gmail.com

現代産婦人科　Vol.70 No.1，2021 年，pp.123–128

子宮内膜癌・子宮内膜異型増殖症に対する妊孕性温存治療の治療効果と妊娠成績，周産期予後

田村　公・山本　由理・湊　沙希・柳原　里江・鎌田　周平
谷口　友香・阿部　彰子・西村　正人・苛原　稔・岩佐　武

徳島大学大学院医歯薬学研究部　産科婦人科学分野

Oncologic and reproductive, perinatal outcomes with fertility preservation therapy in women with endometrial cancer and atypical complex endometrial hyperplasia

Ko Tamura・Yuri Yamamoto・Saki Minato・Rie Yanagihara・Syuhei Kamada
Yuka Taniguti・Akiko Abe・Masato Nishimura・Minoru Irahara・Takeshi Iwasa

Obstetrics and Gynecology, The University of Tokushima, Institute for Health Biosciences

【緒言】子宮内膜癌（EC）および前癌病変の子宮内膜異型増殖症（AEH）に対しては，手術による子宮摘出が標準的治療とされている。しかし，子宮体癌の4.4％は40歳未満の若年者に発症し，そのうち70％以上は未経産とされる。妊孕性温存を考慮する場合は，MPA（medroxyprogesterone acetate, 400－600mg/日）療法による保存治療が適応されている。今回，徳島大学病院におけるMPA療法の治療効果と，寛解後の妊娠成績について検討した。
【方法】2002年１月から2020年８月にかけて，徳島大学病院でAEHまたはEC（ＩA期）と診断された中で，妊孕性温存を目的にMPA療法を施行された26～40歳の19症例を後方視的に検討した。
【成績】MPA療法により19症例中17例でCR，２例でPRが得られたが，その後６例に再発を認めた。その内４例では再度MPA療法が施行されCRが得られた。19症例中13例には挙児希望があり，13例全例に対して妊娠を目的として排卵誘発/生殖補助医療（ART）が施行された。MPA療法後直ちにARTを施行した症例は７例で，他の６例では排卵誘発が選択された。これらの治療の結果，10症例において合計20回の妊娠が成立し，９症例において合計12名の生児が獲得された。７例は流産，１例は重症妊娠高血圧症を合併し妊娠19週で人工妊娠中絶となった。
【結論】MPA療法により高い寛解率が得られた。また，寛解後に挙児希望患者の約77％で妊娠が成立しており，妊孕性温存を希望する症例にとってMPA療法は有効な治療法であると考えられる。一方，約32％の症例では再発を認めており挙児希望のある症例に対しては積極的な介入により早期の妊娠を図ることが望ましいと考えられた。MPA療法後の妊娠において，流産率約41％，早産率約25％といずれも高い傾向にあり，今後さらなる検討が必要と考えられる。

Objective: Medroxyprogesterone acetate (MPA) is a treatment for endometrial carcinoma that preserves fertility. We evaluated the efficacy of MPA therapy and fertility outcomes after remission.
Methods: Among patients diagnosed with endometrial cancer or atypical complex endometrial hyperplasia at Tokushima University Hospital between January 2002 and October 2020, we retrospectively analyzed 19 patients aged 26–40 years who underwent conservative management using MPA (400–600 mg/day).
Results: Seventeen (89%) patients achieved CR, and two (11%) patients achieved partial remission. Relapse occurred in 6 (32%) patients who achieved CR. Of the patients who relapsed, 4 resumed MPA therapy and went into remission. Of the 19 patients, 13 attempted pregnancy after their treatment. All patients underwent ovulation induction or assisted reproductive technology. Ten (77%) patients had twenty pregnancies, and nine (69%) of them had twelve live births. Spontaneous abortion rate was 35% (7/20).
Conclusion: MPA therapy resulted in a high remission rate and is considered an effective treatment for patients who wish to preserve their fertility. However, recurrence was observed in 32% of patients, and it was considered desirable to aim for early pregnancy by active intervention. In pregnancy after MPA therapy, the miscarriage rate and preterm birth tend to be high.

キーワード：子宮内膜癌，子宮内膜異型増殖症，MPA療法，妊孕性温存
Key words：endometrial cancer, atypical endometrial hyperplasia, medroxyprogesterone acetate（MPA）treatment

緒　言

子宮内膜癌（Endometrial cancer: EC）および前癌病変の子宮内膜異型増殖症（Atypical endometrial hyperplasia: AEH）の患者数は年々増加傾向にあり，40歳未満の子宮体癌症例数についても同様である。2018年の日本産婦人科学会婦人科腫瘍委員会報告によると40歳未満の子宮体癌症例数は493例であり全子宮体癌症例数の内4.4％を占める。[1)] 標準治療は手術による子宮摘出が標準とされている。しかし若年で子宮体癌と診断された場合，妊孕性温存について考慮する必要があり，40歳未満の若年者に対して妊孕性温存を希望される症例については病理組織学的診断，画像検査所見（MRIによる筋層浸潤の有無，CTによる卵巣を含めた遠隔転移の有無など），臨床所見，安全性についての十分な評価，患者に対して十分なインフォームドコンセントを施行した上で，妊孕性温存療法が考慮される。[2)] 妊孕性温存療法としては黄体ホルモン療法が有用とされており，MPA（medroxyprogesterone acetate, 400～600mg/日）またはMA（megestrol acetate, 160～320mg/日）が推奨されている。また，LNG-IUS（levonorgestrel intrauterine system）やメトホルミンの併用も考慮される。妊孕性温存療法により子宮体癌では70－80％，子宮内膜異型増殖症では80－90％の症例が寛解に至るが，それぞれ40％，20－30％の症例で再発すると報告されている。[3)] 寛解後の妊娠成績や周産期予後についての報告は少ない。今回徳島大学病院でのECまたはAEHに対する黄体ホルモン療法治療成績と治療後の妊娠成績について後方視的に検討した。

方　法

徳島大学病院でのECまたはAEHに対する妊孕性温存療法のプロトコルを図１に示した。ECはＩA期で高分化腺癌（G1）の症例のみ対象とした。EC（ＩA期G1）またはAEHと診断された患者の内，妊孕性温存を希望する患者に対してMPA療法を施行し，12週毎に子宮体部組織診でフォローを行った。CRが得られた症例に追加で12週間MPA療法を施行し，その後挙児希望がある患者には可及的速やかに不妊検査･治療を行った。(図１）

今回2002年１月から2020年８月にかけて，40歳未満でAEHまたはECと診断され，妊孕性温存を目的にMPA（400－600mg/日）療法を施行された患者19例を対象とした。

原疾患に対するMPA療法の治療期間，寛解率や再発率，MPA療法後の妊娠率，出生率，流産率等について後方視的に検討した。

成　績

対象とした19症例の内７症例がEC，12症例がAEHであった。年齢は26歳から40歳であり19症例の平均年齢は33歳であった。診断された時点で18症例が未経産であり，１症例は１経産であった。MPA療法により19症例中17症例（89％）でCR（complete response），２症例（11％）でPR（partial response）が得られたが，その後６症例（35％）に再発を認めた（表１）。EC/AEHそれぞれでは，ECで７症例中６症例（85％），AEHで12症例中11例（92％）でCRが得られた。ECでは７症例中２症例（29％），AEHでは12症例中４症例（33％）で再発を認めた。再発例６症例全てで再度MPA療法が施行され内４例（EC２例，AEH２例）でCRが得られた。CRが得られなかった２例（AEH２例）に対してはそれぞれ単純子宮全摘出術，腹腔鏡下子宮・両側付属器切除術を施行した。19症例中13例には挙児希望があり，13例全例に対して妊娠を目的として排卵誘発/生殖補助医療（ART）が施行された。MPA療法後直ちにARTを施行した症例は７例で，他の６例では排卵誘発が選択された。これらの治療の結果，10症例（77％）において合計20回の妊娠が成立し，９症例において合計12名の生児が獲得された（表２）。周産期予後では全妊娠20例の内，生産率は60％(12/20症例）であり，内15％(３/20症例）は早産であった。７例（35％）は流産，１例は重症妊娠高血圧症を合併し妊娠19週で人工妊娠中絶となった（表３）。

考　案

今回の検討では19症例に対してMPA療法を施行しCRは89％（EC85％，AEH92％），再発率は32％（EC29％，AEH33％）であった。559症例（EC408症例，AEH151症例）に対して検討が行われたGallos et al.の報告では，

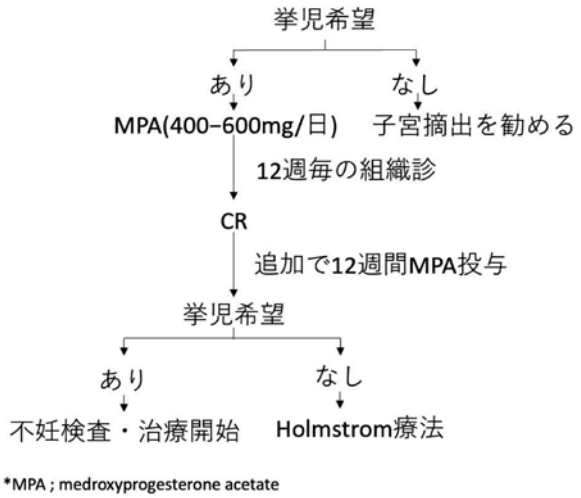

図１　徳島大学病院における温存療法の流れ

ECで76.2%，AEHで85.6%の割合でCRが得られ，再発率はECで40.6%，AEHで26.3%であり今回の治療成績と同等の結果であった。[3] Gunderson et al.の報告からはCRはAEHで有意に高く（AEH65.8% vs EC48.2%），再発率に関してもECで有意に高かったと報告されている（AEH23.2% vs EC35.4%）。[4] 今回の成績ではCR率に関してはAEHで高い傾向を認めるが，再発率に関してはAEHで高い傾向にあり症例数が少ないことが影響していると考えられる。寛解率に関する因子としては肥満が挙げられ，Park et al.の報告では非肥満群ではCRが85.4%であったのに対し，肥満群ではCRが66%と有意に低かったと報告されている。[5] 再発率に関する因子としても同報告で肥満があげられており，非肥満群に対し肥満群で明らかに再発率が高かった（22.4% vs 46.2%）。近年，肥満患者に対するメトホルミンの有用性が報告されており，Mitsuhashi et al.の報告ではMPA療法にメトホルミンを併用することで，BMI＜25の患者群と比較しBMI≧25の患者群において有意に予後が良かったと報告されている。[6]

投与量薬剤・用量に関しては明確なコンセンサスはないがMPA（400～600mg/日）またはMA（160～320mg/日）が推奨されており，またLNG-IUSやメトホルミンの併用も考慮されている。[7] AEHと診断された20症例の内12症例に対して低用量MPA（10mg14日間投与，14日間休薬，６サイクル），８例に対して高用量MPA（400mg/日）を投与した研究では，いずれにおい

表１　徳島大学病院における治療成績

症例	診断	初診時年齢	発見契機	診断時妊娠出産歴	合併症	MPA療法		MPA後再発（月）	子宮摘出		観察期間（月）
						期間（月）	効果		術式	診断	
1	AEH	34	不妊検査	G0P0	—	6	PR	—	ATH＋BS	endometrial hyperplasia	86
2	AEH	31	検診	G0P0	—	6	CR	—	—	—	88
3	EC	26	検診	G0P0	—	6	CR	49	—	—	191
4	AEH	29	検診	G0P0	—	6	CR	21	ATH＋BS	EC G1	101
5	EC	35	不妊検査	G0P0	関節リウマチ シェーグレン病	6	PR	—	ATH＋BS	AEH	32
6	EC	35	不妊検査	G0P0	—	12	CR	17	—	—	119
7	EC	34	検診	G0P0	—	8	CR	—	—	—	97
8	AEH	40	検診	G0P0	—	6	CR	—	—	—	20
9	AEH	35	不妊検査		—	9	CR	17	STH	AEH	29
10	EC	30	不妊検査	G0P0	—	6	CR	—	—	—	156
11	AEH	38	不妊検査	G0P0	DM	6	CR	—	—	—	77
12	AEH	37	検診	G0P0	—	13	CR	—	—	—	82
13	AEH	27	検診	G0P0	—	8（途中 1ヶ月半休薬）	CR	—	—	—	73
14	AEH	31	検診	G0P0	CIN3→円錐切除	12	CR	—	—	—	82
15	EC	33	検診	G0P0	—	17	CR	—	—	—	61
16	AEH	35	検診	G2P1SA1	—	9	CR	4	TLH＋BSO	EC	50
17	EC	28	検診	G0P0	Peutz-Jeghers症候群	30	CR	—	—	—	89
18	AEH	30	検診	G0P0	—	6	CR	38	—	—	56
19	AEH	39	検診	G0P0	多発軟骨炎、網膜剥離	6	CR	—	—	—	26

*AEH ; atypical endometrial hyperplasia, *EC ; endometrial cancer, *PR ; partial response, *CR ; complete response, *ATH ; abdominal total hysterectomy
*BS ; bilateral salpingectomy, *STH ; simple total hysterectomy, *TLH ; total laparoscopic hysterectomy, *BSO ; bilateral salpingo-oophorectomy, *DM ; diabetes mellitus

表２　妊娠成績

症例	診断	年齢	妊娠歴	BMI	月経	不妊治療歴	不妊原因	不妊治療	不妊治療成績	
									妊娠	出産
1	AEH	34	G0P0	23	正常	なし	両側卵管閉塞 遅発排卵 男性因子	IVF	3	1
2	AEH	31	G0P0	23	希発月経	なし	男性因子	CC 自然	0	0
3	EC	26	G0P0	22	希発月経	なし	PCOS	CC AIH	2	2
5	EC	35	G0P0	16	不整	timing AIH	黄体機能不全	IVF	1	1
6	EC	35	G0P0	21	希発月経	timing	希発月経 高PRL血症	IVF	2	2
8	AEH	40	G0P0	30	不整	なし	無排卵 男性因子	転居	—	—
9	EC	35	G4P0SA4	19	希発月経	CC	不明	FSH	1	0
10	AEH	30	G0P0	21	希発月経	なし	遅発排卵 黄体機能不全	FSH-AIH 自然-AIH	4	2
14	AEH	31	G0P0	34	希発月経	CC	PCOS PTA	CC×4 FSH×1	1	1
15	EC	33	G0P0	34	不整	なし	無排卵	IVF	3	1
17	EC	28	G0P0	18	無月経	なし	amenorrhea	CC	0	0
18	AEH	30	G0P0	32	希発月経	あり	排卵障害	IVF	2	1
19	AEH	39	G0P0	33	希発月経	あり	PCOS	IVF	1	1

*AEH ; atypical endometrial hyperplasia, *EC ; endometrial cancer, *AIH ; artificial insemination with husband's semen
*PCOS ; polycystic ovarian syndrome, *CC ; clomiphen citrate, *IVF ; in vitro fertilization

表３　周産期予後

症例	出産時年齢	分娩週数	出生体重	妊娠合併症	分娩様式
1	38	SA	—	—	—
	39	23週3日	580g	絨毛膜下血種、前期破水	緊急帝王切開術
	40	SA	—	—	—
3	29	25週3日	858g	前期破水	経腟分娩
	32	39週4日	3914g	切迫早産 微弱陣痛による分娩停止	緊急帝王切開術
5	36	35週6日	2094g	前置胎盤	緊急帝王切開術
6	40	40週1日	3378g	—	
	42	39週3日	3330g	前期破水	経腟分娩
9	34	SA	—	—	—
10	32	SA	—	—	—
	33	SA	—	—	—
	34	41週1日	3166g	妊娠糖尿病	経腟分娩
	37	40週3日	3504g	妊娠糖尿病	経腟分娩
14	36	41週0日	2316g	FGR	経腟分娩
15	35	AA	—	妊娠高血圧症候群	—
	37	39週2日	2586g	—	経腟分娩
	38	SA	—	—	—
18	32	SA	—	—	—
	33	39週1日	3152g	切迫早産	経腟分娩
19	40	40週6日	3306g	妊娠糖尿病	経腟分娩

*SA ; spontaneous abortion, *AA ; artificial abortion, *FGR ; fetal growth restriction

表４　妊孕性温存療法を施行した患者の妊娠率に関する報告

報告	妊娠を希望した症例数	治療法	妊娠成立した症例	生児を得た症例
Nakao 2004[9]	2	MPA	2	2
Yahata 2005[10]	4	MPA	3	2
Ushijima 2007[11]	20	MPA	11	7
Yamazawa 2007[12]	8	MPA	4	3
Fujiwara 2009[13]	6	MPA	4	3
Hahn 2009[14]	12	MPA、MA	10	8
Cao 2013[15]	34	high-dose progestin	16	12
Kudesia 2014[16]	12	MPA or MA LNG-IUD both or only	5	4
Mitsuhashi 2019[6]	31	MPA＋metformin	19	14
Leone 2019[17]	19	LNG-IUS	14	12
Yang 2019[18]	60	MPA、LNG-IUS	27	15
Ayhan 2020[19]	25	MPA hysteroscopic resection LNG-IUD	12	8
合計	233		127	90
			55%	39%
		今回の検討	77%	69%

*MPA ; medroxyprogesterone acetate, *MA ; megestrol acetate,
*LNG-IUS ; levonorgestrel intrauterine system

ても75%の奏効率は得られたが，低用量MPAで治療した12症例の内２症例では治療中に子宮内膜癌に進行を認めたことから，高用量MPAでの治療がより安全で効果的であったと報告されている。[8]

今回，寛解後に挙児希望患者の約77%（10/13例）で妊娠が成立し，69%（９/13例）で生児を得られた。妊孕性温存を希望する症例にとってMPA療法は有効な治療法であると考えられた。他施設で40歳未満のEC，AEHに対して妊孕性温存療法が施行された報告の内，妊娠成績について記載のあるいくつかの報告を表４[6) 9)-19)] にまとめた。妊孕性温存療法により寛解が得られた後に妊娠を希望した233症例で127例（55%）の妊娠が成立し，90例（39%）で生児を得られている。妊娠率や生産率についてGallos et al.は生児獲得率が不妊治療群（142例）では39.4%であったのに対して自然経過群（309例）では14.9%であったと報告している。[3] また，ESMO-ESGO-ESTRO Consensus Conferenceでも不妊治療により妊娠率の上昇を認めていることから寛解後の積極的な不妊治療の介入が勧められている。[7] これらの報告に加え，今回の検討ではPCOS（polycystic ovarian syndrome）や無月経など多くの症例で排卵障害を伴っていたため治療後妊娠を希望した全例において速やかに

不妊検査・治療等の介入を行った。その結果従来の報告より妊娠率の上昇を得られることができたと考えられる。MPA療法後の妊娠において，流産率は約41％といずれも高い傾向にあり，今後さらなる検討が必要と考えられる。

文　献

1）八重樫伸生．日本産婦人科学会婦人科腫瘍委員会報告 2018年患者年報．日産婦誌 2020；72：818-832.
2）日本婦人科腫瘍学会．子宮体がん治療ガイドライン 2018年版．東京：金原出版，2018.
3）Gallos ID, Yap J, Rajkhowa M, David ML, Coomarasamy A, Janesville KG. Regression, relapse, and live birth rate with fertility-sparing therapy for endometrial cancer and atypical complex endometrial hyperplasia: a systematic review and meta analysis. Am J Obstet Gynercol 2012; 207: 266, el-e12.
4）Gunderson CC, Fader AN, Carson KA, Bristow RE. Oncologic and reproductive outcomes with progestin therapy in women with endometrial hyperplasialasia and grade 1 adenocarcinoma: systematic review. Gynecol Oncol 2012; 125: 477-482.
5）Park JY, Kim DY, Kim JH, Kim YM, Kim KR, Kim YT, Seong SJ, Kim JW, Kim SM, Bae DS, Nam JH. Long-term oncologic outcomes after fertility-sparing management using oral progestin for young women with endometrial cancer（KGOG 2002）. European Journal of Cancer 2013; 49: 868-874.
6）Mituhashi A, Habu Y, Kobayashi T, Kawaragi Y, Ishikawa H, Usui H, Shozu M. Long-term outcomes of progestin plus metformin as a fertility-sparing treatment for atypical endometrial hyperplasia and endometrial cancer patients. Gynecol Oncol 2019; 30: e90.
7）Colombo N, Creutzberg C, Amant F, Bosse T, Gonzalez A, Ledermann J, Marth C, Nout R, Querleu D, Raza M, Sessa C, ESMO-ESGO-ESTRO Endometrial Consensus Conference Working Group. ESMO-ESGO-ESTRO Endometrial Consensus Conference on endometrial cancer: diagnosis, treatment and follow-up. Int J Gynecol Cancer 2016; 26: 2-30.
8）Jobo T, Kawaguchi M, Imai M, Kuramoto H. Treatment for complex atypical hyperplasia of the endometrium. Eur J Gynaecol Oncol 2001; 22: 365-368.
9）Nakao Y, Nomiyama M, Kojima K, Matsumoto Y, Yamasaki F, Iwasaka T. Successful pregnancies in 2 infertile patients with endometrial adenocarcinoma. Gynecol Obstet Invest 2004; 58: 68-71.
10）Yahata T, Fujita K, Aoki Y, Tanaka K. Long-term conservative therapy for endometrial adenocarcinoma in young women. Human Reproduction 2006; 21: 1070-1075.
11）Ushijima K, Yahata H, Yoshikawa H, Kunishi I, Yasugi T, Saito T, Nakanishi T, Sasaki H, Saji F, Iwasaka T, Hatae M, Kodama S, Saito T, Terakawa N, Yaegashi N, Hiura M, Sakamoto A, Tsuda H, Fukunaga M, Kamura T. Multicenter phase Ⅱ study of fertility-sparing treatment with medroxyprogesterone acetate for endometrial carcinoma and atypical hyperplasia in young women. J Clin Oncol 2007; 25: 2798-2803.
12）Yanazawa K, Hirai M, Fujito A, Nishi H, Terauchi F, Ishikura H, Shozu M, Isaka K. Fertility-preserving treatment with progestin, and pathological criteria to predict responses, in young women with endometrial cancer. Human Reproduction 2007; 22: 1953-1958.
13）Fujiwara H, Ogawa S, Motoyama M, Takei Y, Machida S, Taneichi A, Ohwada M, Suzuki M. Frequency and characteristics of endometrial carcinoma and atypical hyperplasia detected on routine infertility investigations in young women: a report of six cases. Human Reproduction 2009; 24: 1045-1050.
14）Hahn HS, Yoon SG, Hong JS, Hong SR, Park SJ, Lim JY, Kwon YS, Lee IH, Lim KT, Lee KH, Shim JU, Mok JE, Kim TJ. Conservative treatment with progestin and pregnancy outcomes in endometrial cancer. Int J Gynecol Cancer 2009; 19: 1068-1073.
15）Cao DY, Yu M, Yang JX, Shen K, Huang HF, Cheng NH, Sun ZY, Deng CY, Yu Q, He FF. Pregnant rate and pregnancy-reralting factors of patients with early endometrial carcinoma and severe atypical hyperplasia of endometrium after fertility-preserving treatment by progestin. Zhonghua Fu Chan Ke Za Zhi 2013; 48: 519-522.
16）Kudesia R, Singer T, Caputo TA, Holcomb KM, Kligman I, Rosenwaks Z, Gupta D. Reproductive and oncologic outcomes after progestin therapy for endometrial complex atypical hyperplasia or

carcinoma. Am J Obstet Gynecol 2014; 255: e1–e4.
17) Leone U, Martinelli F, Dondi G, Bogani G, Chiappa V, Evangelista MT, Liberale V, Ditto A, Ferrero S, Raspagliesi F. Efficacy and fertility outcomes of levonorgestrel-releasing intrauterine system treatment for patients with atypical complex hyperplasia or endometrial cancer: a retrospective study. J Gynecol Oncol 2019; 30: e57.
18) Yang B, Xu Y, Zhu Q, Xie L, Shan W, Ning C, Xie B, Shi Y, Luo X, Zhang H, Chen X. Treatment efficiency of comprehensive hysteroscopic evaluation and lesion resection combined with progestin therapy in young women with endometrial atypical hyperplasia and endometrial cancer. Gynecol Oncol 2019; 153: 55–62.
19) Ayhan A, Tohma YA, Tunc M. Fertility preservation in early-stage endometrial cancer and endometrial intraepithelial neoplasia: A single-center experience. Ta J Obstet Gynecol 2020; 59: 415–419.

【連絡先】
田村　公
日本赤十字社高知赤十字病院産科婦人科
〒780-8562　高知県高知市秦南町一丁目 4 番 63-11 号
電話：088-822-1201　FAX：088-822-1056
E-mail：toku50302track@gmail.com

現代産婦人科　Vol.70 No.1，2021 年，pp.129–132

子宮頸部に発生した侵襲性血管粘液腫の１例

曳野　耕平・髙石　清美・南　星旭・西村　典子
月原　悟・申神　正子・金森　康展

綜合病院山口赤十字病院　産婦人科

Aggressive cervical angiomyxoma: A case report

Kohei Hikino・Kiyomi Takaishi・Sung Ouk Nam・Noriko Nishimura
Satoru Tsukihara・Masako Sarugami・Yasunobu Kanamori

Department of Obstetrics and Gynecology, Japanese Red Cross Yamaguchi Hospital

侵襲性血管粘液腫（aggressive angiomyxoma，以下AA）は女性の外陰部，腟，骨盤腔に好発し，術前診断が困難な稀な間葉系腫瘍である。血管新生，局所浸潤，局所再発しやすいことが特徴としてあげられる。今回，子宮頸部に発生し，外科的治療後に病理組織学的検査で診断が確定した１例を経験したので，文献的考察を加えて報告する。症例は48歳の１妊１産の女性で，子宮筋腫と検診で指摘されたことを契機に前医を受診したところ，子宮頸部腫瘍が認められたため，精査加療目的に当科に紹介初診となった。初診時，子宮頸部腫瘍が腟内へ突出しており，同部の生検結果から孤立性線維性腫瘍と考えられ，手術の方針となった。単純子宮全摘出術を施行し，摘出した子宮の頸部には６cm大の充実性腫瘍が認められた。病理組織学的検査結果からAAの診断に至った。術後は経過観察中であるが，２年５か月を経て再発兆候はみられていない。

Aggressive angiomyxoma (AA), a rare mesenchymal tumor that predominantly occurs in women, frequently affects the vulva, vagina, and pelvic cavity and is characterized by angiogenesis, local infiltration, and recurrence. We report a case of AA involving the uterine cervix in a woman who was diagnosed based on postoperative histopathological confirmation. A 48-year-old woman, gravida 1 para 1, who was diagnosed with uterine myoma and screening. Due to a cervical tumor, she was referred to our hospital.
At her first visit, the cervical tumor was identified in the vagina. Evaluation of a biopsy specimen suggested a solitary fibrous tumor, and we performed total abdominal hysterectomy; intraoperatively, we detected a solid tumor (6 cm) involving the uterine cervix. Histopathological evaluation of the resected specimen confirmed diagnosis of AA. Preoperative diagnosis of AA was difficult in this rare case of primary cervical AA. The patient is being followed up and has shown no recurrence, 2 years and 5 months postoperatively.

キーワード：侵襲性血管粘液腫，子宮頸部原発
Key words：aggressive angiomyxoma

緒　　言

侵襲性血管粘液腫（aggressive angiomyxoma，以下AA）は女性の会陰，骨盤に好発する稀な間葉系腫瘍であり，血管新生，局所浸潤，局所再発しやすいことが特徴としてあげられる[1)]。今回，われわれは外科的治療後に病理組織学的検査で子宮頸部原発のAAと診断確定した１例を経験したので，文献的考察を加えて報告する。

症　　例

症例は48歳の１妊１産の女性である。既往歴や家族歴に特記事項はない。

今回，健康診断の際に子宮筋腫を指摘されたため，近医産婦人科クリニックを受診した。帯下増加を伴い，経腟超音波断層法で約５cmの子宮頸部腫瘤を指摘された。子宮頸部細胞診はNILMであった。精査加療目的に当科外来に紹介初診となった。初診時，最終月経開始から23日目であった。腹部は平坦，軟であり，腟鏡診で腟腔内に突出する腫瘤を認め，内診と経腟超音波断層法で63mmの子宮頸部腫瘍と考えられた。両側卵巣の明らかな腫大や腹水の貯留は認められなかった。当科で施行した骨盤MRI検査では，子宮頸部前唇に５cmの腫瘤性病変を認めた。それはT1強調像で低信号，T2強調像でやや高信号を呈し，ADCmapで信号低下はみられなかった（図１ａ－ｄ）。さらに，子宮頸部に集簇する嚢胞性病変が認められた。腫瘤性病変に対して穿刺細胞診を施行したが，内容液は吸引できなかった。乳腺組織針で針生検を行ったところ，孤立性線維性腫瘍（solitary fibrous tumor，以下SFT）が疑われた。免疫組織化学染色ではCD34，Bcl-2，MIC2（CD99），cytokeratin（CK）AE1/AE3，desminが陽性，calponinが一部陽性，αSMA，h-caldesmon，muscle specific

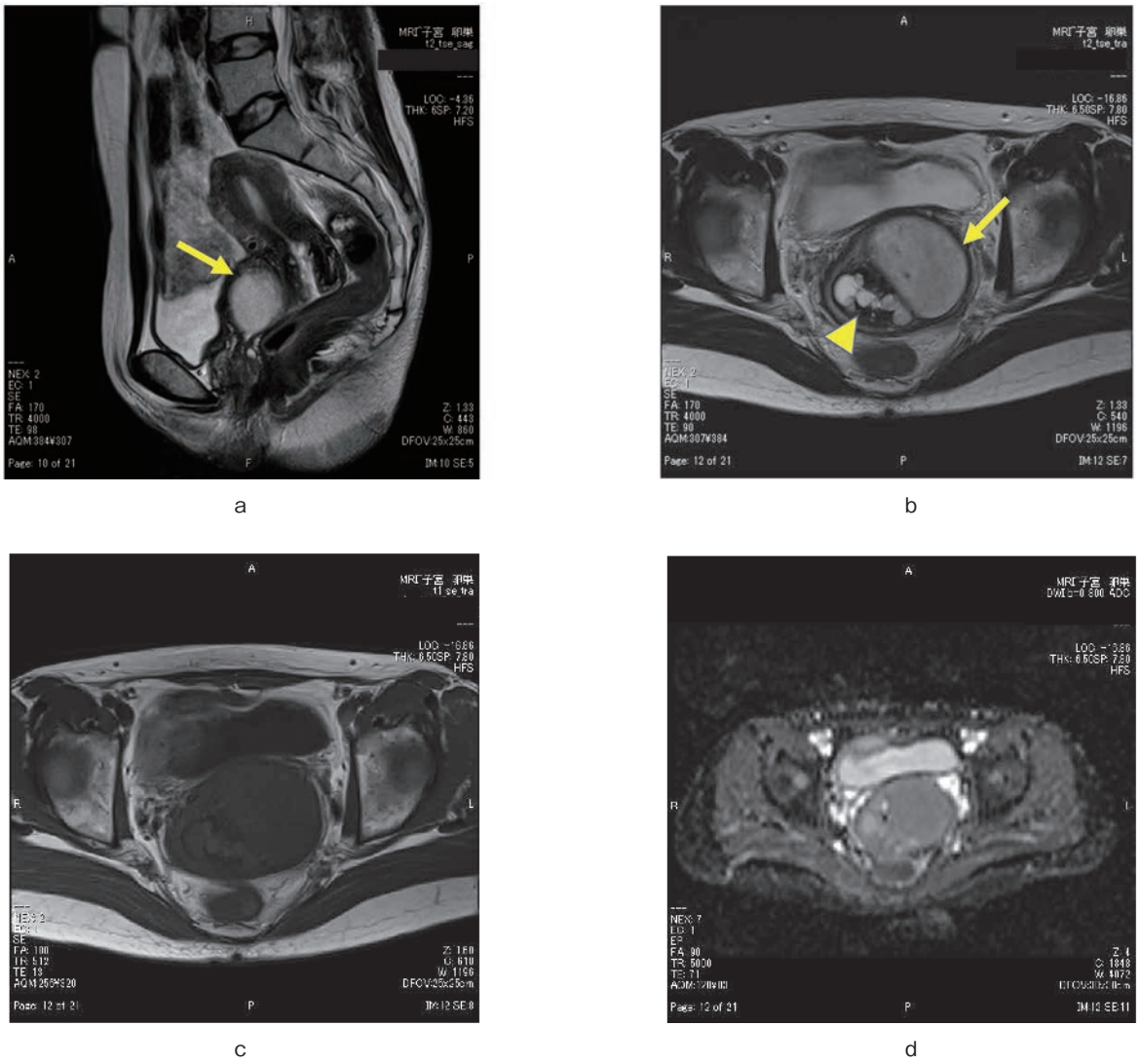

a　b　c　d

図１　骨盤MRI検査
a．T2強調像矢状断：子宮頸部前面にやや高信号の腫瘤（←）を認める。
b．T2強調像水平断：子宮頸部嚢胞性病変（▶）の左側に腫瘤（←）を認める。
c．T1強調像水平断：低信号域の腫瘤を認める。
d．ADCmap：信号低下を認めない。

actin（HHF35），S-100 protein，β-cateninが陰性であった。CK AE1/AE3とdesmin陽性は稀な形質だが報告例はあるためSFTとして矛盾しないという結果だった。SFTであれば遠隔転移の可能性もあるため，全身検索目的に造影CT検査を施行したが，遠隔転移は認められなかった。

治療方針として外科的切除を行う予定とし，腹式単純子宮全摘術および両側卵管摘出術を施行した。手術時間は１時間31分，出血量は５mLで，輸血は施行していない。摘出標本には子宮頸部より発生する表面平滑な腫瘤を認めた（図２）。摘出標本の病理組織学的検査所見は，頸部筋層と腫瘍との境界に明確な被膜はなく，相互が漸次絡み合うように移行していた。腫瘍細胞の間には，豊富なmyxoid matrixが存在しており，細胞密度は低く，間質内部には大小様々な多数の血管が散見された。多くの血管は好酸性の線維状の膠原線維により囲まれていた。腫瘍細胞は紡錘形，円形，ならびに卵円形の核を有し，核異型は軽度であった。細胞質は淡好酸性であり，双極性もしくは多極性の細胞質辺縁を有していた（図３ａ，ｂ）。免疫組織化学染色はCD34，Desmin，Estrogen receptor（以下，ER），Progesterone receptor（以下，PgR）で陽性，MIB-1で0.5%の腫瘍細胞が陽性，smooth muscle actin，S-100，CD30，p53で陰性であった。以上の結果から，子宮頸部間質内に存在する結節性の深部侵襲性血管粘液腫との確定診断に至った。子宮頸部の集簇性嚢胞病変はナボット嚢胞であり，両側の卵管や卵管采には異常は認められなかった。

術後経過は良好であり，術後８日目に退院した。術後は定期的な経過観察とともに，１年に１回の造影CT検査を施行しているが，術後２年５か月を経て再発兆候はない。

図２　摘出標本
子宮頸部から発生する表面平滑な腫瘤を認める。

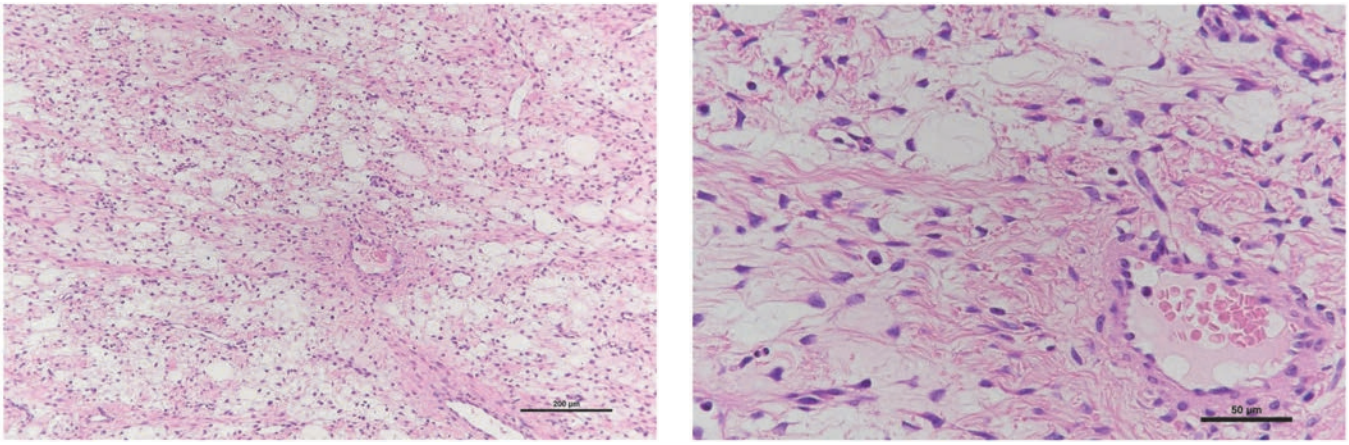

a　b

図３　病理組織学的所見
a．HE染色；myxoidな間質内に紡錘形細胞と中小の血管が認められる。
b．HE染色；紡錘形の腫瘍細胞が血管周囲に増生している。

考　　案

Aggressive angiomyxomaは1983年にSteeperとRosaiにより提唱された臨床病理学的概念であり[2)]，生殖可能年齢の女性の外陰・腟・会陰・骨盤内の深部軟部組織に好発する良性腫瘍である[1)]。渉猟しうる限りでは子宮頸部に発生する症例報告はない。男女比は１：6.6と女性に多いことが報告されている[3)]。症例が稀であることと非特異的な自覚症状であることが多く，術前診断で特定されることが困難で，バルトリン腺嚢胞，脂肪腫，腟の嚢胞性腫瘍などの診断で外科的手術となることが多い。また，妊娠中に急速に増大することもある[4)]。画像所見の特徴は，MRI検査のT2強調像で腫瘍が筋肉より高信号，かつ腫瘍内に低信号の層状構造をとる“swirl sign”である[5－6)]。このような特徴的なMRI所見をもとに針生検を施行し，診断に至った症例もある[7)]が，本症例では明らかな“swirl sign”は認められなかった。

病理組織学的には，粘液腫様，膠原線維性の間質の中に小型楕円形，紡錘形あるいは星芒状の細胞増生が特徴とされる。有糸分裂活性や細胞核異型は通常認められない。腫瘍自体は被膜化されておらず，筋肉，神経および脂肪組織への周囲浸潤を認めることもある[1)]。本症例では核異型は軽度であり，周囲浸潤は認めなかった。

免疫組織学染色では，desmin・SMA・ER・PgRが陽性，CD34は症例により異なり，S-100は陰性である[1)]。HMGA2（12q14.3）の再配列による異常はAAの約１/３の症例で認めるという報告もある[8)]。本症例はHMGA2の再配列を検索していないが，desmin・ER・PgRが陽性であり，S-100は陰性と報告に一致していた。また，今回CD34は陽性であった。

AAは免疫組織化学染色でER・PgRが高率に認められること，妊娠中に増大することなどから女性ホルモンとの関連性が示唆される。そのため術前にAAと診断されれば，ゴナドトロピン放出ホルモンアナログ療法

（GnRHa療法）などのホルモン療法で腫瘍の縮小または消失が期待できることが報告されている[8－10]。しかし，AAは自覚症状および画像所見で術前診断を確定することが困難であるため，術前にホルモン療法を施行した報告は多くない。本症例は術前に生検を施行しているが，子宮頸部に発生するAAが極めて珍しいことからも診断にいたらず，外科的切除により診断を確定した。

治療は未だに確立されていないが，外科的切除をされることが多い。マージンをつけて完全切除することが原則ではあるが，残存病変があった場合でも再発率は変わらないとの報告もあり，出産可能年齢の患者の場合は切除範囲を慎重に決定しなければならない[11]。

その他の治療法としては前述のようにホルモン療法が挙げられる。術前に生検でER・PgRが検出されれば，術前あるいは術後の再発に対してGnRHa療法で腫瘍の縮小・消失を期待できる[10]。しかし，腹腔内病変などの術前診断が困難である場合や閉経後の症例に対してはホルモン療法が期待できないため追加検討が必要である。

AAは遠隔転移は来さないものの，外科的切除後の再発率は９～72％と報告によりばらつきがあり[4]，術後10数年を経て再発した報告もあることから長期間の経過観察が望まれる。本症例では，いまだ再発を認めていないが，引き続き経過観察が必要である。

結　　語

子宮頸部に発生したAAの１例を経験した。AAは術前診断が困難であり，外科的切除後に診断が確定することが多い。適切な治療方針決定のためには，特徴的な画像所見と詳細な病理組織学的検索によってAAを念頭においた対応が望まれる。

今回の論文に関連して，開示すべき利益相反状態はない。

文　　献

1）Creytens D, Bridge JA. Aggressive angiomyxoma. In: the WHO Classification of Tumours Editorial Board（eds）WHO Classification of Tumours, Female Genital Tumours, 5th ed. Lyon: IARC 2020; 520–521.

2）Steeper TA, Rosai J. Aggressive angiomyxoma of the female pelvis and perineum. Report of nine cases of a distinctive type of gynecologic soft-tissue neoplasm. Am J Surg Pathol 1983; 7: 463–475.

3）Chan YM, Hon E, Ngai SW, Ng TY, Wong LC. Aggressive angiomyxoma in females: is radical resection the only option? Acta Obstet Gynecol Scand 2000; 79: 216–220.

4）Bagga R, Keepanasseril A, Suri V, Nijhawan R. Aggressive angiomyxoma of the vulva in pregnancy. a case report and review of management options. Med Gen Med 2007; 9: 16.

5）Tariq R, Hasnain S, Siddiqui MT, Ahmed R. Aggressive angiomyxoma: swirled configuration on ultrasound and MR imaging. J Pak Med Assoc 2014; 64: 345–348.

6）Srinivasan S, Krishnan V, Ali SZ, Chidambaranathan N. “Swirl sign” of aggressive angiomyxoma-a lesser known diagnostic sign. Clin Imaging 2014; 38: 751–754.

7）McCluggage WG, Jamieson T, Dobbs SP, Grey A. Aggressive angiomyxoma of the vulva: dramatic response to gonadotropin-releasing hormone agonist therapy. Gynecol Oncol 2006; 100: 623–625.

8）McCluggage WG, Connolly L, McBride HA. HMGA2 is a sensitive but not specific immunohistochemical marker of vulvovaginal aggressive angiomyxoma. Am J Surg Pathol 2010; 34: 1037–1042.

9）岡田和丈，貞廣荘太郎，齋藤剛太，田中彰，鈴木俊之．術前にホルモン療法を行った骨盤内aggressive angiomyxomaの２例．日臨外会誌2016；77：1818–1826.

10）松岡直樹，三春範夫，小出千絵，豊福彩，長谷川康貴．骨盤内軟部腫瘤に対し術前にAggressive angiomyxomaを疑いGnRHアゴニスト治療が奏功した一例．現代産婦人科 2011；60：195–200.

11）Hajjar R, Alharthi M, Richard C, Gougeon F, Loungnarath R. Pelvic aggressive angiomyxoma: major challenges in diagnosis and treatment. Cureus 2019; 11: e4419.

【連絡先】
曳野　耕平
綜合病院山口赤十字病院産婦人科
〒753–8519　山口県山口市八幡馬場 53–1
電話：083–923–0111　FAX：083–925–1474
E-mail：hikino_shumu@yahoo.co.jp

現代産婦人科　Vol.70 No.1，2021 年，pp.133-137

当院における超緊急帝王切開
―Grade A対応マニュアルの導入とその後の検討―

築澤　良亮・玉田　祥子・伊藤　佑奈・大石　恵一・坂井　裕樹・岩間かれん
田中奈緒子・久保　倫子・森川　恵司・植田麻衣子・片山　陽介
関野　和・依光　正枝・上野　尚子・石田　理・児玉　順一

広島市立広島市民病院　産科・婦人科

Survey of extremely emergent cesarean sections in our institution after introducing a manual for ‘grade A cesarean sections’

Yoshiaki Tsukizawa・Shoko Tamada・Yuna Ito・Keiichi Oishi・Yuki Sakai・Karen Iwama
Naoko Tanaka・Rinko Kubo・Keiji Morikawa・Maiko Ueda・Yosuke Katayama
Madoka Sekino・Masae Yorimitsu・Naoko Ueno・Makoto Ishida・Junichi Kodama

Department of Obstetrics and Gynecology, Hiroshima City Hiroshima Citizens Hospital

【目的】当院は広島県における総合周産期母子医療センターに位置づけられており，院内外の周産期緊急症例に対して対応することが求められる。特に超緊急帝王切開では，一刻も早く全身麻酔下での帝王切開を行う必要があり，一般的に手術決定から児娩出まで30分以内であることが目標とされる。より円滑で迅速な超緊急帝王切開術を行うため，当院では2019年11月１日より①「Grade A帝王切開」として院内で共通認識を持つこと，②平日日勤帯における産科病棟手術室でのGrade A帝王切開の運用開始，③各部署ごとに具体的なGrade A対応マニュアルを作成し，マニュアルに沿ってGrade A帝王切開の準備を行うこと，④「Grade A帝王切開」の運用開始にあたって各部署合同でのシミュレーションを複数回行った。今回，「Grade A帝王切開」運用開始前後での変化を検討した。
【方法】2017年１月から2021年３月までの間に当院で施行された超緊急帝王切開のうち，2017年１月から2019年10月までをⅠ期（Grade A帝王切開運用開始前），2019年11月から2021年３月までをⅡ期（Grade A帝王切開運用開始後）とし，その前後での変化について検討した。【結果】超緊急帝王切開はⅠ期で49例，Ⅱ期で33例であった。手術決定から児娩出までの中央値はⅠ期で26分（15－47分），Ⅱ期で20分（７－39分）と有意に短かった。30分以内に児を娩出できた症例はそれぞれ61.2%，93.9%であった。院内発生例の割合は63.3%，75.8%であった。平日日勤帯での発生はそれぞれ38.8%，48.5%でありⅡ期では平日日勤帯発生のうち87.5%が産科病棟手術室でのGrade A帝王切開であった。その他，児の体重，Apgar score １分値・５分値，臍帯動脈血pHについてⅠ期とⅡ期で検討したが，いずれにおいても有意差を認めなかった。【結論】「Grade A帝王切開」運用開始後では安定して発生から30分以内に児を娩出することができていた。各部署が共通認識を持ち，具体的なマニュアルに沿って準備を行うことで，安定した結果を出すことができたと考えられた。

Extremely emergent cesarean sections should be performed as soon as possible, and the time from deciding to conduct operation to fetal delivery should generally be within 30 minutes. In order to streamline this process, we established the term “Grade A cesarean section” and made it a common concept within our facility, delineated Grade A cesarean sections in obstetric ward operating rooms, created instructions for Grade A cesarean sections per department, and performed multiple practice simulations. We defined the pre- and post-periods to the introduction of Grade A cesarean section as “Period I” and “Period II”, respectively. There were 49 extremely emergent cesarean sections in Period I and 33 in Period II. The median time from decision to delivery was 26 minutes in Period I and 20 minutes in Period II. The ratio of cases that were delivered within 30 minutes in Period I and Period II were 61.2% and 93.9%, respectively. There were no significant differences observed regarding the weight of the baby, the Apgar score at 1 minute and 5 minutes after birth, or the pH of the umbilical artery blood. After implementing our Grade A cesarean section protocol, we were able to significantly streamline our delivery timeline.

キーワード：超緊急帝王切開，Grade A帝王切開，Grade Aカイザー
Key words：extremely emergent cesarean section, urgent cesarean section, Grade A cesarean section

緒　　言

当院は広島県における総合周産期母子医療センターに位置づけられており，院内外の周産期緊急症例に対して対応することが求められる。特に超緊急帝王切開では，一刻も早く全身麻酔下での帝王切開を行う必要があり，

2010年の厚生労働省による周産期医療体制整備指針[1]や2013年のACOGによるガイドライン[2]では，手術決定から児娩出まで30分以内であることが目標とされている。当院においても上記目標を達成するよう超緊急帝王切開に取り組んでおり，「何事にも優先して超緊急で全身麻酔下で行う必要がある帝王切開」という概念は周知されていたが，院内で統一した用語や専用のマニュアルは存在していなかった。また手術室に関しては，当院の産科病棟は８階に位置しており別棟の３階にある手術室に移動して超緊急帝王切開を含む全ての帝王切開を行ってきた。2019年６月より産科病棟に併設した手術室（産科手術室）が設置され，産科手術室での予定帝王切開が開始となった。より円滑で迅速な超緊急帝王切開を行うため，当院では2019年11月１日より以下のことを開始した。①「Grade A帝王切開」と用語を統一して院内で共通認識を持つこと，②平日日勤帯における産科手術室でのGrade A帝王切開の運用開始，③各部署ごとに具体的なGrade A対応マニュアルを作成し，マニュアルに沿ってGrade A帝王切開の準備を行うこと，④「Grade A帝王切開」の運用開始にあたって各部署合同でのシミュレーションを複数回行った。今回，「Grade A帝王切開」運用開始前後での成績の変化を検討した。

方　　法

2017年１月から2021年３月までの間に当院で施行された超緊急帝王切開のうち，2017年１月から2019年10月までをⅠ期（Grade A帝王切開運用開始前），2019年11月から2021年３月までをⅡ期（Grade A帝王切開運用開始後）とし，手術決定から児娩出までの時間，出生児のApgar Score，臍帯動脈血pH，脳低体温療法や気管挿管の有無についてⅠ期とⅡ期での変化について後方視的に検討した。有意差検定についてはMann-Whiteney *U*検定，χ^2検定を用いて行い，$p<0.05$を有意差有りとした。

結　　果

「Grade A帝王切開」運用開始にあたって，対応マニュアルを作成した。関係スタッフを①産婦人科医師，②助産師リーダー，③助産師１，④助産師２，⑤麻酔科医師，⑥手術室看護師１，⑦手術室看護師２とし，各部署ごとにスタッフの役割や具体的な行うべきことを明記したマニュアルを作成した（表１）。各スタッフはアクションカード（役割を記入した首掛け）を着用し，周囲からも役割を視認できるようにした。またそのマニュアルをもとに，「Grade A帝王切開」のシミュレーションを複数回行い，共通認識を持ちマニュアル通りに行動するトレーニングを行った。また平日日勤帯でのGrade A帝王切開を産科手術室で行うようにした。それに合わせて，他階にいる麻酔科医師，手術室看護師が迅速に産科手術室へ移動できるよう緊急時専用エレベーターを設置した。

検討期間において，全分娩件数は3972件であった。そのうち経腟分娩2166件（54.5%），帝王切開1806件（45.5%）であった。超緊急帝王切開は82件あり，全分娩の2.1%，帝王切開の4.5%であった。期間別ではⅠ期で49例，Ⅱ期で33例であった。患者年齢の中央値はⅠ期34歳，Ⅱ期30歳，妊娠週数はⅠ期37週３日，Ⅱ期38週

表１ グレードA対応マニュアル（当院）

産科医師	助産師リーダー（師長）	助産師I	助産師II
・手術室連絡 ・麻酔科連絡 ・手術申し込み ・麻薬処方 ・術前血液検査 ・同意書発行 ・IC	・他の産科医師連絡 ・新生児科医師連絡 ・助産師の召集，采配 ・麻薬を取りにいく	・血液検査 ・ボディチェック ・バイタル測定 ・弾性ストッキング装着 ・除毛 ・尿道カテーテル挿入 ・手術患者チェックリスト記入 ・同意書の確認 ・麻酔問診表の確認 ・患者物品の確認	・手術室準備 ・麻酔モニターの立ち上げ ・機械，薬品の準備
麻酔科医師	**手術室看護師I**	**手術室看護師II**	
・担当麻酔科医を決定 ・担当麻酔科医は手術室へ直行 ・麻酔の準備	・手術室へ直行 ・手洗い ・機械展開	・手術室へ直行 ・手術申し込みの確認 ・助産師Ⅱと患者情報共有 ・患者受け入れ準備	

４日であった。早産（妊娠37週未満の分娩）はⅠ期24例（49.0%），Ⅱ期14例（42.4%）で有意差を認めなかった。平日日勤帯発生の割合はⅠ期で19例（38.8%），Ⅱ期で16例（48.5%）であり有意差を認めなかった。Ⅱ期で平日日勤帯に発生した16例のうち14例（87.5%）が産科病棟手術室でのGrade A帝王切開であった。院内発生の割合はⅠ期で31例（63.3%），Ⅱ期で25例（75.8%）であり有意差を認めなかった（表２）。Grade A帝王切開の適応は，全体ではNRFS（胎児機能不全）38例（46.3%），早剥22例（26.8%），胎位異常・双胎・既往帝切後妊娠での分娩進行11例（13.4%），吸引不成功５例（6.1%），前置胎盤からの出血３例（3.7%），子癇発作３例（3.7%）であった。Ⅰ期ではそれぞれ21例（42.9%），15例（30.6%），７例（14.3%），２例（4.1%），２例（4.1%），２例（4.1%），Ⅱ期ではそれぞれ17例（51.5%），７例（21.2%），４例（12.1%），３例（9.1%），１例（3.0%），１例（3.0%）であり，Ⅰ期とⅡ期の診断に有意差を認めなかった（図１）。「胎位異常・双胎・既往帝切後妊娠での分娩進行」については，当院では骨盤位・双胎・既往帝切後妊娠症例については原則的に帝王切開を行っており，分娩が急速に進行し分娩が差し迫っている症例に対してGrade A帝王切開が行われていた。

手術決定から児娩出までの中央値はⅠ期で26分（15－47分），Ⅱ期で20分（７－39分）であり有意に短縮を認めた（図２）。30分以内に児を娩出できた症例はそれぞれ61.2%，93.9%であり有意差を認めた（表３）。平日日勤帯と休日夜間帯のいずれにおいても時間短縮を認めた。新生児所見については，出生体重はⅠ期2498g，Ⅱ期2557.5g，Apgar scoreの１分値/５分値はⅠ期６/８点，Ⅱ期5.5/８点，臍帯動脈血pHはⅠ期7.250，Ⅱ期7.261，臍帯動脈血pHが7.0未満の割合はⅠ期8.7%，Ⅱ期5.9%，7.1未満の割合はⅠ期21.7%，Ⅱ期8.8%，7.2未満の割合はⅠ期37.0%，Ⅱ期32.4%，脳低体温療法を施行された割合はⅠ期6.0%，Ⅱ期2.9%，気管挿管を施行された割合はⅠ期28.0%，Ⅱ期17.6%であり，いずれにおいても有意差を認めなかった（表４）。また安全性についても検

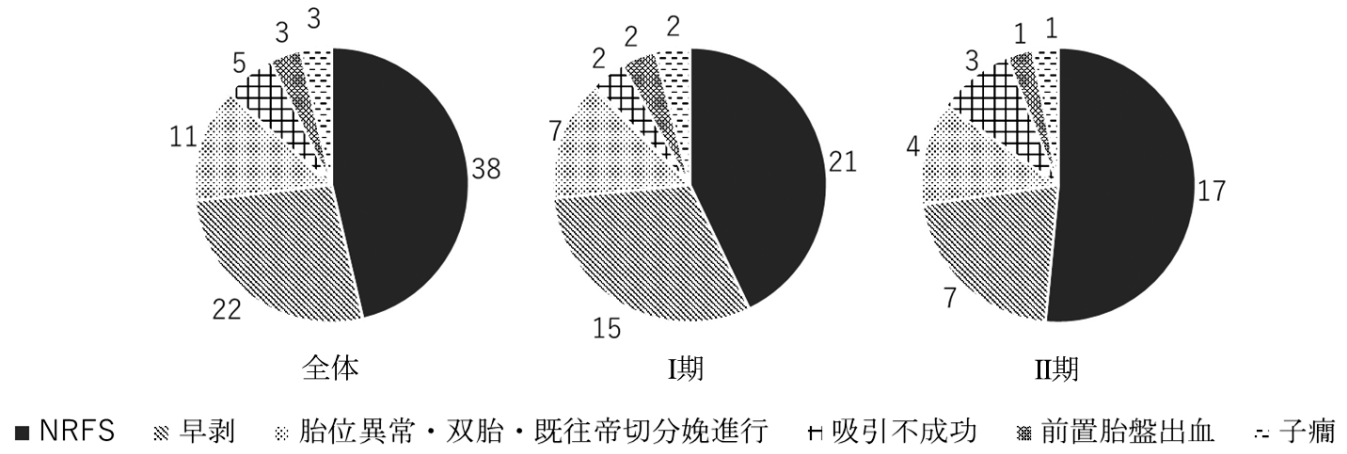

図１　超緊急帝王切開の適応

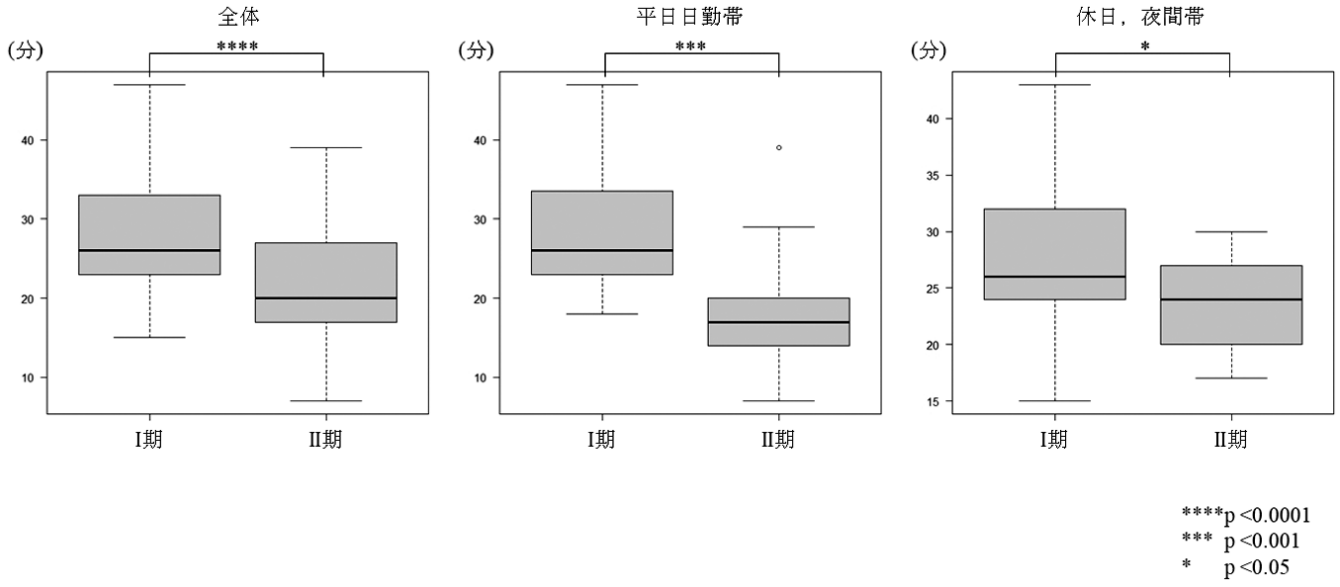

図２　手術決定から児娩出までの時間

表２　患者背景

	I 期	II 期	
症例数	49	33	
年齢	34	30	n.s.
	(19-45)	(21-40)	
妊娠週数	37 週 3 日	38 週 4 日	n.s.
	(22 週 4 日-41 週 4 日)	(24 週 1 日-40 週 4 日)	
37 週未満	24 (49.0%)	14 (42.4%)	n.s.
37 週以降	25 (51.0%)	19 (57.6%)	
平日日勤帯	19 (38.8%)	16 (48.5%)	n.s.
その他の時間帯	30 (61.2%)	17 (51.5%)	
院内発生	31 (63.3%)	25 (75.8%)	n.s.
院外発生	18 (36.7%)	8 (24.2%)	

n.s.: not significant

表３　手術決定から児娩出までの時間，30分以内に娩出できた割合

全体	I 期	II 期	
手術決定から児娩出までの時間(分)	26	20	p<0.0001
	(15 - 47)	(7 - 39)	
30 分以内に娩出できた割合(%)	61.2	93.9	p<0.01

平日日勤帯	I 期	II 期	
手術決定から児娩出までの時間(分)	26	17	p<0.001
	(18 - 47)	(7 - 39)	
30 分以内に娩出できた割合(%)	63.2	93.8	p<0.05

休日，夜間帯	I 期	II 期	
手術決定から児娩出までの時間(分)	26	24	p<0.05
	(15 - 43)	(17 - 30)	
30 分以内に娩出できた割合(%)	60	94.1	p<0.05

表４　新生児所見

	I 期	II 期	
出生体重	2498	2558	n.s.
	(550 - 3962)	(472 - 3765)	
性別　男児	36 (72.0%)	25 (73.5%)	n.s.
女児	14 (28.0%)	9 (26.5%)	
Apgar score(1 分値)	6	5.5	n.s.
Apgar score(5 分値)	8	8	n.s.
臍帯動脈血 pH	7.250	7.261	n.s.
	(6.738 - 7.389)	(6.667 - 7.347)	
<7.2	17 (37.0%)	11 (32.4%)	n.s.
<7.1	10 (21.7%)	3 (8.8%)	n.s.
<7.0	4 (8.7%)	2 (5.9%)	n.s.
脳低体温療法	3 (6.0%)	1 (2.9%)	n.s.
気管挿管	14 (28.0%)	6 (17.6%)	n.s.

n.s.: not significant

表５　術中出血量，手術部位感染症

	I 期	II 期	
術中出血量(ml)	600	782	n.s.
	(80-2058)	(144-1939)	
術後 4 日目　体温(度)	36.7	36.7	n.s.
	(35.8-37.6)	(35.8-39.5)	
術後 4 日目　CRP(mg/dL)	3.27	3.67	n.s.
	(0.80-14.49)	(0.90-8.53)	
術後 4 日目　白血球数(/μL)	8300	8200	n.s.
	(3600-18000)	(4200-15000)	
SSI と診断した症例	2	5	n.s.

討した。術中出血量はⅠ期で600ml，Ⅱ期で782mlであり有意差を認めなかった。術後感染症については，術後４日目の体温，CRP，白血球数を検討したところ，体温はⅠ期36.7度，Ⅱ期36.7度，CRPはⅠ期 3.27mg/dL，Ⅱ期3.67mg/dL，白血球数は8300/μL，8200/μLであった。SSI（surgical site infection）と診断した症例はⅠ期２例，Ⅱ期５例でありいずれも有意差を認めなかった（表５）。

考　　案

本検討では当院での超緊急帝王切開について後方視的に検討し，「Grade A帝王切開」運用開始後では安定して発生から30分以内に児を娩出することができていることが分かった。「Grade A帝王切開」の開始に一定の効果があったと考えられ，他施設での報告と比較しても概ね同等の成績であると思われた[3) 4) 5) 6) 7)]。Ⅱ期では平日日勤帯（産科手術室でのGrade A帝王切開）と休日夜間帯（通常の手術室でのGrade A帝王切開）のいずれにおいても有意に時間が短縮していた。そのため，時間短縮の要因として産科手術室でGrade A帝王切開を行えるようになったことだけでなく，「Grade A帝王切開」の一言で各部署が直ちに行動を開始できるようになったこと，各スタッフの行うことが明確になり迷うことなくそれぞれの準備を進めることができるようになったことも時間短縮に寄与したと考えられた。産科手術室での帝王切開においては，手術決定から手術室入室までの時間が大きく短縮したと考えられる。本検討では手術決定から児娩出までの時間のみを検討対象としているが，手術決定から手術室入室までの時間，手術室入室から手術開始までの時間，手術開始から児娩出までの時間，のように細分化した時間を解析すれば，さらなる改善点等が検討できる可能性がある。

Grade A帝王切開運用開始にあたって，様々な問題点も指摘された。麻薬の到着が遅れ麻薬到着を待つ時間が律速段階となった例があったため，医師が行う項目のなかで麻薬オーダーの順番を上位に変更した。患者家族へのICを術前に行っていなかった例があったため，チェックリストに「ICを行ったか」の項目を加えた。術前に行う項目はさらに省略できる可能性がある。一例として術後血栓症予防目的に弾性ストッキング，間欠的空気圧迫装置の着用を術前に行っているが，これを省略し術後に行うようにすれば時間短縮につながる可能性があると思われた。Ⅱ期の平日日勤帯におけるGrade A帝王切開16例中２例が通常の手術室であった。本来であれば産科手術室で行うルールであったが，スタッフ人数の関係，勤務帯変更間際の時間帯であったため通常の手術室で行うこととなった。今後混乱なくGrade A帝王切開を行うためにも時間帯のルールを再度徹底した。

他施設の超緊急帝王切開に関する報告では，時間短縮のために様々な工夫が行われており，患者へのICは口

頭のみで行い文面での同意書は手術後に取得するとしていたり，麻酔科医の行動が時間短縮の律速段階であるとして手術決定の宣言を患者本人の次に麻酔科医に連絡するとしている施設[6]や，電子カルテ上の手術オーダーなしでも対応できるようにしている施設[7]などもあった。施設によって規則やマンパワー，手術室の環境など状況は異なるので，それぞれの施設に合ったやり方でマニュアルを作成し，超緊急帝王切開の対応を行うことが重要であると思われた。

新生児予後についてはⅠ期とⅡ期で有意差を認めなかったが，今後さらに症例を積み重ねて検討する必要がある。過去の単施設の報告においても，時間短縮しても新生児予後には有意差を認めなかったとする報告[5]もあるが，一方で，子宮破裂を対象とした研究では手術決定から児娩出までの時間が18分を超えると有意にNICU入室割合が増加し臍帯動脈血pHが低下するとしている報告[8]や，羊水塞栓による母体心停止症例を対象とした研究では心停止から15分以上経過すると新生児予後が悪化するとしている報告[9]，手術決定から児娩出までの時間が25分を超えると２歳児の神経学的予後に相関する可能性があるとする報告[10]などもある。今回の検討では有意差を認めなかったが，時間短縮が新生児予後を改善しうる症例も中には存在すると考えられるため，今後も引き続き安全に時間短縮を目指して努力していく必要がある。

病棟の手術室であることや換気などの室内環境の変化，病棟スタッフの手術対応への参加などの変化もあるため，手術の安全性の検討として術中出血量や手術部位感染症について検討した。いずれにおいても有意差を認めず，手術の安全性は担保されていると考えられた。

結　論

各部署が共通認識を持ち，具体的なマニュアルに沿って準備を行うことで，迅速にかつ安定して超緊急帝王切開を行うことができたと考えられた。

文　献

1）周産期医療体制整備指針．厚生労働省．2010，https://www.mhlw.go.jp/file/05-Shingikai-10801000-Iseikyoku-Soumuka/0000096051.pdf.［2021.07.18］
2）American Academy of Pediatrics and American Collede of Obstetrics and Gynecology. Guidelines for perinatal care, 8th edn. Washington（DC）: 2012.
3）大高麻衣子，山田真紀子，日野原宏，齋藤繁．超緊急帝王切開とは？ 麻酔科医が知っておくべき最低限の知識．日本臨床麻酔学会誌 2021；41(1)：66-72.
4）原理恵，清川晶，赤松巧将，荒武淳一，黒田亮介，加藤爽子，西川貴史，西村智樹，安井みちる，田中優，障子章大，黒岩征洋，福原健，中堀隆，本田徹郎，長谷川雅明．当院における超緊急帝王切開術（Grade Aカイザー）の検討．現代産婦人科 2018；67(2)：253-257.
5）鈴木美沙子，伊賀崎麻里，中野史織，深田せり乃，東堂祐介，勝又佳菜，徳永直樹．当院における超緊急帝王切開術の現状と課題．静岡産科婦人科学会雑誌 2020；9(1)：2187-1914.
6）黒木雅大，岡田真行，鈴木博人，川前金幸．超緊急帝王切開における多職種共通プロトコールの有用性．日本臨床麻酔学会誌 2021；41(2)：127-133.
7）西本絹代，野尻恵美子，野地恵美，荒木智美，赤眞絵美，吉村聖子，豊福彩．超緊急帝王切開術における取り組みについて．日本赤十字社和歌山医療センター医学雑誌 2020；37：45-50.
8）Holmgren C, Scott JR, Porter TF, Esplin MS, Bardsley T. Uterine rupture with attempted vaginal birth after cesarean delivery: decision-to-delivery time and neonatal outcome. Obstetrics & Gynecology 2012; 119(4): 725-731.
9）Clark SL, Hankins GD, Dudley DA, Dildy GA, Porter TF. Amniotic fluid embolism: analysis of the national registry. Am J Obstet Gynecol 1995; 172: 1158-1167.
10）Kamoshita E, Amano K, Kanai Y, Mochizuki J, Ikeda J, Kikuchi S, Tani A, Shoda T, Okutomi T, Nowatari M, Unno N. Effect of the interval between onset of sustained fetal bradycardia and cesarean delivery on long-term neonatal neurologic prognosis. Int J Gynaecol Obstet 2010; 111(1): 23-27.

【連絡先】
築澤　良亮
広島市立広島市民病院産科・婦人科
〒730-8518　広島県広島市中区基町７番33号
電話：082-221-2291　FAX：082-223-5514
E-mail：ytsukizawa@gmail.com

現代産婦人科　Vol.70 No.1，2021 年，pp.139–142

腹腔内に迷入したLNG-IUSをX線透視補助による腹腔鏡下に摘除した一例

村上　明弘・藤田　麻美・平野恵美子・住浪　義則

山陽小野田市民病院　産婦人科

A case of radiography-assisted laparoscopy for removal of migrated levonorgestrel-intrauterine system in the abdominal cavity

Akihiro Murakami・Mami Fujita・Emiko Hirano・Yoshinori Suminami

Department of Obstetrics and Gynecology, Sanyo-Onoda Municipal Hospital

levonorgestrel-intrauterine system（LNG-IUS）は，避妊のみならず，過多月経や月経困難症に対する治療に用いられている。LNG-IUSはこれらの症状改善に重要なストラテジーの一つであり，多くの症例に使用されている。使用の際の合併症として子宮穿孔による腹腔内迷入があげられるが，稀ではあるものの重篤な合併症を引き起こす可能性がある。今回，腹腔内に迷入したLNG-IUSに対し，X線透視補助による腹腔鏡下に摘除した症例を報告する。症例は33歳，特に症状の訴えはないが，LNG-IUSの位置異常により当院に紹介となった。１か月前に月経困難症に対する治療として，前医でLNG-IUSが挿入されていた。診察時に腹部超音波検査で腹腔内のLNG-IUSの存在部位を同定できなかった。腹部単純CTおよび腹部単純X線による検査の結果，LNG-IUSの腹腔内迷入と確定診断した。十分なインフォームドコンセントのもと，X線透視補助による腹腔鏡によりLNG-IUSを容易にかつ迅速に腹腔外に摘除した。さらに腹腔鏡で子宮穿孔部位の痕跡を確認し，子宮筋の損傷がないことを確認した。また，X線透視下で膀胱に損傷がないことも確認した。LNG-IUSを留置する際には子宮穿孔の可能性について患者に十分に説明する必要がある。また，超音波検査は非侵襲的で施行が容易であるために，LNG-IUSやIUDの子宮腔内の存在を即座に診断することは可能であるが，腹腔内に迷入した場合はその存在部位の確認は極めて困難であると思われる。よって迷入したLNG-IUSを腹腔鏡下で摘除を行う際にはX線透視を併用すればより容易に迅速かつ安全に実施できると思われる。

The levonorgestrel-intrauterine system (LNG-IUS) is an effective method for contraception or treatment of hypermenorrhea and dysmenorrhea. Recently, this technique has been widely used to treat these symptoms. Migration of the LNG-IUS into the pelvic cavity is rare; however, if it happens, serious complications occur. Herein, we report a case of radiography-assisted laparoscopy for the removal of migrated LNG-IUS in the pelvic cavity. A 33-year-old woman presenting with no symptoms was admitted to our hospital because of abnormal localization of LNG-IUS. The LNG-IUS was inserted into the uterus for the treatment of dysmenorrhea at a previous clinic a month earlier. Radiographic examinations suggested that LNG-IUS migrated into the pelvic cavity. After obtaining informed consent, a radiography-assisted laparoscopic procedure was performed to remove the migrated LNG-IUS. We found a trace of uterine perforation but there was no tissue damage to the bladder by laparoscopy or radiography. This case indicates that radiography-assisted laparoscopic surgery is a preferable method for the removal of the LNG-IUS in the pelvic cavity. Furthermore, it is necessary to explain to patients the possibility of uterine perforation caused by LNG-IUS.

キーワード：レボノルゲストレル放出子宮内システム（LNG-IUS），X線透視補助による腹腔鏡
Key words：levonorgestrel-intrauterine system（LNG-IUS），radiography assisted laparoscopy

緒　　言

levonorgestrel-intrauterine system（LNG-IUS）は，LNGを定常的に放出し，避妊のみならず，子宮筋腫，子宮腺筋症あるいは子宮内膜症による過多月経や月経困難症に対する治療としては健康保険適用がある。よって，内服薬によるホルモン療法だけではなくLNG-IUSはこれらの症状改善に重要なストラテジーの一つであり，多くの症例に使用されている。今回，LNG-IUSが子宮穿孔し，腹腔内に迷入した症例に対し，X線透視補助腹腔鏡下に摘除した症例を報告する。

症　　例

症例は33歳，３妊２産，最終出産より２年経過している。既往歴，家族歴，アレルギーには特記すべき事項はなかった。月経困難症に対する治療として，他院でLNG-IUSが挿入され，その後は腹痛や子宮出血等の症状はなかった。挿入後１か月経過した再診時にLNG-IUSは子宮内に認められず，腹部単純CTで腹腔内への迷入と診断され（図１Ａ），摘除を目的として当院へ紹介となっ

た。初診時の経腟超音波検査では，子宮は前傾で鶏卵大，両側付属器には異常を認めなかった。また，LNG-IUSは経腟超音波検査では子宮内に認められず，腹部単純X線検査で立位と臥位では位置が変わらない状態で右下腹部に存在していた（図１Ｂ，Ｃ）。以上よりLNG-IUSの子宮穿孔による腹腔内迷入と確定診断した。また

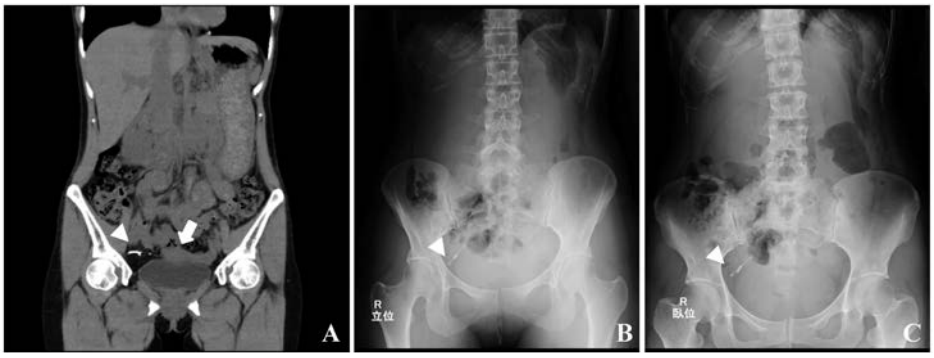

図１

A　腹部単純CT（冠状段）　子宮（矢印）外の右側にLNG-IUS（矢頭）を認める。
B　腹部単純X線検査（立位）
C　腹部単純X線検査（臥位）
　体位の変換でLNG-IUS（矢頭）の位置の変化はない。

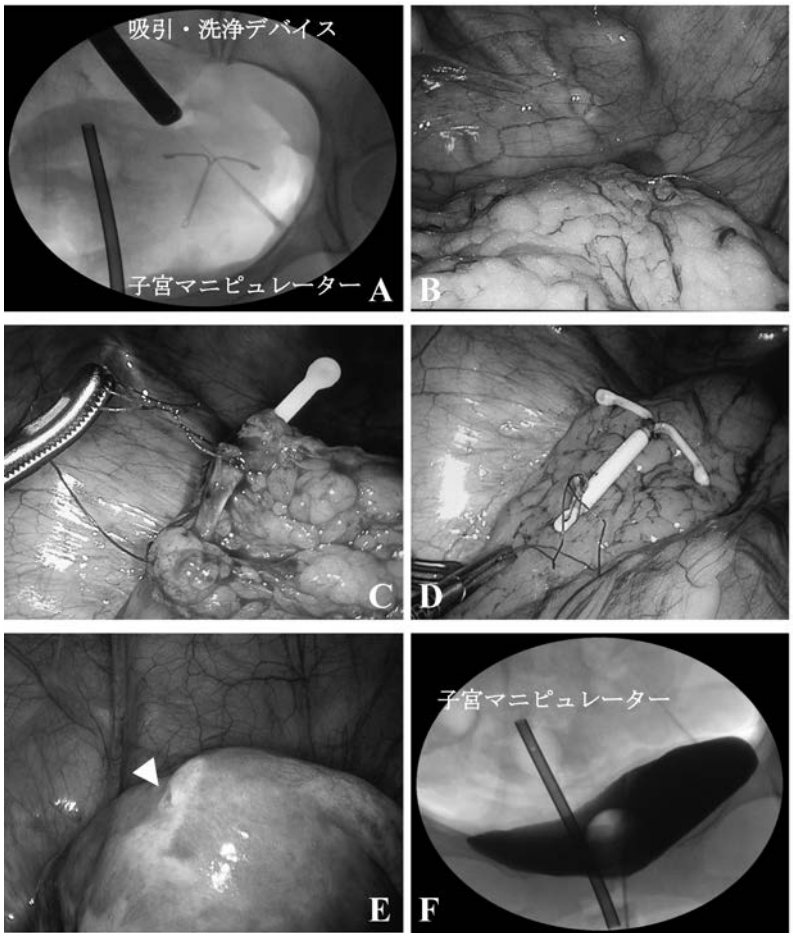

図２

A　手術中X線透視下でLNG-IUSの位置を確認した。
B　X線透視補助腹腔鏡下でLNG-IUSを検索したところ，大網内よりLNG-IUS除去糸を確認した。
C　大網内に包埋されていたLNG-IUSを摘除。
D　大網より摘出したLNG-IUS。
E　子宮底部に穿孔部位とおもわれる痕跡（矢頭）を認めた。
F　逆行性膀胱造影検査　膀胱損傷は認めなかった。

腹部単純X線検査の結果より可動性のある腸管の表面にはLNG-IUSが存在していない可能性が高いと判断した。LNG-IUSの腹腔外への除去についてのメリット・デメリットや将来的に発生しうる合併症について十分に説明した結果，腹腔外への摘除を希望された。以上の経過より，X線透視補助による腹腔鏡下にLNG-IUSを摘除する方針とした。腹腔鏡下手術時の所見を示す。子宮および両側付属器には異常を認めなかった。X線透視により洗浄・吸引デバイスの位置とLNG-IUSの位置関係より，おおよその存在位置を確認できた（図２Ａ）。その結果，腹腔鏡下で大網に被包化されたLNG-IUSが容易に確認でき（図２Ｂ），大網との癒着を剥離し（図２Ｃ，Ｄ），除去糸を牽引して５ mm径のトロッカーより腹腔外に摘除した。その後，子宮マニピュレーターを通じて子宮腔内にインジゴカルミンを注入し，子宮筋からの色素漏出は認めなかったが，子宮底部に穿孔部位と思われる痕跡を腹腔鏡により確認した（図２Ｅ）。また，膀胱に逆行性に造影剤を注入したが，Ｘ線透視下で造影剤の漏出はなく膀胱損傷は認めなかった（図２Ｆ）。術後の経過は良好で，軽快退院となった。

考　　案

LNG-IUSを含むIUDの子宮穿孔は深刻な合併症の一つであり，その発生頻度は1000人当たり0.68～2.6人であると報告されている[1)]。特に，LNG-IUSによる子宮穿孔は医学中央雑誌によれば４例の報告があるのみである[2－5)]。この４例はいずれも挿入後１か月から10年経過して腹腔内への迷入が偶然発見されており，本症例と同様に子宮穿孔の時期は不明である[2－5)]。一方，IUD挿入直後に重度の腹痛を示したために挿入時の子宮穿孔と診断されて手術的摘除となった症例も報告されている[6)]。挿入時の子宮穿孔によって腹痛や腹膜刺激症状が生じることもあるが，本症例のように無症状で経過することもあるため，子宮穿孔の実際の頻度は報告より高いと推測される[1－10)]。大部分は腹腔内への迷入であるが，腹壁内や膀胱内に迷入した報告もある[11, 12)]。子宮穿孔に関与する因子として子宮の高度の屈曲，子宮内への挿入器具の種類や硬度，挿入困難時の強引な挿入，不慣れな術者による挿入，多産による子宮壁の脆弱性が挙げられている[9)]。本症例は２回の経産ではあるが，最終分娩から２年が経過しており，分娩後の子宮壁の脆弱性による挿入時の穿孔の可能性は考え難い。また，前医でLNG-IUS挿入直後に位置確認がされていることより挿入時の穿孔の可能性はなく，原因ははっきりしない。

IUDが子宮穿孔を起こし，腹腔内への迷入が発見された際の症状についてMosley et al.はレビューしている[10)]。IUDが腹腔内に迷入した129例では無症状が48.1%，妊娠成立が28.7%，疼痛が17.8%，不正性器出血が4.7%，骨盤部炎症が0.8%であり，半数近くが無症状であった。つまり，これらの症状は挿入時の穿孔によるものであるかははっきりしない。一方Kaislasuo et al.は，手術によって摘除された症例の71%に軽度の腹痛や少量の不正性器出血，または両者の症状があり，症状の出現が明確な症例では挿入後24時間以内が全症例の28%，挿入後１－５日が全症例の６%，挿入後５日目以降が全症例の３%と挿入後早期に発症したと報告している[1)]。よって，前述したようにLNG-IUSやIUD挿入直後の腹痛や挿入後５日以内の腹痛や不正性器出血は子宮穿孔や腹腔内への迷入を疑う症状として考えるべきである。本症例ではLNG-IUSの挿入時から腹腔内への迷入発見まで腹痛や不正性器出血はなく無症状であり，月経もなかったことより定期受診で初めて発見された。

腹腔内に迷入したとしても軽微な症状がほとんどであり，手術のリスクを考慮すると腹腔外への摘除を薦めない報告もある[13)]。一方，World Health Organizationは腹腔内に迷入したIUDは腸管閉塞や穿孔を起こす可能性があることより腹腔外への摘除を薦めている[14)]。発見時に腸管閉塞や穿孔等の症状があれば腹腔外に摘除することには異論はないと思われるが，発見時に無症状であっても将来的に臓器損傷等の重篤な合併症が起きる可能性があるため，腹腔外に摘除する方が望ましいと考えられる。本症例も受診時には無症状であり，摘除しない報告があることを説明したうえで，将来的なリスクを考えると摘除が望ましいと考える旨を説明した結果，外科的摘除を強く希望された。

超音波検査は非侵襲的で施行が容易であるために，LNG-IUSやIUDの子宮腔内の存在を即座に診断することは可能であるが，腹腔内に迷入した場合はその存在部位の確認は極めて困難であると思われる。実際に我々も腹部超音波検査で腹腔内の存在部位を同定できなかった。LNG-IUSやIUDはX線不透過性であるために超音波検査で子宮腔内の存在が確認ができなければ腹部X線検査やCTによって腹腔内への迷入は容易に診断できる。腹腔内に迷入したIUDの大部分は大網内に存在するかこれに癒着しており，少数は子宮や付属器に癒着して存在すると報告されている[10)]。本症例のように大網に被包されている場合は容易に発見されないこともあり，やみくもな腹腔内検索によって臓器損傷やさらなる迷入が生じる可能性がある。そこで今回実施したX線透視下であれば，安全かつ迅速に検索が可能となり，侵襲の軽減につながると思われる。

本症例ではLNG-IUSは腹腔内に迷入していたが，挿入後２か月間は月経痛は改善しており，月経量は減少し，手術まで不正性器出血はなかった。２か月間だけの治療効果であるので定常的なLNGの子宮への作用によるものかは明らかではない。しかしながら，LNG-IUSが定位置

である子宮腔内に存在する時と比較し，腹腔内に迷入した時では，血漿LNG濃度は10倍高くなり，それによって排卵が抑制され妊娠率が低下すると報告されている[15]。よって，LNG-IUSが腹腔内に存在しても避妊効果だけではなく，月経痛や過多月経に対しても治療効果は十分に期待できると思われる。

今回われわれは，LNG-IUSが子宮穿孔を起こし腹腔内に迷入し，それをX線透視補助による腹腔鏡下に摘除した症例を経験した。LNG-IUSは避妊のみならず，器質的あるいは機能的な月経困難症や過多月経に対する治療の重要なストラテジーである。治療の選択の際には，稀ではあるが子宮穿孔のリスクを患者に十分に説明する必要がある。また，腹腔内に迷入した場合には摘出によるメリットとデメリットを十分に説明する必要性があるが，将来的な臓器損傷等の重篤な合併症が起きる可能性があるために腹腔外に摘除することが望ましいと考える。摘除する際には，X線透視補助による腹腔鏡を行うことで迷入したLNG-IUSを安全かつ迅速に腹腔外に摘除できるためにさらなる低侵襲手術につながると思われる。

すべての著者は開示すべき利益相反はない。

文　献

1）Kaislasuo J, Suhonen S, Gissler M, Lahteenmaki P, Heikinheimo O. Uterine perforation caused by intrauterine devices: clinical course and treatment. Hum Reprod 2013; 28: 1546–1551.

2）谷口文章，籔田真紀，山口昌美，貴志洋平，杉並留美子，杉並洋，岡田由貴子．子宮穿孔し腹腔内に迷入したと思われるLNG-IUSを腹腔鏡下に摘出した1例．日エンドメトリオーシス会誌 2014；35：187–191.

3）佐野祥子，小松正明，高本晴子，藤本英夫．腹腔内に迷入したレボノルゲストレル放出子宮内システム（LNG-IUS）の1例．現代産婦人科 2017；66：57–60.

4）中村加奈子，林茂徳，安康真由香，清河駿樹，水口雄貴，冨永英一郎，阪埜浩司，青木大輔．腹腔内へ迷入した異物（ミレーナ）を腹腔鏡下手術により回収した1例．栃木県産婦人科医報 2019；45：25–29.

5）長島香，西岡利泰，曾原雅子，渡邉喜久雄，中佐藤利一．レボノルゲストレル放出子宮内システム（LNG-IUS）による子宮穿孔の1例．産科と婦人科 2021；6：751–754.

6）Soydinc HE, Evsen MS, Caça F, Sak ME, Taner MZ, Sak S. Translocated intrauterine contraceptive device: experiences of two medical centers with risk factors and the need for surgical treatment. J Reprod Med 2013; 58: 234–240.

7）Zakin D, Stern WZ, Rosenblatt R. Complete and partial uterine perforation and embedding following insertion of intrauterine devices. I. Classification, complications, mechanism, incidence, and missing string. Obstet Gynecol Surv 1981; 36: 335–353.

8）植野りえ，川村良，豊岡理恵子，家村邦太郎，小倉久男．腹腔内迷入IUDの摘出を可能にした透視下腹腔鏡手術．日産婦内視鏡学会 2000；16：97–99.

9）Bjørnerem A, Tollan A. Intrauterine device--primary and secondary perforation of the urinary bladder. Acta Obstet Gynecol Scand 1997; 76: 383–385.

10）Mosley FR, Shahi N, Kurer MA. Elective surgical removal of migrated intrauterine contraceptive devices from within the peritoneal cavity: a comparison between open and laparoscopic removal. JSLS 2012; 16: 236–241.

11）佐藤やよい，光定誠，中島康，塩入貞明．子宮内避妊具（IUD）が腹壁内に迷入した1例．日本腹部救急医学会雑誌 2007；27：907–910.

12）松田陽介，寺井章人，荒井陽一．子宮内避妊具のmigrationにより発生した膀胱結石の一例．日泌尿会誌 2011；102：603–606.

13）Markovitch O, Klein Z, Gidoni Y, Holzinger M, Beyth Y. Extrauterine mislocated IUS: is surgical removal mandatory ? Contraception 2002; 66: 105–108.

14）World Health Organization. WHO mechanism of action, safety, and efficacy of intrauterine divices. Geneva, Switzerland: World Health Organization. 1987; 48–63.

15）Hamimov-Kochman R, Amsalem H, Adoni A, Lavy Y, Spitz IM. Management of a perforated levonorgestrel-medicated intrauterine device--a pharmacokinetic study: case report. Hum Reprod 2003; 18: 1231–1233.

【連絡先】
村上　明弘
山陽小野田市民病院産婦人科
〒756–0084　山口県山陽小野田市東高泊 1840–3
電話：0836–83–2355　FAX：0836–83–0377
E-mail：aki-chi@blue.meggaegg.ne.jp

現代産婦人科　Vol.70 No.1，2021 年，pp.143-147

腹腔鏡下に妊孕性温存手術を実施した境界悪性傍卵巣腫瘍の一例

米谷　直人[1)]・正木　理恵[1)]・宮谷　友香[1)]・三谷　龍史[1)]・塩見ひろ美[2)]・前川　正彦[1)]

1）徳島県立中央病院　産婦人科
2）しんくら女性クリニック

Paraovarian tumor of borderline malignancy treated with laparoscopic fertility-sparing surgery: A case report

Naoto Yonetani [1)]・Rie Masaki [1)]・Yuka Miyatani [1)]・Ryuji Mitani [1)]・Hiromi Shiomi [2)]・Masahiko Maegawa [1)]

1）Department of Obstetrics and Gynecology, Tokushima Prefectural Central Hospital
2）Shinkura Ladies Clinic

境界悪性傍卵巣腫瘍は非常に稀な疾患であり，腹腔鏡下手術を実施した報告は少ない。今回，腹腔鏡下に妊孕性温存手術を安全に実施することができた境界悪性傍卵巣腫瘍の一例を経験した。33歳，２妊１産。経腟超音波検査で内部に１cm程度の結節を伴う直径約４cmの右付属器腫瘍を認めた。造影MRI検査で漿液性嚢腫の内部に結節影を認め，造影効果を伴っていた。良性もしくは境界悪性が疑われるが悪性の可能性も完全には否定しきれないことを説明の上，腫瘍の破綻の危険性が低いと考えられる範囲で腹腔鏡下に妊孕性温存手術を行い，迅速病理検査で悪性が疑われた場合には開腹手術に変更すること，根治術は最終病理組織結果を待ち再検討する方針とした。腹腔鏡下に骨盤腔内を観察したところ，付属器腫瘍は傍卵巣腫瘍であった。容易に腫瘍摘出が可能であり，被膜破綻や内容液の漏出なく回収することができた。迅速病理検査で境界悪性が疑われたため，大網切除を追加した。術後の病理組織検査の結果，漿液性右境界悪性傍卵巣腫瘍のＩA期と診断した。追加治療は行わず慎重に経過観察中であるが，術後約半年で再発を認めていない。傍卵巣腫瘍はほとんどが良性であるが，ごく稀に境界悪性もしくは悪性の報告がある。造影MRIでの造影効果を伴う内部結節影が，卵巣腫瘍と同様，傍卵巣腫瘍においても境界悪性を示す所見として有用である可能性がある。境界悪性傍卵巣腫瘍に対して腹腔鏡下手術を実施した報告は少ないが，安全への十分な配慮と適切な回収手段の選択により，腹腔鏡下妊孕性温存手術は有用な選択肢の一つである。

Paraovarian tumors of borderline malignancy are rare, and few reports have described laparoscopic surgery to treat these lesions. We report a case of a paraovarian tumor of borderline malignancy in a 33-year-old woman, who was successfully treated with laparoscopic surgery. Transvaginal ultrasonography revealed a right adnexal cyst (4 cm). Contrast-enhanced magnetic resonance imaging (MRI) revealed a cyst (4 cm) that contained an enhancing nodule (1 cm). Although fertility-sparing laparoscopic surgery was requested, we planned to change to laparotomy if we suspected malignancy, intraoperatively. We confirmed that the adnexal lesion was a paraovarian tumor, which was easily removed without leakage of its content. We suspected borderline malignancy based on intraoperative frozen section evaluation and therefore performed omentectomy. Postoperative histopathological evaluation of the resected specimen confirmed a diagnosis of right-sided serous borderline malignant paraovarian tumor stage IA. No recurrence was observed 6 months postoperatively. Most paraovarian tumors are benign; however, a few reports have described paraovarian tumors of borderline malignancy. MRI findings of internal nodular shadows with contrast-enhancement may suggest borderline malignancy as well as in ovarian tumors. Laparoscopic surgery is a useful therapeutic strategy for resection of paraovarian tumors of borderline malignancy provided patient safety can be ensured.

キーワード：境界悪性腫瘍，妊孕性温存手術，腹腔鏡下手術，傍卵巣腫瘍
Key words：borderline malignancy, fertility-sparing surgery, laparoscopy, paraovarian tumor

緒　　言

傍卵巣腫瘍は付属器腫瘍の中の約20%程度を占めると報告されており[1)]，臨床上，遭遇する頻度は高い。その多くは病理学的に良性であり，境界悪性もしくは悪性であることは非常に稀とされている[2)]。また，卵巣の上皮性境界悪性腫瘍が疑われる症例に対して腹腔鏡下手術を実施した報告が近年散見されるようになってきた[3)]が，境界悪性傍卵巣腫瘍に対して腹腔鏡下手術を実施した報告は少ない。

今回，腹腔鏡下に妊孕性温存手術を実施した境界悪性傍卵巣腫瘍の症例を経験した。

症　　例

33歳，２妊１産（人工妊娠中絶１回）。既往歴および家族歴に特記すべき事項はない。検診目的に近医産婦人

科を受診したところ，超音波検査で１cm程度の充実部を伴う直径約４cmの卵巣嚢腫を指摘され，精査加療目的で当院へ紹介となった。

当院初診時，経腟超音波検査で右付属器に直径35mmの嚢胞性腫瘍を認め，内部に11×８mmの小結節を伴っていた（図１）。骨盤部の造影MRI検査では漿液性と思われるT1強調画像で低信号，T2強調画像で高信号の嚢胞性腫瘍を認め，内部背側に造影効果を伴った軟部結節影を伴っていたことから境界悪性もしくは悪性腫瘍である可能性が示唆された（図２）。子宮及び左付属器に特記すべき異常は指摘されなかった。また，造影CTでは有意なリンパ節腫大や腹水貯留を認めず，腫瘍マーカーの有意な上昇もなかった（表１）。右付属器の卵巣腫瘍もしくは傍卵巣腫瘍が疑われること，術前における良悪性の正確な判断は容易ではなく，良性もしくは境界悪性が疑われるが悪性の可能性も否定しきれないことを説明したところ，妊孕性温存手術を強く希望された。また，

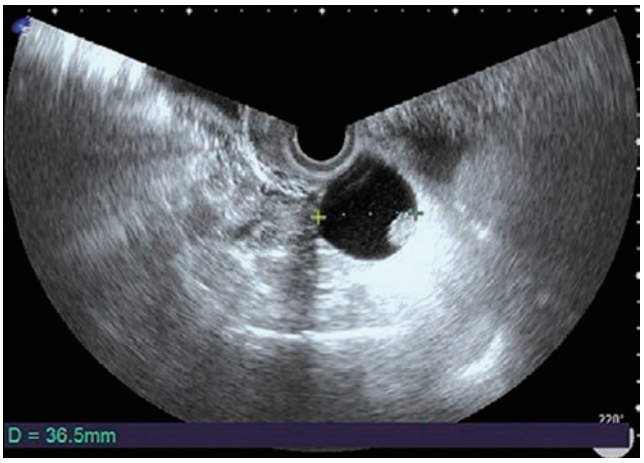

図１　経腟超音波画像
右付属器領域に直径35mmの球形，表面平滑な嚢胞性腫瘍を認める。嚢胞の内壁に１cm程度の小結節を伴う。

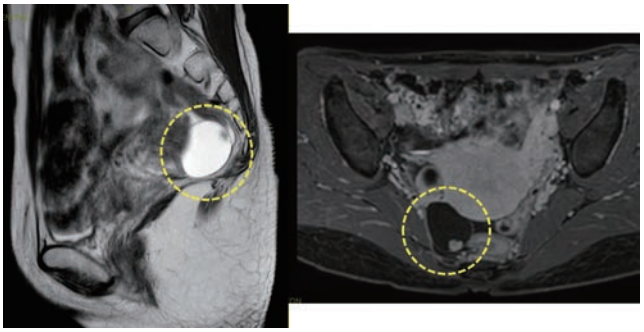

図２　造影MRI画像
（左：T2強調画像矢状断，右：造影T1強調画像（脂肪抑制））
右付属器に嚢胞性病変を認め（点線円），背側に造影効果を伴う結節を認める。

表１　初診時腫瘍マーカー

項目		（正常値）
CA125	6.5　U/mL	（0－35）
CA19-9	7.2　U/mL	（0－37）

腹腔鏡下に腹腔内を観察し，腫瘍の破綻の危険性が低いと考えられる範囲で腹腔鏡下手術とし，可能な限り右卵巣を温存して嚢胞摘出を行うが，腫瘍の破綻の危険性が高いと判断した場合には開腹手術に変更して付属器切除を行う方針とした。さらに，術中迅速病理検査に提出し，境界悪性以上の病変が疑われた場合には大網切除を行うこと，悪性が疑われた場合には開腹手術に変更して右付属器切除を行い，根治術は最終的な病理検査結果を待った上で改めて検討する方針とした。

右付属器腫瘍の診断に対して腹腔鏡下腫瘍摘出術を実施した。手術は全身麻酔下に砕石位で開始し，臍部に12mmトロッカー，左右腸骨稜内側とその中央に５mmトロッカーを留置したダイヤモンド４孔式のポート配置とし，気腹法（気腹圧８mmHg）でおこなった。10mm硬性鏡を用いて骨盤腔内を観察したところ，右付属器の嚢胞性病変は傍卵巣腫瘍であった（図３）。嚢胞の周囲に癒着はなく，容易に剥離，摘出可能であった。摘出した嚢胞はE・Zパース®（八光メディカル事業部）内に収納し，臍部の12mmトロッカー挿入創から回収した。回収に際してE・Zパース®（八光メディカル事業部）内で嚢胞を穿刺し，内容液を吸引して嚢胞を縮小させた。内容液は透明な漿液性であり，腹腔内への漏出はなかった。嚢胞壁内部に黄白色多結節性の腫瘤を認め（図４），術中迅速病理検査に提出したところ，境界悪性腫瘍が疑われたため大網切除を追加した。子宮や左付属器，その他腹骨盤腔内に明らかな異常を認めないことを確認し，手術を終了した。手術時間は１時間50分，出血量はごく少量であり，全体を通して安全に腹腔鏡下手術を実施することが可能であった。

術後の病理組織検査で結節部分には軽度から中等度の異型を伴う上皮の乳頭状増殖を認め，漿液性境界悪性腫瘍と診断された（図５）。大網には卵巣腫瘍のimplantや転移を認めず，洗浄腹水細胞診はclassⅡであった。右漿液性境界悪性傍卵巣腫瘍のⅠA期と診断した。追加手

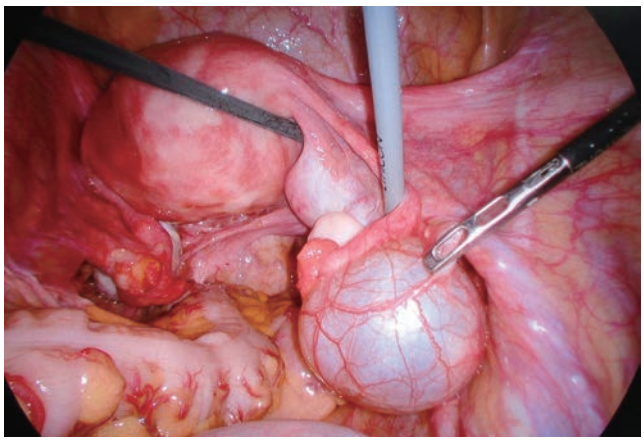

図３　術中画像
右卵巣は肉眼的に正常。右卵巣近傍に球形，表面平滑な傍卵巣腫瘍を認める。腫瘍の周囲に癒着を認めない。

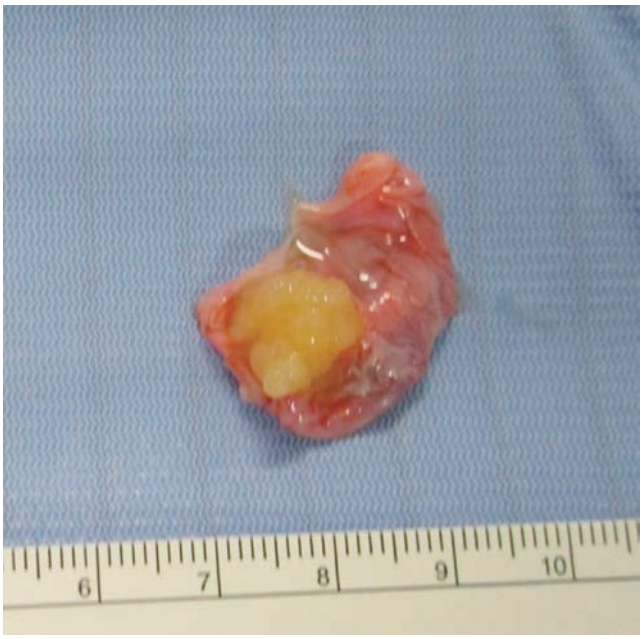

図４　摘出標本画像
標本は嚢胞の内容液が漏出して萎んだもの。嚢胞壁は薄く，内部に黄白色多結節性の腫瘤を認める。

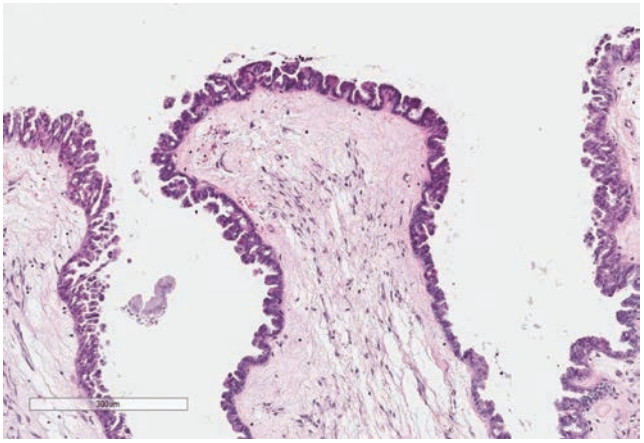

図５　永久病理標本（HE染色）
浮腫上の間質の表面に軽度から中等度の異型を伴う上皮の乳頭状増殖を認める。

術は行わず慎重に経過観察の方針とした。現在，術後約半年が経過し，再発所見を認めていない。

考　　案

本症例により改めて以下の２点が示された。傍卵巣腫瘍にも境界悪性病変が発生すること，境界悪性傍卵巣腫瘍に対して腹腔鏡下手術は十分に有用な選択肢となり得ることの２点である。

本症例は傍卵巣に発生した漿液性境界悪性腫瘍であった。傍卵巣腫瘍は主に卵管間膜から発生する上皮性腫瘍であり，婦人科領域では見かける頻度の高い腫瘍としてよく知られている[1), 4)]。そのほとんどは病理学的に良性であるが，稀ながら悪性もしくは境界悪性の症例が報告されている[2), 5)]。組織学的には漿液性腫瘍が多いが，粘液性や子宮内膜症性，混合性腫瘍も報告されている[6)－8)]。傍卵巣腫瘍に特徴的な超音波所見として卵巣と腫瘍との間の“Slip sign”[9)]が知られているが，本症例では明らかではなく，術前に卵巣腫瘍か傍卵巣腫瘍かを明確に区別することはできなかった。傍卵巣腫瘍における悪性もしくは境界悪性を示唆する所見として嚢胞内の乳頭状構造物が報告されているが[10)]，これらは傍卵巣腫瘍では約30％に認められるとの報告もあり[9)]，術前の良悪性の鑑別は容易ではない。本症例では造影MRI検査で嚢胞内部に造影効果を伴う軟部結節影を認めたことから，卵巣腫瘍における境界悪性もしくは悪性を示す所見に準じて境界悪性以上の病変である可能性を術前から想定していたが，結果的にこの所見は傍卵巣腫瘍においても境界悪性を示す所見であった。造影MRI検査における造影効果を伴う結節影が，傍卵巣腫瘍においても良悪性の鑑別に有用である可能性がある。さらに，我々が調べた限りにおいて，境界悪性傍卵巣腫瘍の再発例の報告はFine et al.[11)]の１例のみであり，死亡例は報告されていない。卵巣の上皮性境界悪性腫瘍においては再発の頻度が7.8％，うち30％が悪性転化と報告されている[12), 13)]ことを考慮すると，境界悪性傍卵巣腫瘍の予後は卵巣の境界悪性腫瘍より良好である可能性がある。

本症例では境界悪性傍卵巣腫瘍に対して腹腔鏡下に妊孕性温存手術を実施した。境界悪性傍卵巣腫瘍に対する治療方法は確立されていないため，実際には卵巣の上皮性境界悪性腫瘍に準じて治療方針を検討することが多いと思われる。現在，本邦において卵巣の上皮性境界悪性腫瘍に対する妊孕性温存手術は患側付属器摘出術＋大網切除術＋腹腔細胞診＋腹腔内検索が推奨されており[14)]，これまで開腹手術が基本とされてきた。近年は腹腔鏡下手術を実施した症例が多数報告されている[3), 15)]が，その治療成績は議論のあるところであり[16), 17)]，日本産科婦人科内視鏡学会によるガイドライン[18)]においては『個別化された条件の中では開腹手術とならぶ選択肢として推奨する。』とされ，質的診断や破綻の可能性について十分に検討，説明と同意のもと実施されることが求められている。本症例では腹腔鏡下に腫瘍は容易に剥離，摘出可能であり，適切な回収手段を用いることで被膜破綻や内容液の腹腔内漏出なく，安全に手術を完遂できた。本症例のように若年層にも発生しうること，境界悪性傍卵巣腫瘍の予後が卵巣の境界悪性腫瘍と比較しても良好な可能性があることからも，低侵襲手術は十分に有用な選択肢の一つとして検討されうると考えられた。ただし，十分な説明と同意の上，腫瘍内容物を腹腔内で飛散させずに安全に摘出・回収するための配慮，術後の慎重な経過観察が必要である。

また，本症例では付属器摘出術ではなく腫瘍摘出術を実施した。卵巣の上皮性境界悪性腫瘍に対する基本術式

では付属器切除術が推奨されており[14]，上述のガイドラインにおいても腹腔鏡下の腫瘍摘出術は『破綻リスクが高く，現状では推奨されない。』と解説されている[18]。ただし，傍卵巣腫瘍においては卵巣実質と物理的に距離があることが多く，卵巣腫瘍よりも容易に腫瘍摘出術を実施することが可能であると考えられる。これまでの報告においてもその術式は様々であり，個々の症例に応じて選択されているのが実情のようであるが，本症例のように妊孕性の温存が必要な症例においては卵巣温存の優位性は高く，腹腔鏡下手術と同様の十分な安全への配慮の下，腫瘍摘出術は有用な術式となりうると考えられた。

腹腔鏡下に妊孕性温存手術を実施した境界悪性傍卵巣腫瘍の症例を経験した。境界悪性が疑われた付属器腫瘍の際には，稀ながらも境界悪性傍卵巣腫瘍の可能性を念頭に置いた慎重な術前診断が必要と考えられた。境界悪性傍卵巣腫瘍に対して妊孕性温存手術を計画する場合に，腹腔鏡下手術は十分な安全に対する配慮の下で有用な選択肢となりうると考えられた。今後さらなるエビデンスの構築や関連学会での議論が必要である。

この論文の内容に関連して開示すべき利益相反関係はありません。

文　献

1）ALpern MB, Saandler MA, Madrazo BL. Sonographic features of paraovarian cysts and their complications. AJR Am J Roentgenol 1984; 143: 157–160.

2）Stein AL, Koonings PP, Schlaerth JB, Grimes DA, d'Anraing G 3rd. Relative frequency of malignant paraovarian tumors: should paraovarian tumors be aspirated? Obstet Gynecol 1990; 75: 1029–1031.

3）Maneo A, Vignali M, Chiari S, Colombo A, Mangioni C, Landoni F. Are borderline tumors of the ovary safely treated by laparoscopy? Gynecol Oncol 2004; 94: 387–392.

4）Dorum A, Blom GP, Ekerhovd E, Granberg S. Prevelance and histologic diagnosis of adnexal cysts in postmenopausal women: An autopsy study. Am J Obstet Gynecol 2005; 192: 48–54.

5）Genadry R, Parmley T, Woodruff JD. The origin and clinical behavior of the paraovarian tumor. Am J Obstet Gynecol 1997; 129: 873–880.

6）Suzuki S, Furukawa S, Kyozuka H, Watanabe T, Takahashi H, Fujimori K. Two cases of paraovarian tumor of borderline malignancy. J Obstet Gynaecol Res 2013; 39: 437–441.

7）Raju RR, Hart WR, Magnuson DK, Reid JR, Rogers DG. Genital tract tumors in Proteus syndrome: report of a case of bilateral paraovarian endometrioid cystic tumors of borderline malignancy and review of the literature. Mod Pathol 2002; 15: 172–180.

8）Seltzer VL, Molho L, Fougner A, Hong P, Kereszti B, Gero M, Spitzer M. Paraovarian cystadenocarcinoma of low-malignant potential. Gynecol Oncol 1988; 30: 216–221.

9）Savelli L, Ghi T, De laco P, Ceccaroni M, Venturoli S, Cacciatore B. Paraovarian/paratubal cysts: comparison of transvaginal sonographic and pathological findings to establish diagnostic criteria. Ultrasound Obstet Gynecol 2006; 28: 330–334.

10）Fujii T, Kozuma S, Kikuchi A, Hanada N, Sakamaki K, Yasugi T, Yamada M, Taketani Y. Parovarian cystadenoma: sonographic features associated with magnetic resonance and histopathologic findings. J Clin Ultrasound 2004; 32: 149–153.

11）Fine BA, Valente PT, Schroeder B. Paraovarian borderline malignancy in pregnancy. Arch Gynecol Obstet 1996; 258: 105–108.

12）du Bois A, Ewald-Riegler N, de Gregorio N, Reuss A, Mahner S, Fotopoulou C, Kommoss F, Schmalfeldt B, Hilpert F, Fehm T, Burges A, Meier W, Hillemanns P, Hanker L, Hasenburg A, Strauss HG, Hellriegel M, Wimberger P, Keyver-Paik MD, Baumann K, Canzler U, Wollschlaeger K, Forner D, Pfisterer J, Schröder W, Münstedt K, Richter B, Kommoss S, Hauptmann S, Arbeitsgmeinschaft Gynaekologische Onkologie（AGO）Study Group. Borderline tumours off the ovary: A cohort study of the Arbeitsgmeinschaft Gynaekologische Onkologie（AGO）Study Group. Eur J Cancer 2013; 49: 1905–1914.

13）Trillsch F, Mahner S, Woelber L, Vettorazzi E, Reuss A, Ewald-Riegler N, de Gregorio N, Fotopoulou C, Schmalfeldt B, Burges A, Hilpert F, Fehm T, Meier W, Hillemanns P, Hanker L, Hasenburg A, Strauss HG, Hellriegel M, Wimberger P, Baumann K, Keyver-Paik MD, Canzler U, Wollschlaeger K, Forner D, Pfisterer J, Schroeder W, Muenstedt K, Richter B, Kommoss F, Hauptmann S, du Bois A. Age-dependent differences in borderline ovarian tumours（BOT）regarding clinical characteristics and outcome: results from a sub-analysis of the

Arbeitsgmeinschaft Gynaekologische Onkologie（AGO）ROBOT Study. Ann Oncol 2014; 25: 1320–1327.
14）日本婦人科腫瘍学会 編，卵巣がん・卵管癌・腹膜癌治療ガイドライン2020年版，金原出版，東京，2020.
15）Lee S, Ahn KH, Park HT, Hong SC, Lee YJ, Kim IS, Kim T. Paratubal borderline malignancy: A case of a 17-year-old adolescent femal treated with laparoscopic single-site surgery and a review of the literature. J Pediatr Adolesc Gynecol 2016; 29: 74–76.
16）Jung HJ, Park JY, Kim DY, Suh DS, Kim JH, Kim YM, Kim YT, Nam JH. Comparison of laparoscopic and open surgery for patients with borderline ovarian tumors. Int J Gynecil Cancer 2018; 28: 1657–1663.
17）Zhao J, Liu C, Liu J, Qu P. Short-term outcomes and pregnancy rate after larparoscopic fertility-sparing surgery for borderline ovarian tumors: a single-institute experience. Int J Gynecil Cancer 2018; 28: 274–278.
18）日本産科婦人科内視鏡学会 編，産婦人科内視鏡手術ガイドライン2019年版，金原出版，東京，2019.

【連絡先】
米谷　直人
徳島県立中央病院産婦人科
〒770–8539　徳島県徳島市蔵本町1丁目10–3
電話：088–631–7151
E-mail：n.yone@tph.gr.jp

現代産婦人科　Vol.70 No.1，2021 年，pp.149–153

良性腫瘍を念頭に腹腔鏡下手術を実施した後，低分化型と確定診断されたセルトリ・ライディッヒ細胞腫の一例

米谷　直人[1)]・正木　理恵[1)]・峯田あゆか[1)]・宮谷　友香[1)]
三谷　龍史[1)]・塩見ひろ美[2)]・前川　正彦[1)]

1）徳島県立中央病院　産婦人科
2）しんくら女性クリニック

Poorly differentiated Sertoli-Leydig cell tumor diagnosed after laparoscopic surgery: A case report

Naoto Yonetani [1)]・Rie Masaki [1)]・Ayuka Mineda [1)]・Yuka Miyatani [1)]
Ryuji Mitani [1)]・Hiromi Shiomi [2)]・Masahiko Maegawa [1)]

1）Department of Obstetrics and Gynecology, Tokushima Prefectural Central Hospital
2）Shinkura Ladies Clinic

今回，良性腫瘍を念頭に腹腔鏡下手術を実施した後，低分化型と確定診断されたセルトリ・ライディッヒ細胞腫の一例を経験した。22歳，未経妊。20歳頃より無月経，多毛を自覚していた。超音波検査及び造影MRI検査で右卵巣に４cm大の充実性腫瘍を認め，血中テストステロン値が5.07ng/mLと高値であったことなどからセルトリ・ライディッヒ細胞腫が疑われた。高分化型が疑われるが正確な判断は困難であることを説明し，右付属器切除術を行い，迅速病理検査で悪性が疑われた場合でも根治術は最終病理組織結果を待ち再検討する方針とした。また，安全な実施が可能な範囲で腹腔鏡下手術とする方針となった。腹腔鏡下に右付属器切除を行い，体外への回収に際しては安全に配慮してバッグ内に収納し，下腹部に小切開を追加することで腫瘍の破綻なく回収することができた。術後の病理組織検査の結果，低分化型セルトリ・ライディッヒ細胞腫のＩＡ期と診断した。術後，血中テストステロン値は低下し，多毛の改善が自覚された。追加治療は行わず慎重に経過観察中であるが，術後約５年で再発を認めていない。セルトリ・ライディッヒ細胞腫の予後は分化の程度により大きく異なり，高・中・低分化型がそれぞれ良性，境界悪性，悪性に相当するとされている。本症例では腹腔鏡下手術を実施後に低分化型と確定診断されたが，境界悪性もしくは悪性の性索間質性腫瘍に対しては開腹手術が基本とされているため，セルトリ・ライディッヒ細胞腫が疑われる充実性腫瘍に対して腹腔鏡下手術を計画する際には術後に悪性度の判定が変わりうることをあらかじめ十分に説明を行い，腫瘍の破綻を避けるための具体的な方策の下に手術を実施する必要がある。

We report a case of poorly differentiated Sertoli-Leydig cell tumor, which manifested with amenorrhea and hirsutism, diagnosed after laparoscopic surgery in a 22-year-old woman. Sertoli-Leydig cell tumor was suspected because ultrasonography and magnetic resonance imaging revealed a 4-cm right ovarian tumor and blood testosterone level which was as high as 5.07 ng/mL. The right appendage was resected laparoscopically. To avoid leakage of the contents, a small incision was made in the lower abdomen, and the tumor was stored in a bag in the abdominal cavity. Omentectomy was also performed because a middle differentiation was suspected via rapid pathological examination. Through the postoperative histopathological examination, a diagnosis of stage IA of right ovarian Sertoli-Leydig cell tumor with poor differentiation was confirmed. No recurrence was observed in the 5-year post-surgery follow-up without additional treatment. Laparotomy has been the gold standard of treatment of borderline malignant or malignant sex cord stromal tumors. When laparoscopic surgery was planned, it is necessary to explain in advance that the judgement of malignancy might change after surgery.

キーワード：性索間質性腫瘍，セルトリ・ライディッヒ細胞腫，妊孕性温存手術，腹腔鏡下手術
Key words：sexual cord stromal tumor, Sertoli-Leydig cell tumor, fertility-sparing surgery, laparoscopy

緒　　言

セルトリ・ライディッヒ細胞腫は卵巣腫瘍の約0.5%未満と稀な性索間質性腫瘍であり[1)]，アンドロゲンを産生し，男性化徴候を示すことがある。高分化型，中分化型，低分化型がそれぞれ良性，境界悪性，悪性に相当するとされており[2)]，若年層に発生する頻度が高いため，中分化型もしくは低分化型であっても妊孕性温存を考慮する必要があることが多い[3), 4)]。また，悪性の性索間質性腫瘍に対する外科的治療としては開腹手術が基本と

されているが，近年では海外を中心に腹腔鏡下手術を実施した報告も散見される[5), 6)]。

今回，良性腫瘍を念頭において腹腔鏡下に右付属器切除術を実施し，最終的に低分化型と診断されたセルトリ・ライディッヒ細胞腫の症例を経験した。

症　　例

22歳，０妊０産，未婚。身長172cm，体重52.3kg，BMI 17.7kg/m^2。既往歴および家族歴に特記すべき事項はない。初経年齢は14歳。20歳時より続発性無月経に対して近医でホルムストローム療法もしくはカウフマン療法を受けており，同時期から下顎，下腹部及び大腿部の多毛を自覚していた。続発性無月経に対する加療の開始から２年後に経腹超音波検査で径４cmの右卵巣腫瘍を初めて指摘され，精査のため当院へ紹介となった。

当院初診時，経直腸超音波検査で右卵巣に径47×45×40mmの充実性腫瘍を認めた（図１）。子宮及び左卵巣には明らかな異常を認めなかったが，子宮は長軸で約６cm，前後径２cmと年齢相当より若干小さい印象であった。視診上，陰核肥大と外陰部の多毛を認めた（図２）。骨盤部造影MRIでもT1強調画像，T2強調画像ともに低信号を呈する径4.4cmの右卵巣腫瘍を認め，造影効果はわずかであった（図３）。血液検査ではテストステロン値が5.07ng/mLと一般男性レベルに高値（一般女性における正常値は0.11～0.47ng/mL）であり，エストラジオール（E2）値は17pg/mLと閉経女性レベルの低値，黄体化ホルモン（LH）値は13.28mIU/mL，卵胞刺激ホルモン（FSH）値は0.63mIU/mLであった。胸腹骨盤部造影CTでは明らかなリンパ節腫大や腹水貯留を認めず，また両側副腎にも明らかな異常を認めなかった。右卵巣のセルトリ・ライディッヒ細胞腫が疑われること，高分化型の可能性が高いと考えられるが，中分化型もしくは低分化型の可能性も否定しきれないことを説明し，右付属器切除術を行う方針とした。境界悪性以上の病変が疑われた場合には妊孕性の温存を強く希望された。切除した右付属器を術中迅速病理検査に提出し，境界悪性以上の病変が疑われた場合には大網切除を追加すること，悪性が疑われた場合でも根治術は最終的な病理検査結果を待った上で再検討する方針とした。また，腫瘍の破綻などの危険性が低く，安全に実施が可能と考えられる範囲で腹腔鏡下手術とする方針とした。

図１　経直腸超音波画像
右卵巣に充実性腫瘍を認める。

図２　外陰部所見
陰核肥大と外陰部の多毛を認める。

右卵巣腫瘍の診断で腹腔鏡下右付属器切除術を実施した。腹腔鏡下に骨盤腔内を観察したところ，右卵巣に約５cm大の表面平滑な腫瘍を認めた（図４）。腫瘍の周囲に癒着はなく，洗浄腹水細胞診を提出し，右付属器を切除した。体外への回収にあたっては，腹腔内でE・Zパース®（八光メディカル事業部）内に収納し，下腹部正中に追加した小切開創から回収した。腹腔内での腫瘍

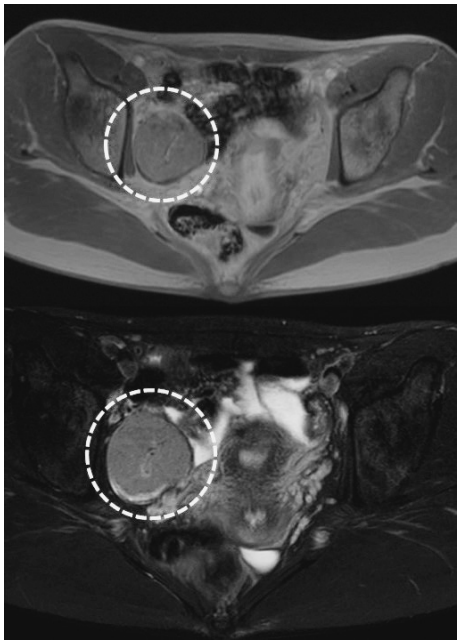

図３　骨盤部造影MRI画像（上：T1強調水平断，下：T2強調水平断）
右付属器にT1，T2ともに低信号を呈する腫瘤を認める（円）。腫瘤内部には中心瘢痕状の索状様の変化が見られ，わずかに造影効果を認める。

の破綻はなかった。内部は黄白色の充実性腫瘍であり（図５），術中迅速病理検査では中分化～低分化のセルトリ・ライディッヒ細胞腫が疑われるとの結果であったため，大網切除を追加した。根治術は最終的な病理検査結果を待った上で再検討する方針としていたため，腹腔内をよく観察し，明らかな残存腫瘍や腹膜病変がないことを確認して手術を終了した。

術後３日目には血中テストステロン値は0.19ng/mLと著明に低下し（図６），術後約２か月で多毛の改善が自覚された。術後の病理組織検査では未分化な紡錘形腫瘍細胞が束状に交錯し，herringbone pattern（矢はず様模様）を呈して密に増殖しており，淡明な細胞質を有する類円形細胞の小集団が腫瘍の辺縁部で散見された。鍍銀染色では莢膜細胞腫のような細網線維は認めず，紡錘形細胞の集団が索状構造を呈していたこと，免疫染色では多くの腫瘍細胞でinhibin-α，calretinin共に陽性であり，性索間質性腫瘍の分化が示されたことから低分化型セルトリ・ライディッヒ細胞腫と判断された（図７）。大網には腫瘍の転移を認めず，腹水細胞診は陰性であった。右卵巣低分化型セルトリ・ライディッヒ細胞腫のＩA期と診断した。改めて開腹手術による根治術を実施する選択肢や化学療法を追加する選択肢を提示したが，

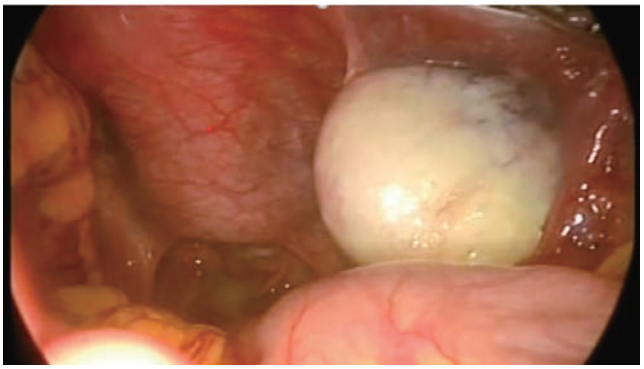

図４　術中画像
右卵巣に球形，表面平滑な腫瘍を認める。周囲に癒着は認めない。

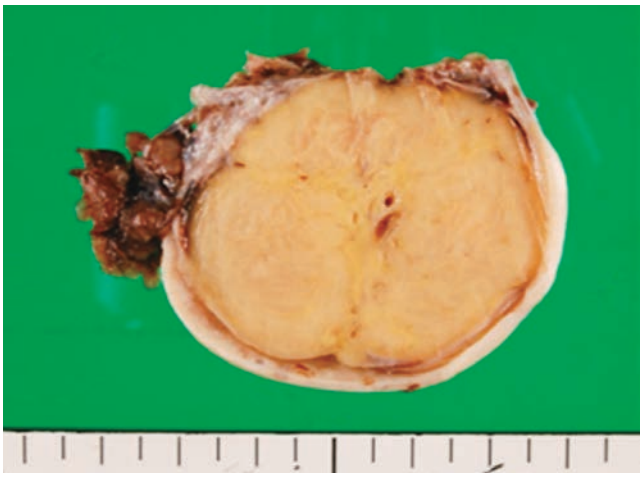

図５　摘出標本画像
黄白色，充実性の右卵巣腫瘍内部。

後療法は行わず，血中テストステロン値と腹骨盤部CTにより厳重に経過観察を行う方針となった。現在，術後約５年が経過し，再発を認めていない。

考　　案

セルトリ・ライディッヒ細胞腫は性索間質性腫瘍に分類される稀な卵巣腫瘍であり，全ての卵巣腫瘍の0.5%未満を占める[1]。若年者から高齢者まで幅広い年齢層での発症が見られるが，20歳代を中心とする若年層での発症が最も高頻度に見られると報告されている[3), 4)]。多くは内分泌機能を有し，アンドロゲンの分泌による男性化徴候は最も一般的な症状とされている。本症例で認められた血中テストステロン高値と続発性無月経，多毛，陰核肥大は腫瘍による典型的な男性化徴候であったと考えられた。また，腫瘍の摘出後，速やかに血中テストス

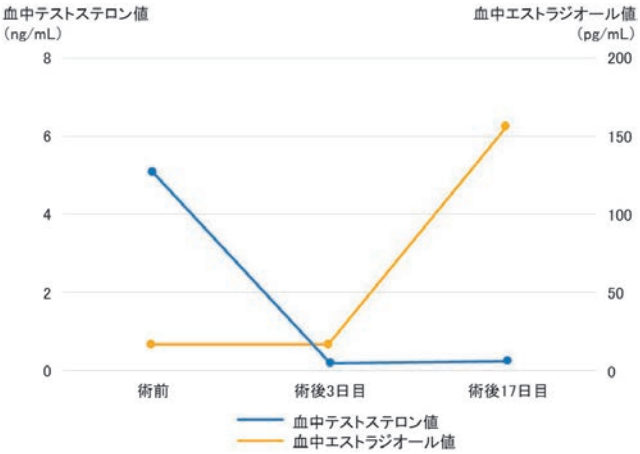

図６　血中テストステロンおよびエストラジオール値の推移
術後のテストステロン値の速やかな低下と，その後のエストラジオール値の上昇を認める。

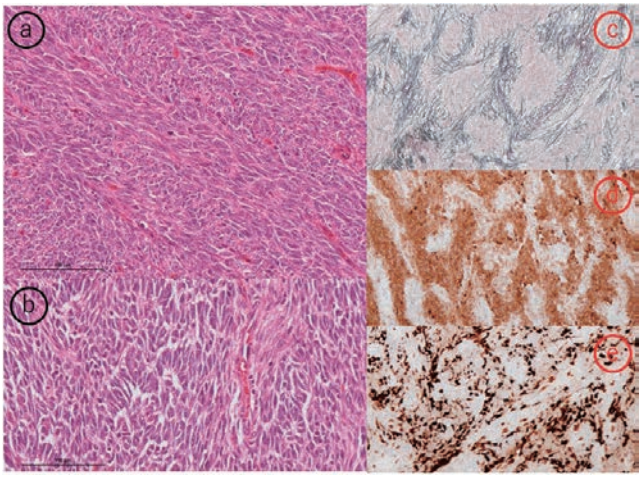

図７　永久病理標本
a / b　HE染色：紡錘形腫瘍細胞が交錯する束状やherringbone patternを呈してびまん性に密に増殖し，淡明な細胞質を有する類円形細胞の小集団が散見される。
c　鍍銀染色：個々の紡錘形細胞を取り囲むような細網線維は認めず，紡錘形細胞の集団が索状につながる構造を呈する。
d　免疫染色（inhibin-α）：腫瘍細胞はびまん性に陽性を示す
e　免疫染色（calretinin）：多くの腫瘍細胞で陽性を示す。

テロン値が低下し，上記症状が改善傾向となったことも矛盾しない経過であった。セルトリ・ライディッヒ細胞腫の予後は分化の程度により大きく異なり，高分化型，中分化型，低分化型がそれぞれ良性，境界悪性，悪性に相当するとされている[2]が，多くは片側性で卵巣に限局しており，約90%がⅠ期と診断される[7),8)]。５年生存率はⅠ・Ⅱ期は95%と良好であるが，Ⅲ・Ⅳ期は59%と良好とは言えない[9)]。本邦において悪性性索間質性腫瘍に対する標準的な術式としては，卵巣癌に準じたstaging laparotomy，すなわち両側付属器摘出術＋子宮全摘出術＋大網切除術＋腹腔細胞診＋腹腔内検索が推奨されている[10)]が，若年層に高頻度であることからも妊孕性の温存が必要になるケースは多く，これらの患者に対する外科的治療として片側の付属器摘出術と大網切除，および詳細な腹腔内検索は適切な術式とされている[9)-12)]。また，後腹膜リンパ節郭清は省略可能とする考え方が一般的である[9),10),12)]。本症例においても22歳と若年であり，未婚であったことから妊孕性温存を強く希望されたため，患側付属器切除と腹水細胞診を実施し，迅速病理組織検査の結果により大網切除と腹腔内検索の追加に留めた。

現在，本邦における卵巣悪性腫瘍に対する外科的治療は開腹手術が基本とされている。日本婦人科腫瘍学会によるガイドライン[10)]においても，卵巣癌に対する腹腔鏡下手術は推奨されていない。悪性の性索間質性腫瘍に対する外科的治療も卵巣癌に準じ，開腹手術とする考え方が一般的である。本症例では，良性腫瘍を念頭においたセルトリ・ライディッヒ細胞腫に対して腹腔鏡下に右付属器切除術を実施し，術後の病理組織検査で最終的に低分化型と診断された。近年，早期の卵巣癌に対する腹腔鏡下手術の有用性を示した報告が複数あり[13),14)]，Bogani G et al.[15)]は11施設3,065例のメタアナリシスの中で，腹腔鏡下手術は開腹手術と比較して出血量や術後合併症は少なく，術中合併症や手術操作によるアップステージング，腫瘍破裂，再発率には差がなかったと報告しており，性索間質性腫瘍に対しても開腹手術と比較して無病生存期間や全生存期間に有意差はなかったとの報告がある[4),5)]。一方，2016年のCochrane review[16)]では，早期卵巣癌を対象としたRCTがない状況や生存率に関して腹腔鏡下手術は開腹手術よりも劣るとする報告もあることから，一般診療として腹腔鏡下手術を推奨することはできないと結論づけられている。本症例においては術前には良性腫瘍を念頭においていたことから腹腔鏡下手術とすることを計画したが，安全に配慮して腹腔内で腫瘍をバッグ内に収納し，体外への回収に際して下腹部に小切開を追加するなど，腫瘍の破綻を避けるためのより安全に配慮した具体策をとりながら手術を実施した。また，術後病理組織検査で最終的に低分化型と診断された後，改めて卵巣悪性腫瘍に対しては開腹手術が基本であること，追加手術として開腹手術による根治術を実施する選択肢についても十分に説明したところ，妊孕性温存を強く希望され，追加手術は実施しない方針となった。良性の性索間質性腫瘍を念頭に腹腔鏡下手術を計画する際には，術前の悪性度の判定は正確には困難であり，術後に判定が変わる可能性があることをあらかじめ十分に説明を行うことが必要である。さらに，万一の悪性の可能性を念頭に置き，腫瘍の破綻を避けるための具体的な方策の下に手術を実施することが望ましい。

性索間質性腫瘍に対する術後化学療法の治療的意義は証明されていないのが現状ではあるが，再発の高リスクと考えられる症例に対しては実施が推奨されており[17),18)]，再発のリスク因子として腫瘍の破綻，進行期ⅠC期，低分化の組織型，異所性成分を含む腫瘍，腫瘍径10～15cm以上が挙げられている。具体的なレジメとしてはBEP療法（ブレオマイシン＋エトポシド＋シスプラチン）もしくはTC療法（パクリタキセル＋カルボプラチン）が推奨されている。本症例においては腫瘍の破綻はなかったものの，最終的な病理組織検査で低分化と診断されたことから術後化学療法の実施が望ましいと考えられ，その旨を十分に説明したものの，後療法を行わずに慎重に経過観察を行う方針となった。術後５年を経過して再発を認めていないが，引き続き厳重に経過観察していく必要がある。

良性腫瘍を念頭に腹腔鏡下手術を実施した後，低分化型と最終診断されたセルトリ・ライディッヒ細胞腫の症例を経験した。男性化徴候を伴う卵巣腫瘍の際にはセルトリ・ライディッヒ細胞腫の可能性を念頭に置いた慎重な術前診断が必要である。また，性索間質性腫瘍が疑われる充実性腫瘍に対する腹腔鏡下手術を計画する際には，悪性度の判定が術後に変わる可能性があることをあらかじめ十分に説明する必要がある。

この論文の内容に関連して開示すべき利益相反関係はありません。

文　献

1）Lantzsch T, Stoerer S, Lawrenz K, Buchmann J, Strauss HG, Koelbl H. Sertoli-Leydig cell tumor. Arch Gynecol Obstet 2001; 264: 206-208.
2）Young RH, Scully RE. Ovarian Sertoli-Leydig cell tumors. A clinicopathological analysis of 207 cases. Am J Surg Pathol 1985; 9: 543-569.
3）Choong CS, Fuller PJ, Chu S, Jeske Y, Bowling F, Brown R, Borzi P, Balazs ND, Suppiah R, Cotterill AM, Payton D, Robertoson DM, Burger HG. Sertoli-Leydig cell tumor of the ovary, a rare

cause of precocious in a 12-month-old infant J Clin Endocrinol Metab. 2002; 7: 49–56.
4）Caringella A, Loizzi V, Resta L, Ferreri R, Loverro G. A case of Sertoli-Leydig cell tumor in a postmenopausal woman. Int J Gynecol Cancer 2006; 16: 435–438.
5）Litta P, Saccardi C, Conte L, Codroma A, Angioni S, Mioni R. Sertoli-Leydig cell tumors: current status of surgical management: literature review and proposal of treatment. Gynecol Endocrinol 2013; 29: 412–417.
6）Nakayama J, Edwards J, Stine JE, Pelkofski E, Gehrig PA, Duska AASR. Laparoscopy compared to laparotomy in the management of granulosa cell tumors of the ovary. 2014 ASCO annual Meeting. J Clin Oncol 2014; 32: e16510.
7）Tarassoli FA, Devilee P. Pathology and genetics of tumours of the breast and female genital organs. World Health Organization Classification of Tumours 2003.
8）Young RH, Scully RE. Sex cord-stromal, steroid cell, and other ovarian tumors. In Kurman RJ (ed.) Blaustein's Pathology of Female Genital Tract. 5th edition. Springer; New York, 2002. p929.
9）Zhang M, Cheung MK, Shin JY, Kapp DS, Husain A, Teng NN, Berek JS, Osann K, Chan JK. Prognostic factors responsible for survival in sex cord stromal tumors of the ovary--an analysis of 376 women. Gynecol Oncol 2007; 104: 396–400.
10）日本婦人科腫瘍学会 編，卵巣がん・卵管癌・腹膜癌治療ガイドライン2020年版，金原出版，東京，2020.
11）Sigismondi C, Gadducci A, Lorusso D, Candiani M, Breda E, Raspagliesi, Cormio G, Marinaccio M, Mangili G. Ovarian Sertoli-Leydig cell tumors. a retrospective MITO study. Gynecol Oncol 2012; 125: 673–676.
12）Gui T, Cao D, Shen K, Yang J, Zhang Y, Yu Q, Wan X, Xiang Y, Xiao Y, Guo L. A clinicopathological analysis of 40 cases of ovarian Sertoli-Leydig cell tumors. Gynecol Oncol 2012; 127: 384–389.
13）Nezhat FR, Ezzati M, Chuang L, Shamshirsaz AA, Rahaman J, Gretz H. Laparoscopic management of early ovarian and fallopian tube cancers: surgical and survival outcome. Am J Obstet Gynecol 2009; 200: 83. E1–6.
14）Koo YJ, Kim JE, Kim YH, Hahn HS, Lee IH, Kim TJ, Lee KH, Shim JU, Lim KT. Comparison of laparoscopy and laparotomy for the management of early-stage ovarian cancer: surgical and oncological outcomes. J Gynecol Oncol 2014; 25: 111–117.
15）Bogani G, Borghi C, Leone Roberti Maggiore U, Ditto A, Signorelli M, Martinelli F, Chiappa V, Lopez C, Sabatucci I, Scaffa C, Indini A, Ferrero S, Lorusso D, Raspagliesi F. Minimally invasive surgical staging in early-stage ovarian carcinoma: A systematic review and meta-analysis. J Minim Invasive Gynecol 2017; 24: 552–562.
16）Falsetta FS, Lawrie TA, Medeiros LRF, da Rosa MI, Edelweiss MI, Stein AT, Zelmanowicz A, Moraes AB, Zanini RR, Rosa DD. Laparoscopy versus laparotomy for FIGO stage I ovarian cancer. Cochrane Database Syst Rev 2016; 10: CD005344.
17）Ovarian Cancer Including Fallopian Tube Cancer and Primary Peritoneal Cancer (Version 1.2019) NCCN Clinical Practice Guidelines in Oncology. http://www.nccn.org/professionals/physician_gls/default.aspx [2021.7.6]
18）Ray-Coquard I, Morice P, Lorusso D, Prat J, Oaknin A, Pautier P, Colombo N, ESMO Guidelines Committee. Non-epithelial ovarian cancer: ESMO Clinical Practice Guidelines for diagnosis, treatment and follow-up. Ann Oncol 2018; 29: iv1–iv18.

【連絡先】
米谷　直人
徳島県立中央病院産婦人科
〒770–8539　徳島県徳島市蔵本町1丁目10–3
電話：088–631–7151
E-mail：n.yone@tph.gr.jp

現代産婦人科　Vol.70 No.1，2021 年，pp.155–158

後腹膜腔内に発育したpolypoid endometriosisの一例

玉田　祥子・伊藤　佑奈・大石　恵一・坂井　裕樹・岩間かれん・田中奈緒子
築澤　良亮・久保　倫子・森川　恵司・片山　陽介・植田麻衣子
関野　和・依光　正枝・上野　尚子・石田　理・児玉　順一

広島市立広島市民病院　産科・婦人科

A case of polypoid endometriosis developing in the retroperitoneum

Shoko Tamada・Yuna Ito・Keiichi Ohishi・Yuki Sakai・Karen Iwama・Naoko Tanaka
Yoshiaki Tsukizawa・Rinko Kubo・Keiji Morikawa・Yosuke Katayama・Maiko Ueda
Madoka Sekino・Masae Yorimitsu・Naoko Ueno・Makoto Ishida・Junichi Kodama

Department of Obstetrics & Gynecology, Hiroshima City Hiroshima Citizens Hospital

Polypoid endometriosisは子宮内膜症の特殊な病態の一つで，ポリープ状腫瘤を形成し発育･進展することを特徴とする。様々な部位に腫瘤を形成し，切除後に再発を繰り返す症例もあり，悪性腫瘍との鑑別が必要となる。今回，卵巣境界悪性腫瘍が疑われていた症例に対して，腹腔鏡下手術を行ったところ，後腹膜腔内に発育したpolypoid endometriosisであった症例を経験したので報告する。
58歳，２妊２産。2014年より左卵巣腫瘍に対して前医で定期フォローを行っていた。腫瘍径は３ cm前後で経過し，増大は認めなかったが，CA19-9: 134 U/mLと上昇を認めたため，精査加療目的に当院紹介となった。超音波検査では，左卵巣腫瘤の内部に血流を伴う充実部分を認め，MRI検査では，少量の出血性変化と淡い造影効果を示す部分を認めた。PET-CTでは腫瘤の壁在にSUV-max: 2.3のFDG低集積を認め，その他の部位に異常集積は認めなかった。以上から，境界悪性までの卵巣腫瘍が疑われたため，腹腔鏡下付属器切除術を行い，悪性腫瘍であった場合には２期的に手術を行う方針とした。術中所見で，両側付属器に異常所見は認めず，左卵巣由来と考えられていた腫瘍は，左仙骨子宮靱帯の外側，後腹膜腔内に発育していた。左後腹膜腔を展開し，腫瘍を摘出，術後の病理結果で，polypoid endometriosisと診断された。同時に摘出した卵巣には，両側とも内膜症所見は認めなかった。術後定期フォローを行っているが，現在のところ再発は認めず経過している。
血液成分を含む充実性腫瘤を認めた場合には，悪性腫瘍を念頭に置いた精査が必要となる。術前診断は困難な場合が多いが，本疾患を念頭に置くことで，腹腔鏡手術が治療の選択肢になり得ると考えられた。

Polypoid endometriosis is a rare condition of endometriosis characterized by the formation, growth, and progression of polyp-like masses. In some cases, recurrence occurs after resection and it is necessary to differentiate it from malignancy. We report the case of a patient who was suspected to have borderline ovarian tumors that had developed in the retroperitoneum and was diagnosed with polypoid endometriosis.
The patient, a 58-year-old woman was referred to our hospital for treatment of a left ovarian tumor. MRI showed few hemorrhagic changes and an area with a weak contrast effect. Positron emission tomography-CT showed fluorodeoxyglucose hypoaccumulation in the mural area of the mass. Based on the above-mentioned findings, an ovarian tumor with borderline malignancy was suspected. A laparoscopic adnexectomy was performed. Intraoperative findings showed no abnormalities in the bilateral adnexa, and the tumor had grown laterally in the retroperitoneum. The left retroperitoneum was extended, and the tumor was removed. Postoperative pathological examination revealed a diagnosis of polypoid endometriosis.
A thorough examination of the malignancy is necessary if a substantial mass with blood components is found. Although preoperative diagnosis is often difficult, laparoscopic surgery could be a treatment option.

キーワード：polypoid endometriosis，子宮内膜症，悪性腫瘍
Key words：polypoid endometriosis, endometriosis, malignant tumor

緒　　言

Polypoid endometriosisは，1980年にMostoufizadeh et al.[1] によって初めて報告された子宮内膜症の特殊な病態の一つで，ポリープ状腫瘤を形成し発育・進展することを特徴とする。様々な部位に腫瘤を形成し，切除後に再発を繰り返す症例もあり，悪性腫瘍との鑑別が必要となる。今回，卵巣境界悪性腫瘍が疑われていた症例に対して，腹腔鏡下手術を行ったところ，後腹膜腔内に発育したpolypoid endometriosisであった症例を経験した

ので報告する。

症　　例

58歳女性，２妊２産。
主訴：腫瘍の指摘。
既往歴：46歳時に左乳癌に対して，乳房分切除術施行。術後10年間，タモキシフェン内服。
家族歴：特記事項なし。
現病歴：52歳時より左卵巣腫瘍に対して前医で定期フォローを行っていた。腫瘍径は３ cm前後で経過し，増大は認めなかったが，CA19-9: 134 U/mLと徐々に上昇を認めたため，精査加療目的に当院紹介となった。

当院初診時の超音波検査では，子宮の左後方に22×16×19 mmの血流を伴う充実性腫瘍を認め，左卵巣腫瘍が疑われた。腫瘍マーカーは，CA19-9: 49.5 U/mL，CA125: 16.7 U/mL，CEA: 1.6 ng/mLで，CA19-9の軽度上昇を認めた。MRI検査では，腫瘍は嚢胞状で内部に充実部分を伴っていた。充実部分は腫瘍の腹側に位置し，拡散強調像で高信号を呈し，脂肪抑制造影T1強調像では淡い造影効果を認めた。また，腫瘍の背側にT1強調像で軽度高信号，T2強調像で高信号を呈する部分があり，少量の出血性変化を来たしていると考えられた。PET-CT検査では，腫瘍の充実部分にSUVmax: 2.3のFDG低集積を認め，その他の部位には異常集積は認めなかった（図１）。画像所見から，境界悪性までの卵巣腫瘍が疑われたため，付属器切除術を行い，悪性腫瘍であった場合には，２期的に手術を行う方針とした。臨床経過としては，約６年の経過で腫瘍の大きさはほぼ変わりなく，良性腫瘍の可能性も十分考えられ，ご本人に腹腔鏡下手術と開腹手術のメリット・デメリットについて説明し，腹腔鏡下での手術を選択された。

術中所見では，両側付属器に異常所見は認めず，左卵巣由来と考えられていた腫瘍は，左仙骨子宮靱帯の外側，後腹膜腔内に存在していた。また，腹腔内に子宮内膜症を疑うような癒着は認めなかった。左後腹膜腔を展開し，腫瘍周囲の剥離をすすめ，腫瘍を一塊として摘出した（図２）。閉経後であったため，同時に両側付属器切除も行った。術後の病理組織診断で，後腹膜の腫瘤は，内膜間質組織と壁の肥厚した血管を背景に，内膜腺の増生を認め，子宮内膜ポリープに類似した組織構造を呈しており，polypoid endometriosisと診断された（図３）。同時に摘出した両側付属器には，子宮内膜症病変は認められなかった。術後定期フォローを行っているが，現在のところ再発なく経過している。

考　　案

Polypoid endometriosisは，1980年にMostoufizadeh et al.[1] によって初めて報告された子宮内膜症の特殊な病態の一つで，ポリープ状腫瘤を形成し発育・進展することを特徴とする。様々な部位に嚢胞と充実部が混在した腫瘤を形成し，切除後に再発を繰り返す症例もあり，悪性腫瘍との鑑別が必要となる。鑑別診断として

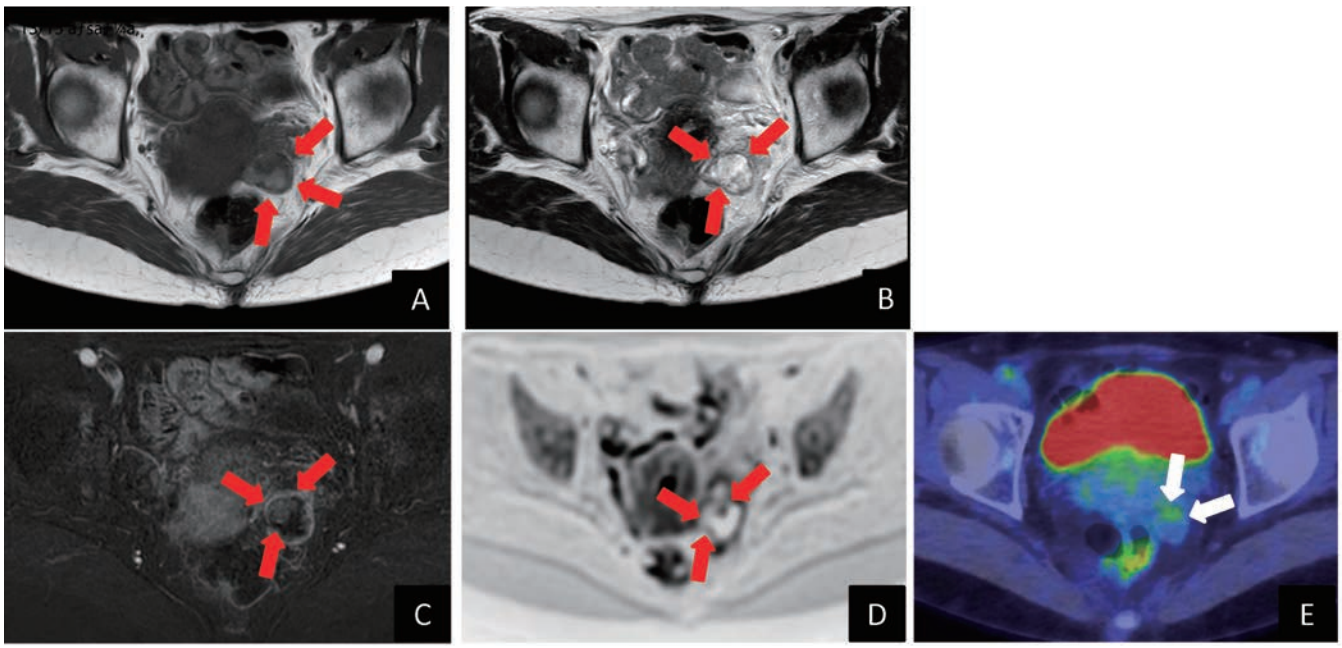

図１

A．T1強調像（水平断）：子宮の左後方に一部に軽度高信号を呈する腫瘤を認める。
B．T2強調像（水平断）：充実部分は高信号を呈する。
C．脂肪抑制Gd造影T1強調像（水平断）：腫瘍の充実部分に淡い造影効果を認める。
D．拡散強調像（水平断）：充実部分は高信号を呈する。
E．PET-CT検査：腫瘤の壁在にSUVmax: 2.3のFDG低集積を認める。

は，腺肉腫や子宮内膜間質肉腫，子宮内膜症性嚢胞から生じた類内膜癌や明細胞腺癌など，出血を伴う悪性腫瘍が挙げられる。Parker et al.[2]による24例のpolypoid endometriosisをまとめた報告では，発生場所は大腸や卵巣表面，子宮漿膜などに多く，本症例のように後腹膜への発生は比較的まれであるとされている。また，50歳以上の閉経後の女性に多く見られ，通常の子宮内膜症に罹患している女性よりも有意に高齢であると報告されている[3]。本症例のように，子宮内膜症の既往がない場合には，術前診断は困難となる。臨床症状には特異的なも

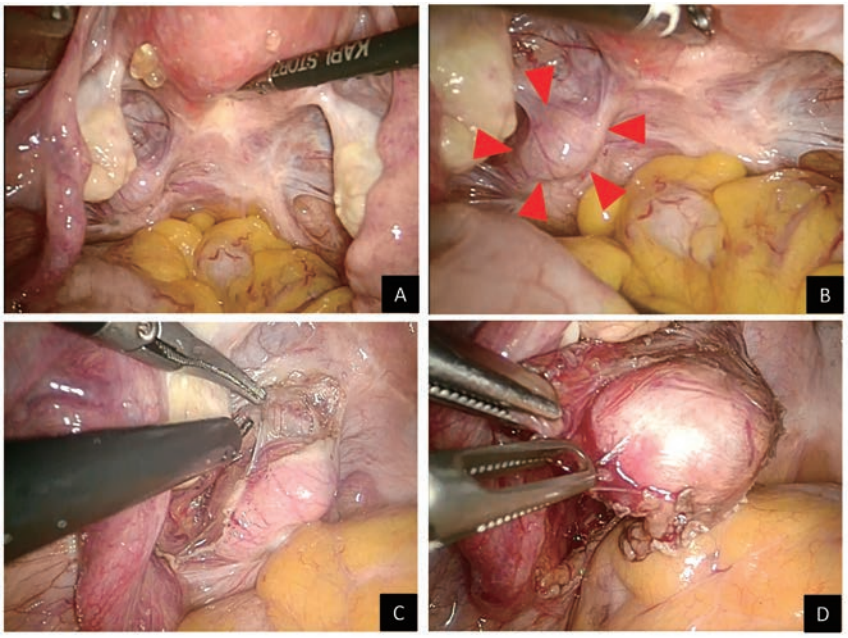

図２　術中所見

A．両側付属器異常なし。
B．左仙骨子宮靱帯の外側に腫瘤性病変あり。
C．後腹膜を展開。
D．周囲の組織を剥離し摘出。

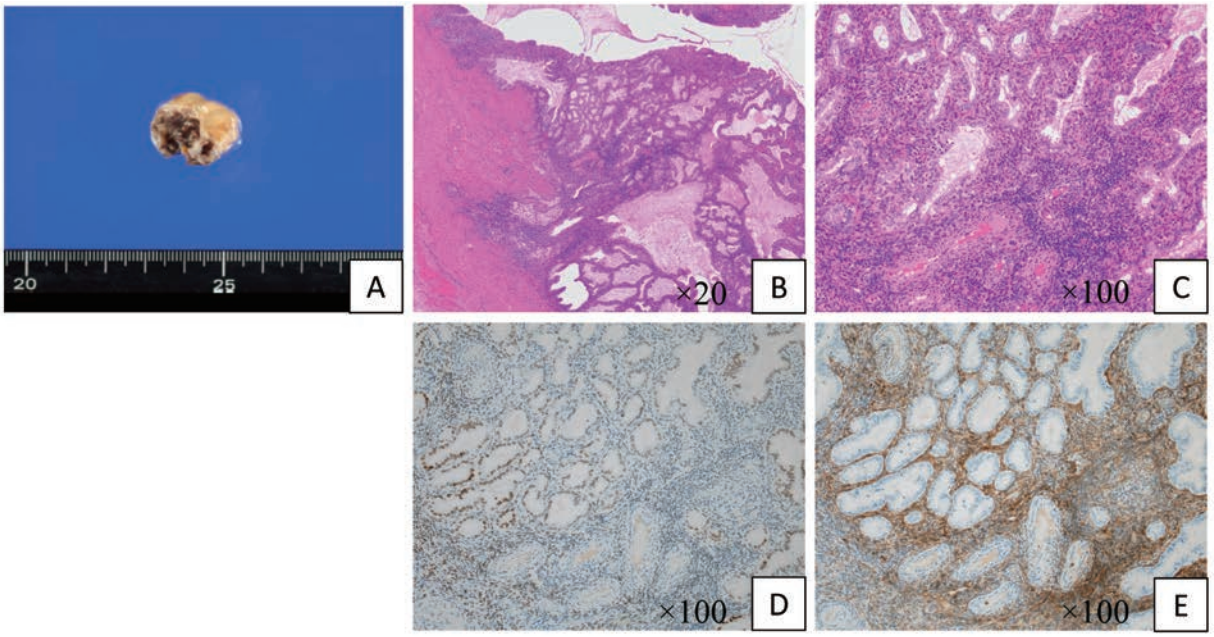

図３

A．マクロ所見
B．HE染色（×20）：内膜間質組織と壁の肥厚した血管を背景に，内膜腺の増生を認める。
C．HE染色（×100）：内膜間質組織と壁の肥厚した血管を背景に，内膜腺の増生を認める。
D．エストロゲン受容体免疫染色（×100）：内膜腺と内膜間質の一部が染色されている。
E．CD10免疫染色（×100）：内膜間質が染色されている。

のはないが，骨盤内腫瘤の指摘や下腹部痛などが多く，発生場所によっては，尿路閉塞や水腎症，血尿，血便，腸閉塞などを契機に発見される症例もある[4) 5)]。

本疾患の病因はまだ明らかにされていないが，エストロゲン－プロゲスチン併用療法やエストロゲン，タモキシフェンの使用など，子宮内膜に影響を及ぼす薬剤の使用と関連することが多いと報告されている[5) 6)]。本症例では，46歳で乳癌の手術を受け，術後10年間にわたりタモキシフェンを内服していた。

MRI所見の特徴として，①辺縁平滑，②乳頭状隆起なし，③腫瘍内の出血性病変，④病変周囲の線維化，⑤子宮筋層と同程度の造影効果，⑥T2強調像で高信号などが挙げられる。悪性腫瘍との鑑別には，拡散制限やADCの低下が見られないことや，PET-CTで比較的低集積であることが役立つとされるが[7) 8) 9)]，これらの所見にすべて合致する症例は稀であり，術前診断は困難な場合が多いと考えられる。伊藤ら[9)]によるpolypoid endometriosisの７例をまとめた報告では，７例すべてに内部に血液成分を認め，５例が充実部分を伴っていた。充実部分は，T2強調像で低信号から高信号とさまざまであった。PET-CTは３例で施行されており，２例が低集積で，１例が集積なしであった。本症例のMRI所見は，T2強調像で高信号を呈し，辺縁平滑で乳頭状隆起はなく，腫瘍内部に出血性病変を伴っていた。またPET-CTでは低集積であり，上記の画像所見に比較的合致しており，本疾患を念頭に置くことができれば術前診断できていたかもしれない。術後の病理組織診断で初めて確定診断される症例がほとんどであり，病理組織学的には，polypoid endometriosisは腺周囲の過形成や異型，乳頭状の浸潤を欠いていることが，悪性腫瘍との鑑別になる。また，間質に出血や線維化，血管の壁肥厚，ヘモジデリンを含むマクロファージの存在を認める[2) 10)]。

治療としては，ほとんどの症例で外科的切除が行われており，悪性腫瘍も否定できないことから，開腹手術を選択されている場合が多い。本症例では，術前の画像検査から，境界悪性までの卵巣腫瘍が疑われていたが，臨床経過からは良性腫瘍の可能性も考えられ，ご本人に十分説明した上で，腹腔鏡下での手術を選択した。内部に出血を伴う充実性腫瘍を認めた場合に，本疾患を念頭に置くことができれば，悪性腫瘍に対する拡大手術ではなく，より低侵襲な術式を選択できる可能性がある。

Polypoid endometriosisは，あらゆる年齢層に発生しうるが，特に閉経後の女性に血液成分を含む骨盤内腫瘤を認めた場合には，本疾患を念頭において鑑別する必要がある。術前診断は困難な場合が多いが，本疾患を念頭に置くことで，腹腔鏡手術が治療の選択肢になり得ると考えられた。

文　献

1）Mostoufizadeh M, Scully RE. Malignant tumors arising in endometriosis. Histopathology 1980; 68: 951–963.

2）Parker R, Dadmanesh F, Young RH, Clement P. Polypoid endometriosis. A clinicopathologic analysis of 24 cases and review of the literature. Am J Surg Pathol 2004; 28: 285–297.

3）Stewart CJR, Bharat C. Clinicopathological and immunohistological features of polypoid endometriosis. Histopathology 2016; 68: 398–404.

4）Kondo T. Ureteral polypoid endometriosis causing hydroureteronephrosis. Indian J Pathol Microbiol 2009; 52(2): 246–248.

5）Schlesinger C, Silverberg SG. Tamoxifen-associated polyps (basalomas) arising in multiple endometriotic foci: a case report and review of the literature. Gynecol Oncol 1999; 73: 305–311.

6）Jaegle WT, Barnett JC, Stralka BR, Chappell NP. Polypoid endometriosis mimicking invasive cancer in an obese, postmenopausal tamoxifen user. Gynecol Oncol Rep 2017; 22: 105–107.

7）Takeuchi M, Matsuzaki K, Furumoto H, Nishitani H. Case report: a case of polypoid endometriosis: MR pathological correlation. Br J Radiol 2008; 81: 118–119.

8）Kozawa E, Inoue K, Iwasa N, Fujiwara K, Yasuda M, Tanaka J, Kimura F. MR imaging of polypoid endometriosis of the ovary. Magn Reson Med Sci 2012; 11(3): 201–204.

9）伊藤史子，値賀正彦，斎藤文誉，髙石清美，本原剛志，坂口勲，本田律生，大場隆，片渕秀隆．多彩な臨床像を示すPolypoid endometriosisの７症例．日エンドメトリオーシス会誌 2016；37：169–173.

10）Yamada Y, Miyamoto T, Horiuchi A, Ohya A, Shiozawa T. Polypoid endometriosis of the ovary mimicking ovarian carcinoma dissemination: A case report and literature review. J Obstet Gynecol Res 2014; 40: 1426–1430.

【連絡先】
玉田　祥子
広島市立広島市民病院産科・婦人科
〒730–8518　広島県広島市中区基町７番33号
電話：082–221–2291　FAX：082–223–5514
E-mail：tamaworld.1202@gmail.com

現代産婦人科　Vol.70 No.1，2021 年，pp.159–163

巨大子宮頸部筋腫に対して逆行性子宮摘出術を施行した２症例

根津　優子・平松　祐司・川西　貴之・大道　千晶・佐々木佳子・徳毛　敬三

岡山市立市民病院　産婦人科

Two cases of retrograde hysterectomy for giant cervical fibroids

Yuko Nezu・Yuji Hiramatsu・Takayuki Kawanishi・Chiaki Omichi・Keiko Sasaki・Keizou Tokumo

Department of Obstetrics and Gynecology, Okayama City Hospital

子宮筋腫の中でも頸部に発生する子宮頸部筋腫は稀であり，その発生率は１％以下である。子宮頸部筋腫の手術は術野のアプローチが難しいことや術中の出血量が増えること，解剖学的構造が偏移してしまうことから子宮体部筋腫の手術よりも難しい手術になる。当院で経験した２例の頸部筋腫に対して施行した逆行性子宮全摘術について報告する。症例１は48歳，３妊３産。剣状突起まで腫大した巨大子宮筋腫に対して子宮全摘術を行った。子宮のサイズは38cm×24cm×12cm，子宮頸部に25cmの非常に発育した筋腫を認めた。腫大した筋腫のため，骨盤内の臓器や膀胱や尿管の走行は筋腫に押しのけられるように偏移していた。また腟円蓋部は腫大した頸部筋腫により頭側へ圧排されており，円蓋部の同定に苦慮した。逆行性子宮摘出術を施行したことで腟管を最大限温存することができた。手術時間３時間50分，出血量1920ml，摘出子宮は5378gであった。症例２は51歳，３妊２産。過多月経，Hb 5.4g/dlと重度の貧血を合併した10cm大の頸部筋腫に対して，輸血後に子宮摘出術を予定した。子宮腟部筋腫が子宮腟部の７～12時の位置で限局的に腫大するという特殊な発育形態をとっていたことが，手術を非常に難しくさせた。逆行性子宮全摘術の手技で行ったが，結果的には腟部筋腫を核出後に腟上部切断術を行うような形となり子宮腟部が一部遺残した。頸部筋腫の手術の際には解剖学的な構造を常に意識しながら，十分な術前評価と術中の問題点の予測を行うことが重要である。

Cervical fibroids are rare tumors, accounting for 1% or less of all uterine leiomyomas. Surgical treatment for a giant cervical fibroid is challenging due to the inherently difficult approach to the surgical field, increased intraoperative blood loss, and unusual anatomy. Here, we report on two cases of retrograde total hysterectomy for cervical fibroids. The patient in case 1 was 48 years old. The uterus was 38 cm × 24 cm × 12 cm, with a confirmed fibroid measuring 25 cm on the cervix. The operation time was 3 hours and 50 min, the blood loss was 1,920 ml, and the removed uterus was 5,378 g. The patient in case 2 was 51 years old. A hysterectomy after blood transfusion was performed for a 10 cm large cervical fibroid complicated with hypermenorrhea and severe anemia (Hb 5.4 g/dl). The cervical myoma had a unique growth pattern with localized enlargement at the 7–12 o'clock position in the portiovaginalis of the uterus, a location which made the surgery difficult. In such cases, it is important to thoroughly consider the situation that is expected to occur during surgery and to make careful preparations beforehand.

キーワード：巨大子宮頸部筋腫，子宮摘出術，逆行性子宮全摘術，合併症回避，腟長温存

Key words：giant cervical fibroid, hysterectomy, retrograde hysterectomy, complication avoidance, vaginal length preservation

緒　　言

産婦人科医がマスターすべき腹式子宮全摘術の応用術式として，筋膜内子宮全摘術（Aldridge手術）と逆行性子宮全摘術がある。逆行性子宮全摘術は，１）術中の触診で子宮腟部と腟の境界が不明瞭な場合（頸部筋腫，分娩筋腫，経腟分娩直後の子宮全摘など），２）ダグラス窩に高度な癒着があり攻めるルートを増やす必要ある場合（子宮内膜症，卵巣癌の癒着など）で有用な術式であり，これまでにその手技が報告[1)–3)]されている。

子宮頸部筋腫では，逆行性子宮全摘術が腟短縮防止のために有用であるが，巨大子宮頸部筋腫では通常の逆行性子宮全摘術に加え，さらなる注意や工夫が必要であることを認識した２症例を経験したので報告する。

１例目の巨大子宮頸部筋腫では本術式を用いることで腟管を短縮することなく子宮を全摘できたが，過度の腟壁伸展により腟壁が菲薄化し，子宮頸部中央へ切開を入れて腟腔を開放する前に腟腔が開く可能性があることを経験した。２例目は頸部筋腫の中でもさらに稀な腟部筋腫であり，最終的には子宮腟部前唇から側壁にかけて発生した巨大筋腫であった。腟腔は想定外の下方に偏位し，逆行性子宮全摘術の手技を行っても子宮頸部中央への切開は通常よりかなり下方まで行わないと腟腔が開放されず，腟上部切断術になることを経験したので報告し

考察する。

症　例　1

48歳，３妊３産。剣状突起まで腫大した巨大子宮筋腫に対して子宮全摘術を希望された。県外の症例であるが，難易度の高い子宮摘出術が予想されたため紹介となった。

術前所見：初診時の腟鏡診では，子宮腟部は腫大した筋腫のため視診できず，内診指は子宮腟部まで届かなかった。腟腔は左右に伸展し，扁平に変形していた。子宮底は剣状突起まで腫大していた。MRI画像では，子宮のサイズは38cm×24cm×12cm，子宮頸部に25cmの非常に発育した筋腫を認めた（図１ａ）。悪性を示唆する所見は認めなかった。

術前評価：腟円蓋部は，ダグラス窩に腫大した頸部筋腫のため腹側へ圧排されていると推測した。術中の問題点として，１）尿管，膀胱の損傷のリスク，２）子宮頸部に鉗子がかけにくい，３）子宮動静脈流入部が不明，４）子宮腟部と腟管の境界線が不明，５）術中出血量が増加することが予想された。自己血800ml貯血し，子宮

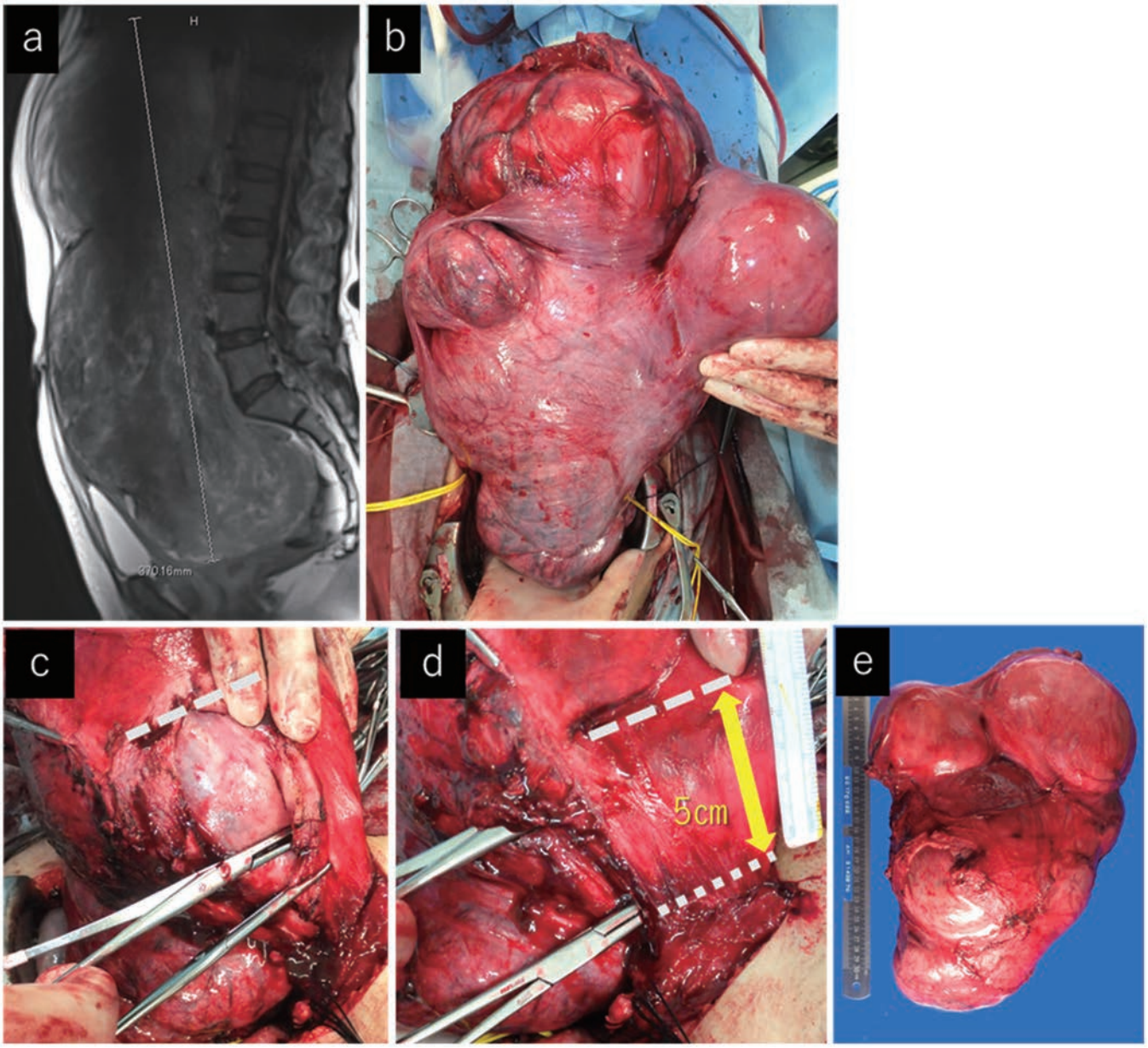

図１

図１ａ：MRI（T2強調，矢状断）骨盤内を占拠する38cm×24cm×12cmの巨大子宮筋腫を認める。
図１ｂ：腹腔外に子宮を取り出したところ。触診しても子宮腟部の境界は不明であった。
図１ｃ：開放された腟壁の一部からペアン鉗子の挿入が可能となり，破線（---）で示した前腟円蓋上端を同定して前腟壁を切開した。
図１ｄ：下の鉗子が示す点線（…）は頸部筋腫下端であり，円蓋と誤認しやすい高さである。
図１ｅ：摘出子宮5378g

全摘術を予定した。

手術所見：下腹部正中切開で開腹した。頸部筋腫のため子宮腟部と腟管の境界の同定は困難であった（図１ｂ）。膀胱はつり上がり，両側尿管は頭腹側に偏移していたため，膀胱を十分に剥離し，同定した両側尿管をテーピングし尿管の走行を確認した。腟管短縮予防のため，逆行性子宮全摘術を選択した。子宮動脈下行枝と思われる高さの子宮傍組織を結紮切離する過程で，薄く伸展した腟壁の一部が開放された。これにより腟内へのペアン鉗子の挿入が可能となり，前腟円蓋上端を同定して前腟壁を切開した（図１ｃ）。その後，膀胱子宮靱帯，仙骨子宮靱帯，後腟壁を切断し子宮を摘出した。子宮頸部筋腫で逆行性子宮全摘術を行う際に最も注意を要するのは，尿管損傷の回避である。尿管損傷を防ぐにはヘニー鉗子の使用法が非常に重要であり，まず鉗子の片葉を円蓋部の最上端にあて，次いで鉗子を膀胱子宮靱帯付着の方向（子宮の斜め前）に向く様に操作し膀胱子宮靱帯を挟鉗することである。詳細は既に報告した論文を参照していただきたい[1)-3)]。手術時間３時間50分，出血量1920ml，輸血は自己血返血および照射赤血球４単位を実施した。摘出子宮は5378g（図１ｅ），組織診断はLeiomyoma and adenomyosis, uterusであった。

症　例　２

51歳，３妊２産。月経３日目の月経量が多いため，当科を受診した。血液検査でHb 5.4g/dlと重度の貧血を呈し，歩行困難であったため同日入院とした。

早期の子宮摘出術を希望され，輸血投与後に子宮摘出術を予定した。

術前の診察所見：子宮底は臍高で，頸部筋腫のため子宮腟部は視診できなかった。MRI画像では10cm大の頸部筋腫を認めた（図２ａ）。

手術所見：下腹部正中切開にて開腹。子宮は小児頭大でダルマ状に腫大していた（図２ｂ）。膀胱剥離を頸部筋腫下端まで行い，逆行性子宮全摘術を試みた。子宮前壁の頸部筋腫の中心のやや下方から約４cmの縦切開を加え，その上端で前腟壁をさらに左右に広げた（図２ｃ）。腟腔のある部位を展開しても腟腔が開放されないので，筋腫核にバイクリル糸を数針かけて牽引しつつ筋腫周囲の組織の剥離を進めた（図２ｄ）。筋腫を反転させ子宮頸部下端と腟円蓋部と思われる境界部に横切を加えて子宮を摘出した（図２ｅ）。子宮摘出後に腟断端を確認すると，腟内に空洞が形成されていた。その空洞は子宮頸部の７時～12時方向に発育していた10cm大の子宮腟

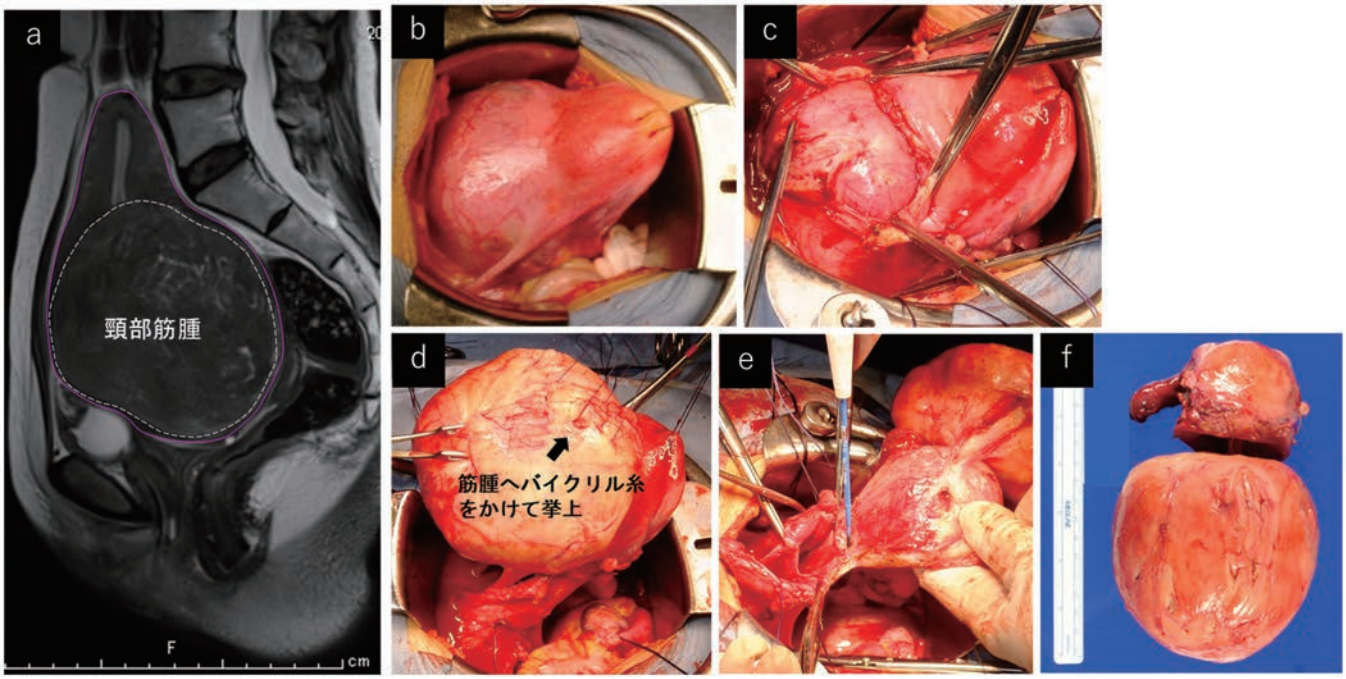

図２
図２ａ：MRI（T2強調画像，矢状断）子宮底は臍高まで腫大し，頸部に10cm大の筋腫を認めた。
図２ｂ：子宮は小児頭大でダルマ状に腫大していた。
図２ｃ：頸部筋腫の中心付近から下方へ約４cmの縦切開を入れて，その上縁で前腟壁に横切開を加えた。腟腔を展開しても，管腔が開放されなかった。
図２ｄ：筋腫をバイクリル糸で牽引しながら剥離しているところ。
図２ｅ：筋腫を反転させ子宮頸部下端と腟円蓋部と思われる境界部に横切を加えて子宮を摘出した。
図２ｆ：摘出された子宮体部（上）と子宮腟部筋腫（下）

部筋腫が核出されたあとのスペースであった。同部位に死腔を残さないように縫合した（図３）。断端から腟内を触診しても残余した子宮腟部は伸展しており腟腔との境界は同定困難であったため，子宮頸部の残存を疑うも追加切除は行えなかった。開放された腟断端を縫合し，結果的に子宮腟部筋腫核出および腟上部切断術に近い術式となった。本例では通常より低い位置で子宮頸部縦切開を加えたが，巨大子宮腟部筋腫の場合には，それよりも更に下方を切開しないと腟腔が開放されないことを学んだ。手術時間３時間９分，出血量1480ml，摘出子宮600g(図２ｆ)，組織診断はLeiomyoma, uterusであった。

考　　察

子宮筋腫の中でも頸部に発生する子宮頸部筋腫は稀であり，その発生率は0.6％と報告されている[4]。その理由は，子宮頸部の間質に平滑筋が少ないためであると考えられている[5]。子宮頸部筋腫の手術が難しいとされる理由には，術野へのアプローチが難しい点，出血量が多くなる点，骨盤内の解剖学的構造の変化により子宮周辺臓器が損傷しやすい点が挙げられており，合併症を防ぐためには筋腫の位置を考慮した上で術前から十分な手術戦略を立てることが不可欠となる[1) 2) 5) 6)]。

このような子宮頸部筋腫における子宮全摘術に対して我々は逆行性子宮全摘術を選択した。逆行性子宮全摘術は，子宮腟部と腟境界部が不明な場合に有用であり，応用範囲が広い[1)-3) 7) 8)]。適応となる症例の一つは，子宮周囲の癒着が強く，通常の手術法が実施できない場合である。具体的には子宮内膜症の症例[7]，ダグラス窩癒着のある卵巣腫瘍[3) 7)]，開腹手術既往のある症例，腹膜炎後の症例などが挙げられる。二つ目は，子宮腟部の位置が触診でわからない場合である。経腟分娩直後に子宮全摘を要する場合[3]，腟内に大きな腫瘤がある場合[2) 8)]などがある。逆行性子宮全摘術の手術は，子宮頸部正中を縦切開して腟腔を開放し，直視下に子宮腟部と腟壁の境界部に子宮腟部に接して鉗子を靱帯が付着している方向にかけて子宮頸部周囲の靱帯を子宮頸部の丸みに沿って切断する術式であり，尿管，直腸損傷を回避して子宮摘出できることが特色である（表１）[3) 7) 8)]。

今回報告した２症例の頸部筋腫は術前に解剖学的な位置を正確に把握することが非常に難しく，また筋腫の発生部位が異なっており，術中の問題点は異なっていた。症例毎の問題点を考察する。

症例１の考察：症例１における子宮摘出が難しかった理由として二点挙げられる。一点目は，円蓋部の位置が頭腹側へ挙上していた点である。巨大子宮頸部筋腫のため術前に子宮腟部の位置が同定できなかったので，腟円蓋部は腫大した子宮後壁の頸部筋腫により頭側へ圧排されていると推測していた。しかし，予想をはるかに上回って子宮腟部が頭腹側へ押し上げられていたため，結果的には子宮動脈下行枝流入部の高さで腟管が開放された。実際に摘出子宮を観察すると，子宮頸部は子宮塊の中央付近まで移動していたことが判明した。巨大子宮頸部筋腫では過度の腟壁伸展により腟壁が菲薄化し，子宮頸部中央へ切開を入れて腟腔を開放する前に腟腔が開く可能性があることを念頭に置き，操作する必要があることを本例から学んだ。二点目は，腟管を取り過ぎる可能性があった点である。触診だけで腟と子宮頸部の境界部を判断した位置で腟管切開を行った場合，子宮頸部筋腫の下端を円蓋部と誤認し腟管を５cm余分に切除する可能性が高かった（図１ｄ）。腟管の短縮は，術後の性生活への問題が続発する場合があるが，逆行性子宮摘出術を選択したことで腟管を最大限温存することが可能であった。しかし，５kg以上の巨大子宮であるため周囲の臓器も大きく偏移させており，通常の子宮全摘の２倍近く

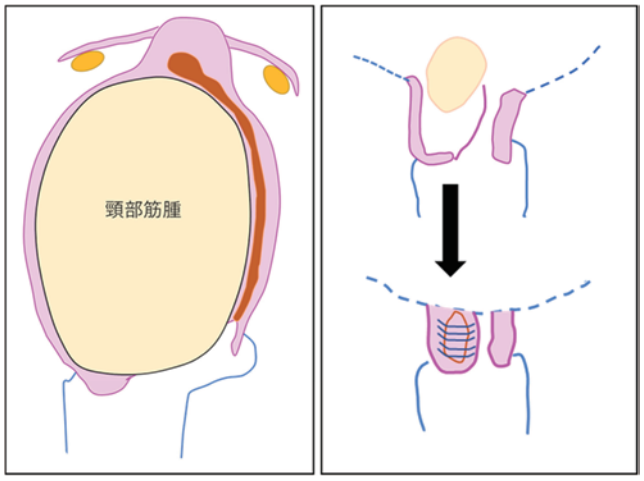

図３
左図：10cm大の頸部筋腫は子宮腟部の７時～12時方向に発育していた。
右図（上）：腟部筋腫を核出した後に形成されたスペース。
（下）：死腔を残さないように縫合した。

表１　通常の子宮全摘術と逆行性子宮全摘術の違い

通常の子宮全摘術	逆行性子宮全摘術
１．子宮円索の切断	１．子宮円索の切断
２．卵巣提索 あるいは固有卵巣索の切断	２．卵巣提索 あるいは固有卵巣索の切断
３．膀胱剥離	３．膀胱剥離
４．子宮動脈および基靱帯上部の切断	４．子宮動脈および基靱帯上部の切断
５．仙骨子宮靱帯の切断	５．腟管切開（縦）
６．膀胱子宮靱帯の切断	６．膀胱子宮靱帯の切断
７．腟管切断	７．仙骨子宮靱帯の切断
	８．腟管切断

の時間を要した。また結紮を行いながら手術を行っても摘出子宮側の結紮断端から微出血が持続したことが，最終的に術中出血量が多くなった理由の一つとなった。

症例２の考察：症例２は子宮頸部筋腫が子宮腟部の７～12時の位置で限局的に腫大するという特殊な発育形態をとっていたことが，手術を非常に難しくさせた。通常の逆行性子宮全摘術では，子宮頸部正中縦切開から腟円蓋部へアプローチを進めることが可能だが，本症例では子宮頸部正中縦切開を行っても腟円蓋には入れず子宮頸部筋腫内に入っていくため，腟円蓋部の同定ができなかった。そこで筋腫を全周性に剥離し，ほぼ筋腫が核出された段階ではじめて，子宮腟部が頸部筋腫のさらに後方に位置していることが判明した。前述の手術所見に記したように子宮筋腫を反転させて筋腫下端と腟円蓋部と思われる境界部に横切を加えて子宮本体を摘出したが，筋腫核出後の７～12時の残余した子宮腟部は菲薄化・伸展しており，空隙を伴う非常に薄弱な紙一枚分の組織として残存し，腟管との境界が不明であった。この部分が死腔となる恐れもあったため，残余腟部に死腔を残さないよう縫合し，最終的に腟上部切断術による子宮摘出となった。術後１か月後の外来診察時に，術中には触知できなかった子宮腟部が確認された。頸部筋腫のため伸展していた子宮腟部組織が収縮したことで術後に子宮頸部が出現したと考えられる。

子宮頸部筋腫では，術前に子宮頸部の評価を十分に確認できないことがある。筋腫の頸部筋層内での発育の位置や方向により組織が伸展あるいは菲薄化しており，症例１のように腟円蓋部が頭腹側に著しく偏移する症例や，症例２のように筋腫を核出してはじめて子宮腟部が同定される症例があることに留意すべきである。これを回避するためには術前の腟洗浄時に，前腟円蓋部にガーゼを挿入し，間違いなく腟腔であることを確認する目印にするのが有用かも知れない。今回は腟円蓋部の偏移について報告したが，子宮頸部筋腫では尿管損傷のリスクが高いため，症例によっては術前評価としてダイナミックCT検査を用いて子宮動脈や尿管の走行を３D画像構築すること，尿管ステントの挿入なども検討する必要がある。

結　　語

逆行性子宮摘出術は，巨大子宮頸部筋腫においても有用であり，腟管温存の点においても優れた術式である。巨大子宮頸部筋腫は骨盤内の臓器を著しく偏移させているため，術前から子宮腟部の解剖学的位置の把握に努めることが重要であり，腟壁が過度に菲薄化していることも念頭に置きながら手術を行うべきである。本術式施行時の尿管損傷回避のための鉗子の使用法については，他稿[1) 3) 7) 8)]を参照いただきたい。

文　　献

1）Hiramatsu Y. Retrograde Abdominal Hysterectomy. Surg J（NY）2019; 5（Suppl 1）: S27–S32.
2）Hiramatsu Y. Hysterectomy for Cervical and Intraligamental Fibroids. Surg J（NY）2020; 6（Suppl 1）: S2–S10.
3）平松祐司．逆行性子宮全摘術．産婦人科手術 2011；22：49–55.
4）Tiltman AJ. Leiomyomas of the uterine cervix: a study of frequency. Int J Gynecol Pathol 1998; 17: 231–234.
5）Mandal TK, Garain P, Deb D, Halder SS, Dewngan P. A rare case of huge central cervical fibroid with characteristic “Lantern on Top of St. Paul’s Cathedral” appearance. Indian Journal of Clinical Practice 2018; 28(11): 1045–1049.
6）Gupta A, Gupta P, Manaktala U. Varied clinical presentations, the role of magnetic resonance imaging in the diagnosis, and successful management of cervical leiomyomas: A case-series and review of literature. Cureus 2018; 10(5): e2653.
7）平松祐司．逆行性の単純子宮全摘術の応用．平松祐司，小西郁生，櫻木範明，竹田省編．OGS NOW No.2　腹式単純子宮全摘　必須術式の完全マスター．東京：メジカルビュー社，2010；162–169.
8）平松祐司．腹式子宮全摘術（筋膜外子宮全摘術，筋膜内子宮全摘術，逆行性子宮全摘術）．平松祐司，竹田省，万代昌紀，小林裕明編．OGS NOW basic No.4　明日からできる良性腫瘍手術．東京：メジカルビュー社，2020；66–85.

【連絡先】
根津　優子
岡山市立市民病院産婦人科
〒700–8557　岡山県岡山市北区北長瀬表町三丁目 20 番 1 号
電話：086–737–3000（代表）　FAX：086–737–3019（代表）
E-mail：yuuko_nedu@okayama-gmc.or.jp

現代産婦人科　Vol.70 No.1，2021 年，pp.165–169

重症皮膚筋炎に対するシクロフォスファミドを用いた化学療法中にGnRHアゴニストにより卵巣保護を行った１例

小西　晴久[1)]・関根　仁樹[2)]・益野　麻由[1)]・平野　章世[1)]
平井雄一郎[1)]・張本　姿[1)]・寺岡　有子[2)]・藤本　英夫[1)]

１）市立三次中央病院　産婦人科
２）広島大学病院　産科婦人科

A case of dermatomyositis with ovarian protection by GnRH agonist for chemotherapy using cyclophosphamide

Haruhisa Konishi[1)]・Masaki Sekine[2)]・Mayu Masuno[1)]・Fumiyo Hirano[1)]
Yuichiro Hirai[1)]・Shina Harimoto[1)]・Yuko Teraoka[2)]・Hideo Fujimoto[1)]

１）Department of Obstetrics and Gynecology, Miyoshi Central Hospital
２）Department of Obstetrics and Gynecology, Hiroshima University Hospital

若年女性のがんや自己免疫疾患患者において，化学療法により性腺機能不全に陥る可能性が問題となる。今回，重症の皮膚筋炎に対する化学療法に並行して，卵巣の内分泌機能保護目的にGonadotropin-Releasing Hormone（GnRH）アゴニスト療法を行った１例を経験したので文献的な考察を加えて報告する。症例は35歳，０妊。主訴は手掌紅斑，上下肢関節腫脹，筋力低下，発熱。近医内科や皮膚科，整形外科を受診，初発症状出現から約40日後に皮膚筋炎と診断された。SpO_2 90－92%と拘束性換気障害を伴う間質性肺炎や嗄声，心筋炎なども認めた。重症の間質性肺炎合併皮膚筋炎に対して，副腎皮質ステロイドに加え，免疫抑制剤として，タクロリムスおよびシクロフォスファミドによる治療が早急に開始された。産婦人科より原疾患治療と並行し，卵巣の内分泌機能保護目的にGnRHアゴニスト療法を行った。シクロフォスファミドは合計７ヶ月，8400mg/bodyで終了となり現在，副腎皮質ステロイド，タクロリムスによる維持療法中である。GnRHアゴニストはシクロフォスファミド投与期間に合計７回投与した。特記すべき有害事象は認めなかった。GnRHアゴニスト最終投与後12週の受診時に14mmの卵胞と血中エストラジオール値は193.8pg/mLとなり，15週後に月経再開，月経再開から２回目の月経以降は基礎体温は２相性に回復した。自己免疫疾患はがん患者に比べて症例数も少なく，化学療法中の卵巣保護作用に対するGnRHアゴニスト療法は，がん患者の症例にもまして未だ一定の見解は得られていない。今後さらなる症例の蓄積によるエビデンス構築が求められる。

Chemotherapy can lead to hypogonadism in young women with cancer and autoimmune diseases. We report here a case of gonadotropin-releasing hormone (GnRH) agonist therapy used for endocrine function protection of the ovary in parallel with chemotherapy for severe dermatomyositis. The patient was 35 years old and had zero pregnancies. The complaints were palmar erythema, swelling of the upper and lower limb joints, muscle weakness, and fever. When she was diagnosed with dermatomyositis, interstitial pneumonia with restrictive ventilatory impairment was also observed (SpO_2 of 90%–92%). Treatment with cyclophosphamide, corticosteroids, and tacrolimus was initiated immediately. GnRH agonist therapy was administered in parallel with the treatment. Cyclophosphamide was completed at 8400 mg/body over 7 months, and the GnRH agonist was administered seven times. No notable adverse events were observed. Blood estradiol was 193.8 pg/mL at 12 weeks after the last GnRH agonist, and menstruation resumed at 15 weeks. GnRH agonist therapy has not yet gained widespread recognition for having a protective effect on the ovaries during chemotherapy. Building evidence by accumulating more cases is required.

キーワード：卵巣保護，GnRHアゴニスト，皮膚筋炎，化学療法
Key words：ovarian preservation, GnRH agonist, dermatomyositis, chemotherapy

緒　　言

がんなどの悪性疾患や関節リウマチ，Systemic lupus erythematosus（SLE）などの自己免疫疾患に対する薬物療法の進歩はめざましく，原疾患治療後のQuality of Life（QOL）の維持や晩期合併症への対策なども重要となっている。若年女性に対して卵巣毒性の強い薬物療法が行われる際には，早発卵巣不全や不妊症を引き起こす可能性が高く，原疾患の治療開始前より卵巣機能の保護を行うことが大切である[1)]。今回，重症の皮膚筋炎に

対してシクロフォスファミドを用いた治療に並行してGonadotropin-Releasing Hormone（GnRH）アゴニスト療法を行い月経および排卵の再開を認めた１例を経験したので文献的な考察を加えて報告する。

症　　例

患者：35歳，身長163cm，体重78kg，既婚
主訴：手掌紅斑，上下肢関節腫脹，筋力低下，発熱
妊娠分娩歴：０妊
月経歴：28日周期　整　過多月経なし　月経困難症あり
既往歴：特記事項なし
家族歴：特記事項なし
現病歴：手掌に掻痒を伴う紅斑が出現し，約10日間持続するため近医皮膚科受診，外用薬処方されるも無効であった。両手両足関節，膝関節の腫脹および疼痛が出現し近医整形外科を受診した。血液検査にて炎症反応の上昇などは認めなかったため，ロキソプロフェンの内服にて経過観察となったが，筋力低下と口内炎，38度までの発熱が出現した。当院内科にて皮膚筋炎が疑われ，初発症状出現から約40日後広島大学病院リウマチ・膠原病内科に紹介受診された。
検査および理学所見：室内気ではSpO_2 90－92%，呼吸機能検査では% VC 63%と拘束性換気障害を認めた。理学所見としてはヘリオトロープ疹，ゴットロン徴候，メカニクスハンド，Vサイン，ショールサイン，爪周囲紅斑，爪郭部血管異常，爪上皮出血点を認めた。血液生化学検査では，CK 498IU/L，KL-6 926U/mL，CRP 0.73mg/L，AST 208IU/L，ALT 117IU/L，抗MDA5抗体陽性であった。胸部CT検査にて間質性肺炎を認めた。その他声帯炎に伴う嗄声，心筋炎に伴い左室駆出率51%の左室壁運動低下を認めた。
産婦人科受診時の現病歴：上記より重症の間質性肺炎合併皮膚筋炎と診断され，シクロフォスファミド大量療法の治療適応であり，並行した卵巣の内分泌機能保護目的に産婦人科にリウマチ・膠原病内科より紹介受診された。子宮前壁に３cmの筋層内筋腫を認め月経困難症の原因と考えられた。その他の異常は認めなかった。
治療経過：原疾患の治療として，副腎皮質ステロイド（プレドニゾロン１g/日３日間後に75mg/日その後漸減），免疫抑制剤（タクロリムス４mg/日），シクロフォスファミド900mg/body ２週毎を開始となった。原疾患の治療と並行し，当科にてリュープロレリン酢酸塩1.88mgを４週毎に投与した。

状態は安定し，在宅酸素療法を確立し，シクロフォスファミド２サイクル投与後にシクロフォスファミドは４週毎投与となり，自宅へ退院，外来治療継続となった。治療開始より３ヶ月で酸素は不要となり，その他の理学的所見も消失した。シクロフォスファミドは合計７ヶ月で10サイクル，8400mg/bodyで終了となり，現在プレドニゾロン５mg/日，タクロリムス２mgで維持療法中で再燃は認めていない。

表１　血中ホルモン値

	治療前	GnRH アゴニスト終了４週	GnRH アゴニスト終了 12 週
E2(pg/mL)	31	10 以下	193.8
FSH(mIU/mL)	7.7	7.5	9.4

12 週での採血は卵胞期後期と思われるため参考値

リュープロレリン酢酸塩はシクロフォスファミド投与期間に合計７回投与した。内科よりスルファメトキサゾール・トリメトプリム，オルメサルタンメドキソミル・アゼルニジピン配合剤，エソメプラゾールマグネシウム水和物，アレンドロン酸ナトリウム水和物，エルデカルシトールの処方があり日和見感染，高血圧，胃潰瘍，骨量減少の対策はされていた。治療開始前後のDual Energy X-ray Absorptiometry（DEXA）法による骨塩定量は基準範囲であり，その他特記すべき有害事象は認めなかった。リュープロレリン酢酸塩投与中～最終投与後８週での受診時は，子宮内膜は菲薄化し卵胞の発育は認めなかったが，最終投与後12週受診時には，子宮内膜は木の葉状に10mmに，また14mmの卵胞を認めた。その３週後に月経が再開し，月経再開２回目より基礎体温は２相性に回復した。採血時期は卵胞初期と限らず参考値であるがE2およびFSHの血液検査結果を表１に示す。

考　　案

皮膚筋炎/多発性筋炎は，筋組織のリンパ球やマクロファージ浸潤を伴う自己免疫性の炎症性筋疾患で主に体幹や四肢近位筋，頸筋，咽頭筋などの筋力低下を来す疾患である[2)]。なかでも典型的な皮疹を伴うものを皮膚筋炎と呼ぶ。男女比は１：３で，発症ピークは５～９歳と50歳代にある。間質性肺炎を伴うことがあり，特に急速進行例には，呼吸不全となって死に至る病型がある。また，不整脈，心不全などがみられることがある。一般人口と比して皮膚筋炎では約３倍悪性腫瘍を伴いやすいため，悪性腫瘍検索を十分に行い，治療することも大切である。治療は副腎皮質ステロイド薬投与が第一選択で，急速進行性の間質性肺炎を合併する症例では，免疫抑制薬（タクロリムスやシクロフォスファミドなど）を併用する[3)]。特に，嚥下障害，急速進行性間質性肺炎症例，悪性腫瘍を合併する症例では，約10%は死の転機を迎えるなど予後は悪く，救命のため，強力かつ速やかに治療を開始する必要がある[2)]。

今回，免疫抑制薬として抗がん剤であるシクロフォスファミドを用いた加療がなされ，それに対して卵巣内分泌機能の保護目的にGnRHアゴニストを投与した。抗がん剤による卵巣毒性のメカニズムとして，①原始卵胞に

直接ダメージを与える，②PI3K/PTEN/Akt経路を介して原始卵胞の活性化を加速させる，③発育した卵胞において，顆粒膜細胞のアポトーシスや卵胞閉鎖を誘導する，④顆粒膜細胞における抗ミュラー管ホルモン産生を抑制することで原始卵胞の活性化を加速させる，⑤卵巣の間質組織を傷害し供給血流を低下させる，⑥卵巣局所での酸化ストレスや炎症反応を惹起する，などが推測されている[4)]。その毒性は，70%以上が無月経に陥る高リスク群，30～70%が無月経に陥る中リスク群，30%未満が無月経に陥る低リスク群に分類[5)]されており（表２），中～高リスクの症例には妊孕性温存，卵巣内分泌機能の保護が望ましいとされている。

卵巣内分泌機能保護目的の薬物療法の中で，ヒトへの使用実績があるのはGnRHアゴニスト，GnRHアンタゴニスト，タモキシフェンであり[6－7)]，データがもっとも蓄積されているのは悪性腫瘍患者に対するGnRHアゴニスト併用療法[8)]である。GnRHアゴニストの卵巣内分泌機能保護作用が期待される根拠としては，①子宮および卵巣血流を一時的に低下させることで卵巣毒性を減らすこと，②FSHの産生抑制により，抗がん剤によりダメージを受けやすい成熟卵胞への誘導が抑制され，原始卵胞の喪失を減少させること，③顆粒膜細胞などの細胞分裂を行う細胞のアポトーシスを抑制させること，などが考えられている。

悪性腫瘍患者に対するGnRHアゴニスト併用療法として2019年のコクランレビュー[7)]には乳癌，卵巣癌，ホジキンリンパ腫に対するメタ解析で，抗がん剤治療後１年以内の月経再開がGnRHアゴニスト使用群61.7%に対して非使用群が50%（$P=0.006$），排卵再開が使用群74.5%に対して非使用群が25%（$P=0.001$），早発卵巣不全が使用群10.7%に対して非使用群が25.3%（$P<0.001$）で，その他にも早発卵巣不全の予防効果があると結論づけている報告がある[8)]。一方，GnRHアゴニストによる上記の予防効果に関して否定的なstudy[9－10)]や，30歳以上の患者に限り早発卵巣不全を減らすといった報告[11)]もあり，ASCOガイドライン2018では積極的推奨には至っていない[12)]。

悪性腫瘍患者に対するGnRHアゴニスト併用療法は多くの報告がある一方で，自己免疫疾患に限定した報告は少ない。しかし，性腺毒性が高いシクロフォスファミドを悪性腫瘍より大量に使用することの多いSLE症例での検討で，GnRHアゴニストを併用した群が併用していない群に対して，原疾患治療後の抗ミュラー管ホルモンが高く保たれ，１年以内の月経再開率が高く，早発卵巣不全の割合が低かったことからGnRHアゴニスト併用療法の有用性が報告されている[13－15)]。自己免疫疾患に対しても上記の悪性腫瘍患者と同様の対応をすることは許容されると考えられる。

次に，妊孕性温存に関する現在の位置付けとして，ASCO2018および小児，思春期，若年がん患者の妊孕性温存に関する診療ガイドライン2017年版での第一選択は，パートナーがいる場合には胚凍結保存，いない場合には未受精卵子凍結保存である[5) 12)]。しかし，排卵誘発による卵巣刺激が必要となり原疾患の治療の遅延が問題となる。もう一つの卵巣組織凍結保存に関しては，施行可能な施設が限定されていることや卵巣摘出の手術が必須となり身体への侵襲が高いことが問題である。本症例も含め，原疾患の治療において適応や時間的猶予の問題で上記の妊孕性温存ができない場合や，胚・卵子凍結保存した後に卵巣のダメージ軽減を期待してGnRHアゴニスト療法を行うことは臨床上ありうる。しかし，妊娠率に関してはGnRHアゴニスト使用群９%に対して非使用群が6.3%（P＝0.09）で有効性は示されておらず[7)]，GnRHアゴニスト療法の現在の位置付けや限界を把握しておく必要がある。

今回の症例は36歳で月経困難症を伴う子宮筋腫を認めたこと，抗がん剤治療に伴う骨髄抑制・血小板減少のため過多月経の出現も危惧されたこと，また原疾患の治療開始の遅延が許容できる状況ではなかったことから，GnRHアゴニストの併用療法を行い，その投与期間は原疾患の治療に順じて７ヶ月に及んだ。通常の子宮筋腫や子宮内膜症の治療同様６ヶ月が限度と考えられるが，本症例では７ヶ月でシクロフォスファミドが終了予定となっていたこと，また更年期症状や骨量減少はなく，ビタミンDなどの支持療法も並行して行っていたことから７サイクル投与を行うこととした。しかし，症例によっては抗がん剤治療期間が６ヶ月を大きく超えることはしばしばあり，GnRHアゴニスト療法後の維持療法が必要になる可能性も十分に考えられる。Tsuyoshi et al. は動物実験にてジエノゲストが抗がん剤治療に伴う卵巣保護作用を検討し，雌ラットにシクロフォスファミドを投与

表２　化学療法および放射線療法の性腺毒性別リスク

リスク	治療	因子
高リスク	全身照射	
	アルキル化薬+骨盤照射	
	シクロフォスファミド総量	5g/m² (>40歳)
		7.5g/m² (<20歳)
	プロカルバジンを含むレジメン	MOPP>3 サイクル
		BEACOPP>6 サイクル
中間リスク	シクロフォスファミド総量	5g/m² (30-40歳)
	乳癌に対する AC 療法	4 サイクル+DC(<40 歳)
	モノクローナル抗体	ベバシズマブなど
	シスプラチンを含むレジメン	
	FOLFOX4	
	腹部、骨盤照射	10-15Gy(思春期前)
		5-10Gy（思春期後）
低リスク	アルキル化薬以外のレジメン	
	低レベルのアルキル化薬のレジメン	
	シクロフォスファミドを含む	
	乳癌に対するレジメン	

ASCO2013 および文献５)より抜粋、改変

すると卵巣内で原始卵胞数が著しく減少したがジエノゲスト同時投与により原始卵胞喪失が有意に抑制され，また，生殖能もよく保たれていたことからジエノゲストが卵巣保護作用を有する可能性を報告している[16]。一方経口避妊薬での有効性は非常に低いとする報告がある[17]。

今回皮膚筋炎に対する化学療法施行中にGnRHアゴニスト併用療法を行った１例を経験した。原疾患の治療法の進歩により予後が改善し，近年は長期的なQOLを考えて治療を開始することが大切である。大きな有害事象がなくQOLが高まる可能性のある併用治療の選択肢を提示できることは患者にとって大きなメリットであったと考えている。しかし，当然，今回の症例報告のみではGnRHアゴニストにより卵巣内分泌機能がどの程度保護されるのか評価するのは困難である。自己免疫疾患はがん患者に比べて症例数も少ないため，がんの症例にもまして今後さらなる症例の蓄積によるエビデンス構築が求められる。

文　献

1）Levine JM, Kelvin JF, Quinn GP, Gracia CR. Infertility in reproductive-age female cancer survivors. Cancer 2015; 15: 1532–1539.

2）難病情報センター．皮膚筋炎/多発性筋炎（指定難病50）．2020, https://www.nanbyou.or.jp/entry/4080.［2021.07.20］

3）多発性筋炎・皮膚筋炎診療ガイドライン（2020年暫定版）．厚生労働科学研究費補助金難治性疾患等政策研究事業．自己免疫疾患に関する調査研究班．http://www.aid.umin.jp/achievement/PMDMGL2020.pdf.［2021.07.20］

4）Spears N, Lopes F, Stefansdottir A, Rossi V, De Felici M, Anderson RA, Klinger FG. Ovarian damage from chemotherapy and current approaches to its protection. Hum Reprod Update 2019; 25: 673–693.

5）日本癌治療学会編．小児，思春期，若年がん患者の妊孕性温存に関する診療ガイドライン2017年版．東京：金原出版，2017.

6）Roness H, Kalich-Philosoph L, Meirow D. Prevention of chemotherapy-induced ovarian damage: possible roles for hormonal and non-hormonal attenuating agents. Hum Reprod Update 2014; 20: 759–774.

7）Chen H, Xiao L, Li J, Cui L, Huang W. Adjuvant gonadotropin-releasing hormone analogues for the prevention of chemotherapy-induced premature ovarian failure in premenopausal women. Cochrane Database Syst Rev 2019; 3.

8）Lambertini M, Moore HCF, Leonard RCF, Loibl S, Munster P, Bruzzone M, Boni L, Unger JM, Anderson RA, Mehta K, Minton S, Poggio F, Albain KS, Adamson DJA, Gerber B, Cripps A, Bertelli G, Seiler S, Ceppi M, Partridge AH, Del Mastro L. Gonadotropin-releasing hormone agonists during chemotherapy for preservation of ovarian function and fertility in premenopausal patients with early breast cancer: A systematic review and meta-analysis of individual patient-level data. J Clin Oncol 2018; 36: 1981–1990.

9）Giuseppe L, Attilio G, Edoardo DN, Loredana G, Cristina L, Vincenzo L. Ovarian function after cancer treatment in young women affected by Hodgkin disease（HD）. Hematology 2007; 12: 141–147.

10）Demeestere I, Brice P, Peccatori FA, Kentos A, Dupuis J, Zachee P, Casasnovas O, Neste EV, Dechen J, Maertelaer VD, Bron D, Englert Y. No evidence for the benefit of gonadotropin-releasing hormone agonist in preserving ovarian function and fertility in lymphoma survivors treated with chemotherapy: Final long-term report of a prospective randomized trial. J Clin Oncol 2016; 34: 2568–2574.

11）石田憲太，伊藤美幸，舩冨爽子，谷洋彦，堀江昭史，万代昌紀．Gonadotropin-Releasing Hormone Agonistは30歳以上の患者において化学療法による早発卵巣不全を減らす．日本がん・生殖医療学会誌 2020；３：42–47.

12）Oktay K, Harvey BE, Partridge AH, Quinn GP, Reinecke J, Taylor HS, Wallace WH, Wang ET, Loren AW. Fertility preservation in patients with cancer: ASCO clinical practice guideline update. Clin Oncol 2018; 36: 1994–2001.

13）Koga T, Umeda M, Endo Y, Ishida M, Fujita Y, Tsuji S, Takatani A, Shimizu T, Sumiyoshi R, Igawa T, Fukui S, Nishino A, Kawashiri S, Iwamoto N, Ichinose K, Tamai M, Nakamura H, Origuchi T, Murakami N, Kitajima M, Kawakami A. Effect of a gonadotropin-releasing hormone analog for ovarian function preservation after intravenous cyclophosphamide therapy in systemic lupus erythematosus patients: a retrospective inception cohort study. Int J Rheum Dis 2018; 21: 1287–1292.

14）Somers EC, Marder W, Christman GM, Ognenovski V, McCune WJ. Use of a gonadotropin-releasing hormone analog for protection against premature

ovarian failure during cyclophosphamide therapy in women with severe lupus. Arthritis Rheum 2005; 52: 2761–2767.
15) Marder W, McCune WJ, Wang L, Wing JJ, Fisseha S, McConnell DS, Christman GM, Somers EC. Adjunctive GnRH-a treatment attenuates depletion of ovarian reserve associated with cyclophosphamide therapy in premenopausal SLE patients. Gynecol Endocrinol 2012; 28: 624–627.
16) Tsuyoshi H, Orisaka M, Fukuda S, Hattori K, Tsang BK, Yoshida Y. Protective effect of dienogest on chemotherapy-induced reduced fertility in female rats. Steroids 2015; 93: 1–7.
17) Blumenfeld Z, Eckman A. Preservation of fertility and ovarian function and minimization of chemotherapy-induced gonadotoxicity in young women by GnRH-a. J Natl Cancer Inst Monogr 2005; 34: 40–43.

【連絡先】
小西　晴久
市立三次中央病院産婦人科
〒728-8502　広島県三次市東酒屋町10531番地
電話：0824-65-0101　FAX：0824-65-0150
E-mail：haru.konishi@gmail.com

現代産婦人科　Vol.70 No.1，2021 年，pp.171–176

抗NMDA受容体脳炎を発症した卵巣未熟奇形腫の１例

波多野　渚・中山健太郎・福島瑠璃子・石川　雅子・石橋　朋佳
山下　瞳・野々村由紀・澤田希代加・佐藤　誠也・京　哲

島根大学医学部附属病院　産科婦人科

A case of anti-NMDA receptor encephalitis with ovarian immature teratoma

Nagisa Hadano・Kentaro Nakayama・Ruriko Fukushima・Masako Ishikawa・Tomoka Ishibashi
Hitomi Yamashita・Yuki Nonomura・Kiyoka Sawada・Seiya Sato・Satoru Kyo

Department of Obstetrics and Gynecology, Shimane University School of Medicine

抗N-methyl-D-aspartate（NMDA）受容体脳炎はNMDA受容体に対する抗体を有する自己免疫性脳炎である。感冒症状等の前駆期を経て，統合失調様神経症状を起こし，無反応期では人工呼吸管理を要する。その後不随意運動期に入り，緩徐に回復する。一般的に予後は良く，卵巣腫瘍合併例では早急な外科的腫瘍切除が予後改善に重要である。今回典型的な経過をたどった卵巣未熟奇形腫合併の抗NMDA受容体脳炎の１例を経験したので報告する。症例は23歳女性，卵巣成熟嚢胞性奇形腫に対して３回の卵巣腫瘍切除術の既往があった。感冒症状自覚の後，入院５日前より短期記憶障害，不穏，見当識障害を認め，当院神経内科に入院した。徐々に意識障害は進行し，呼吸障害を認め，入院10日目には人工呼吸器管理となった。骨盤造影MRIで右卵巣に17mm大の嚢胞を認め，髄液検査から抗NMDA受容体抗体を検出したことから，脳炎治療目的に入院11日目に卵巣腫瘍切除術の方針で腹式手術を行った。術中迅速病理検査にて右卵巣腫瘍は未熟奇形腫であり，最終術式は右付属器切除術とした。術後血漿交換やステロイドパルス療法，γグロブリン療法を施行し，次第に意識は回復し入院42日目に人工呼吸器から離脱した。術後高次脳機能障害は徐々に改善を認め，発症後１年半で社会復帰できた。未熟奇形腫ＩＡ期に対してはBEP療法３コース施行し，以降無治療経過観察中である。卵巣腫瘍合併例では抗体を産生している腫瘍を全て取り除く必要があり，通常の卵巣腫瘍切除術より高い精度が要求される。今回17mm大と小型な卵巣腫瘍であり，３回の手術歴があったことから開腹手術を選択した。直視下で詳細に卵巣を観察することで，病巣残存することなく手術が完遂でき，病状改善につながった。早期腫瘍切除により予後改善が得られることから，疾患概念および緊急性を理解することが重要である。

Anti-N-methyl D-aspartate (NMDA) receptor encephalitis is one of the most common autoimmune encephalitides disorders. It can occur in patients of all ages but is more often found in young women with or without teratoma. Here, we present a case of anti-NMDA receptor encephalitis with an immature ovarian teratoma. A 23-year-old woman presented to a separate hospital with short-term memory impairment and disorientation. She was suspected of having limbic encephalitis and was transferred to our neurology department. On the 10th day after admission, she experienced respiratory failure and required mechanical ventilator support. Considering the clinical course of the patient, we suspected anti-NMDA receptor encephalitis and started a combination of plasmapheresis and steroid pulse therapy. Cerebrospinal fluid analysis was positive for anti-NMDA receptor antibodies, and magnetic resonance imaging (MRI) revealed two 17-mm right ovarian tumors without evidence of teratoma. However, as she had previously undergone three surgeries for ovarian teratoma, we performed a laparotomy on day 11 post-admission. Frozen section analysis confirmed both teratoma and immature teratoma, which was treated with a right salpingo-oophorectomy. The postoperative course was uneventful, and after rehabilitation therapy, she received three cycles of bleomycin, etoposide, and cisplatin chemotherapy (BEP). No recurrence has been observed to date.

キーワード：抗NMDA受容体脳炎，卵巣奇形腫，未熟奇形腫
Key words：anti-N-methyl-D-aspartate (NMDA)-receptor encephalitis, ovarian teratoma, immature teratoma

緒　　言

抗N-methyl-D-aspartate（NMDA）受容体脳炎は，神経細胞表面に存在するNMDA受容体に関連する自己免疫性の辺縁系脳炎であり，しばしば若年女性に発症する。2007年にDalmau et al. が提唱して以来[1)]，成熟嚢胞性奇形腫に合併した抗NMDA受容体脳炎の症例が多数報告されている。大脳辺縁系の障害として幻覚，妄想，異常行動など多彩な精神症状や中枢性低換気，不整脈などの自律神経症状，意識障害や痙攣などを認める。典型例の経過は，前駆症状期，精神病期，無反応期，不随意運動期，回復期と病期を分けることができる。治療とし

て免疫療法と腫瘍摘出が行われるが，早期に腫瘍摘出することで良好な経過を得られる[2)]。また悪性腫瘍に合併することも報告されており，卵巣腫瘍合併例の11.6%に未熟奇形腫を認めたとの報告がある[3)]。今回我々は卵巣未熟奇形腫に合併し，典型的な経過をたどった抗NMDA受容体脳炎の症例に遭遇し，適切な診断，治療の結果，社会復帰可能であった症例を経験したので報告する。

症　　例

患者：23歳女性
主訴：短期記憶障害，不穏，見当識障害
既往歴：
17歳　右卵巣部分切除術（小開腹）
　　最終病理診断：右成熟嚢胞性奇形腫
21歳　腹腔鏡下右卵巣腫瘍切除術
　　最終病理診断：右成熟嚢胞性奇形腫
22歳　両側卵巣腫瘍切除術（小開腹）
　　最終病理診断：左成熟嚢胞性奇形腫・右単純嚢胞
家族歴：母方祖父　C型肝炎
妊娠分娩歴：０妊０産
現病歴：感冒症状を自覚後，当院入院５日前から仕事中に同じ作業を繰り返す等の短期記憶障害を認めた。当院入院４日前に近医を受診し，失認・失行は認めなかったが，改訂長谷川式簡易知能評価スケール（HDS-R）22/30点と遅延再生の項目のみ返答できなかった。頭部MRIにて異常所見はなく，同日は帰宅となった。その後希死念慮，異常行動，見当識障害が出現し，辺縁系脳炎を疑われ，当院神経内科に入院となった。
入院時現症：体温37.4℃，血圧92/65mmHg，脈拍72回/分，呼吸数15回/分，SpO2 98%（room air），口腔内発赤軽度あり，その他身体所見に異常は認めず。多動で落ち着きなく，日時・場所の見当識障害あり，両上肢の不随意運動を認めた。
入院時検査所見：血液検査にてWBC 12190/μL，CRP 0.03mg/dLとWBCのみ軽度上昇を認めた。髄液検査にて抗NMDA受容体抗体20倍と上昇を認めた。その他抗核抗体，抗dsDNA抗体，抗SS-A抗体など自己免疫疾患関連の自己抗体は陰性だった。髄液検査では細胞数30/μL，うちリンパ球25/μLとリンパ球優位の上昇を認めた。水痘帯状疱疹ウイルス，単純ヘルペスウイルス，EBウイルス，風疹，麻疹は既感染パターンだった。
術前の腫瘍マーカー：SCC 1.4ng/mL，AFP 2.0ng/mL
高次脳機能評価：Mini-Mental State Examination（MMSE）14/30点，HDS-R 9/30点，Frontal Assessment Battery（FAB）10/18点
画像所見：頭部MRIにて左海馬に軽度浮腫を認めたが，その他辺縁系脳炎を疑う所見は認められなかった。骨盤部造影MRI（図１）では右付属器領域に17mm大の小嚢胞２個認めたが，機能性嚢胞を疑う所見だった。左付属器領域にも１cm大の嚢胞を認めたが，脂肪成分は指摘できなかった。
入院後経過：入院当初は単純ヘルペス脳炎を疑い，入院当日よりアシクロビル投与を行い，デクスメデトミジン塩酸塩にて鎮静を行った。入院２日目よりステロイドパルスを開始した。入院５日目単純ヘルペスウイルスIgMが陰性であったためアシクロビルは中止とした。

入院５日目，10日目に血漿交換を施行した。しかし，治療奏効せず，症状は進行し，入院５日目より無動，独語が出現し，入院10日目よりてんかん発作が頻繁に出現した。中枢性無呼吸発作を認め，入院10日目にICU入室し，人工呼吸器管理を開始した。

骨盤部造影MRIにて右卵巣に17mm大の小嚢胞を２個認め，画像上は卵巣奇形腫を疑う所見は認めなかったが，髄液中の抗NMDA受容体抗体が陽性であること，両側卵巣成熟嚢胞性奇形腫の既往歴から卵巣奇形腫を誘因とする抗NMDA受容体脳炎の可能性が高いと判断し，卵巣腫瘍切除術の方針とした。また，今回の入院までに３回の卵巣手術歴があり，本人・家族ともに妊孕性について不安を抱えており，今回の手術に際して，本人は意思表示できない状態であったが，家族より強い妊孕性温存希望があった。そのため主治医，生殖医療専門医より両親に卵巣凍結保存に関して当院の説明書に沿って方法，合併症，自費になること等を十分に説明し，理解した上で希望された。入院11日目に開腹にて卵巣腫瘍切除術，卵巣凍結保存の方針にて手術を開始した。

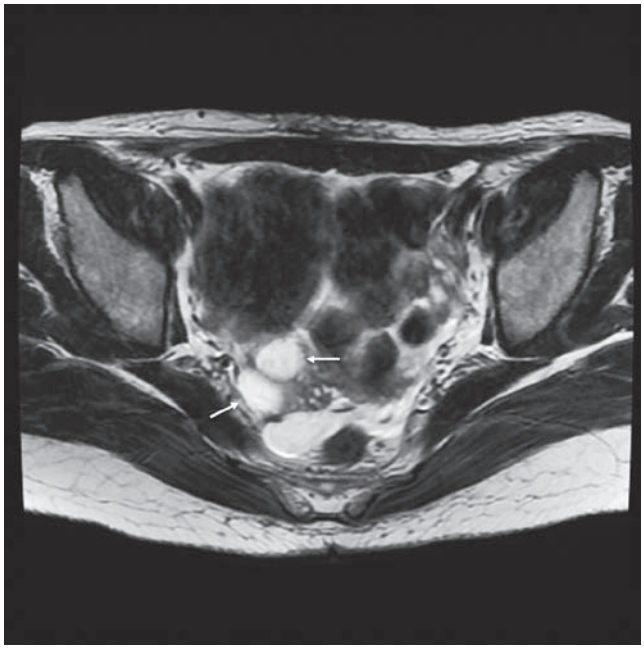

図１　骨盤部造影MRI
T1：右付属器領域に17mm大の嚢胞性病変を２個認める。

手術所見：右卵巣に１cm大の嚢胞を２つ認め，切開を加え２つの嚢腫を摘出し（図２），迅速病理検査へ提出した。１つ目の嚢胞の内容液は泥状の脂肪成分を含み，迅速病理検査にて未熟奇形腫の診断であった。２つ目の嚢胞は漿液性の内容液であったが，一部毛髪を認め，迅速病理検査にて成熟嚢胞性奇形腫の診断となった。迅速病理検査にて未熟奇形腫の診断であったため，当初は卵巣腫瘍切除の方針であったが，右付属器摘出とした。左卵巣は表面白色平滑であった。術前のMRI検査にて左付属器領域にも１cm大の嚢胞を指摘されていたため，切開を加え入念に検索したが，明らかな病変は認めなかった。また，左卵巣より１cm大の肉眼的正常卵巣部位を３カ所摘出し，将来の妊孕性温存目的で凍結保存とした。腹水細胞診では明らかな奇形腫成分は認めなかった。

病理検査所見：右卵巣腫瘍には軟骨，骨，脂肪組織，横紋筋など多彩な組織を含み，未熟な神経管を広範囲に認め，未熟奇形腫grade 2と診断された。（図３）

術後経過：術後ICUにて人工呼吸器管理を継続し，術後３－４日おきに血漿交換を計５回施行し，術後14日目から35日目の間にステロイドパルス療法を計３回施行した。また術後19日目から４日間大量免疫グロブリン静脈療法を施行した。長期人工呼吸器管理に備え術後20日目に気管切開を行った。術後もてんかん発作は継続し，鎮静薬に加えレベチラセラム，カルバマゼピンを投与した。徐々に鎮静薬を減量したが，術後14日目以降はてんかん発作も消失し，術後26日目から声掛けに対して反応を示す様になった。術後27日目髄液検査にて抗NMDA受容体抗体は１倍と改善を認めた。鎮静薬の減量とともに自発呼吸も認めるようになり，術後33日目に抜管し，以降呼吸状態は安定していた。当院でリハビリテーションを行い，術後116日目MMSE30/30と高次脳機能障害も徐々に改善を認め，術後137日目に自宅退院した。（図４）リハビリテーション後も軽度のワーキングメモリ障害や処理速度の低下を認めたが，携帯のアラーム機能やノートの使用にて概ね自立でき，発症後約１年半で社会復帰できた。

卵巣未熟奇形腫grade 2，pT1aNXM0 ＩA期に対しては，リハビリテーションを優先し，術後11ヶ月後にBEP療法（ブレオマイシン30mg/body，エトポシド150mg/body，シスプラチン30mg/body）を３コース施行した。以降再発所見なく，無治療経過観察中である。

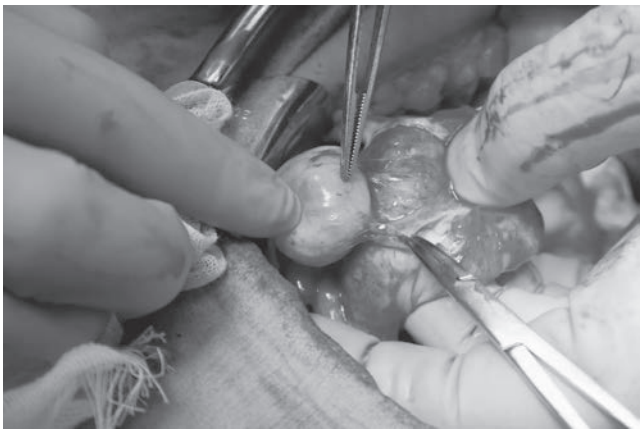

図２　術中写真
右卵巣腫瘍を２個認め，迅速病理検査に提出した。

考　　案

抗NMDA受容体脳炎は2007年にDalmau et al. が卵巣成熟嚢胞性奇形腫に合併する傍腫瘍性脳炎として疾患概念を提唱し[1)]，以降徐々に報告数が増加している。2013年には世界各国から収集された577例で解析が行われた[4)]。発症年齢は８ヶ月～85歳（中央値21歳），18歳未満が37％を占め，45歳以上の女性は５％と若年女性で発症することが多い。また，疾患概念が提唱された当初は

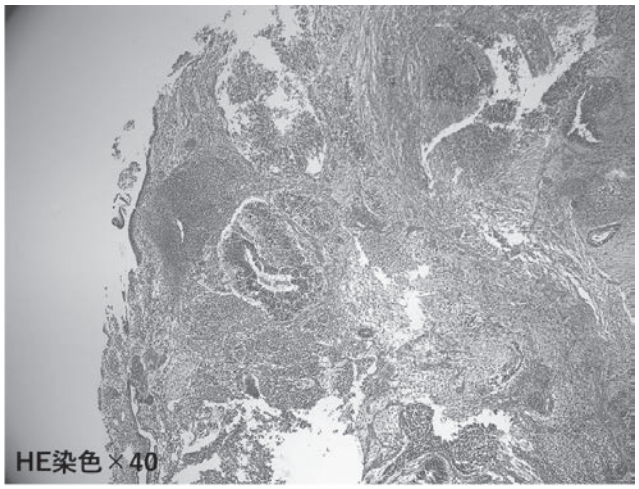

図３（a）

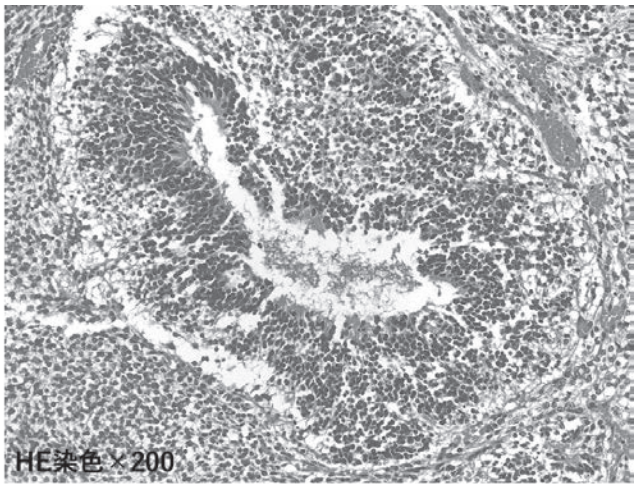

図３（b）

図３　病理組織標本
未熟な神経管を広範囲に認め，未熟奇形腫grade 2と診断された。

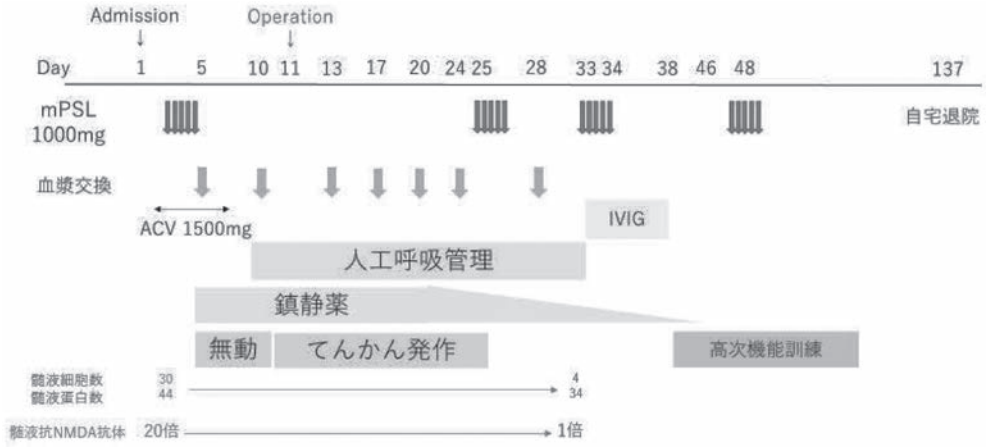

図４　臨床経過
当院入院後11日目に右付属器切除術を施行した。また，ステロイドパルス療法，血漿交換，大量免疫グロブリン静脈療法を適宜施行した。

卵巣奇形腫合併が特徴とされていたが，腫瘍合併症例は38％と決して多くなく，そのうち卵巣奇形腫以外の腫瘍合併例は６％（肺，乳房，精巣，卵巣がん，胸腺癌，膵臓癌）と，卵巣奇形腫以外の腫瘍合併症例も報告されている[4,5]。非腫瘍合併例や男性例もあり，卵巣奇形腫の有無は本症の診断において必須ではなく，本症の発症機序は完全には明らかにされていない。

NMDA受容体は興奮性イオンチャネル型グルタミン酸受容体の１種であり，大脳の神経細胞のシナプス後方に広く分布し，記憶，情動など様々な神経活動において重要な役割を担っている[6]。抗NMDA受容体抗体は主にIgG1とIgG3サブクラスから構成されており，選択的かつ可逆的にNMDA受容体を障害するとされている。これはラットの海馬神経細胞を患者髄液とともに培養すると，後シナプスNMDA受容体の集合体が減少するが，その後海馬神経細胞を正常髄液に置換して培養すると集合体数が回復することから示されている。このことは抗NMDA受容体抗体が不可逆的な神経細胞障害は起こさず，本症が治療反応性であることの理由と考えられる[7,8]。

本症発症前に発熱，頭痛，倦怠感など非特異的な感冒症状を認める症例が多いことから，先行感染による炎症が卵巣に及ぶことで奇形腫内の神経組織に発現しているNMDA受容体に対して本抗体が産生されると考えられている。しかし，前述の通り，卵巣奇形腫を伴わない例も多く，これら非腫瘍合併例でのNMDA受容体抗原の提示部位は不明とされてきた。立花ら[9]は正常ウシ卵胞の細胞膜表面にNMDA受容体が発現し，抗原性を示していることを証明しており，生殖可能年齢の女性の卵胞にNMDA受容体が発現している可能性を示している。以上のことは非奇形腫合併例においても卵巣での炎症を契機に抗NMDA受容体抗体が産生される可能性を示している。さらに炎症性サイトカインなどにより血液脳関門が破綻し，脳内でも抗NMDA受容体抗体が産生され，神経細胞膜上のNMDA受容体の内在化を促進することで，ドーパミン作動性ニューロン，グルタミン酸作動性ニューロンの脱抑制を招き，多彩な精神症状を呈する疾患発症に至るとされている[10]。我々が経験した症例においても脳炎発症前に感冒症状を認め，感染症を契機として本疾患を発症した可能性が考えられた。

本疾患の典型例では前駆症状期，精神病期，無反応期，不随意運動期，回復期の５つの病期にわけられる[11]。神経症状に先行して非特異的感冒症状などがみられる前駆症状期の後，数日～２週間前後に抑うつ・不安などの気分障害や，幻覚・妄想など統合失調症様症状で発症する。記憶障害やけいれんなどを認める例もある。精神症状発症後急速に意識障害が進行し，自発運動や発語がなくなり，無反応期となる。意識障害の進行とともに中枢性低換気が出現し，人工呼吸器管理が必要となることも少なくない。その後顔面，上肢を中心とした不随意運動が持続し，血圧変動や唾液の分泌亢進など自律神経症状を認める不随意運動期を経て，意識状態は徐々に回復する。認知機能障害や記憶障害は症例によって幅が大きいが，数ヶ月から数年かけて改善する[12]。確定診断は脳髄液もしくは血清の抗NMDA受容体抗体陽性であることだが，抗体結果が出ずとも，臨床症状から本症を疑い早期治療を行うことが予後に影響する。確立された治療方法はないが，Dalmau et al.[13]によって2011年に治療アルゴリズムが提唱され，現在では腫瘍合併例では早期の外科的腫瘍切除と同時にステロイドパルス療法，免疫グロブリン静注療法，血漿交換療法といった初期免疫療法を開始するとしている。初期免疫療法に反応不良の場合には早期から追加免疫療法としてリツキシマブやエンドキサンパルス療法を行うことが推奨されている[4,13]。

501人の長期予後解析の報告によると，53％は初期

免疫療法もしくは腫瘍切除にて治療開始後４週間以内に改善し，発症２年時点で81％が予後良好，死亡率は9.5％，脳炎再発率は12％であった。初期治療が奏効しなかった群においては追加免疫療法を施行した群が，追加免疫療法非施行群に比べて予後良好であり，脳炎再発率も低かった[4)]。また，卵巣腫瘍合併例では脳炎発症後４ヶ月以内に腫瘍切除を施行された症例で転機良好であり，腫瘍切除が遅れた群では脳炎再発率も高く[5)]，早期の腫瘍切除が重要である。しかし微小な奇形腫の場合，脂肪成分が少量で，MRI検査では脂肪成分が指摘できず，術前診断が困難だった症例が報告されている[14)]。本症例も小さな嚢胞性病変を認めたが，MRI検査では脂肪成分は指摘できず，術前には成熟嚢胞性奇形腫と断定できなかったが，術中肉眼的に脂肪や毛包を認め，病理検査にて未熟奇形腫，成熟嚢胞性奇形腫と診断された。抗NMDA受容体脳炎は微小な卵巣奇形腫でも発症するため，卵巣奇形腫を疑う所見のない場合でも，微小な奇形腫が存在する可能性を考慮し，迅速な臨床対応が必要となる。卵巣腫瘍合併例では抗体を産生している腫瘍を全て取り除く必要があり，より高い精度の卵巣腫瘍切除が求められる。また，未熟奇形腫の可能性もあるため，術中迅速病理検査も考慮すべきである。術式は妊孕性温存の必要性，腫瘍径，未熟奇形腫の可能性を考慮し決定する必要があるが，本症例は微小な未熟奇形腫であり，開腹にて直視下で詳細に卵巣を観察することで，卵巣機能温存しつつ病巣残存することなく手術が完遂でき，病状改善につながったと考えられた。

我々は未熟奇形腫に合併した抗NMDA受容体脳炎の１例を経験した。脳炎発症前に卵巣成熟嚢胞性奇形腫に対して既に３回手術を施行しており，本人・家族ともに将来の妊孕性に関して強い不安を持っていた。卵巣腫瘍切除術の方針で手術を開始したが，迅速病理検査にて未熟奇形腫であったことから最終術式は片側付属器切除術とした。また，将来の妊孕性温存を考慮し，卵巣凍結保存を施行した。未熟奇形腫合併例において手術時に卵巣凍結保存まで施行したという報告は今までない。本疾患は若年女性に好発するため，卵巣腫瘍合併例では妊孕性温存を考慮しなければならないが，脳炎治療のためには残存病変なく摘出することが重要であり，卵巣凍結なども考慮すべきである。また卵巣奇形腫合併例のうち，未熟奇形腫は10～20％を占めると言われており[2, 3)]，症例報告は散見される。しかし，化学療法を施行した文献は少ない[3)]。本邦において未熟奇形腫合併例に対して術後化学療法を施行した報告は本症例が２例目であり[15)]，今後の経過観察および長期予後の検討が必要である。

文　献

1）Dalmau J, Tüzün E, Wu H, Masjuan J, Rossi JE, Voloschin A, Baehring JM, Shimazaki H, Koide R, King D, Mason W, Sansing LH, Dichter MA, Rosenfeld MR, Lynch DR. Paraneoplastic anti-N-methyl-D-aspartate receptor encephalitis associated with ovarian teratoma Ann Neurol 2007; 61(1): 25–36.

2）Acién P, Acién M, Maciá RE, Estefanía CM. Ovarian teratoma-associated anti-NMDAR encephalitis: a systematic review of reported cases. Orphanet J Rare Dis 2014; 9: 157.

3）Bost C, Chanson E, Picard G, Meyronet D, Mayeur ME, Ducray F, Rogemond V, Psimaras D, Antoine JC, Delattre JY, Desestret V, Honnorat J. Malignant tumors in autoimmune encephalitis with anti-NMDA receptor antibodies. Journal of Neurology 2018; 265: 2190–2200.

4）Titulaer MJ, McCracken L, Gabilondo I, Armangué T, Glaser C, Iizuka T, Honig LS, Benseler SM, Kawachi I, Martinez-Hernandez E, Aguilar E, Gresa-Arribas N, Ryan-Florance N, Torrents A, Saiz A, Rosenfeld MR, Balice-Gordon R, Graus F, Dalmau J. Treatment and prognostic factors for long-term outcome in patients with anti-NMDA receptor encephalitis: an observational cohort study. Lancet Neurol 2013; 12: 157–165.

5）Dalmau J, Gleichman AJ, Hughes EG, Rossi JE, Peng X, Lai M, Dessain SK, Rosenfeld MR, Balice-Gordon R, Lynch DR. Anti-NMDA-receptor encephalitis: case series and analysis of the effects of antibodies. Lancet Neurol 2008; 7: 1091–1098.

6）亀井聡．未来へつなぐ神経治療学　自己免疫性脳炎の発展．神経治療 2020；37：225–231.

7）Tüzün E, Zhou L, Baehring JM, Bannykh S, Rosenfeld MR, Dalmau J. Evidence for antibodymediated pathogenesis in anti-NMDAR encephalitis associated with ovarian teratoma. Acta Neuropathol 2009; 118: 737–747.

8）Hughes EG, Peng X, Gleichman AJ, Lai M, Zhou L, Tsou R, Parsons TD, Lynch DR, Dalmau J, Balice-Gordon RJ. Cellular and synaptic mechanisms of anti-NMDA receptor encephalitis. J Neurosci 2010; 30: 5866–5875.

9）立花尚子，池田修一．神経感染症における日本からの新たな発信　抗NMDA受容体脳炎の病態における新たな展開　正常卵巣におけるNMDA受容体の同定．臨床神経学 2014；54：1031–1033.

10）飯塚高浩．抗NMDA受容体脳炎．日本臨床 2015；73：607–612.

11）黒田宙．抗NMDAR脳炎．産科と婦人科 2018；10：1153-1158.
12）Iizuka T, Sakai F, Ide T, Monzen T, Yoshii S, Iigaya M, Suzuki K, Lynch DR, Suzuki N, Hata T, Dalmau J. Anti-NMDA receptor encephalitis in Japan: Long-term outcome without tumor removal. Neurology 2008; 70 (7): 504-511.
13）Dalmau J, Lancaster E, Martinez-Hernandez E, Rosenfeld MR, Balice-Gordon R. Clinical experience and laboratory investigations in patients with anti-NMDAR encephalitis. Lancet Neurol 2011; 10: 63-74.
14）福岡寛子．術前には卵巣成熟嚢胞性奇形腫を診断できなかった抗NMDA受容体脳炎の 1 例．産婦の進歩 2017；69：37-44.
15）高杉篤志，後藤遥，蔵本和孝，前原都，中西貴子，竹内麗子，大石博子，上岡陽亮．卵巣未熟奇形腫に合併した抗NMDA受容体脳炎の一例．福岡産科婦人科学会雑誌 2018；41：37.

【連絡先】
波多野　渚
島根大学医学部産科婦人科学講座
〒 693-8501　島根県出雲市塩冶町 89-1
電話：0853-20-2268　FAX：0853-20-2264
E-mail：yotsuba.saikyo.now26@gmail.com

現代産婦人科　Vol.70 No.1，2021 年，pp.177–180

帝王切開術後に脳室－胸腔シャント機能不全を起こした母体先天性水頭症の１例

高田　雅代・小林笑美子・矢野　友梨・堀口　育代
永坂　久子・米澤　優・中西　美恵

香川県立中央病院　産婦人科

Maternal congenital hydrocephalus with ventriculo-pleural shunt dysfunction after cesarean delivery: A case report

Masayo Takata・Emiko Kobayashi・Yuri Yano・Ikuyo Horiguchi
Hisako Nagasaka・Masaru Yonezawa・Yoshie Nakanishi

Department of Obstetrics and Gynecology, Kagawa Prefectural Central Hospital

先天性水頭症に対するシャント術後の女性が妊娠・出産することは稀ではなくなっている。問題なく妊娠・経腟分娩できる可能性が高いが，シャント機能不全や感染などの合併症でシャント再建・置換術が必要になる場合や妊娠を中断せざるを得ない場合がある。脳室－胸腔（VPL）シャント留置中に妊娠・出産に至ったが，産褥期にシャント機能不全を起こした一例を経験したので報告する。症例は29歳，２妊０産，先天性水頭症に対して脳室－腹腔（VP）シャント術を行い，機能不全による複数回の再建術既往があった。挙児希望のため他院にて卵管造影施行後，頭痛が出現。当院脳外科受診しCT検査にて水頭症の増悪と腹腔内仮性嚢胞の存在，仮性嚢胞とシャントチューブ内に造影剤が認められたことから，卵管から仮性嚢胞，シャントチューブへと造影剤が逆流して水頭症が増悪したと考えられた。VPLシャントを留置し，症状は改善した。凍結胚移植後妊娠成立し，12週当科紹介，28週時に切迫早産で入院管理となった。脳神経外科と相談し，陣痛・怒責による頭蓋内圧上昇を回避し，VPLシャントのためシャント機能不全や感染は起こりにくいと考え，分娩方法は帝王切開とした。33週５日早期前期破水となり，緊急帝王切開にて2,130gの男児をApgar score ６/８で出産した。経過良好で術後７日目に退院した。帝王切開２週間後に発熱，呼吸困難が出現，シャント留置中の右胸腔に胸水が貯留しており，絨毛膜羊膜炎や手術侵襲，胸腔の髄液吸収量が腹腔より少ないなどの影響が考えられた。脳室－心房（VA）シャントへ変更し全身状態は改善した。VPシャント，VAシャント，VPLシャントのいかなる方法においても特徴的で様々な合併症があり，妊娠期から分娩・産褥期のいずれの時期でもシャント機能不全は起こりえることを念頭に置いて，脳神経外科や小児科と連携し管理することが重要である。

Shunt surgery for congenital hydrocephalus is not known to affect pregnancy and delivery. Most vaginal births are uneventful in such cases; however, a few studies have reported interrupted pregnancies secondary to complications such as shunt dysfunction and infection. A 29-year-old woman, gravida 2 para 0, with a history of ventriculo-pleural shunt placement for congenital hydrocephalus, was admitted to our department for management of pregnancy at 12 weeks' gestation. She developed repeated shunt dysfunction that necessitated multiple reconstructive surgeries. We anticipated intra-abdominal adhesions owing to multiple reconstructive procedures and planned cesarean delivery to avoid labor-induced intracranial pressure elevation. The patient showed preterm premature rupture of membranes at 33 weeks' gestation and underwent cesarean delivery with the birth of a male neonate (birth weight 2,130 g). She showed an uneventful course despite significant intra-abdominal adhesions and was discharged on the seventh postoperative day. She developed shunt dysfunction (indicated by fever and respiratory distress due to right thoracic pleural effusion), 2 weeks after the cesarean delivery and recovered well following ventriculo-atrial shunt placement. Women with cerebrospinal fluid shunts should receive standard treatment based on interdisciplinary coordination and undergo close monitoring for shunt dysfunction during the ante-, intra-, and postpartum periods.

キーワード：母体先天性水頭症，シャント機能不全，脳室－胸腔シャント
Key words：maternal congenital hydrocephalus, shunt dysfunction, ventriculo-pleural shunt

緒　　言

本邦における先天性水頭症の発症は出生10,000人あたり３人前後と推定されている。先天性水頭症に対する脳室－腹腔（ventriculo-peritoneal: VP）シャント術は一般的に行われており，この手術を受けた女児が成長し，妊娠・出産することは稀ではなくなっている[1－6]。問題なく妊娠経過し出産できる可能性が高く，脳外科的・産科的適応がなければ経腟分娩が望ましいとの報告が多い[1－7]が，シャント機能不全や感染などで妊娠中・産

褥期の再建術や置換術が必要になる場合や，母体保護のために妊娠中断や帝王切開を選択する場合がある[1－6]。

先天性水頭症に対するVPシャント術後で，機能不全，再建術を繰り返し，脳室－胸腔（ventriculo-pleural: VPL）シャント留置中に特に問題なく妊娠経過し帝王切開で出産したが，産褥期にシャント機能不全を起こした症例を経験したので報告する。

症　　例

症例：29歳，２妊０産
家族歴：特記すべきものなし
既往歴：先天性水頭症（詳細不明）のため，生後３ヶ月に当院脳神経外科にてVPシャントを挿入した。27歳までにシャント機能不全や感染を繰り返し，再建術を４回施行していた。27歳時，挙児希望にて当科初診。その１ヶ月後シャント感染を起こしてVPシャントを再建したが，水頭症が悪化し脳室－心房（ventriculo-atrial: VA）シャントへ変更した。同時期妊娠判明したが，水頭症が改善しないため妊娠継続を断念し，人工妊娠中絶術を行い，水頭症減圧術施行した。その後再びVPシャントを再建し，水頭症は改善した。

挙児希望強く，他院にて不妊治療開始された。卵管造影施行２日後，頭痛が出現して当院脳神経外科受診し，頭部CT検査にて水頭症の増悪（図１Ａ）と腹部CT検査で腹腔内仮性嚢胞形成が認められ，仮性嚢胞内とシャントチューブ内に造影剤と思われる高吸収域が多数認められた（図１Ｂ，Ｃ）。卵管と仮性嚢胞とシャントチューブに交通があり，卵管造影を行ったことで卵管から仮性嚢胞，シャントチューブへと造影剤が逆流して，シャント機能不全に陥ったと考えられた。VPLシャントへ変更し，症状は軽快した。

現病歴：VPLシャントへ変更した約半年後，凍結胚移植で妊娠成立し，妊娠12週，当科での管理目的で紹介となった。その後の外来経過は良好だった。脳神経外科と相談し，VPLシャントのため機能不全や感染は起こりにくいと考え，腹腔内の強い癒着は懸念されたものの，陣痛・怒責による頭蓋内圧上昇を回避するために分娩方法は帝王切開を予定していた。

妊娠28週，子宮頸管長が1.8cmと短縮し，切迫早産にて入院管理となった。妊娠32週，子宮収縮増加し，腟鏡診にて胎胞可視となったため，副腎皮質ステロイド投与を行った。妊娠33週５日早期前期破水となり，緊急帝王切開術を施行し，2,130gの男児がApgar score １分後６点，５分後８点で出生した。開腹所見は癒着が強固で，腹膜外アプローチにより子宮体部下方を横切開し児を娩出後，腹腔内へ到達したが，子宮底部，両側付属器は癒着のため観察不能だった。術後経過良好で７日目退院となった。胎盤病理所見はchorioamnionitisⅡ度で絨毛膜羊膜炎と診断した。

帝王切開２週間後に，意識障害はなかったが，発熱，呼吸困難が出現し，脳神経外科を受診して全身的検索を行ったところ，脳室拡大は認められなかったが，シャント留置中の右胸腔に胸水貯留が認められた（図２）。胸水除去および髄液検査を行ったが，炎症所見は認められず，感染は否定された。VAシャントへ変更し，発熱，呼吸困難，胸水貯留は改善し，外来管理となった。その後は大きなトラブルなく経過中である。

考　　案

VPシャントは水頭症の最も一般的な治療法であり，先天性水頭症に対してVPシャントを留置した児の予後が改善し，成長した女性が妊娠可能年齢に達し，妊娠・

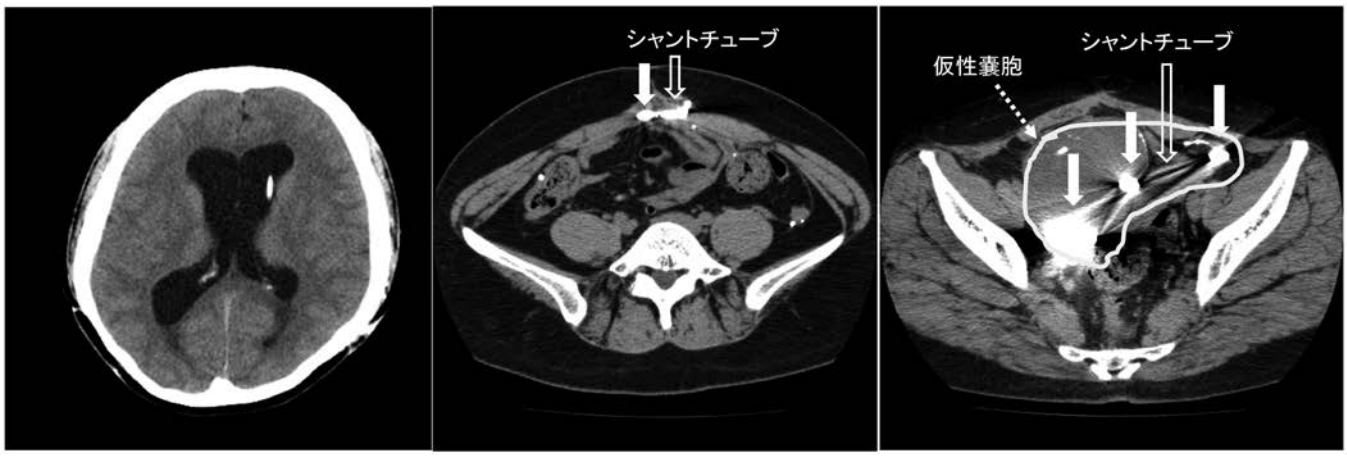

図１　卵管造影施行の２日後，頭痛出現時の画像所見

Ａ：頭部CT　水頭症の増悪が認められた。
Ｂ，Ｃ：腹部CT　腹腔内仮性嚢胞（白線で囲む）内とシャントチューブ内（白抜き矢印）に造影剤と思われる高吸収域が多数認められる（白矢印）。

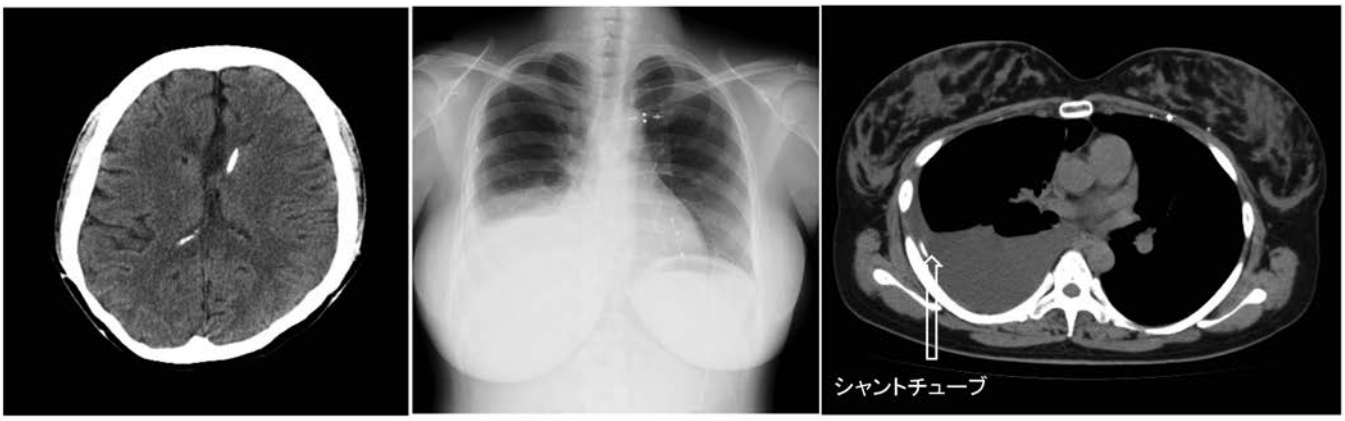

図２　帝王切開２週間後，脳神経外科受診時の画像所見。
A：頭部CTで脳室拡大は認められない。
B：胸部レントゲンとC：胸部CTにて右胸水貯留が認められた。

出産する報告は決して稀ではない[1－6]。

妊娠中のVPシャント機能不全は妊娠後期の増大子宮による腹腔内圧の上昇や，妊娠子宮と腹部臓器の間にシャントが挟まれるなどで起こると考えられ，頭痛・めまい・嘔気・視野障害などのいわゆる頭蓋内圧亢進症状がみられる[1－6]。分娩方法に関しては帝王切開を行うことでシャントチューブ感染や癒着・血餅によるシャント閉塞を引き起こすことが報告されており[1,3,7]，脳室シャント留置中は，脳神経学的適応や産科的適応がなければ経腟分娩の方が帝王切開より望ましいとの報告が多い[1－7]。Hwang et al.[3] は多くのシャント不全は床上安静とシャントバルブの手動ポンピングで管理可能と報告し，笹川ら[7] も小脳腫瘍の亜全摘出術後閉塞性水頭症に対してVPシャント術を受けた女性が，妊娠25週でシャント機能不全を発症したが，シャントバルブのポンピングを連日行い，症状改善して正常分娩した症例を報告している。しかしながら頭蓋内圧亢進症状や感染症状が改善しない場合はシャント交換術や置換術，帝王切開を考慮しなければならない[1－5,8,9]。

妊娠中のVPシャント機能不全時の置換術としてVAシャントを勧める，あるいは脳室拡大を発症した妊婦や将来妊娠の可能性のある若年女性には初めからVAシャントを選択すべきであるとの報告がある[2－4,9]。しかしVAシャントでは敗血症，細菌性心内膜炎，シャント腎炎，心臓壁穿孔，心房カテーテルの抜去困難，肺塞栓症，脳梗塞や脳膿瘍，心房カテーテルの心臓への脱落など致死的な合併症が起こりえる[10,11]。

VPLシャントは，VPシャントやVAシャントが留置できない場合の選択肢であり，PubMedで「ventriculopleural shunt」と検索したところ約150症例ほどの報告がある[10,11]。妊娠と関連した報告は，VPシャント機能不全を発症した妊娠35週の妊婦に緊急VPLシャント置換術を行い，その後，頭蓋内圧亢進症状が改善して，数週間後に無痛分娩で無事出産した報告[12] の１例のみだった。VPLシャントは胸腔の髄液吸収が腹腔より少なく，胸水や気胸，感染，吸気時の胸腔陰圧増強による髄液の過剰排液などの合併症が認められるが，最近ではシャントバルブ装置の改良とサイフォンコントロールデバイスの追加により合併症の発生頻度が改善されて，VAシャントの重篤な合併症を考慮すると，VPシャントが行えない場合の第２選択肢になり得るとされている[10,11]。今後VPLシャントを留置した妊婦例が増えるかもしれない。

本症例が帝王切開後にVPLシャント機能不全を起こした原因は，妊娠や絨毛膜羊膜炎，手術侵襲に伴う血管透過性の亢進やリンパ管からの髄液吸収が妨げられ，またもともと髄液の吸収が腹腔より少ないために生じた可能性が考えられた。分娩方法については個々に検討・方針決定していくしかないと思われる。

結　　語

先天性水頭症などでシャントシステムを留置した児の予後が改善し，成長した女性が妊娠可能年齢に達し，妊娠・出産する例は今後も増加すると思われる。VPシャント，VAシャント，VPLシャントのいかなる方法においてもそれぞれ特徴的で様々な合併症があり，妊娠期から分娩・産褥期のいずれの時期でも機能不全は起こりえることを念頭に置いて，脳神経外科や小児科と連携して管理することが重要である。

文　　献

１）Liakos AM, Bradley NK, Magram G, Muszynski C. Hydrocephalus and the reproductive health of women: the medical implications of maternal shunt

dependency in 70 women and 138 pregnancies. Neurol Res 2000; 22: 69–88.
2）Yu JN. Pregnancy and extracranial shunts; case report and review of the literature. J Fam Pract 1994; 38: 622–626.
3）Hwang SC, Kim TH, Kim BT, Im SB, Shin WH. Acute shunt malfunction after cesarean section delivery: a case report. J Korean Med Sci 2010; 25: 647–650.
4）Murakami M, Morine M, Iwasa T, Takahashi Y, Miyamoto T, Hon PK, Nakagawa Y. Management of maternal hydrocephalus requires replacement of ventriculoperitoneal shunt with ventriculoatrial shunt: a case report. Arch Gynecol Obstet 2010; 282: 339–342.
5）Wisoff JH, Kratzert K, Handwerker SM, Young BK, Epstein F. Pregnancy in patients with cerebrospinal fluid shunts: report of a series and review of the literature. Neurosurgery 1991; 29: 827–831.
6）Al-Saadi TD, Glisic M, Al Sharqi A, Al Kharosi S, Al Shaqsi M, Al Jabri N, Al Sharqi A. Safety of pregnancy in ventriculoperitoneal shunt dependent women: meta-analysis and systematic review of literature. Neurol India 2020; 68: 548–554.
7）笹川泰生，佐々木尚，冨子達史，赤井卓也，飯塚秀明．妊娠を契機に発症したシャント機能不全の１例 脳神経外科 2006；34：181–187.
8）Schiza S, Stamatakis E, Panagopoilou A, Valsamidis D. Management of pregnancy and delivery of a patient with malfunctioning ventriculoperitoneal shunt. J Obstet Gynaecol 2012; 32: 6–9.
9）Okagaki A, Kanzaki H, Moritake K, Mori T. Case report: pregnant woman with a ventriculoperitoneal shunt to treat hydrocephalus. Asia Oceania J Obstet Gynecol 1990; 16: 111–113.
10）Küpeli E, Yilmaz C, Akçay S. Pleural effusion following ventriculopleural shunt: Case reports and review of the literature. Ann Thorac Med 2010; 5: 166–70.
11）Craven C, Asif H, Farrukh A, Somavilla F, Toma AK, Watkins L. Case series of ventriculo-pleural shunts in adults: a single-center experience. J Neurosurg 2017; 126: 2010–2016.
12）Athiraman U, Jebadurai R, Tempelhoff R. Emergency ventriculo-pleural shunt in pregnancy. J Neurosurg Anesthesiol 2017; 29: 464–465.

【連絡先】
高田　雅代
香川県立中央病院産婦人科
〒760-8557　香川県高松市朝日町１丁目2-1
電話：087-811-3333　FAX：087-802-1188
E-mail：m-takata@chp-kagawa.jp

現代産婦人科　Vol.70 No.1，2021 年，pp.181–185

子宮内反を伴った巨大なポリープ状異型腺筋腫（Atypical polypoid adenomyoma: APAM）の一例

竹谷　俊明・坂井　宣裕・爲久　哲郎・岡田　真希・末岡幸太郎・杉野　法広

山口大学大学院医学系研究科　産科婦人科学講座

Huge atypical polypoid adenomyoma associated with uterine inversion: A case report

Toshiaki Taketani・Takahiro Sakai・Tetsuro Tamehisa・Maki Okada・Kotaro Sueoka・Norihiro Sugino

Yamaguchi University Graduate school of Medicine, Obstetrics and Gynecology

ポリープ状異型腺筋腫（Atypical polypoid adenomyma，以下APAM）は子宮内膜癌を合併するリスクを有する稀な良性子宮体部腫瘍である。その多くは性成熟期である30～40代の若年に好発し，その腫瘍径は約２cm程度とされている。今回我々は，高齢者で腟内に脱出した巨大子宮腫瘤に対して手術を行い，APAMと診断した症例を経験したので報告する。症例は71歳，１妊０産。既往歴として40年前より統合失調症があり意思疎通困難，PSは４。４年前に前医で子宮腫瘤（最大径８cm）を指摘されるも無症状であり経過観察されていたが，10ヶ月前より不正性器出血を認め，次第に増加傾向にあるため精査および加療目的に当院に紹介となった。経腹超音波検査にて腟内に子宮と連続する最大径13cmの境界明瞭で内部血流がある低～高エコー腫瘤を認めた。内診にて腟内に突出する腫瘤を認め同部より出血していることを確認，一部組織生検するも結果はnecrotic tissueであった。子宮腫瘍の診断にて組織型の同定および出血コントロールのため緊急で子宮全摘術を施行した。術中所見にて子宮は正常大であったが底部は陥没していた。摘出した子宮を観察したところ腫瘤は子宮底部より発生し内反して腟内に脱出していたことがわかった。組織の大部分は壊死しており，病理所見にて異型のある内膜腺上皮が複雑な腺管構造をなし，周囲に線維筋性の間質の増生を認め，APAMと診断された。APAMが閉経後に増大していたことは病態解明の一助になり得る可能性が示唆された。

Atypical polypoid adenomyoma (APAM), a rare benign uterine body tumor, is associated with a risk of endometrial cancer. Most APAMs occur in women of reproductive age and measure approximately 2 cm in diameter. We report a case of vaginal prolapse of a huge APAM in an elderly (71-year-old) woman with schizophrenia and communication difficulty, who was diagnosed with a uterine mass (maximum diameter 8 cm), 4 years prior to presentation; however, she was asymptomatic and was only being observed. She developed atypical genital bleeding over 10 months before her visit and was referred to our hospital for further evaluation and treatment. Transabdominal ultrasonography revealed a hypo- and hyperechoic vaginal mass (maximum diameter 13 cm). Internal examination revealed a mass protruding into the vagina, accompanied by bleeding. We performed simple total abdominal hysterectomy for accurate histopathological diagnosis and adequate hemostasis of the uterine tumor. Intraoperatively, the uterus was normal in size. However, the uterine body was inverted and the mass, which originated from the uterine body prolapsed into the vagina. Most tissues were necrotic, and histopathological evaluation revealed atypical endometrial line epithelium arranged as a complex glandular tubular structure with surrounding fibromuscular stromal growth. The patient was histopathologically diagnosed with APAM. APAM increases after menopause, which may suggest the pathogenesis of the disease.

キーワード：ポリープ状異型腺筋腫，巨大子宮腫瘤，子宮内反
Key words：atypical polypoid adenomyoma（APAM），huge uterine mass, uterine inversion

緒　　言

ポリープ状異型腺筋腫（Atypical polypoid adenomyoma，以下APAM）は子宮に発生する稀な良性腫瘍であり[1]，子宮体癌取扱い規約第４版においては上皮性・間葉性混合腫瘍に分類される[2]。異型のある子宮内膜型腺上皮が複雑な腺管をなして，線維筋性間質を伴い，ポリープ状の腫瘤をなすのが特徴で，一般的には生殖年齢である30～40代に多く[3]，腫瘍サイズは平均約２cm程度とされ[4]，子宮内膜異型増殖症や子宮内膜癌を合併するリスクが約10％と高いことが知られている[4) 5]。

今回我々は，高齢者で腟内に脱出した巨大子宮腫瘤に対して手術を行い，非典型的な臨床像を伴うAPAM症例を経験したので報告する。

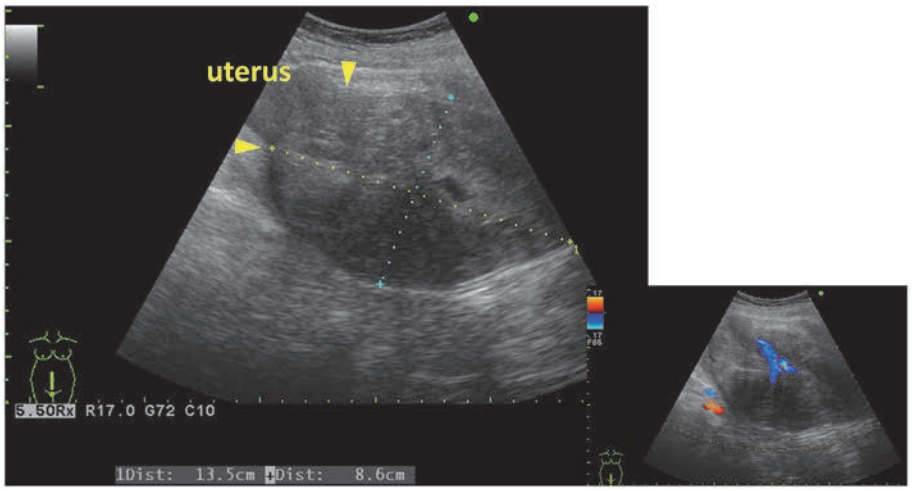

図１　経腹超音波検査所見（来院時）：
腟内に子宮と連続する境界明瞭で内部血流がある低～高エコー腫瘤を認める（φ13cm）。

症　　例

71歳，１妊０産。既往歴として30歳より統合失調症があり意思疎通困難で，近年はほぼ寝たきりの状態で施設に入所されていた。身長152cm，体重40.8kg，Performance Statusは４。４年前に前医で経腹超音波検査にて約８cm大の子宮腫瘤を指摘されるも無症状であり経過観察されていたが，10ヶ月前より不正性器出血が出現，次第に増加傾向にあるため精査および加療目的に当院に紹介となった。経腹超音波検査にて腟内に突出するように子宮と連続する約13cm大の境界明瞭で内部血流がある低～高エコー腫瘤を認めた（図１）。内診にて腟内に突出する腫瘤を認め同部より出血していることを確認，一部組織生検を行い，病理組織診断結果を待って手術を行う方針とした。腫瘍マーカーはCA125 64U/mL，SCC 3.7ng/mLが上昇を認め，CA19-9 36.9 U/mL，CEA 1.8ng/mL，またLDHは197g/dLと正常域であった。前医で４年前に施行されたCT検査では子宮から腟内に向かって突出する腫瘤を認めており（図２），来院時に施行したCT検査では腫瘤サイズは増大を認めていた（図３）。尚，MRI検査は患者体位が静止不可であったため施行できなかった。入院後も多量の不正性器出血が持続し貧血が進行したため輸血を施行し，また腟内にヨードホルムガーゼを挿入し圧迫止血を行った。入院後４日目に病理検査結果が判明するもnecrotic tissueであり確定診断はつかず，入院後７日目に子宮腫瘍の診断にて組織型の同定および出血コントロールのため子宮全摘術を施行した。術中所見にて子宮は正常大であったが底部は陥没しており（図４），また摘出した子宮を観察したところ，腫瘤は子宮底部より発生し内反して腟内に脱出していた。また組織の大部分は壊死していた（図５）。病理組織学的所見では，腫瘤の10カ所を切り出した全てにおいて異型のある内膜腺上皮が複雑な腺

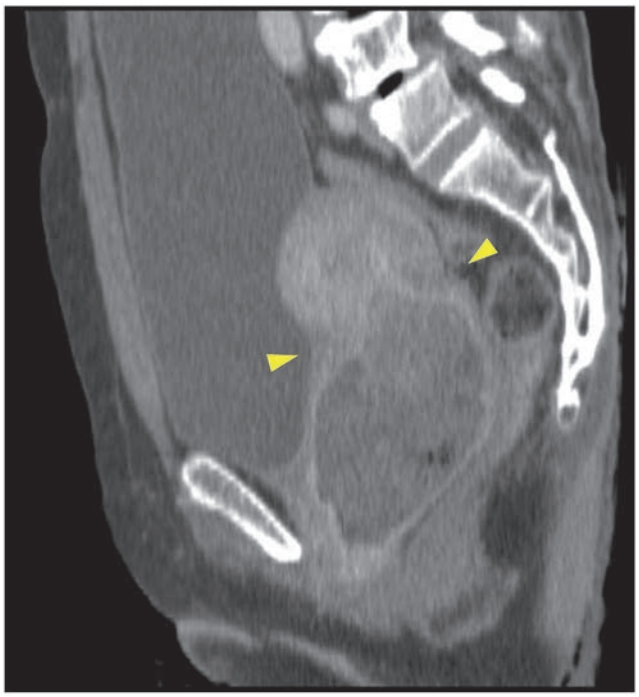

図２　CT検査所見（矢状断，４年前）：
子宮から腟内に向かって突出する腫瘤を認める（φ８cm）。

管構造をなし，周囲に線維筋性の間質の増生を認めているが，類内膜癌と診断されるほど腺密度は高くなく，高度の構造異型は認められなかった（図６）。また免疫組織学的染色では腺管周囲の間質はαSMA陽性，CD10が陰性であり，内膜間質に乏しく平滑筋の増生が認められ，またMIB-1は陰性であり肉腫は否定的でAPAMと診断された（図７）。術後経過であるが，１週間後に腸閉塞，骨盤内膿瘍を認め，イレウス管留置や抗生剤投与など保存的治療を行うも改善に乏しく，１ヶ月後にイレウス解除術および腹腔内洗浄を施行した。その後も発熱を繰り返したため抗生剤投与を行い２ヶ月後に軽快退院となった。

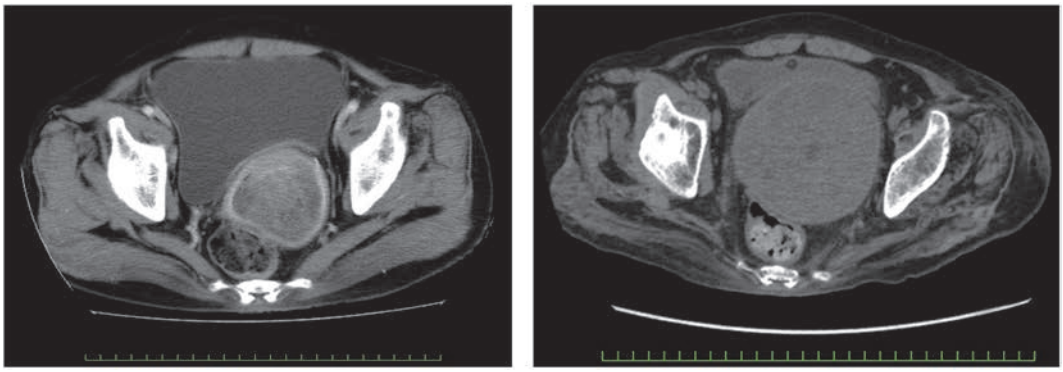

図３　CT検査所見（水平断）：
左（４年前）；腟内に充満する腫瘤を認める。
右（来院時）；腫瘤サイズは増大を認める。

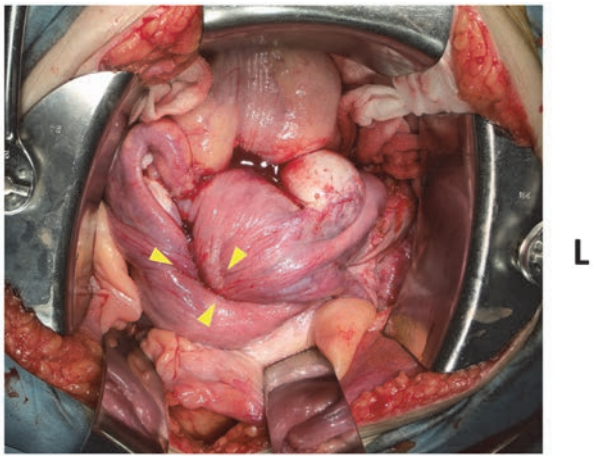

図４　術中所見：
子宮は正常大であったが，子宮底部が陥没していた（矢頭）。

考　　案

今回我々は，高齢者で腟内に脱出した巨大子宮腫瘤を認め術前診断に苦慮した症例を経験した。閉経後に増大する子宮腫瘍の鑑別診断として，子宮肉腫，特に子宮腔内に突出するものとして子宮内膜間質肉腫（ESS）や腺肉腫（AS）が挙げられる。子宮肉腫はMRI検査所見にて全般的にT1強調画像で一部高信号，T2強調画像で等～高信号，腫瘤内信号が不均一，腫瘤内部の一部に造影効果を認めない，拡散強調像で高信号・ADC値低下などの特徴があり，特に低異型度ESSではT2強調画像で腫瘍内に散在する索状低信号を認め，ASではT2強調画像で腫瘍内に多数の微小嚢胞を認める[6]。また筋腫分娩も鑑別診断にあげられるが，壊死を伴うものはMRI検査での子宮肉腫との鑑別は非常に困難である。APAMのMRI検査所見はT2強調画像で等～高信号と非特異的であり[7][8]，子宮内膜ポリープや粘膜下筋腫と類似しており術前に鑑別することは困難と考えられる。

また本症例は術中に子宮底部が陥没し腫瘍により子宮内反を伴っていることが確認された。子宮内反症は子宮底が陥没または下垂反転した状態をいい，産褥性と非産褥性に分類され，非産褥性の大部分が子宮体部に関連する良性または悪性腫瘍に関連しており[9]，子宮筋腫が56.2%と最も多い[10]。腫瘍に伴う子宮内反症の発生機序は，腫瘍の牽引，腹圧，子宮収縮などで子宮底が陥凹

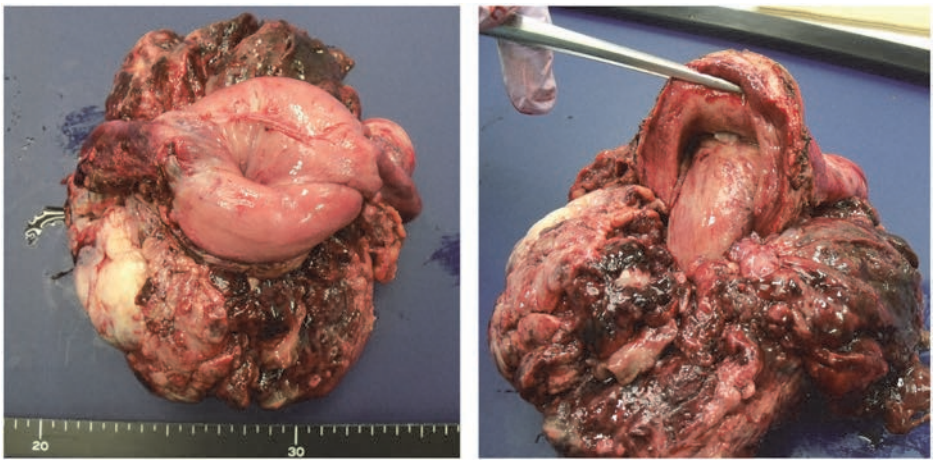

図５　摘出標本：
腫瘤は子宮底部より発生し内反して腟内に脱出しており，肉眼的に組織の大部分は壊死していた。

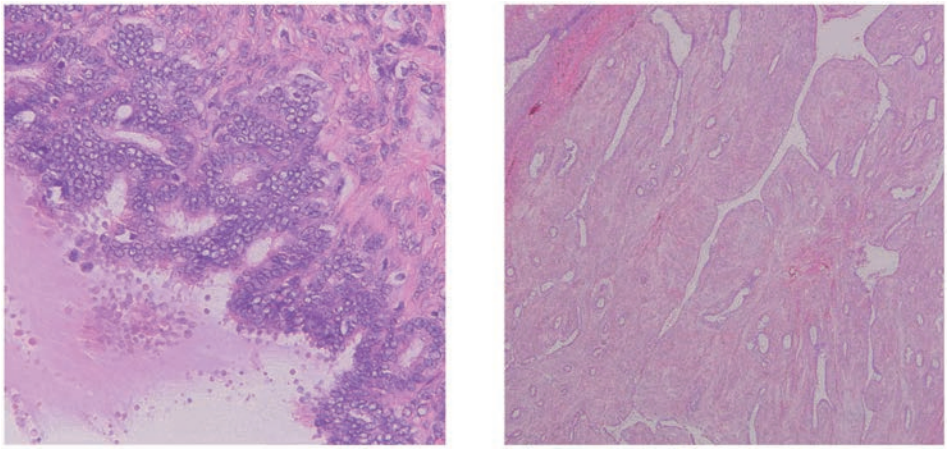

図６　病理組織学的所見（HE染色）：
左（×200）；異型のある内膜腺上皮の不規則な形成を認める。
右（×40）；腺管周囲に線維筋性の間質の増生を認め，腺管が圧排されスリット状を形成している。

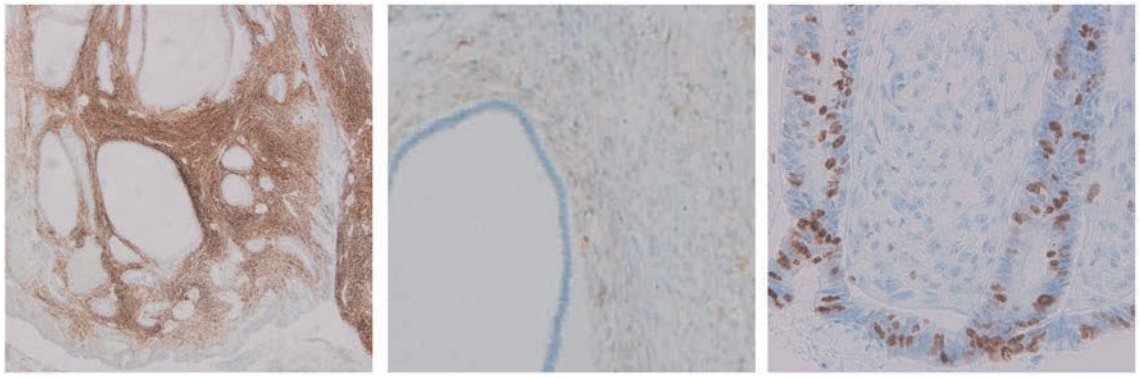

図７　病理組織学的所見（免疫染色）：
左（αSMA；×40）；腺管周囲の間質（＋）
中（CD10；×100）；腺管周囲の間質（－）
右（MIB-1；×200）；腺上皮（＋），間質（－）

し，次いで子宮腔および頸管の拡大，子宮壁の弛緩が起こり内反に至るとされている[11]。MRI検査は感度が高いとされ，T2強調画像矢状断で子宮底部の肥厚・反転により子宮内腔のU字型を認め，また水平断でbull's eye像を認める特徴があるが[12) 13)]，CT検査は診断には有用ではなく，特に閉経後では子宮頸部悪性腫瘍と誤診されやすく注意が必要である。本症例では患者体位が静止不可であったため短時間で撮像が可能なCT検査にて腫瘍の全体像と位置関係を評価したが，長時間の撮像を要するMRI検査にて腫瘤の質的な評価や骨盤内の詳細な性状の把握はできなかった。閉経後であり手術方法の変更はなかったが，もし術前にMRI検査が施行されていれば子宮内反症と診断されていた可能性が高く，そうなれば加えてdynamic造影CT検査を行い腫瘍周囲の血管や尿管の走行を確認しておくことで安全に手術を行うことができていたと考える。

APAMは子宮に発生する稀な良性腫瘍で[1)]，その多くは性成熟期である30～40代の若年に好発し[2)]，その腫瘍径は約２cm程度で[4)]，一般的には子宮鏡にて子宮内膜ポリープや粘膜下筋腫に類似した，表面平滑な白色のポリープ様所見を呈することが多い。病因および病態は不明であるが，長期にわたるエストロゲン刺激が関与している可能性が高いとされている。また子宮内膜異型増殖症や子宮内膜癌を合併することが約10%と高いとされているが[4) 5)]，これらの発症にもエストロゲンが重要な役割を果たしており，APAMと共通の病因が関わっていると考えられている[14)]。本症例は閉経後であり，また腫瘍径は約13cmと大きく，ポリープ状腫瘍であるものの，表面は組織診で診断がつかないほど壊死しており，非典型例であった。ここまで巨大なAPAMは報告例がなく[4)]，術前の鑑別診断に列挙されないほどであった。腫瘤を認めてから４年間経過観察されていたが，閉経前より発症していたとすれば20年以上もかけて徐々に増大していたとされるが，子宮内膜癌の合併はなかった。本症例より，子宮内膜異型増殖症や子宮内膜癌の合併の有無は，APAMの腫瘍径の大きさや経過観察期間の長さと必ずしも関係していると言えない。また閉経後にAPAMが増大していたことは，エストロゲン以外の要

因がAPAMの発育に関与している可能性が考えられた。

今回我々は，高齢者に発生した稀な子宮内反を伴った巨大なAPAMの一例を経験した。APAMが閉経後に増大していたことは病態解明の一助になり得る可能性が示唆された。

文　献

1）Mazur MT. Atypical polypoid adenomyoma of the endometrium. Am J Surg Pathol 1981; 5: 473–482.
2）日本産科婦人科学会・日本病理学会編．子宮体癌取扱い規約 病理編　第4版．東京：金原出版，2017.
3）Longacre TA, Chung MH, Rouse RV, Hendrickson MR. Atypical polypoid adenomyofibromas（atypical polypoid adenomyomas）of the uterus: a clinicopathologic study of 55 cases. Am J Surg Pathol 1996; 20: 1–20.
4）Matsumoto T, Hiura M, Baba T, Ishiko O, Shiozawa T, Yaegashi N, Kobayashi H, Yoshikawa H, Kawamura N, Kaku T. Clinical management of atypical polypoid adenomyoma of the uterus. A clinicopathological review of 29 cases. Gynecol Oncol 2013; 129: 54–57.
5）Heatley MK. Atypical polypoid adenomyoma: a systematic review of the English literature. Histopathology 2006; 48(5): 609–610.
6）Huang YT, Huang YL, Ng KK, Lin G. Current status of magnetic resonance imaging in patients with malignant uterine neoplasms: a review. Korean J Radiol 2019; 20(1): 18–33.
7）永井富裕子，青井裕美，國見聡子，河村彩，山田敦子，小泉朱里，山口貴史，須賀新，糸賀知子，西岡暢子．子宮鏡下で切除した子宮ポリープ状異型腺筋腫（atypical polypoid adenomyoma: APAM）の一例．日産婦内視鏡学会雑誌 2014；29(2)：525–528.
8）弟子丸亮太，五十畑葵，西山紘子，河西明代，小野寺成実，岸郁子．子宮鏡下経頸管的切除後，二期的に腹腔鏡下子宮全摘術を施行したポリープ状異型腺筋腫の一例．日産婦内視鏡学会雑誌 2016；32：314–319.
9）Jones HW. Non-puerperal invesion of the uterus. Am J Surg 1951; 81(5): 492–495.
10）Herath RP, Patabendige M, Rashid M, Wifesinghe PS. Nonpuerperal uterine invesion: What the gynecologists need to know? Obstet Gynecol Int 2020；8625186.
11）勝部貴子，信實孝洋，平田英司，工藤美樹．子宮底部より発生した子宮癌肉腫により非産褥期子宮内反症を呈した1例．現代産婦人科 2013；62(1)：55–58.
12）Moulding F, Hawnaur M. MRI of non-puerperal uterine inversion due to endometrial carcinoma. Clin Rad 2004; 59(6): 534–537.
13）Salomon CG, Patel SK. Computed tomography of chronic nonpuerperal uterine inversion. J Comput Assist Tomogr 1990; 14(6): 1024–1026.
14）Horita A, Kurata A, Komatsu K, Yajima M, Sakamoto A. Coexistent atypical polypoid adenomyoma and complex atypical endometrial hyperplasia in the uterus. Diagn Cytopathol 2010; 38: 527–532.

【連絡先】
竹谷　俊明
山口大学大学院医学系研究科産科婦人科学講座
〒755-8505　山口県宇部市南小串1-1-1
電話：0836-22-2288　FAX：0836-22-2287
E-mail：taketani@yamaguchi-u.ac.jp

現代産婦人科　Vol.70 No.1，2021 年，pp.187–192

早期子宮体癌に対する腹腔鏡下子宮悪性腫瘍術後に下腿コンパートメント症候群を発症した１例

正木　理恵・米谷　直人・宮谷　友香・三谷　龍史・前川　正彦

徳島県立中央病院　産婦人科

A case of lower limb compartment syndrome following laparoscopic uterine oncologic surgery

Rie Masaki・Naoto Yonetani・Yuka Miyatani・Ryuji Mitani・Masahiko Maegawa

Department of Obstetrics and Gynecology, Tokushima Prefectural Central Hospital

【緒言】コンパートメント症候群は，筋肉内に生じた出血や浮腫が筋区画（コンパートメント）の内圧を上昇させ，血行障害をきたす疾患である。今回，腹腔鏡下子宮悪性腫瘍手術を行い，術後左腓腹部にコンパートメント症候群を発症した症例を経験したので報告する。
【症例】53歳，２妊１産。身長153cm，体重91kg，BMI 38kg/m^2。既往歴：５年前に左乳癌手術を受け，タモキシフェンを１年間内服した。４年前に子宮体部細胞診で疑陽性のため当科を紹介受診した。経過観察中に細胞診異常が持続したため内膜掻爬を行ったところ，endometrioid carcinoma, grade1 and atypical endometrial hyperplasiaの結果であった。子宮体癌stage ⅠAと診断し，全身麻酔＋硬膜外麻酔下に腹腔鏡下子宮悪性腫瘍手術を施行（TLH, BSO）した。手術時間は５時間15分，出血量157mlであった。手術４時間後，左腓腹部に痛みの訴えがあったが，ストレッチによって疼痛は軽減した。約20時間後には疼痛は軽度であったが，左下肢の腫脹，圧痛を認め，血清CK 21040U/Lと高値であった。造影CT検査では筋肉内血腫を認めたためコンパートメント症候群を疑い，整形外科に診察依頼した。左下肢外側内圧が 80mmHgと高値であったため減張切開術の適応と判断し緊急手術を施行した。開いた創部は，陰圧閉鎖療法を用い，14日後に閉創し得た。
【考察】レビテーターを用いての砕石位・頭低位を要する長時間の腹腔鏡下手術ではコンパートメント症候群の発症に注意が必要である。

Lower limb compartment syndrome is caused by an increase in the internal pressure of the muscle compartment due to edema and bleeding in the muscles. It results in sequelae, such as permanent neuropathy and paralysis due to ischemia of the muscular tissue. We report a case of lower limb compartment syndrome after laparoscopic uterine oncologic surgery performed in the lithotomy position. The patient was a 53-year-old woman with a body mass index (BMI) of 38 who was diagnosed with endometrial cancer stage IA. The operation time was 5 h and 15 min, and the amount of bleeding was 157 mL. After the operation, she complained of pain and swelling in her left leg, and her serum creatine kinase level was 21,040 U/L. The intramuscular compartment pressure of the left leg was 80 mm Hg. We diagnosed compartment syndrome of the left lower limb and performed an emergency fasciotomy. The patient recovered without paralysis or paresthesia. The main risk factors for lower limb compartment syndrome are long operation time, lithotomy position, bleeding, hypovolemia, hypotension, and obesity. In conclusion, the patient must be carefully monitored for the onset of compartment syndrome in cases of prolonged laparoscopic surgery in the lithotomy position.

キーワード：腹腔鏡下子宮悪性腫瘍手術，コンパートメント症候群，減張切開術
Key words：laparoscopic uterine oncologic surgery, lower limb compartment syndrome, fasciotomy

緒　　言

コンパートメント症候群は，筋肉内に生じた出血や浮腫が筋区画（コンパートメント）の内圧を上昇させ，血行・神経障害をきたす疾患である。治療が遅れた場合は永久的な神経障害や四肢切断，腎不全など致死的な病態に進行する場合があり，早期の診断・治療が患肢の機能維持につながる。コンパートメント症候群は骨折や外傷に伴って発症することが多いが，砕石位などでの手術後に健常な四肢にも発症することが報告されている[1)]。

周術期のコンパートメント症候群のリスク因子としては，砕石位や頭低位，長時間の手術（４時間以上），肥満などが挙げられる[2) 3)]。近年低侵襲手術が普及し，良性疾患のみならず，子宮悪性腫瘍に対してもその適応が

拡大され，砕石位や頭低位で行う手術が増加している。特に腹腔鏡下子宮悪性腫瘍手術では，砕石位での長時間手術が避けられない場合も多い。さらに肥満は子宮体癌の危険因子であり，子宮体癌に対する腹腔鏡下手術ではコンパートメント症候群のリスク因子を複数有する場合がある。これまで腹腔鏡下子宮悪性腫瘍手術後にコンパートメント症候群を発症した報告は散見され[4) 5)]，周術期合併症として注意が必要である。

今回，腹腔鏡下子宮悪性腫瘍手術後左下腿にコンパートメント症候群を発症し，術後持続硬膜外麻酔による鎮痛作用のため23時間後に診断され，24時間後に減張切開術を施行したが，患肢の機能維持が可能であった症例を経験したので報告する。

症　　例

年齢：53歳
妊娠分娩歴：２妊１産（帝王切開１回）
既往歴：５年前に左乳癌手術および術後放射線治療を施行された。タモキシフェンを１年間内服していた。
現病歴：４年前に子宮体部細胞診で疑陽性のため，精査加療目的に当科を紹介受診した。当科で施行した子宮体部組織診では，Endometrial hyperplasia, complexの診断であり定期的に経過観察を行っていた。１年前の子宮体部組織診ではEndometrial hyperplasia without atypiaであった。その後も子宮体部細胞診classⅢが持続するため，子宮内膜全面掻爬を行ったところ，Endometrioid carcinoma, G1 and atypical endometrial hyperplasiaの診断であった。造影MRI検査では明らかな子宮筋層浸潤は認めず（図１），造影CT検査で明らかなリンパ節腫大や遠隔転移はなかった。子宮体癌stageⅠAと診断し，腹腔鏡下子宮悪性腫瘍手術を選択した。術前の診察では，経産婦であったが帝王切開術後のため腟が狭く，摘出子宮の経腟的な回収が困難であった場合には帝王切開創部に小切開を加える方針とした。
身体所見：身長 153cm，体重 91kg，BMI 38kg/m^2。
手術所見：全身麻酔下に，砕石位として手術を開始した。両下腿には下肢静脈血栓症予防として弾性ストッキングと間欠的空気圧迫装置を装着し，下肢固定にはレビテーターを使用した。頭低位として，腹腔鏡下単純子宮全摘術，両側付属器切除術を実施した。子宮マニピュレーターは使用せず，外子宮口をZ縫合し閉鎖した。摘出子宮は，腟が狭く経腟的な回収が困難であったため，下腹部に６cmの縦切開を加え（帝王切開創部に一致），回収バッグに入れて体外に取り出した。摘出子宮重量は210gであった。術中迅速病理検査にてAtypical endometrial hyperplasiaの診断であり，子宮筋層浸潤は認めなかったため，リンパ節郭清術は追加しなかった。高度肥満のため術野の確保に時間を要し，子宮後面と直腸との間に癒着もあったことから，手術時間は５時間15分となった。術中出血量は157mlであった。術後は持続硬膜外麻酔による鎮痛を行った。
術後経過：術後４時間で左腓腹部に疼痛を訴えたが，ストレッチにより軽減したため経過観察した。術後16時間で左下腿に軽度のしびれを訴え，術後20時間の観察では左下腿の疼痛は軽度であったが，腫脹と圧痛を認めた。左下腿の深部静脈血栓症またはコンパートメント症候群を疑い，造影CT検査を行ったところ，静脈内血栓はなく左下腿筋肉内の広範囲に低吸収域を認めた（図２）。血液検査では，CK 21040IU/Lと著明に上昇しており，AST 376IU/L，LDH 565IU/Lと他の筋原性酵素も上昇していた。尿検査ではミオグロビン尿は認めなかった。コンパートメント症候群と考え，整形外科に診察依頼した。手術より23時間後，動脈圧ラインの先端に18G針を装着し，左下腿外側コンパートメント内圧を局所穿刺にて測定したところ，80mmHgと高値であった。左下腿

図１　造影MRI（T2強調像）
明らかな子宮筋層浸潤は認めなかった

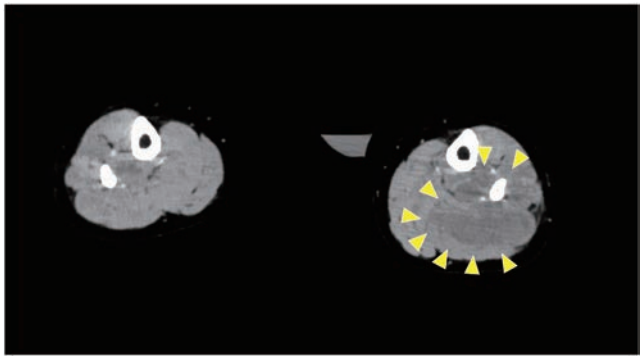

図２　下肢造影CT
静脈内血栓は認めず，左下腿筋肉内に広範囲に低吸収域（矢頭）を認めた

コンパートメント症候群と診断し，減張切開術の適応と判断し，術後24時間より緊急手術を行った。左下腿外側に22cmの皮膚切開を１か所行い，下腿の４つの筋区画をすべて開放した（single-incision fasciotomy）。術中，肉眼的には明らかな筋組織の壊死はなかった。減張切開術の創部は開放とし，陰圧閉鎖療法を行った（図３）。感染症などの合併症は認めず，ベッド上でのリハビリテーションを開始した。減張切開術後14日で陰圧閉鎖療法を中止し，左下腿の創部を縫合した。以後は安静解除とし，離床をすすめ，リハビリテーションを継続した。血清CK値は術後順調に低下し，退院時には正常範囲となった（図４）。松葉杖を使用しての歩行が可能となったため，減張切開術後22日で自宅に退院した。その後も他院でリハビリテーションを継続し，１か月後の受診時には下腿のしびれは認めず，自立歩行も安定した。現時点で子宮体癌の再発も認めていない。

考　　察

コンパートメント症候群は打撲や骨折などの外傷をきっかけに起こることが多く，筋肉内に生じた浮腫や出血が筋区画の内圧を上昇させ，血行障害を引き起こす。循環障害により筋組織や神経組織に不可逆性の壊死が起こると，歩行障害や感染，下腿の切断などの重篤な後遺症を残すことがある。近年腹腔鏡手術やロボット支援下手術の導入により，砕石位やトレンデレンブルグ体位などの頭低位で行う手術が増加している。1979年にLeff et al. が砕石位手術後にコンパートメント症候群が生じたことを初めて報告し[1]，砕石位手術に伴う合併症として知られるようになった。

コンパートメント症候群の発生頻度は砕石位手術のうち，約3500例に１例（0.028%）であったと報告されているが[6]，それより発症頻度が高い報告も多く，Bauer et al. は2014年に婦人科手術での発症頻度は0.067から0.28%であったと報告し[7]，Hara et. al. は2013年から2016年の間の砕石位手術での発症頻度は0.8%と報告している[8]。日本医療機能評価機構による医療事故情報収集等事業 第41回報告書（2015年１月～３月）では，手術中の砕石位に関連した事例が34件報告され，うち20件がコンパートメント症候群であった[9]。

コンパートメント症候群発症のリスク因子としては，術中の低血圧，出血，脱水，低体温，長時間の手術（４時間以上），トレンデレンブルグ体位，砕石位，下腿筋肉の発達，肥満（BMI＞25kg/m^2）などが挙げられる[2)3)]。また，通常下肢静脈血栓症予防のために使用される弾性ストッキングや間欠的空気圧迫法などが，コンパートメント症候群発症との関連を示唆する報告も多い[10)-13)]。本症例では，手術時間４時間以上，トレンデレンブルグ体位，砕石位，肥満，弾性ストッキングおよび間欠的空気圧迫装置の着用という点が該当し，高リスクであったと考える。

現在，当科では自験例および文献を参考に[8)14)15)]，砕石位手術でのコンパートメント症候群発症予防のため

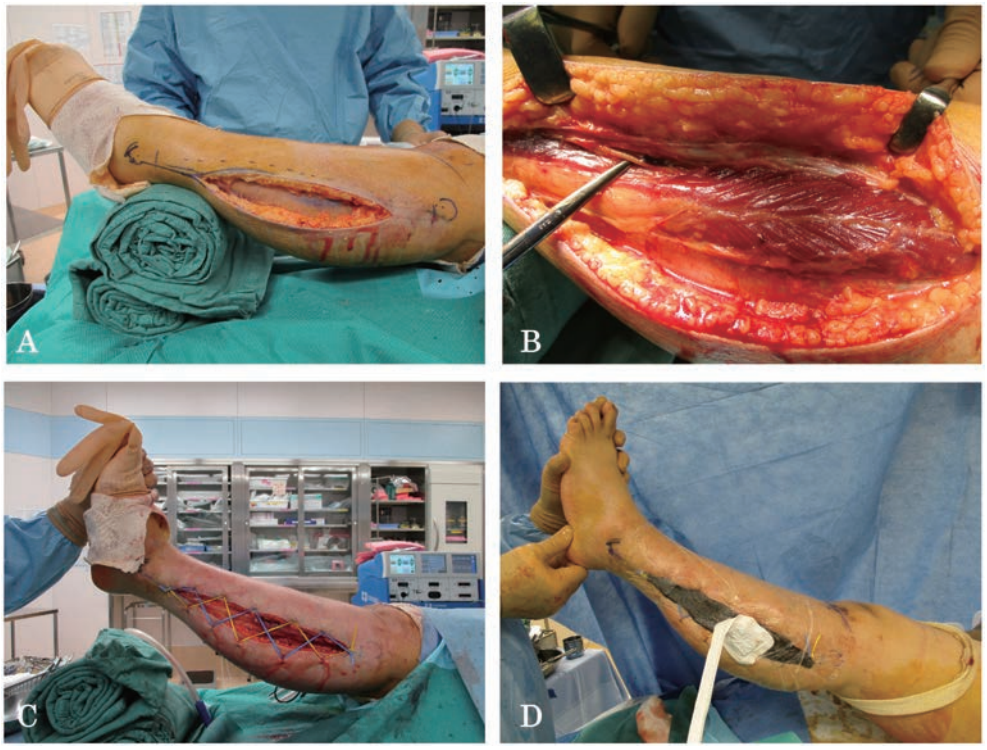

図３　減張切開術　術中所見
A　皮膚切開時　　B　筋膜切開時
C　Shoelaceテクニックによる縫合　　D　陰圧閉鎖療法の装着

以下のような対策を行っている。①深部静脈血栓症予防として，弾性ストッキングの装着はせず，間欠的空気圧迫法のみ行う。②下肢固定の際，股関節の屈曲は45度以下，外転は45度以下とし，膝関節の屈曲は50度以下とする。③手術中は骨盤高位の角度を最小限とする。④手術中は看護スタッフが１時間毎にレビテーターと足の間に手を入れ除圧するとともに，異常な圧迫がないか確認する。⑤BMI 25kg/m^{2}以上の場合は頭低位による背部のずれを予防するために体幹固定用ウレタンフォームを患者の背面に敷く。これらを遵守することで，本症例以後は当科術後のコンパートメント症候群の発症は認めていない。

コンパートメント症候群の臨床症状は，蒼白（Paleness），疼痛（pain），拍動消失（Pulseless），知覚異常（Paresthesia），麻痺（Paralysis）であり，阻血の５徴候（５P）といわれている。最も早く生じるのは緊満感，知覚障害と異常疼痛であり[16]，これらを早期に検知することで診断につながる。筋区画内圧上昇による血行障害により神経組織が壊死を起こすと不可逆的な機能障害が残存するが，それを防ぐためには早期診断と早期の減張切開術が有効とされている。早ければ発症から３時間以内に筋組織の壊死は始まり，12時間を経過すると下肢の機能が正常に回復する割合は著明に低下する[17]。

本症例では，筋区画の内圧が著明に上昇していたにも関わらず左下腿の疼痛は軽度であり，持続硬膜外麻酔により疼痛の症状がマスクされていた可能性がある。Simms et al.の報告でも，術後持続硬膜外麻酔により疼痛が軽減され，コンパートメント症候群の発見が遅れたとされる症例があり，下肢切断例や死亡例もあった[2]。砕石位での手術後に持続硬膜外麻酔を使用する場合は，自覚症状がなくとも注意深い下肢の観察が重要であると考える。

コンパートメント症候群の診断には筋区画内圧の測定が有用であるが，どのような値で減張切開術の適応とするかにはさまざまな意見がある。Mubarak et al. は筋区画内圧が30mmHg以上となれば減張切開術の適応とし[18]，McQueen et al. は拡張期血圧と筋区画内圧の差が30mmHg以下となれば減張切開術の適応としている[19]。また，村田らは，筋区画内圧50mmHg以上またはそれ以下でも激烈な疼痛がある場合を緊急減張切開術の適応としている[20]。下腿の減張切開術には，下腿の内外側に２つの皮切をおき４つの筋区画を開放する方法（dual-incision fasciotomy）と，下腿の外側に１つの皮切を行い４つの筋区画を開放する方法（single-incision fasciotomy）がある[21]。Single-incisionとdual-incisionで術後の感染に差を認めなかったとの報告があるが[22]，Single-incisionのほうが，術中の神経血管の損傷や感染が少なく，植皮せずに創閉鎖が可能であったとの報告もある[23]。本症例では当院整形外科医がsingle-incisionに習熟していたため本法による減張切開術を行った。

本症は発症より６～８時間以内で判断し治療を進めることが望ましいとされ[20] [21]，早急な対応が求められる一方で，減張切開術後の創部感染などの合併症も報告されており[24]，保存的加療が選択される例もある。保存的に管理する場合は，局所安静，圧迫の解除，冷却，ステロイド投与等が行われるが，頻回の診察や筋区画内圧の測定が必要となる[20]。組織灌流圧（拡張期血圧と筋区画内圧の差）が保たれている場合に，注意深く観察しながら保存的に管理し，後遺症なく退院した症例も報告されている[25]。

今回の症例では，術後硬膜外麻酔による鎮痛のため，コンパートメント症候群発症から診断および治療開始までには時間が経過していた。しかしながら，診断時には神経症状は軽度であり，緊急に減張切開術を行うことで永久的な機能障害を回避できた。臨床症状，筋区画内圧の値をそれぞれ評価し，個別に治療方針を検討することが重要と考える。また，前述のようなリスク因子が当て

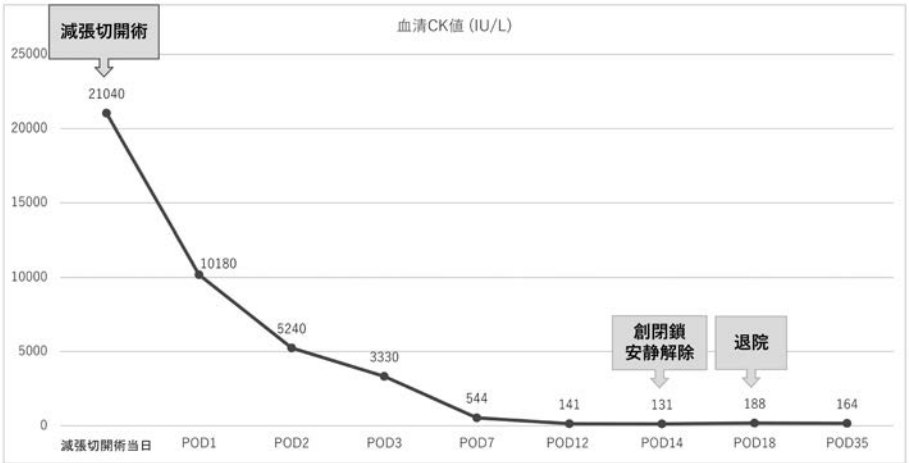

図４　血清CK値の推移

はまる患者に対しては，コンパートメント症候群の発症を念頭に置き，手術中からの予防と術後の慎重な観察が重要と考える。

結　　語

今回，早期子宮体癌に対する腹腔鏡下子宮悪性腫瘍手術を実施し，術後に左下腿コンパートメント症候群を発症した症例を経験した。レビテーターを用いての砕石位・頭低位を要する腹腔鏡下手術では，コンパートメント症候群の発症に注意が必要である。

謝　　辞

本症例の診療にご尽力いただきました当院整形外科濱口隼人先生に深謝いたします。

文　　献

1）Leff RG, Shapiro SR. Lower extremity complications of the lithotomy position : prevention and management. J Urol 1979; 122: 138–139.
2）Simms MS, Terry TR. Well leg compartment syndrome after pelvic and perineal surgery in the lithotomy position. Postgrad Med J 2005; 81: 534–536.
3）Boesgaard-Kjer DH, Boesgaard-Kjer D, Kjer JJ. Well-leg compartment syndrome after gynecological laparoscopic surgery. Acta Obste Gynecol Scand 2013; 92: 598–600.
4）兼城英輔，堀絵美子，貴島雅子，安武伸子，小玉敬亮，八木裕史，磯邉明子，権丈洋徳，大神達寛，安永昌史，小野山一郎，奥川馨，浅野間和夫，八幡秀昭，加藤聖子．腹腔鏡下子宮体癌手術後に緊急筋膜切開術を要した下腿コンパートメント症候群の１例．福岡産科婦人科学会雑誌 2020；44：12–16.
5）秦さおり，菅智美，多賀敦子，山本瑠美子，小薗祐喜，辻なつき，関山健太郎，樋口壽宏．腹腔鏡下子宮悪性腫瘍手術後に重度下肢障害が残存した下肢コンパートメント症候群を併発した２例．日産婦内視鏡学会 2019；35：131–137.
6）Halliwill JR, Hewitt SA, Joyner MJ, Warner MA. Effect of various lithotomy positions on lower-extremity blood pressure. Anesthesiology 1998; 89: 1373–1376.
7）Bauer EC, Koch N, Erichsen CJ, Juettner T, Rein D, Janni W, Bender HG, Fleisch MC. Survey of compartment syndrome of the lower extremity after gynecological operations. Langenbecks Arch Surg 2014; 399: 343–348.
8）Hara K, Kuroki T, Kaneko S, Taniguchi K, Fukuda M, Onita T, Sawai T. Prevention of wel-leg compartment syndrome following lengthy medical operations in the lithotomy position. Surg Open Sci 2020; 3: 16–21.
9）日本医療機能評価機構．医療事故情報収集等事業 第41回報告書．2015, https://www.med-safe.jp/contents/report/［2021.6.1.］.
10）Verdolin MH, Toth AS, Schroeder R. Bilateral lower extremity compartment syndromes following prolonged surgery in the low lithotomy position with serial compression stockings. Anesthesiology 2000; 92: 1189–1191.
11）上村亮介，山口春子，横山健．弾性ストッキングの装着が両下腿コンパートメント症候群発症に関与したと思われた１症例．日集中医誌 2016；23：349–350.
12）Lachmann EA, Rook JL, Tunkel R, Nagler W. Complications associated with intermittent pneumatic compression. Arch Phys Med Rehabil 1992; 73: 482–485.
13）Pfeffer SD, Halliwill JR, Warner MA. Effects of lithotomy position and external compression on lower leg muscle compartment pressure. Anesthesiology 2001; 95: 632–636.
14）山本勢津子，楳木美智子，新田愼，荒金太．腹腔鏡下子宮筋腫核出術後に下肢コンパートメント症候群を生じた１例．日産婦内視鏡学会 2019；35：199–205.
15）小沢慶彰，村上雅彦，渡辺誠，冨岡幸大，吉澤宗大，五藤哲，山崎公靖，藤森聡，大塚耕司，青木武士．直腸手術後に下肢コンパートメント症候群を合併した２例とその予防対策について．昭和学士会誌 2015；75：696–700.
16）土田芳彦．急性期における治療２．整形外科 Surgical technique 2015；5：95–99.
17）Guo J, Yin Y, Jin L, Zhang R, Hou Z, Zhang Y. Acute compartment syndrome: cause, diagnosis, and new viewpoint. Medicine 2019; 98: e16260.
18）Mubarak SJ, Owen CA, Hargens AR, Garetto LP, Akeson WH. Acute compartment syndromes: diagnosis and treatment with the aid of the wick catheter. J. Bone Joint surg 1978; 60: 1091–1095.
19）McQueen MM, Court-Brown CM. Compartment monitoring in tibial fractures. The pressure threshold for decompression. J Bone Joint Surg Br 1996; 78: 99–104.
20）村田雅和，古市格，宮田倫明，森口昇，依田周，塚本正紹，江頭秀一．下肢コンパートメント症候群

に対する減張切開術の適応．整形外科と災害外科 2010；59：77–81.
21）黒住健人．整形外傷の合併症③―コンパートメント症候群―．関節外科 2016；35：86–93.
22）Bible J, McClure DJ, Mir HR. Analysis of single-incision versus dual-incision fasciotomy for tibial fractures with acute compartment syndrome. J Orthop Trauma 2013; 27: 607–611.
23）Gerard C, Brianna F, James CK. Single-incision 4-compartment fasciotomy of the lower leg: safe, effective, and advantageous. Orthopedics 2020; 43: e225–e230.
24）Fitzgerald AM, Gaston P, Wilson Y, Quaba A, McQueen MM. Long-term sequelae of fasciotomy wounds. Br J Plast Surg 2000; 53: 690–693.
25）小西康貴，長谷洋和，出口亮，高田真二，宇野幸彦，澤村成史．保存的に管理した術後下腿コンパートメント症候群の 1 例．日臨麻会誌 2016；36：280–285.

【連絡先】
正木　理恵
徳島県立中央病院産婦人科
〒 770–8539　徳島県徳島市蔵本町 1 丁目 10–3
電話：088–631–7151　FAX：088–631–8354
E-mail：masaki.r@tph.gr.jp

現代産婦人科　Vol.70 No.1，2021 年，pp.193-196

腹腔鏡下手術で判明した後腹膜妊娠の１例

児玉　美穂[1)]・三春　範夫[1)]・甲斐　一華[1)]・吉川　徹[1)]
中前里香子[1)]・伊達健二郎[1)]・竹石　直子[2)]

１）広島赤十字・原爆病院　産婦人科
２）JA 広島総合病院　産婦人科

Retroperitoneal ectopic pregnancy diagnosed during laparoscopic surgery: A case report

Miho Kodama [1)]・Norio Miharu [1)]・Itsuka Kai [1)]・Toru Kikkawa [1)]
Rikako Nakamae [1)]・Kenjiro Date [1)]・Naoko Takeishi [2)]

1）Department of Obstetrics and Gynecology, Hiroshima Red Cross Hospital & Atomic-bomb Survivors Hospital
2）Department of Obstetrics and Gynecology, JA Hiroshima Kouseiren Hospital

異所性妊娠を疑い腹腔鏡下手術を施行し，非常に稀な後腹膜妊娠と診断した１例を経験したので報告する。
症例：34歳，２妊１産。原発性不妊のため他院にて凍結融解胚移植（１個）施行。妊娠６週０日に経腟超音波検査で子宮内に胎嚢が確認できず，異所性妊娠を疑われ手術目的で当科紹介となった。
入院時，左臀部に激しい自発痛があり内診ではダグラス窩に圧痛を認めた。経腟超音波検査では前医の所見と同様に子宮内に胎嚢を認めず，子宮左後方に胎嚢様エコー像を認め，ダグラス窩には少量のecho free spaceを認めた。血中hCGは12,895 mIU/mlで，異所性妊娠を疑い同日腹腔鏡下手術を施行した。
腹腔内には凝血塊を含む出血を約300 ml認めたが，子宮は超鶏卵大で表面平滑，両側卵巣は正常大で両側卵管も正常であり，明らかな腫大は認めなかった。腹腔内出血を吸引し血腫内を検索したが明らかな絨毛組織は確認できず，更に慎重に腹腔内を観察したところ，左仙骨子宮靭帯の内側の後腹膜が軽度膨隆しておりわずかに出血を認めた。同部位の腹膜を切開し鏡視下に観察したところ絨毛と思われる組織を認めたため，その部位を腹膜ごとやや広めに切開・摘出した。子宮内容除去術も行ったが摘出物内には明らかな絨毛組織は認めなかった。
術後の経過は良好で術後５日目に退院となった。血中hCGも順調に低下し術後87日目の採血では陰性化していた。摘出した後腹膜組織の病理組織検査で絨毛組織が確認された。
後腹膜妊娠は非常に頻度の低い疾患であるが，そのため診断・治療が遅れると重篤な転機となりうる。異所性妊娠を疑った際に，術野で腹腔内に明らかな異所性妊娠部位を認めなかった場合には，後腹膜への着床の可能性も念頭に置いて慎重に検索を行うことが重要である。

Retroperitoneal ectopic pregnancy is a rare type of ectopic pregnancy. We report a case of retroperitoneal ectopic pregnancy diagnosed during laparoscopic surgery in a 34-year-old woman (gravida 2 para 1) who underwent fertility treatment with warming and implantation of one frozen blastocyst at another hospital. Transvaginal ultrasonography performed at 6 weeks and 1 day of pregnancy did not reveal the gestational sac in the uterus, and she was admitted to our hospital for management of ectopic pregnancy. Following evaluation, we identified a gestational sac-like echo to the left of the uterus and an echo-free space in Douglas' pouch. Her serum human chorionic gonadotropin level was 12,895 mIU/mL. We performed laparoscopic surgery and observed approximately 300 mL of intraperitoneal hemorrhage, intraoperatively. The uterus, bilateral fallopian tubes, and ovaries showed an intact surface. Furthermore, we detected retroperitoneal edema with bleeding, to the left of Douglas' pouch. Incision of the retroperitoneum revealed chorionic villous tissue, which we removed; histopathological evaluation of the tissue confirmed chorionic villi.
Obstetricians should consider the possibility of retroperitoneal ectopic pregnancy and perform meticulous intraoperative examination in women in whom an ectopic pregnancy is not observed in the pelvis.

キーワード：異所性妊娠，後腹膜妊娠，腹腔鏡手術
Key words：ectopic pregnancy, retroperitoneal ectopic pregnancy, laparoscopic surgery

緒　　言

異所性妊娠は全妊娠の１～２％の頻度で発症し，その多くは卵管妊娠である[1)]。

現在では高感度の妊娠検査薬と経腟超音波により無症状の異所性妊娠が早期に診断されるようになり，手術時期や術前の所見によっては異所性妊娠部位が分かりずらいこともある。今回，異所性妊娠を疑い腹腔鏡下手術を

行い，腹腔内の詳細な観察により後腹膜妊娠と診断し治療しえた症例を経験した。

症　　例

34歳
妊娠分娩歴：２妊１産。
　第１子は原因不明不妊のため凍結融解胚移植で妊娠成立し，児頭骨盤不均衡のため妊娠41週で帝王切開術で分娩。
既往歴：特記なし
アレルギー：なし
現病歴：他院にて原因不明不妊のため凍結融解胚移植（１個）を施行し妊娠成立。移植日より４週０日の血中hCGは58.2 mIU/mlであった。６週０日に行われた経腟超音波検査で子宮内に胎嚢を認めず，子宮左後方に胎嚢様のエコー像を認めたため，異所性妊娠を疑われ手術目的で当科紹介となった。
入院時現症・診察所見：身長150 cm，体重48 kg，意識：清，血圧92/70 mmHg，脈拍64回/分，SpO2：100%，体温：37.2度。血中hCGは12,895 mIU/mlであった。
　左臀部に激しい自発痛があり，内診ではダグラス窩に圧痛を認めた。経腟超音波検査では，前医の所見と同様に子宮内に胎嚢を認めず，子宮左後方に胎嚢様エコー像を認め，ダグラス窩には少量のecho free spaceを認めた

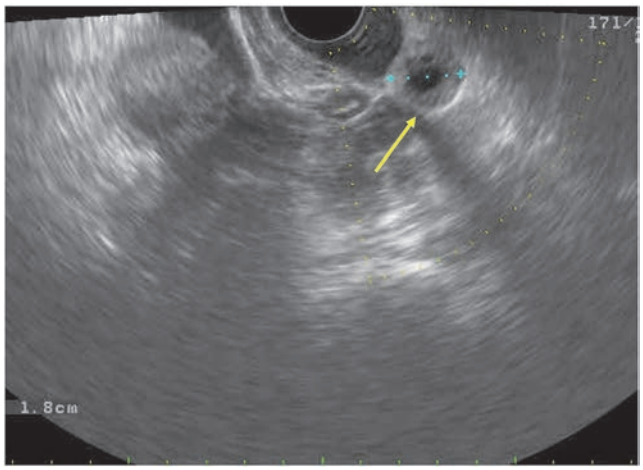

図１　入院時経腟超音波所見
子宮左後方に胎嚢様のエコー像を認めた（→）。

（図１）。異所性妊娠を疑い同日腹腔鏡下手術を施行した。
手術所見（図２）：
　全身麻酔，低砕石位とし，気腹圧10 mmHg，ダイヤモンド法で手術を開始した。
　腹腔内には凝血塊を含む出血を約300 ml認めた。
　子宮は超鶏卵大で表面平滑，両側卵巣は正常大で両側卵管も正常であり，明らかな腫大は認めなかった。腹腔内に明らかな内膜症所見や膜状癒着は認めなかった（前

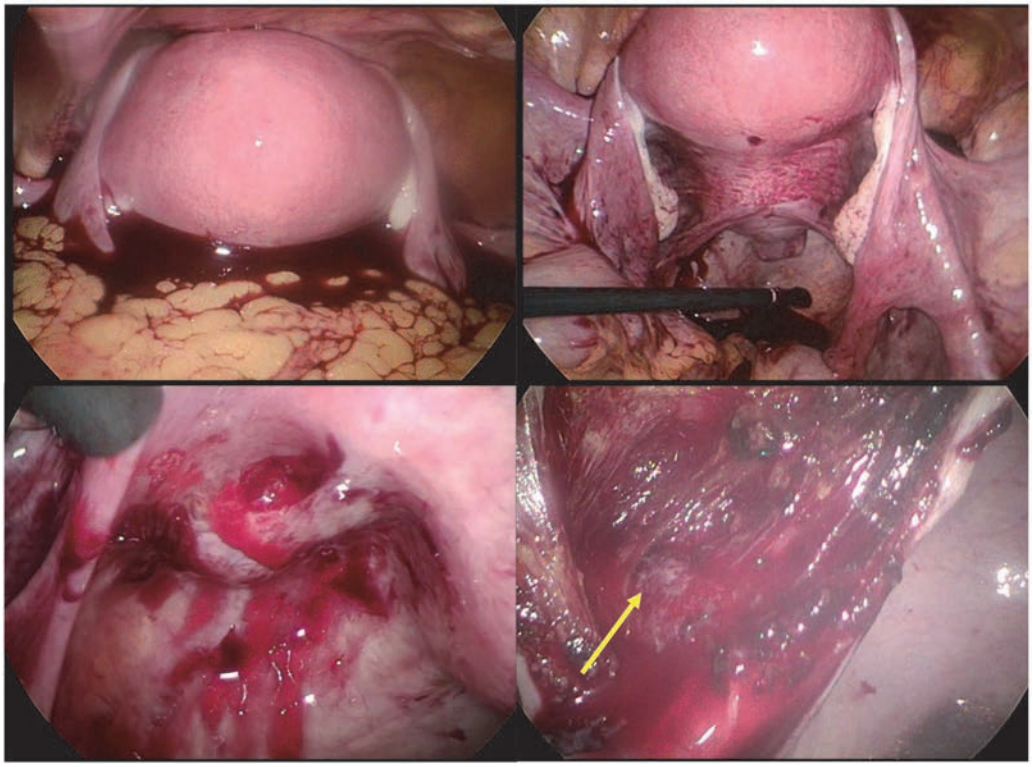

図２　手術所見
左上：腹腔内出血（約300 ml）を認めた。
右上：両側卵巣・卵管には明らかな腫大を認めなかった。
左下：ダグラス窩左寄りに数mmの腹膜欠損部を伴う腫脹部分があり，同部位より少量の持続出血を認めた。
右下：切開すると絨毛様組織を認めた（→）。

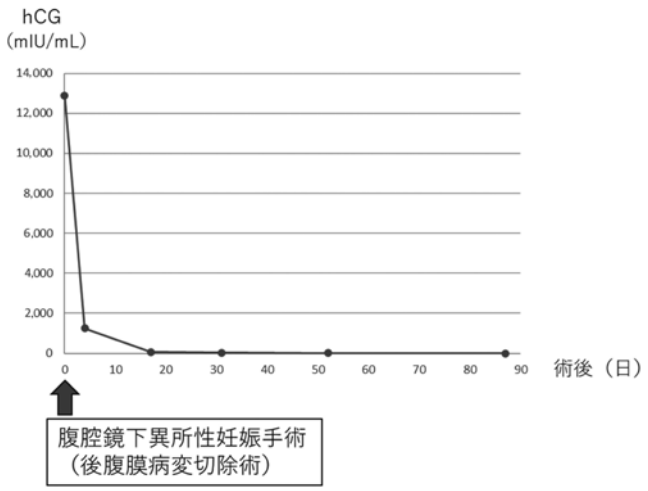

図３　hCGの推移
術後87日目には陰性化した。

医でのクラミジア抗体検査は陰性であった)。腹腔内出血を吸引し血腫内を検索したが明らかな絨毛組織は確認できなかったため更に慎重に腹腔内を観察したところ，左仙骨子宮靭帯の内側の後腹膜が軽度膨隆しておりわずかに出血を認めた。同部位が病変である可能性を考え腹膜を切開し鏡視下に観察したところ絨毛と思われる組織を認めたため，その部位を腹膜ごとやや広めに切開・摘出し止血を行った。子宮内容除去術も行ったが摘出物内には明らかな絨毛組織は認めなかった。
手術時間：１時間４分，出血量：525 g（腹腔内出血を含む）であった。
術後経過：
　術後の経過は良好で，貧血加療の後，術後５日目に退院となった。血中hCGも順調に低下し術後87日目の採血では陰性化していた（図３）。摘出した後腹膜組織の病理組織検査で絨毛組織が確認された（図４）。

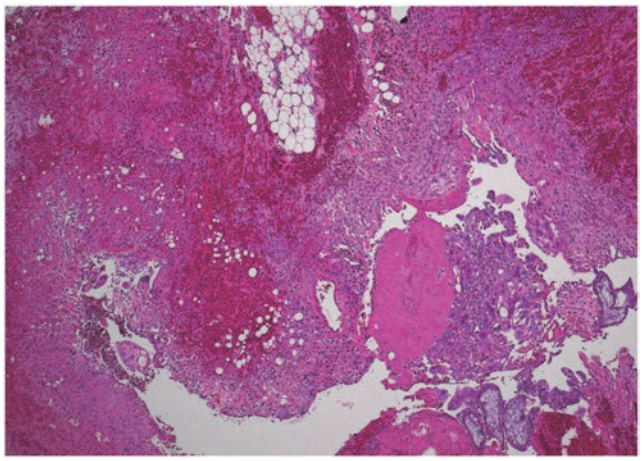

図４　摘出物病理所見（HE染色）
摘出組織中には上方に後腹膜組織中の脂肪組織があり，下方にchorionic villiを認める。

考　　案

　異所性妊娠の頻度は全妊娠の１～２％とされている。ARTによる妊娠では頻度が増加すると言われ，ARTの方法により頻度が変わることも報告されており[2,3]，日本産婦人科学会の全国データベースを用いた報告では，新鮮分割期胚移殖で2.2～2.4％，凍結胚盤胞移殖では0.8％であった[2]。
　異所性妊娠の着床部位をみると，約95％は卵管であり腹膜への着床は１％以下と稀である。その中でも後腹膜への着床（Retroperitoneal ectopic pregnancy; REP）は最近のレビューでも，論文での報告例が25編（26妊娠）ある程度であり[4]正確な頻度は不明だが極めて稀と言える。
　本症例はART妊娠であったが，海外での報告例によると[4]，REP症例のうち卵管妊娠の既往がある症例が40%，自然妊娠が65.4％で，診断時の平均妊娠週数は８週と報告されている。下腹部痛を主訴としているものが53.8％であったが，本症例では激しい臀部痛の訴えが特徴的であった。
　REP症例の40％で卵管妊娠の既往があり50％で卵管の手術既往があったことは[4]その原因を考える上で興味深いが，REPのはっきりした原因は分かっていない。考えられている仮説としては，①受精卵が卵管を通って逆行性に腹腔内に移動し，腹膜内から後腹膜腔に侵入し着床する，②受精卵が直接後腹膜に移殖され後腹膜のびらん面から後腹膜腔に着床する，③がん細胞のmigrationと同じように，受精卵がリンパ管を介して移動する，といったものがあるが，すべての症例がこれらにより説明できるわけではなく詳細については未だ不明である。
　本症例では，後腹膜の脂肪織を認める組織の周囲にtrophoblastとchorionic villiを認め後腹膜への着床は確認された（図４）。しかしながら血管やリンパ管との関係ははっきりせず，受精卵が後腹膜腔に到達した経路や後腹膜妊娠の発生機序については今回の所見からは明らかにできなかった。
　現在では妊娠検査薬の感度がよくなったことや高解像度の経腟超音波により，異所性妊娠が早期に疑われるようになった。今回の症例は，術前超音波検査で胎嚢様エコー像を認め卵管妊娠が疑われたにも関わらず，手術時の腹腔内所見では一見異所性妊娠部位を同定できなかった。腹腔内出血は認めており異所性妊娠流産の可能性も考えたが，腹腔内を詳細に観察することより出血部位を同定し，後腹膜妊娠の可能性を考え同部位を検索することで妊娠部位を確認し治療することができた。また今回は腹腔鏡下手術により低侵襲かつカメラにより細部の観察が可能であり，少量の絨毛組織を疑うことができ着床部位の検索および治療に有用であった。
　また，後腹膜妊娠部位は総腸骨動静脈よりも上方に起

こることも知られており[4,5]，その場合には経腟超音波では妊娠部位が同定できない。このような場合には経腹超音波検査やCT，MRI検査などにより異所性妊娠部位の検索を行うことも選択肢として考えることが必要と思われる。

後腹膜妊娠は非常に頻度の低い疾患であるが，そのため診断・治療が遅れると重篤な転機となりうる。異所性妊娠を疑った際に，非典型的な症状を認め，また術野で腹腔内に明らかな異所性妊娠部位を認めなかった場合には，後腹膜への着床の可能性も念頭に置いて慎重に検索を行うことも重要である。

今回の論文に関して，開示すべき利益相反状態はありません。

文　献

1）F. Gary C, Kenneth JL, Steven LB, Jodi SD, Barbara LF, Brian MC, Catherine YS. Ectopic Pregnancy. In: Cunningham F Gary（ed）Williams OBSTETRICS, 25th edn. New York: Mc Graw-Hill, 2018; 371.
2）Ishihara O, Kuwahara A, Saitoh H. Frozen blastocyst transfer reduces ectopic pregnancy risk: an analysis of single embryo transfer cycles in Japan. Fertil Steril 2011; 95: 1966–1969.
3）Heather BC, Laura AS, Herbert BP, Denise JJ, Meredith AR, Victoria CW. Ectopic pregnancy risk with assisted reproductive technology procedures. Obstet Gynecol 2006; 107(3), 595–604.
4）Zhenbo OY, Shiyuan W, Jiawen W, Zixian W, Min Z, Biting Z. Retroperitoneal ectopic pregnancy: A literature review of reported cases. Euro J Obstet Gynecol Reprod Biol 2021; 259: 113–118.
5）Qi J, Zhiqiang Z, Zhenyu Z. Laparoscopic management of retroperitoneal ectopic pregnancy. J Minim Invasive Gynecol 2019; 26, 405–406.

【連絡先】
児玉　美穂
広島赤十字・原爆病院産婦人科
〒730-8619　広島県広島市中区千田町 1-9-6
電話：082-241-3111　FAX：082-246-0676
E-mail：mkodama@hiroshima-med.jrc.or.jp

現代産婦人科　Vol.70 No.1，2021 年，pp.197–201

子宮頸癌の妊孕性温存術後で２生児の獲得に至った不妊症の１症例

中村　康彦・浅田　裕美・大谷　恵子・高崎ひとみ・今川　天美
西本　裕喜・讃井　裕美・三輪一知郎・佐世　正勝

山口県立総合医療センター，産婦人科

A case of two incidences of live birth in an infertile woman after radical trachelectomy

Yasuhiko Nakamura・Hiromi Asada・Keiko Ohtani・Hitomi Takasaki・Amami Imagawa
Youki Nishimoto・Hiromi Sanai・Ichiro Miwa・Masakatsu Sase

Department of Obstetrics and Gynecology, Yamaguchi Prefectural Grand Medical Center

症例は，27歳時に子宮頸部腺癌に対する妊孕性温存手術（準広汎子宮頸部摘出術＋子宮頸管縫縮術および骨盤内リンパ節郭清術）を受け，その後の転居により，異なる３県で術後の再発フォローと不妊症治療を受けていた自然妊娠・流産の既往を有する33歳の女性。術後５年を経過した今回，転居に伴い挙児希望にて当院を紹介受診となった。スクリーニング検査の後に一般不妊治療を開始したが妊娠に至らず，生殖補助医療へとステップアップした。初回の体外受精で胚盤胞４個を凍結し，２回目の単一胚移植で妊娠に至った。妊娠初期より子宮体下部の頸管長は短縮しており，流早産予防の目的で妊娠21週より入院安静・薬物療法による管理となった。妊娠37週２日で予定帝王切開術となり，母児共に異常なく退院した。その後さらに他県へ転居となり，第一子誕生から４年後に，当院で保存していた胚による第二子希望を主訴に転居先の医師より紹介となった。患者および紹介医師と相談の結果，転居先でのホルモン補充周期作成治療と当院での凍結胚融解・移植術を行うことになり，当院へは胚移植前日に受診となった。受診日に診察と患者へ再度の説明を行い，翌日胚移植の後に紹介状と共に紹介元病院へ経過観察を依頼した。この治療周期で妊娠に至り，紹介元病院での周産期管理を経て，妊娠32週４日に緊急帝王切開で第二子を得た。
子宮頸癌の妊孕性温存手術症例では，婦人科腫瘍医・生殖治療医・周産期治療医のリレーが生児獲得に必要となるケースが多い。さらに，それぞれの専門的医療を異なる県や施設で受ける可能性も予想される。患者へのこうした専門的医療の必要性や医療施設の情報提供が，将来の生児獲得に重要な影響を及ぼすと思われた。

A woman who had undergone abdominal extended trachelectomy for cervical adenocarcinoma at the age of 27 was referred to our hospital for fertility treatment at the age of 33 years. The first in vitro fertilization froze four blastocysts, and the second single embryo transfer led to her to conceiving. The length of the uterine cervical canal has shortened since the beginning of her pregnancy, which required she be hospitalized on bedrest and drug therapy from the 21st week of gestation. She underwent a scheduled cesarean section at 37 weeks and 2 days of gestation and was discharged with a healthy baby. Four years later, she was referred to us to use frozen embryos in our hospital for a second child birth. By cooperating with doctors in the referral hospital, she became pregnant and had a second child. In fertility-preserving cases of cervical cancer, relays from gynecological oncologists, reproductive therapists, and perinatal care therapists are often required to give a live birth. Furthermore, specialized medical care may be received in different prefectures and facilities. The need for such medical care and information on medical facilities for such patients has a significant impact on future live births.

キーワード：広汎子宮頸部摘出術，不妊症，周産期医療，生児獲得
Key words：radical trachelectomy, infertility, perinatal care, live birth

緒　　言

近年，子宮頸癌症例の若年化に伴い，本邦での子宮頸癌に対する広汎子宮頸部摘出術は増加している[1) 2)]。一方で，この手術は日本産科婦人科学会により産婦人科の高難度新規医療技術の一つとされており，施行可能な施設は限られている。また術後には，不妊症[3)–5)]や流早産といった周産期のトラブル[6)–8)]の報告も多い。さらに，若くして広汎子宮頸部摘出術をこの限られた施設で受けた女性が，将来の挙児希望に際して，この手術後患者の対応に馴染みのない他県で不妊治療や周産期医療を受ける可能性も増えてくると思われる。

今回，子宮頸癌に対する準広汎子宮頸部摘出術後のキャンサーサバイバー女性が，当県への転居に伴い挙児希望での紹介受診となった。当院では，本術式後の女性に対する初めての不妊治療と周産期管理であったが，不

妊治療チームと周産期医療チームの協力により無事に満期産で第一子を得ることに成功した。さらに，再度の県外転居を経て移動した転居先病院の医師からの紹介で，当院での保存胚を利用したホルモン周期下融解胚移植を行うことになった。転居先医師がホルモン補充周期の作成を，当院が凍結胚融解・移植を担当し，胚移植後から出産に至るまでの管理は転居先病院が担当した。その結果，第二子も無事に出生した症例を経験したので，本邦からの報告を中心に若干の文献的考察を交えて報告する。

症　　例

既往歴：27歳で子宮頸癌 Stage ⅠA1期（通常型内頸部腺癌）に対する準広汎子宮頸部摘出術＋子宮頸管縫縮術（非吸収糸），骨盤リンパ節郭清術の既往あり。術後1か月間のIUD挿入。分娩方法は帝王切開の指示あり。
産科歴：1経妊0経産（妊孕性温存術後1年に自然妊娠・自然流産）。
現病歴：上記手術後は紹介元病院（他県）へ逆紹介となり，4年間の再発フォローと不妊クリニックでの不妊治療を受けていた。その後転居した前医で，さらに約半年間の再発フォローと不妊治療を受けていたが，術後5年目となる33歳時に当県への転居により挙児希望で当院を紹介受診となった。

内診上，子宮腟部は無く，外子宮口は2時の位置にpin hole状に変位・開口していた。初診時の経腟超音波検査では，約2cmの頸管長を認めた。外子宮口への子宮ゾンデ挿入では出血を認め，疼痛を訴えたが，外科ゾンデの挿入はスムーズであった。初診時の細胞診はNILMで異常なく，その後も異常所見を認めなかった。卵胞期初期の検査で，血中LH値：6.4mIU/ml，FSH値：4.6mIU/ml，経腟エコー上の多嚢胞と不規則月経周期を呈し，血中抗ミュラー管ホルモン値も11.4ng/mlと高値を示しており，多嚢胞性卵巣症候群と診断した。自然妊娠の既往もあり，クロミフェンクエン酸塩50mg錠1錠1日1回5日間の内服で平均2個の成熟卵胞を認めていたが妊娠に至らず，1年後に体外受精へとステップアップした。GnRHアンタゴニスト周期，FSH総投与量1,575IU刺激で，10個以上の発育卵胞，切り替え時の血中E2値：5,620pg/ml，GnRHアゴニスト刺激での採卵となった。刺激前には目立たなかった右卵巣の穿刺ルート上に血管を認めたため（図1），採取成熟卵子は5個のみで終了した。採卵後は，ホルモン補充なしに加え，カベルゴリン0.25mg錠1錠1日朝・夕2回7日間投与[9]を行ったが，卵巣過剰症候群Ⅱ度（図2）で腹痛のため入院・安静・輸液治療を要した。しかし，採卵1週間後には症状も改善し自宅安静となった。通常の媒精で，採卵後5日目に3AA，3BB，2B，3CC胚盤胞を全胚凍結とした。その後のホルモン補充周期では，外筒付きの胚移植チューブで胚移植を行い，2回目の単一胚移植（3BB）で妊娠に至った。
妊娠経過：妊娠初期・中期から頸管長は8－13mmと短縮しており，早産ハイリスクのため妊娠21週2日から管理入院とした。妊娠22週0日からリトドリン塩酸塩点滴とニフェジピン内服で子宮収縮抑制を開始し，子宮収縮に合わせた投与量の漸増にて，切迫症状のコントロールは良好であった。妊娠37週2日に選択的帝王切開で3,130gの女児娩出となったが，懸念していた腹腔内の癒着も軽度で，膀胱子宮窩腹膜よりやや上方での子宮横切開によりほぼ通常通りに胎児を娩出し得た。その術後7日目には，母児共に無事退院した（図3）。

その後，さらに転居した他県で一般不妊治療を再開し

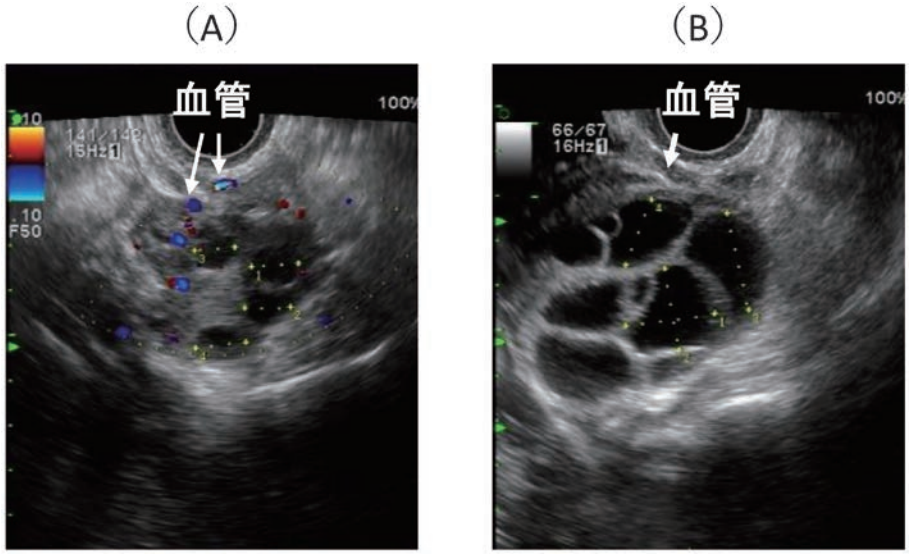

図1（A）卵巣刺激開始時（外来カラーフローエコー写真）
（B）採卵時の同側卵巣エコー写真

たが妊娠に至らず，第一子誕生４年後に当院の残存凍結保存胚を用いた融解胚移植を希望し，転居先の医師より紹介を受けた。当院での第一子妊娠～出産までの臨床経過と保存胚の状況（2B，3CC），および融解胚移植のためのホルモン補充周期の計画や患者カップルからの凍結胚融解・移植に関する同意書取得について，紹介状および電話連絡を密に交わした結果，当院は胚移植のみを担当することになり患者は胚移植前日に当院受診となった。受診日に患者診察と今後の説明を行い，翌日の2B胚融解・移植を終えて，紹介状と共に紹介元病院に経過観察を依頼した。この治療周期で妊娠に至り，切迫早産による入院・加療もあったが，妊娠32週４日で緊急帝王切開にて第二子を得た。

考　　案

本症例は，当院生殖医療科で初めて経験する準広汎子宮頸部摘出術＋子宮頸管縫縮術および骨盤リンパ節郭清術後のキャンサーサバイバーであった。本術式後の女性では，頸管狭窄による子宮留血腫やアッシャーマン症候群による子宮性無月経も報告されている[4) 10) 11)]。一方で，残存子宮長が53mm以上ある症例では頸管狭窄発生率が減少し，妊娠率向上に寄与するとの報告もある[12)]。妊娠症例の解析では，約７割が不妊治療を必要としたとも報告されており[3) 5)]，子宮頸癌に対する妊孕性温存手術後の挙児希望では，不妊治療が重要な役割を求められている。

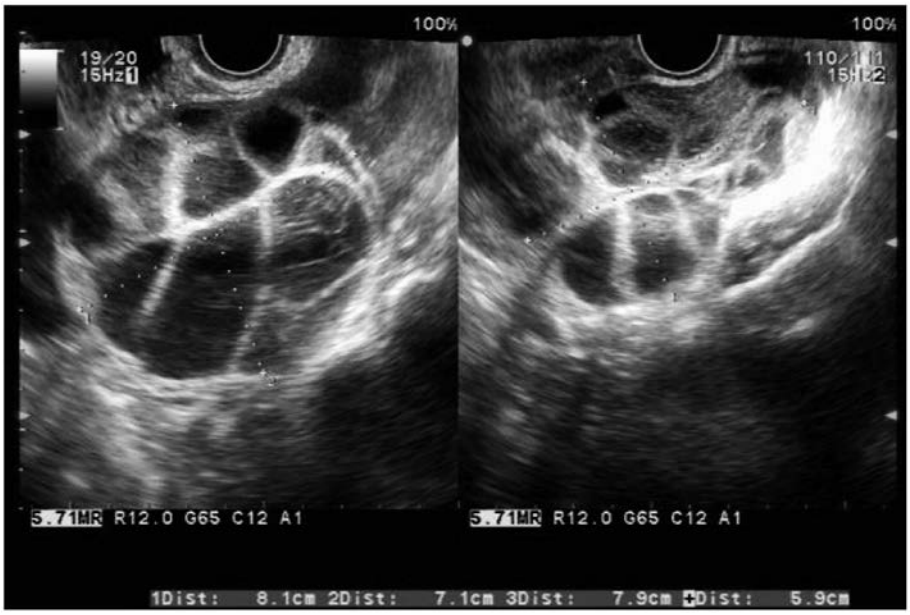

図２　採卵後４日目の両側卵巣
右卵巣：81×71mm，左卵巣：79×59mm。

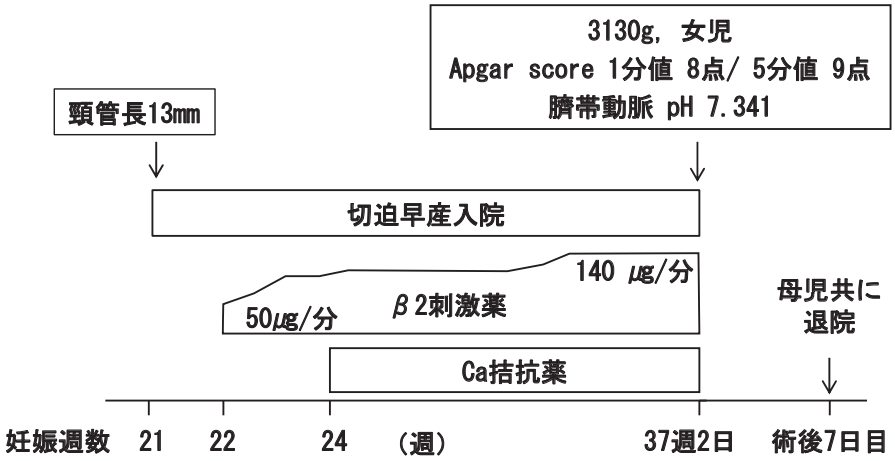

図３　第一子妊娠後の周産期経過
β2刺激薬（リトドリン塩酸塩）：妊娠22週から50μg/分，24週で100μg/分へ増量，33週で140μg/分へ増量維持。
Ca拮抗薬（ニフェジピン）：妊娠24週から，ニフェジピンCR20mg錠屯用開始。妊娠30週から朝・夕１錠ずつ定期内服＋屯用内服。

当該女性は，狭小化したpin hole状の外子宮口を認めたものの，過長月経や子宮内腔の異常は認めなかった。自然妊娠の既往もあるため，タイミング療法をファーストチョイスとしたが妊娠に至らず，多嚢胞性卵巣症候群による月経不順も認めたためクロミフェンクエン酸塩による治療となった。本症例では，子宮頸部摘出術後で頸管腺が無く，排卵期の頸管粘液の分泌不全による精子の子宮内への侵入不良も想定されたため，人工授精を併用した治療を行ったが妊娠には至らなかった。１年後に体外受精へとステップアップとなった際，採卵時の卵胞穿刺で問題が発生した。通常の採卵では，腟円蓋に超音波プローベを挿入して子宮壁とその近くの血管や子宮を避けつつ腫大した卵巣を穿刺するが，本症例では通常の採卵時と異なる穿刺ルート上の細血管への対応に苦慮した。このため，リスキーな穿刺を躊躇った結果，卵巣過剰刺激症候群Ⅱ度を呈する程の発育卵胞数にもかかわらず，胚盤胞４個の凍結に終わった。カラーフロー内蔵の経腟超音波画面で血管を確認しつつ採卵すべきであったかもしれない。胚移植については，外筒付きの胚移植チューブで外子宮口から直線的にスムーズに移植できたことが上手く妊娠につながったように思われた。

この後は，当院の周産期母子医療センターチームに担当を交代している。本症例と同時期に子宮頸部摘出術を受けた症例の周産期成績では，妊娠29週以降の分娩率は65％以上であるものの，満期産の割合は15％前後の報告が多い[3) 5) 7)]。子宮頸部摘出術後の妊婦では，早産も多く，ほぼ全例が予定帝王切開となっている[3) 5) 7) 8)]。

手術による頸管腺の分泌液減少は，妊娠中の頸部ヒアルロン酸合成の不足を生じ，頸管粘液による腟から子宮への上行感染予防機能の低下を招く[13) 14)]。一方，頸管長も13mm未満では有意に早産の発生が増加するとの報告もある[8)]。本症例の頸管長は妊娠初期より８－13mmであり，早産ハイリスク症例であった。そのため，早産予防と慎重な妊娠管理を目的に入院・安静・子宮収縮抑制剤投与を行ったが，この効果については賛否の分かれるところである。妊娠中は腟内洗浄とウリナスタチン腟剤投与を予防的に行う施設[7)]もあるが，この術式後の妊娠管理について統一した治療方針のガイドラインは未だない。当院では，切迫早産に対して積極的な管理・介入（入院安静・薬物治療）を行っており，今回の症例が満期・予定帝王切開となったことは結果論としては成功であった。また本症例では，第２子の誕生に際して，転居先の医師との協力が功を奏した症例でもあった。病院間の垣根も無く，患者中心の医療を分担しつつ行うことで，良い結果が得られた。

若年の子宮頸癌患者が多い本邦において，子宮頸部摘出術は女性患者の将来に挙児の可能性を残す有意義な治療方法である。一方で，その後の生殖医療と周産期医療にかかる期待は大きい。普段対応することの稀なこうした症例への理解を深めること，また患者を中心とした県境を跨ぐ病院間の協力も重要と思われた症例であった。

文　献

１）Sato S, Aoki D, Kobayashi H, Saito T, Nishimura R, Nagano T, Yaegashi N, Enomoto T, Kigawa J. Questionnaire survey of the current status of radical trachelectomy in Japan. Int J Clin Oncol 2011; 16: 141–144.

２）三上幹男．子宮頸癌に対する妊孕性温存手術（単純子宮頸部摘出術，準広汎子宮頸部摘出術，広汎子宮頸部摘出術）の実態調査．日本産科婦人科学会ホームページ．婦人科腫瘍委員会実施の調査．2020年，2017–81_68.pdf（jsog.or.jp）［2019/6/4］.

３）Kasuga Y, Nishio H, Miyakoshi K, Sato S, Sugiyama J, Matsumoto T, Tanaka K, Ochiai D, Minegishi K, Hamatani T, Iwata T, Morisada T, Nakamura M, Fujii T, Kuji N, Aoki D, Tanaka M. Pregnancy outcomes after abdominal radical trachelectomy for early-stage cervical cancer: a 13-year experience in single tertiary center. Int J Gynecol Cancer 2016; 26: 163–168.

４）Matsuoka M, Taga A, Hata S, Yamamoto R, Ando Y, Kozono Y, Tsuji N, Sekiyama K, Higuchi T, Nagano T. Abnormal menstruation after radical trachelectomy and its effects on fertility. J Obstet Gynaecol Res 2019; 45: 1906–1912.

５）Nishio H, Fujii T, Sugiyama J, Kuji N, Tanaka M, Hamatani T, Miyakoshi K, Minegishi K, Tsuda H, Iwata T, Tanaka K, Fukuchi T, Takehara Y, Yoshimura Y, Aoki D. Reproductive and obstetric outcomes after radical trachelectomy for early-stage cervical cancer in a series of 31 pregnancies. Hum Reprod 2013; 28: 1793–1798.

６）鶴岡佑人，上出泰山，佐村修，岡本愛光．当院における広汎子宮頸部摘出術後妊娠に対する周産期管理の検討．日周産期・新生児会誌　2020；56：90–95.

７）Shinkai S, Ishioka S, Mariya T, Fujibe Y, Kim M, Someya M, Saito T. Pregnancies after vaginal trachelectomy (RT) in patients with early invasive uterine cervical cancer: results from a single institute. BMC Pregnancy and childbirth 2020; 20: 248–255.

８）Kasuga Y, Miyakoshi K, Nishio H, Akiba Y, Otani T, Fukutake M, Ikenoue S, Ochiai D, Matsumoto T, Tanaka K, Minegishi K, Kuji N, Roberts R, Aoki D, Tanaka M. Mid-trimester residual cervical length

and the risk of preterm birth in pregnancies after abdominal radical trachelectomy: a retrospective analysis. BJOG 2017; 124: 1729–1735.
9）Leitao VM, Moroni RM, Seko LM, Nastri CO, Martins WP. Cabergoline for the prevention of ovarian hyperstimulation syndrome: systematic review and meta-analysis of randomized controlled trials. Fertil Steril 2014; 101: 664–675.
10）Egashira K, Hiasa K, Yokota N, Kawamura T, Matsushita T, Okugawa K, Yahata H, Sonoda K, Kato K. Infertility after abdominal trachelectomy. Acta Obstet Gynecol Scand 2018; 97: 1358–1364.
11）Li X, Li J, Wu X. Incidence, risk factors and treatment of cervical stenosis after radical trachelectomy: A systematic review. Eur J Cancer 2015; 51: 1751–1759.
12）Nakajima T, Kasuga A, Hara-Yamashita A, Ikeda Y, Asai-Sato M, Nakao T, Hayashi C, Takeya C, Adachi K, Tsuruga T, Matsumoto Y, Arimoto T, Nagamatsu T, Oda K, Komatsu A, Chishima F, Osuga Y, Fujii T, Kawana K. Reconstructed uterine length is critical for the prevention of cervical stenosis following abdominal trachelectomy in cervical cancer patients. J Obstet Gynaecol Res 2020; 46: 328–336.
13）Akgul Y, Word RA, Ensign LM, Yamaguchi Y, Lydon J, Hanes J, Mahendroo M. Hyaluronan in cervical epithelia protects against infection-mediated preterm birth. J Cin Invest 2014; 124: 5481–5489.
14）Critchfield AS, Yao G, Jaishankar A, Friedlander RS, Lieleg O, Doyle PS, McKinley G, House M, Ribbeck K. Cervical mucous properties stratify risk for preterm birth. PLos One 2013; 8: e69528–69534.

【連絡先】
中村　康彦
山口県立総合医療センター産婦人科
〒747-8511　山口県防府市大字大崎 10077 番地
電話：0835-22-4411　FAX：0835-38-2210
E-mail：yasu-ygc@ymghp.jp

現代産婦人科　Vol.70 No.1，2021 年，pp.203-208

卵巣腫瘍茎捻転に対する腹腔鏡手術後に診断された悪性卵巣甲状腺腫の一例

中川　達史・平林　啓・中島　博予・中島　健吾
平田　博子・澁谷　文恵・山縣　芳明・沼　文隆

徳山中央病院　産婦人科

Malignant struma ovarii diagnosed during laparoscopy for ovarian tumor torsion: A case report

Tatsushi Nakagawa・Kei Hirabayashi・Hiroyo Nakashima・Kengo Nakashima
Hiroko Hirata・Fumie Shibuya・Yoshiaki Yamagata・Fumitaka Numa

Department of Obstetrics and Gynecology, Japan Community Healthcare Organization, Tokuyama Central Hospital

悪性卵巣甲状腺腫は非常に稀な卵巣腫瘍であり，その症例数の少なさから治療法として確立されたものはない。今回，若年女性に発症した卵巣腫瘍の茎捻転を契機に診断された一例を経験したので報告する。症例は20歳，未妊。突然の右下腹部痛を主訴に前医を受診した。腹部単純CT検査では骨盤内に長径12cmの嚢胞性腫瘍を認め，一部に脂肪成分と石灰化を伴う２cm大の嚢胞が存在した。卵巣腫瘍茎捻転疑いの診断で当院に救急搬送された。腹部超音波検査では子宮前面に低エコーの内容液を含む隔壁を伴った多房性腫瘍を認め，その辺縁に中～高エコーの内容物を含む小腫瘤を認めた。主な腫瘍マーカーはすべて陰性であった。臨床症状および画像所見から右卵巣腫瘍茎捻転を疑い，腹腔鏡下右付属器腫瘍摘出術を施行した。腫瘍は多房性で周囲への癒着はなく，４回転の付属器茎捻転を認めた。術中に腫瘍被膜は破綻し内容液は淡黄色漿液性であった。嚢腫の中には脂肪成分と石灰化成分を含んだ成熟嚢胞性奇形腫も認めた。多房性腫瘍の術後病理診断は悪性卵巣甲状腺腫であった。診断後に施行した甲状腺ホルモン値は正常範囲内であった。本人と家族に病状説明したところ強い妊孕性温存希望があったため，リスクを十分に説明したうえで開腹による右付属器摘出術，大網部分切除術，ダグラス窩腹膜生検を追加施行した。術後摘出標本に残存腫瘍を認めず，FIGO分類IC１期と診断した。追加手術，化学療法は行わない方針となり，現在までのところ再発兆候なく管理中である。

Struma ovarii, a type of mature teratoma, occurs in 2% of all cases of ovarian teratomas and undergoes malignant transformation in <5% of all cases. Owing to its rarity, there is lack of consensus regarding definitive treatment for this tumor. We report a case of malignant struma ovarii diagnosed in a patient who underwent laparoscopy for right ovarian tumor torsion. A 20-year-old woman (gravid 0 para 0) developed acute right-sided abdominal pain and was transferred to our hospital following computed tomography, which revealed a pelvic tumor with suspected adnexal torsion. Ultrasonography also revealed a calcified fat-containing cystic tumor (12cm). Major serum tumor markers were not elevated. We performed laparoscopy, which revealed four twists of a right ovarian tumor that contained a light yellow serous fluid and mature teratoma, and we performed right cystectomy. Histopathological evaluation showed mature colloid-containing thyroid follicles consistent with struma ovarii and a focal area with nuclear features characteristic of papillary carcinoma. The patient's thyroid hormone levels were within the reference range. The patient and her family desired ovarian preservation; therefore, we performed only right adnexectomy and partial omentectomy. Postoperative histopathological evaluation of resected specimens revealed no residual malignancy, and the patient was diagnosed with malignant struma ovarii (the International Federation of Gynecology and Obstetrics stage IC1). She has received no additional treatment and shown no recurrence.

キーワード：悪性卵巣甲状腺腫，付属器茎捻転，胚細胞腫瘍
Key words：malignant struma ovarii, adnexal torsion, germ cell tumors

緒　　言

卵巣甲状腺腫は全奇形腫の約２％を占める比較的稀な腫瘍であり，組織学的には大部分が甲状腺組織よりなる奇形腫と定義されている[1)]。肉眼的所見は一般的に片側性の充実性腫瘍であり，その臨床的特徴は成熟奇形腫に類似している[2)]。茎捻転などの急性腹症を契機に発見されることもあるが，卵巣甲状腺腫での報告は少ない。卵巣甲状腺腫の中で悪性化を認めるものは0.5～５％程度とされており，悪性卵巣甲状腺腫は非常に稀な腫瘍である[3)]。悪性卵巣甲状腺腫はその症例数の少なさから治療法として確立されたものはない。今回われわれは，卵巣

腫瘍茎捻転に対する腹腔鏡手術後に診断された悪性卵巣甲状腺腫の一例を経験したので報告する。

症　　例

患者：20歳
主訴：右下腹部痛
既往歴：３歳から10歳　気管支喘息，17歳以降てんかん
家族歴：特記事項なし
産科歴：未妊
現病歴：突如発症した右下腹部痛を主訴に前医受診した。前医で施行された腹部単純CT検査で骨盤内を占拠する嚢胞性腫瘍を認めた。卵巣腫瘍茎捻転疑いの診断で当院に救急搬送となった。疼痛に対してペンタゾシン筋注するも痛みが強く受け答えが困難な状態であり，NRS（Numerical Rating Scale）は10であった。
入院時所見：身長153cm，体重55kg，BMI 23，血圧101/66 mmHg，脈拍84 bpm，体温37.0℃
腹部所見：平坦・軟，右下腹部に圧痛，反跳痛あり
血液検査：WBC 7640/μl，CRP 0.02mg/dl，Hb 13.8g/dl，PLT 19.5万/μl
腫瘍マーカー：CA125 16.7U/ml，CA19-9 25.2U/ml，SCC 0.8ng/ml，CEA 1.8ng/ml，AFP 0.8ng/ml
尿中hCG定性検査：陰性
腹部超音波検査（図１）：子宮の前面に約10cm大の隔壁を伴った多房性嚢胞性腫瘍を認めた。多房性腫瘍の内容液は低エコーで，辺縁に２cm大の中から高エコーの内容物を含む血流に乏しい腫瘤を認めた。明らかな充実性組織は認めなかった。
腹部単純CT検査（図２）：子宮の腹側に長径12cmの脂肪成分の乏しい多房性嚢胞性腫瘤を認めた。一部に脂肪成分や微小石灰化を含んだ嚢胞を認めた。両側とも正常卵巣の同定は困難であった。腹水を少量認めた。
臨床経過：MRI検査も検討したが疼痛が強かったため省略し，緊急手術の方針とした。臨床症状および画像所見から右卵巣腫瘍茎捻転と診断し，腹腔鏡下右付属器腫瘍摘出術を施行した。腹腔鏡手術は，オープン法で臍部に12mm径のカメラ用トロッカーを挿入し，左右および正中下腹部の３か所に５mm径のトロッカーを挿入した４孔式ダイヤモンド法のポート配置とした。腹腔鏡システムは1488 HDカメラシステム（Stryker），スコープは５mm径の０度硬性鏡IDEAL EYES（Stryker）を使用した。腹腔内所見は右卵巣由来の多房性腫瘍を認め，４回転の付属器茎捻転を認めた（図３A）。茎捻転解除のための鉗子操作の際に腫瘍被膜の術中破綻を認め，その

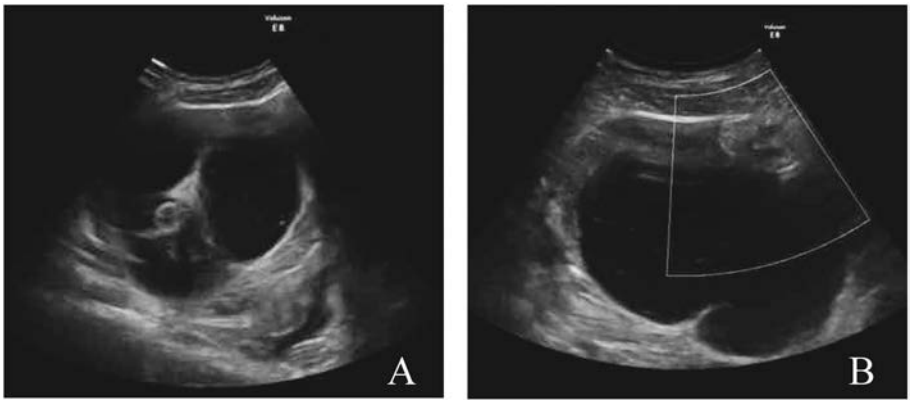

図１　腹部超音波検査
子宮の前面に約10cm大の隔壁を伴った多房性嚢胞性腫瘤を認める（A）。
内容液は低エコーで，辺縁に２cm大の血流に乏しい腫瘤を認める（B）。

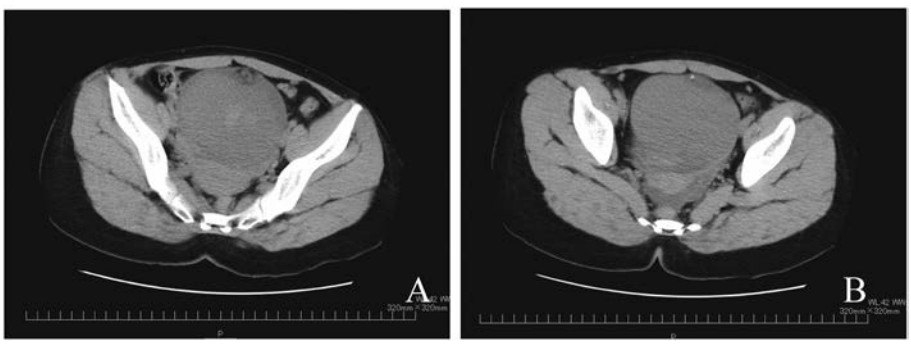

図２　腹部単純CT検査
子宮の腹側に長径12cmの脂肪成分の乏しい多房性嚢胞性腫瘤を認める。
一部に脂肪成分（A）や微小石灰化（B）を含んだ嚢胞を認める。

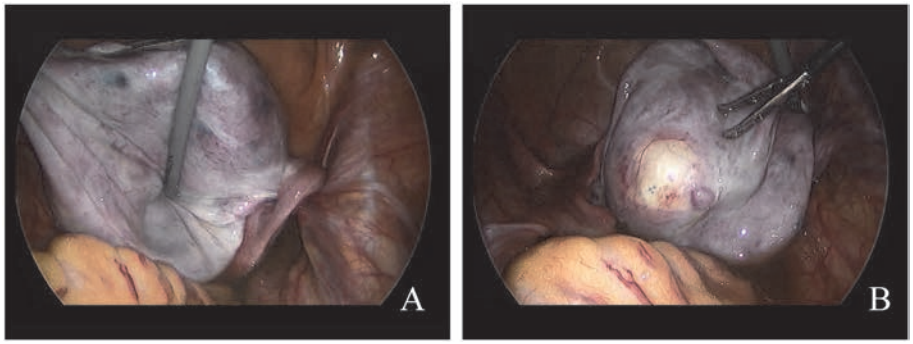

図３　腹腔内所見

右卵巣由来の淡黄色漿液性の内容液を含有する腫瘍を認め，４回転の付属器茎捻転を認めた（A）。一部の嚢腫は２cm大の黄色調の成熟奇形腫様であった（B）。

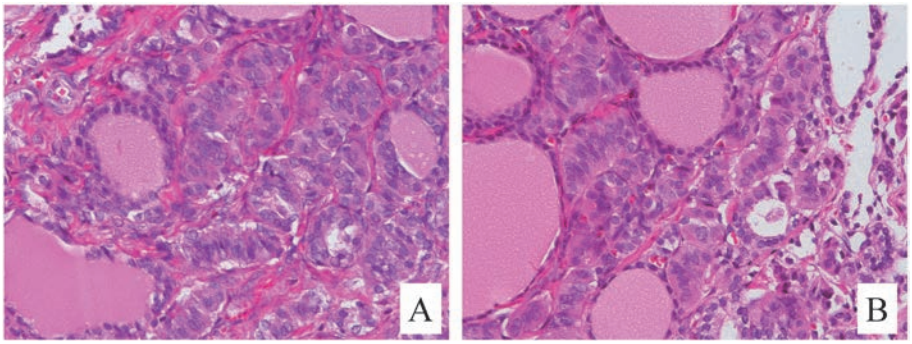

図４　病理組織像（HE染色，400倍）

大小不同の濾胞を伴う成熟した甲状腺組織を認める。一部の濾胞上皮の核にクロマチン増量，不整，核溝を認め（A），核内細胞質封入体が観察される（B）。

内容液は透明な淡黄色漿液性であった。吸引した内容液は450mlであった。捻転解除後うっ血した右卵管の色調はすぐに正常化した。多房性腫瘍の中に２cm大の黄色調の成熟奇形腫様の嚢腫を認めた（図３B）。その嚢腫は破綻なく摘出し，内部に脂肪成分と石灰化成分を認めた。摘出した右付属器腫瘍は組織収納サック（200ml）に回収し，臍部の12mm径トロッカー部より体外へ搬出した。手術時間61分，気腹時間55分，出血量10gであった。

術後病理診断（図４）：悪性卵巣甲状腺腫（Struma ovarii with focus of papillary carcinoma）および成熟嚢胞奇形腫（Mature cystic teratoma）

術後甲状腺マーカー：Free T3 3.0ng/ml，Free T4 1.01μg/dl，TSH 1.03μU/l，サイログロブリン 12.3ng/ml

術後PET-CT検査（図５）：ダグラス窩に軽度のFDG集積を認める軟部影を認めた（SUVmax：早期相4.8，遅延相4.6）。その他に異常集積は認めなかった。

術後経過：患者本人と家族に術後病理診断と追加治療の必要性について説明したところ，強い妊孕性温存希望があったため，リスクを十分に説明し同意を得たうえで患側の右付属器摘出術を行う方針とした。下腹部正中切開による開腹術にて右付属器摘出術，大網部分切除術を施行した。ダグラス窩には肉眼上明らかな病変を認めず，

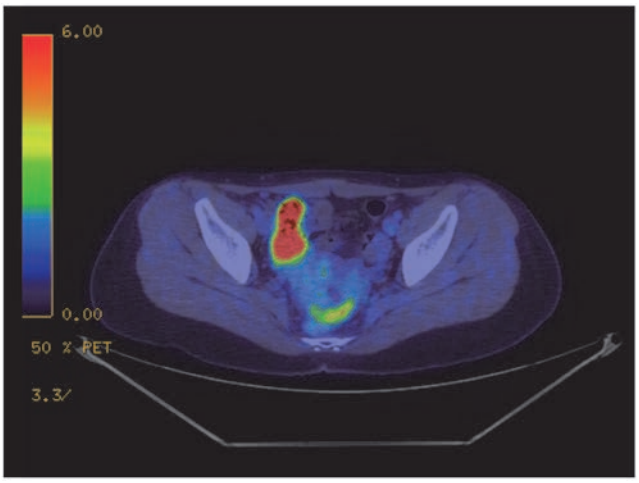

図５　術後PET-CT検査

ダグラス窩に脂肪が混在する軟部影を認め，軽度のFDG集積がみられる。

ダグラス窩腹膜を一部生検した。手術時間71分，出血量10gであった。腹腔洗浄細胞診は陰性であった。術後病理結果ではいずれの組織からも悪性所見を認めず，悪性卵巣甲状腺腫IC１期（pT1c1NXM0）と診断した。術後の精査で甲状腺に明らかな腫瘍性病変を認めなかった。術後治療には確立したものがないため追加治療は行わず経過観察の方針となった。現在までのところ再発兆候なく経過している。

考　　案

胚細胞腫瘍は全卵巣腫瘍の約15～20%を占め若年者に好発する。そのほとんどが成熟奇形腫であり，卵巣甲状腺腫はその約２%を占める。卵巣甲状腺腫の悪性化の頻度は稀であり，５%以下といわれている[3]。つまり，悪性卵巣甲状腺腫は成熟奇形腫の0.1%以下と非常に稀な腫瘍である。成熟奇形腫の悪性転化は60歳以上に多く，悪性卵巣甲状腺腫の好発年齢は40～50歳といわれているが，本症例のような20歳代の症例報告も比較的多いのが特徴である[4) 5)]。

代表的な臨床症状としては腹痛や腹部膨満感，月経異常が多く，偶発的な画像診断で見つかるケースもある。急性腹症を契機に発見された卵巣甲状腺腫に関する本邦からの報告は2000年以降３例あり，うち２例が付属器茎捻転によるものであった[6)-8)]。卵巣甲状腺腫は一般的にsolidであり臨床的特徴は成熟奇形腫の患者と似ているため[2)]，茎捻転を起こす可能性は決して低くないと予想される。Siegel et al.の文献的レビューによると，現症として下腹部痛の記載がある悪性卵巣甲状腺腫の症例は132例中40例の約30%であった[4)]。今回の症例のように急性発症で激しい腹痛をコントロールできない場合には緊急手術を行う必要があり，時間的理由により造影MRIによる画像診断が行えないことがある。卵巣甲状腺腫に特徴的な画像所見は，粘液性嚢胞性腫瘍でよくみられるステンドグラス状である[9)]。このパターンは充実性組織とともに多数の嚢胞が集簇した嚢胞性腫瘍でみられる所見である。また，甲状腺コロイドがヨードを含有するため，同部位は単純CTで高吸収を示す。今回MRIは撮影できなかったが，他のモダリティでは多房性嚢胞性腫瘍ではあったものの典型的なステンドグラス状は呈しておらず，腹部単純CTにおいても明らかな充実性組織の同定は困難であった。しかし，改めて腹部単純CTをレビューすると腫瘍の中心部に高吸収域をわずかに認めるため，これが甲状腺コロイドを反映している可能性があると考えられた（図２A参照）。充実性組織が豊富ではない嚢胞性病変であっても，一部に奇形腫を疑う腫瘍が共存していた場合には卵巣甲状腺腫の可能性も視野に入れておく必要がある。

卵巣甲状腺腫はときに腹水やCA125の上昇を伴うことがあるが，特異的な腫瘍マーカーの存在は知られていない。一方，動悸，振戦，発汗などの甲状腺機能亢進症を伴った症例や[10)]，甲状腺クリーゼを契機に発見された悪性卵巣甲状腺腫の症例が報告されている[11)]。これらの症例では甲状腺ホルモン値やサイログロブリン値の上昇がマーカーとなる可能性がある。しかし，悪性転化により甲状腺機能亢進症が出現する頻度は５%以下といわれており非常に少ない[12)]。卵巣甲状腺腫における甲状腺機能亢進症の病態生理学はいまだ不明である。卵巣甲状腺腫が自律的なホルモン産生腫瘍である，もしくは卵巣の甲状腺組織が甲状腺刺激ホルモン受容体抗体によって刺激されることが示唆されている。

卵巣甲状腺腫は「すべて，あるいは大部分が甲状腺組織よりなる奇形腫である」と説明されているが[1)]，海外では甲状腺組織が50%以上占める奇形腫のことを指すことが多い。本症例の多房性腫瘍の病理組織像は，コロイドを含む大小不同の濾胞構造からなる甲状腺組織を含み，甲状腺以外の奇形腫成分は混在していなかった。その腫瘍の中に小さな成熟嚢胞性奇形腫が共存していた。卵巣甲状腺腫の約半数に成熟嚢胞性奇形腫を合併し，ほとんどが片側性であるという特徴と合致していた[2) 9)]。悪性卵巣甲状腺腫の病理診断は甲状腺癌の基準に従って行う。重なり合うすりガラス状の核を有する腫瘍細胞が乳頭状形成し，しばしば核溝を伴うことが乳頭癌の特徴である。本症例は卵巣甲状腺腫の一部の濾胞上皮の核にクロマチン増量，核溝や核内細胞質封入体が観察され，卵巣甲状腺腫から発生する乳頭癌と診断した。免疫組織化学染色では，甲状腺組織に特異的なサイログロブリンや転写因子の１つであるTTF1（thyroid transcription factor）の発現の有用性が示されている[13)]。前者は甲状腺細胞の細胞質内に，後者は核内に存在する。

卵巣の甲状腺組織から発生する悪性腫瘍として最も頻度が高い組織型は乳頭癌であり，次いで濾胞癌といわれている。卵巣甲状腺腫96例における悪性転化の検討では，10例が乳頭癌，１例が濾胞癌であったと報告している[14)]。これらのタイプの予後は比較的良好であり，10年間で90%という高い生存率を特徴としている[15)]。悪性卵巣甲状腺腫の転移パターンは卵巣癌に似ているといわれている。血行性に骨，肺，肝に発生する可能性があるがその頻度は低く，大動脈周囲リンパ節，腹膜，対側卵巣，大網などへの転移は５～６%にみられる[4) 15)]。悪性卵巣甲状腺腫瘍が判明した場合には，原発性・続発性の観点から甲状腺を精査することは重要である。同時系列に甲状腺癌が見つかるケースやその後の発症リスクが高いことが報告されており[16)]，フォローアップ期間中においても留意する必要がある。

悪性卵巣甲状腺腫に対する術式および術後治療についてはその症例数の少なさから確立されていない。一般的に他の悪性卵巣胚細胞腫瘍に準じて，両側付属器摘出術，子宮全摘術，大網切除術が実地臨床で施行されている。また，妊孕性温存の希望がある場合には，個々の症例に応じて患側付属器摘出術にとどめることが可能である。海外においても同様の術式が推奨されている。術後治療に関しては，甲状腺癌の治療に準じて再発・転移の予防を目的に甲状腺全摘術および放射性ヨード治療を推奨する報告が多い[13) 16)]。放射性ヨード治療は再発病変

に対する有効性についても報告されており，今後選択肢の一つになる可能性がある。本症例は，初回手術時に腫瘍の被膜破綻を認めたものの追加手術では明らかな残存腫瘍を認めなかったこと，術後治療の必要性に関するエビデンスが少ないこと，若年者に対する甲状腺全摘術は侵襲が大きいことから術後治療は行わない方針とした。進行・再発癌に対する化学療法について言及した報告は少なく，有効なレジメンは見当たらない。悪性胚細胞腫瘍の治療に準じたBEP療法（ブレオマイシン＋エトポシド＋シスプラチン）の有効性を示した報告も少ない。放射性ヨード治療が有効であることと化学療法の効果が限定的であることは，悪性卵巣甲状腺腫の生物学的特性が悪性胚細胞腫瘍ではなく原発甲状腺癌に類似していることを示唆しているのかもしれない。Ukita et al.は，悪性卵巣甲状腺腫の進行・再発癌に対する経口抗がん剤の有効性を報告している[15]。肋骨転移を伴うIV期症例の維持療法にテガフール・ウラシルを使用し，４年後肺転移を認めるもTC療法（パクリタキセル＋カルボプラチン）に引き続く経口エトポシドが進展の遅い腫瘍の休眠状態を維持するのに効果的であったとしている。経口抗がん剤によって20年以上の長期生存を可能にしていることは興味深い。

卵巣腫瘍に対する腹腔鏡手術は，一般的に良性腫瘍と考えられる症例に対して選択される。その診断は画像所見や腫瘍マーカーなどから総合的に判断するが，術後の病理診断で悪性腫瘍と診断される症例は一定数存在する。腹腔鏡手術後に境界悪性または悪性腫瘍が判明する頻度は１～２％といわれており，画像診断にも限界がある。卵巣甲状腺腫の典型的な内部構造は，豊富な充実性組織を有する多房性分葉状の腫瘤であり，しばしば悪性腫瘍との鑑別を要する。本症例の腹部超音波検査および単純CT検査では明らかな充実性組織を指摘できず，卵巣甲状腺腫や悪性腫瘍を想定することが困難であった。主な腫瘍マーカーはすべて陰性であり，LDH，AFPやhCGの上昇を認めなかった。若年者が右下腹部痛を急性発症し，茎捻転を起こしても不思議ではないサイズの骨盤内嚢胞性腫瘍を認めたため，付属器茎捻転を疑い腹腔鏡手術を選択した。卵巣腫瘍に対する腹腔鏡手術においては，病理結果次第で悪性腫瘍と診断される可能性があることを術前に十分説明しておくことが重要である。今回，腹腔鏡下に付属器茎捻転を解除する際の鉗子操作により被膜破綻を引き起こした。すぐに内容液を吸引し，捻転解除後に被膜破綻部より切開を延長し卵巣実質から嚢腫壁の剥離を行った。術者は悪性の可能性を想定した施術が求められ，術中破綻に注意し，腫瘍を残さないように摘出することが大切である。

卵巣腫瘍茎捻転を契機に診断された若年女性の悪性卵巣甲状腺腫の一例を経験した。本症例のように術後病理診断で悪性腫瘍が判明した場合には，術中所見，年齢，妊孕性温存の有無，画像診断から治療方針を決定する。緊急性を要する場合には術前の評価が不十分になることが予想されるため，術前から悪性腫瘍の可能性を念頭に置いて説明しておくことが肝要である。悪性卵巣甲状腺腫の治療およびフォローアップのゴールドスタンダードは存在しないため，今後さらなる知見が得られることを期待する。

本論文に関連して開示すべき利益相反はありません。

文　献

１）日本産科婦人科学会・日本病理学会．卵巣腫瘍・卵管癌・腹膜癌取扱い規約　病理編　第１版．東京：金原出版，2016；50–51.

２）Kurman RJ, Carcangiu ML, Herrington CS, Young RH（eds）. WHO Classification of Tumours of Female Reproductive Organs. 4th edition, IARC Press, Lyon, 2014; 63.

３）Brusca N, Del Duca SC, Salvatori R, D'Agostini A, Cannas P, Santaguida MG, Virili C, Bianchi L, Gargano L, Centanni M. A case report of thyroid carcinoma confined to ovary and concurrently occult in the thyroid: is conservative treatment always advised? Int J Endocrinol Metab 2015; 13: e18220.

４）Siegel MR, Wolsky RJ, Alvarez EA, Mengesha BM. Struma ovarii with atypical features and synchronous primary thyroid cancer: a case report and review of the literature. Arch Gynecol Obstet 2019; 300: 1693–1707.

５）川崎正憲，大下孝史，佐藤優希，佐々木美砂，中前里香子，高本春子，中西慶喜，井町海太，岡本淳子，永田郁子，上國愛，臺丸裕．捺印細胞診で悪性の可能性が示唆された悪性卵巣甲状腺腫の１例．広島県臨床細胞学会誌 2018；39：61–65.

６）Terada T, Takeoka K. Ovarian cystic tumor composed of Brenner tumor and struma ovarii. Int J Clin Exp Pathol 2012; 5: 274–277.

７）小原範之，寺本憲司，塚本澄子，鷹井敏子，近藤さおり，村尾眞一．茎捻転をおこしたまれな卵巣甲状腺腫の１例．産婦人科の実際 2001；50：1261–1263.

８）若松修平，田中京子，村上功，櫻井彩，奥村典子，藤井多久磨，青木大輔，吉村泰典，杜ぶん林，亀山香．急性腹症にて緊急手術となった悪性甲状腺腫の１例．日本産科婦人科学会東京地方部会会誌 2010；59：593–597.

９）門場智也，松木充．充実部と嚢胞部が混在する卵巣

腫瘍の鑑別診断　卵巣甲状腺腫の画像診断．産婦人科の実際 2019；68：764–766.
10）横沢協子，前濱俊之，東政弘，金澤浩二．甲状腺機能亢進症を呈したmalignant struma ovariiの一例．日本産科婦人科学会沖縄地方部会雑誌 2000；22：44–46.
11）舟橋夕貴子，岡田由紀子，渡邊梨紗子，松田淳一，佐々木洋光．甲状腺クリーゼを契機に発見されたStruma ovarii肝転移の一例．日本内分泌学会雑誌 2020；96：171–173.
12）Zhu Y, Wang C, Zhang GN, Shi Y, Xu SQ, Jia SJ, He R. Papillary thyroid cancer located in malignant struma ovarii with omentum metastasis: a case report and review of the literature. World J Surg Oncol 2016; 14: 17.
13）Khatchapuridze K, Kekelidze N, Tsitsishvili Z, Mchedlishvili M, Kordzaia D. Papillary thyroid carcinoma in struma ovarii. Gynecol Endocrinol 2020; 36: 749–72.
14）Wei S, Baloch ZW, LiVolsi VA: Pathology of struma ovarii. A report of 96 cases. Endocr Pathol 2015; 26: 342–348.
15）Ukita M, Nakai H, Kotani Y, Tobiume T, Koike E, Tsuji I, Suzuki A, Mandai M. Long-term survival in metastatic malignant struma ovarii treated with oral chemotherapy: A case report. Oncol Lett 2014; 8: 2458–2462.
16）Goffredo P, Sawka AM, Pura J, Adam MA, Roman SA, Sosa JA. Malignant struma ovarii: a population-level analysis of a large series of 68 patients. Thyroid 2015; 25: 211–215.

【連絡先】
中川　達史
徳山中央病院産婦人科
〒745-8522　山口県周南市幸田町 1-1
電話：0834-28-4411　FAX：0834-29-2579
E-mail：takkunnparis@gmail.com

現代産婦人科　Vol.70 No.1，2021 年，pp.209–213

卵巣がんの破裂を契機に腹部コンパートメント症候群をきたした１症例

谷　佳紀・依田　尚之・岡本　和弘・松岡　敬典・久保光太郎
春間　朋子・小川千加子・中村圭一郎・増山　寿

岡山大学大学院医歯薬学総合研究科　産科・婦人科学教室

Abdominal compartment syndrome after ruptured ovarian cancer: A case report

Yoshinori Tani・Naoyuki Ida・Kazuhiro Okamoto・Hirofumi Matsuoka・Kotaro Kubo
Tomoko Haruma・Chikako Ogawa・Keiichiro Nakamura・Hisashi Masuyama

Department of Obstetrics and Gynecology, Okayama University Graduate School of Medicine, Dentistry and Pharmaceutical Sciences

【背景】腹部コンパートメント症候群（Abdominal compartment syndrome: ACS）とは腹腔内圧の上昇により臓器障害/臓器不全を生じる病態であるが，婦人科悪性腫瘍に関連したACSの報告は極めて稀である。今回，我々は卵巣がんの破裂を契機に発症したACSの１例を経験したため報告する。【症例】59歳女性，２妊２産。もやもや病の既往がありクロピドグレルとアスピリンを内服していた。２ヶ月前から腹部緊満感を自覚しており，突然の腹痛，嘔気を認め近医を受診した。腸閉塞の疑いで前医紹介となったが，CTで巨大卵巣腫瘍，血性腹水を指摘され緊急入院となり，血圧低下を伴ったためICU管理となった。外科的治療介入を要する可能性があり，集学的管理目的に当院ICUに転院となった。進行する腹部緊満感と多臓器不全からACSが疑われ，卵巣腫瘍の慢性経過による腹腔内圧の緩徐な上昇と腹腔内出血を契機とした急激な血性腹水の増加が病態と考えられた。保存的治療で管理が困難なため止血や減圧を目的に開腹両側付属器切除術を施行した。卵巣腫瘍は破綻し内容液と腹水は明らかに膿性であった。組織学的診断は類内膜癌，菌塊を認めた。多臓器不全は術後速やかに改善，ICUで全身管理を継続し術後57日目に退院となった。廃用症候群のため後療法は施行せず経過観察の方針とした。10ヶ月経過するが，再発なく自立生活が可能な全身状態である。【考察】本症例は内服歴や画像所見から，出血を契機としたACSを疑ったが，臨床経過から不顕性に腫瘍内感染していた卵巣がんが破綻することで急激に敗血症が発症，さらに輸液管理も腹腔内への急激な体液移動を助長し腹腔内圧が上昇した結果ASCを発症したと考えられた。また，CT画像で腹水の性状の鑑別が困難であることも診断に難渋した要因であった。【結語】卵巣腫瘍の破裂を契機にACSをきたした際には，腹腔内出血以外の原因も鑑別に挙げ，詳細な臨床所見の収集，腹水試験穿刺などの侵襲的精査も施行し，迅速な診断，治療を行うべきである。

Abdominal compartment syndrome (ACS) refers to a condition that occurs secondary to a sudden increase in intra-abdominal pressure; ACS associated with gynecologic malignancies is extremely rare. We report a case of ACS caused by ruptured ovarian cancer in a 59-year-old woman who was admitted to the hospital with significant abdominal distention, a large ovarian tumor, and massive ascites. We suspected ACS due to intra-abdominal hemorrhage associated with a ruptured ovarian tumor. Conservative treatment was challenging in this patient; therefore, we performed laparotomy with bilateral adnexal resection for hemostasis and decompression. The ovarian tumors were destroyed, and the contents and ascites were clearly purulent. Histopathological evaluation confirmed diagnosis of endometrial carcinoma and a bacterial mass. Failure of the ovarian carcinoma resulted in subclinical intratumoral infection, which rapidly progressed to sepsis, and fluid management caused rapid fluid transfer into the abdominal cavity, with consequent onset of ACS. In addition to intra-abdominal hemorrhage, gynecologists should consider other etiologies in the differential diagnosis in patients who present with ACS secondary to ovarian tumor rupture. Accurate and prompt diagnosis and treatment are warranted following detailed clinical evaluation and invasive tests including ascitic puncture.

キーワード：腹部コンパートメント症候群，卵巣がん，敗血症
Key words：abdominal compartment syndrome, ovarian cancer, sepsis

緒　　言

腹部コンパートメント症候群（Abdominal compartment syndrome: ACS）とは腹腔内圧（intra-abdominal pressure: IAP）の上昇によって多臓器不全を引き起こす病態である[1) 2)]。多発外傷や消化器外科領域に関わるACSの報告は多いが，婦人科疾患，特に婦人科腫瘍に関連したACSの報告は極めて稀である。また，婦人科腫瘍の中では粘液性嚢胞腺腫を中心とした報告が散見されるが，悪性腫瘍や敗血症が主病態となった報告はこれまでにない。今回，我々は卵巣がんの破裂を契機に発症したACSの１例を経験したため報告する。

【症例】59歳女性，２妊２産

【既往歴】

併存症：高血圧，もやもや病
既往症：子宮内膜症
手術歴：扁桃腺摘出
【内服歴】クロピドグレル，アスピリン
【生活歴】飲酒なし　喫煙なし
【アレルギー歴】特記事項なし
【家族歴】母：悪性リンパ腫　姉：もやもや病
【現病歴】約２ヶ月前から腹部緊満感を自覚していた。当院搬送１日前に急に腹痛・嘔気・めまいを認め，近医診療所Ａを受診した。腸閉塞の疑いと診断されＢ病院に紹介となった。CTにて卵巣腫瘍・血性腹水疑いを指摘され同日C病院に転院となった。Ｃ病院への搬送時には，倦怠感を認めるものの血圧120/80mmHg･脈拍90bpmとバイタルは安定していたが，夜間より急激に腹痛が増悪し血圧が低下した。速やかに輸液負荷を開始したが改善なくショックバイタルとなった。CTから血性腹水を指摘されており，まずは出血を考え，輸液負荷を行っていたが，血液は濃縮傾向であり循環血液量減少・腎前性腎不全の疑いでICU入室となった。この時点で，敗血症も鑑別に挙げ，輸液負荷およびカテコラミン，抗生剤はPIPC/TAZを開始した。しかし，腹部膨満はさらに増悪し，腎機能も増悪傾向となった。これ以上のＣ病院での全身管理は困難と判断し，集学的管理目的に当院搬送となった。
【入院時現症】
身長160.0cm，体重51.4kg，BMI20.1。意識清明，体温37.5℃（腋窩温），心拍数110回/分，血圧100/70mmHg（ノルアドレナリン0.15γ），SpO_2 99%（ネーザルハイフロー50%30L/分），呼吸回数38回/分（努力様呼吸）。腹部は膨隆，硬，緊満感は極めて強い（図１）。四肢の末梢冷感あり
【血液検査所見】
（表１）
【初診時方針】
強い腹部緊満感を認め，呼吸障害，肝障害，急性腎不全は前医より増悪傾向であった。身体所見や検査所見から腹腔内圧の上昇が予想され，腹部緊満感も強くなっていることから臨床的に腹部コンパートメント症候群が強く疑われた。膀胱内圧測定を試みたが，内圧反映がされず断念した。前医の診療情報と血液検査所見より感染症も合併していると考えられていたが，CTで血性腹水の指摘があったことから，ACSの急激な進行は巨大卵巣腫瘍の破裂による内容液流出や腹腔内出血が考えられた。ACSにより多臓器障害を認める一方で，腹腔内圧の上昇によって活動性の出血が抑制されている可能性があり，腹腔ドレナージは行わなかった。また，抗血小板薬を２剤服用していたことも腹腔ドレナージを行わなかった副因である。アスピリンの中和目的に血小板輸血，凝固異常に対し新鮮凍結血漿剤を投与，ほぼ無尿の状態であったため持続的血液ろ過透析（Continuous hemodiafiltration: CHDF）導入し，ひとまず待機的に全身管理をする方針となった。翌日の造影CTで明らかな動脈性出血を認めなかったが，保存的治療ではこれ以上のACSによる多臓器不全を管理することは困難であると判断し，外科的治療の方針となった。
【入院後CT所見】
多量の血性腹水あり，動脈性出血は認めず。骨盤内には両側卵巣癌と思われる腫瘤性病変あり。腹膜の肥厚がみられ癌性腹膜炎の疑いあり。明らかな遠隔転移や有意なリンパ節腫脹なし（図２）。
【手術所見】
腹腔内には悪臭を伴う膿性腹水を7000mL認めた。左卵巣腫瘍は新生児頭大に腫大しており破綻していた。腸

表１　血液検査所見

血算	
WBC	9640/μl
Se	78.0%
St	11.0%
Eo	0%
Ba	0%
Ly	9.0%
RBC	3.63x10⁶/μl
Hb	11.2g/dl
Ht	30.2%
Plt	15.7x10⁴/μl

凝固系	
APPT	52.5sec
PT-INR	1.44
AT3	49%
FDP	7.9μg/dl
D-dimer	4.1μg/ml

腫瘍マーカー	
CEA	8.9ng/mL
CA19-9	84 U/mL

生化学	
TP	6.5g/dl
Alb	4.5g/dl
T-Bil	0.48mg/dl
D-Bil	0.20mg/dl
AST	1245U/l
ALT	648IU/l
ALP	187 IU/l
γGTP	9U/l
LDH	1938 IU/l

Na	142mEq/l
K	4.9mEq/l
Cl	108mEq/l
Ca	8.3mg/dL
IP	7.8mg/dL

BUN	30.3mg/dl
Cre	3.3mg/dl
UA	7.8mg/dl
CK	2561U/L
AMY	2445U/L
eGFR	12mL/min/1.73m²
BNP	34.9 pg/mL
PCT	82.9ng/mL
CRP	17.6mg/dl

図１　術前の写真
腹部は膨隆，硬，緊満感は極めて強い

管膜を全体的に覆うように壊死病変が付着していた。用手的に壊死病変を除去した。両側付属器切除術を施行し，生理食塩水20Lで腹腔内を十分に洗浄し閉腹した。

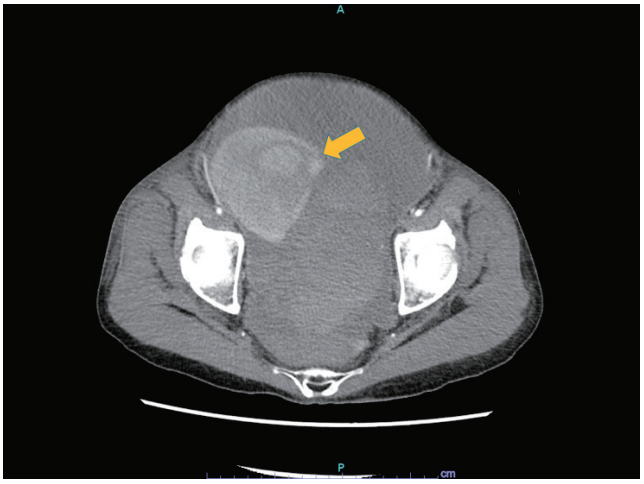

図２　CT所見

骨盤内には卵巣癌と思われる腫瘤性病変（矢印）と多量腹水を認めた

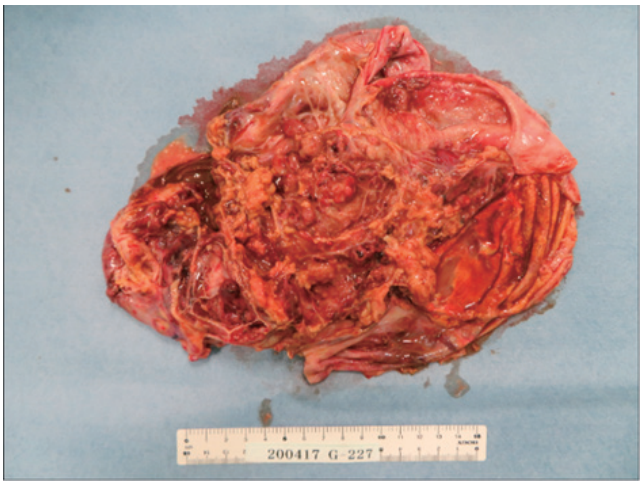

図３　摘出標本

左卵巣嚢胞は多房性嚢胞性病変で，嚢胞内部の多くに壊死組織を認めた

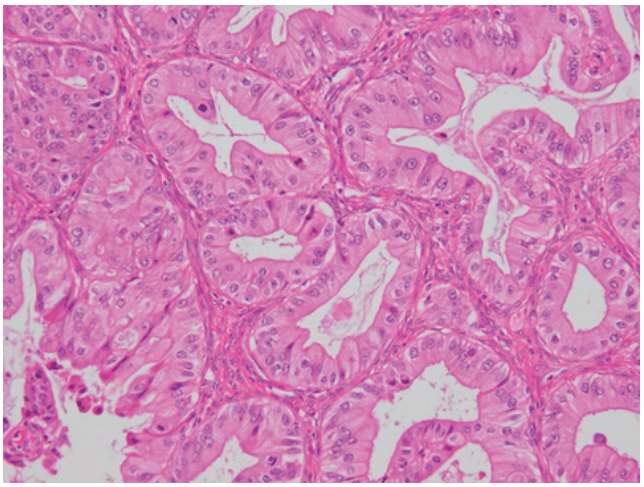

図４　病理学的所見　HE染色（200倍）

腹腔内には明らかな播種性病変を認めなかった。

【病理所見】

組織所見：左卵巣嚢胞は多房性嚢胞性病変で，嚢胞内部の多くは壊死組織を認めた（図３）。免疫染色でcytokeratin ７陽性，cytokeratin 20陰性であることからendometrioid carcinoma（図４）と診断。右卵巣は1.5cm大の嚢胞を認め，内部には血液と菌塊を認める。右卵巣・卵管に悪性所見はなし。

腹水細胞診：陽性

【培養結果】

血液培養：陰性

腹水培養：陰性

【治療経過】

術中所見から急激な腹水貯留と腹腔内圧上昇は敗血症が原因であったと考えられた。術後挿管鎮静下でICU帰室し抗生剤加療と全身管理を継続した（図５ａ）。多量腹水の除去に伴って換気能は改善し，酸素化は問題なく経過した。昇圧剤と輸液負荷を行い血圧低下と頻脈も改

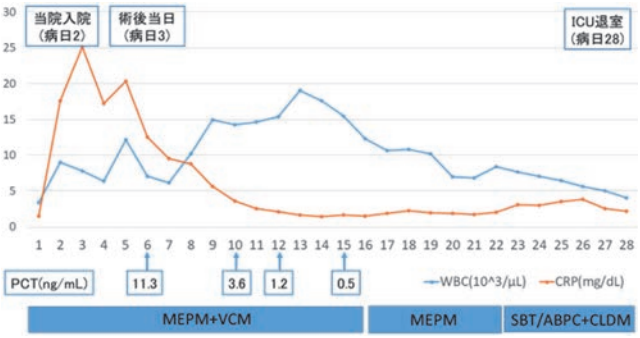

図５　治療経過（ａ）

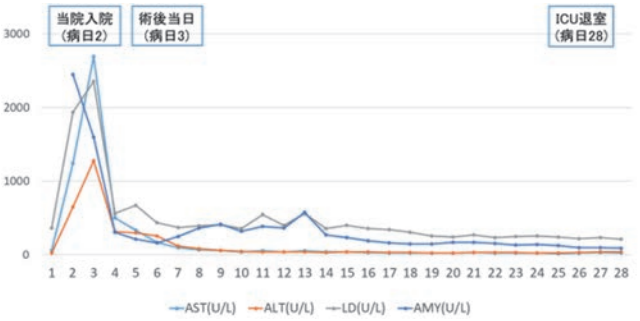

図５　治療経過（ｂ）

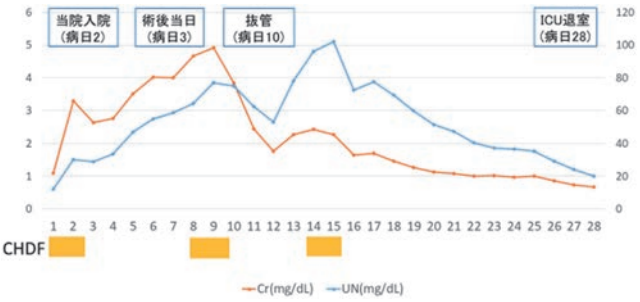

図５　治療経過（ｃ）

善し循環動態も安定化がみられ，肝腎系酵素は術後速やかに低下した（図５ｂ）。ループ利尿剤とα型ヒト心房性ナトリウム利尿ポリペプチド製剤の持続投与で術後当日より１mL/kg/hrの自尿は得られていたが，腎不全の回復には時間を要した。術当日より腹水再貯留がみられたため，ループ利尿薬やドレナージなどを行いながら，体液バランスの維持を継続した。血清クレアチニン値の高値や溶質除去もあり，CHDFによる腎補助も併用しながら術後８日目に抜管となった（図５ｃ）。腎機能低下や腹水はその後改善がみられ術後26日目一般病棟に転棟，術後57日目リハビリ転院となった。廃用症候群が強度であり，後療法は施行しない方針とした。その後，外来フォローし10ヶ月経過しているがADLは自立し，再発を認めない。

考　　案

腹腔内圧（IAP）の正常値は通常５～７mmHgである。IAPが持続的に12mmHg以上である状態を腹腔内高血圧（IAH）と定義し，IAPが20mmHg以上かつ臓器障害/臓器不全をきたすものをACSと定義する。腹腔内圧の測定は穿刺針やカテーテルを用いた直接法もあるが侵襲性を考慮して膀胱内圧を利用した間接法が広く利用されている。ACSはその原因によりprimary ACSとsecondary ACS及びrecurrent ACSに分類される。腹部外傷，腹腔内出血，急性膵炎，続発性腹膜炎，後腹膜出血，肝移植など骨盤内の損傷や疾患の結果，比較的短時間で急性または亜急性のIAHに続発するものはprimary ACSと定義される。敗血症，毛細血管漏出，重症熱傷，多量輸液など骨盤内臓器に起因せず亜急性または慢性IAHに続発するものはsecondary ACSと定義される。recurrent ACS はprimary あるいは secondary ACSに対し外科的あるいは内科的治療を実施した後に再びACSに陥ったものを指す[1) 2)]。腹腔内圧の慢性的上昇の原因には，妊娠，肝硬変，肥満，腹腔内悪性腫瘍，および腹膜透析が含まれる。IAH/ACSは救急領域での多発外傷や消化器外科領域での報告が多く，婦人科疾患に関連したものは少ない。卵巣刺激に起因する卵巣出血[3)]や婦人科手術後の腸管浮腫に続発した[4)]もの，卵巣腫瘍関連では巨大卵巣のう腫や多量腹水を合併している症例が多い。卵巣腫瘍の組織型の点では粘液性嚢胞腺腫[5－7)]や漿液性嚢胞腺腫[8)]，奇形腫[9)]，顆粒膜細胞腫瘍[10)]，卵巣小細胞癌[11)]が報告されている。Meigs症候群を背景にした症例[12)]の報告もある。しかし，本症例のように卵巣がんと敗血症が主病態となった症例は検索できなかった。IAPの上昇が軽度な場合には非外科的治療により効果が得られることもあるが，ACSに対する根本治療は減圧開腹術によりIAPを低下させることである[2)]。減圧開腹術を行うことでIAPは有意に減少し，多臓器不全，特に呼吸機能と腎機能の大きな改善が期待できるが，成人患者におけるACS術後の死亡率は49.7%と極めて高い[13)]。

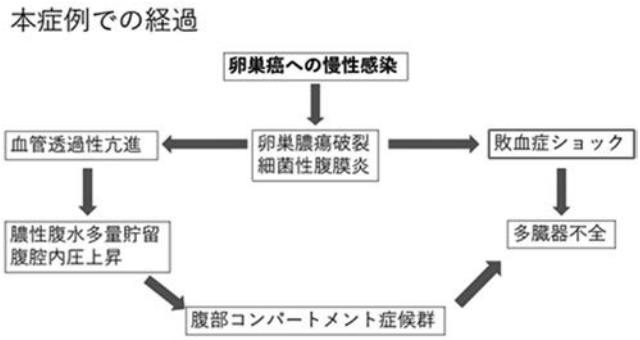

図６　ACSの発症機序

本症例では，膀胱内圧測定による評価ができなかったためIAP20mmHg以上であることは確認できなかったが，明らかな腹部緊満感の増悪と多臓器不全の所見が術後速やかに改善みられたため，臨床経過よりACSと診断した。CRP高値とプロカルシトニン上昇から敗血症性ショックを疑いつつも，抗血小板薬の内服歴や急性腹症後の全身状態の悪化という臨床経過から卵巣腫瘍破裂に伴う出血が主病態であるprimary ACSと考えた。しかし，術中所見で出血ではなく多量の膿性腹水を認めたため，敗血症が主病態であったと判明した（図６）。患者の状態や凝固の有無にもよるが，血性腹水のCT値は35－70HUと報告されており[14)]，術前CTでも血性腹水の疑いが指摘されていた。しかし，本症例では壊死物質や炎症による修飾で30－50HUとCT値が上昇し鑑別が困難であった。また，腸管全体に付着していた壊死病変と癌性腹膜炎も画像所見だけでは鑑別困難であった。CT所見と臨床所見を照らし合わせて診断する必要がある。ACS発症から減圧までの時間が死亡率に有意に相関しない[13)]とする報告もあるが，早期に腹水性状を明らかにすることにより迅速な外科的治療介入や早期回復ができた可能性がある。本症例は卵巣がんの壊死部位に慢性感染が元々存在しており，卵巣腫瘍破綻を契機に急激に敗血症が進行，さらに，多量の輸液負荷によって腹腔内に急激な液移動が生じ，その結果，ASCを発症したと考えられた。

結　　語

卵巣腫瘍の破裂を契機にACSをきたした際には，腹腔内出血以外の原因も鑑別に挙げ，詳細な臨床所見の収集，腹水試験穿刺などの侵襲的精査も施行し，迅速な診断，治療を行うべきである。

文　　献

1）Malbrain ML, Cheatham ML, Kirkpatrick A, Sugrue M, Parr M, De Waele J, Balogh Z,

Leppäniemi A, Olvera C, Ivatury R, D'Amours S, Wendon J, Hillman K, Johansson K, Kolkman K, Wilmer A. Results from the International Conference of Experts on Intra-abdominal Hypertension and Abdominal Compartment Syndrome. I. Definitions. Intensive Care Med 2006; 32(11): 1722–32.

2）Kirkpatrick AW, Roberts DJ, De Waele J, Jaeschke R, Malbrain ML, De Keulenaer B, Duchesne J, Bjorck M, Leppaniemi A, Ejike JC, Sugrue M, Cheatham M, Ivatury R, Ball CG, Reintam Blaser A, Regli A, Balogh ZJ, D'Amours S, Debergh D, Kaplan M, Kimball E, Olvera C. Pediatric Guidelines Sub-Committee for the World Society of the Abdominal Compartment Syndrome. Intra-abdominal hypertension and the abdominal compartment syndrome: updated consensus definitions and clinical practice guidelines from the World Society of the Abdominal Compartment Syndrome. Intensive Care Med 2013; 39(7): 1190–206.

3）Cil T, Tummon IS, House AA, Taylor B, Hooker G, Franklin J, Rankin R, Carey M. A tale of two syndromes: ovarian hyperstimulation and abdominal compartment. Hum Reprod 2000; 15 (5): 1058–60.

4）Von Gruenigen VE, Coleman RL, King MR, Miller DS. Abdominal compartment syndrome in gynecologic surgery. Obstet Gynecol 1999; 94 (5 Pt 2): 830–2.

5）Chao A, Yen YS, Huang CH. Abdominal compartment syndrome secondary to ovarian mucinous cystadenoma. Obstet Gynecol 2004; 104 (5 Pt 2): 1180–2.

6）Sabri N, Athavale R. Abdominal compartment syndrome: a rare complication of an ovarian tumour. J Obstet Gynaecol 2013; 33(7): 744–5.

7）Giuliani A, Basso L, Demoro M, Scimo' M, Galati F, Galati G. Bilateral ovarian mucinous cystadenoma in an adolescent presenting as abdominal compartment syndrome. Eur J Obstet Gynecol Reprod Biol 2008; 140(2): 278–9.

8）Merlicco D, Roggia G, Lombardi M, Lattanzio L, Marzaioli R, Nacchiero M. Abdominal compartment syndrome due to a giant multilobulated ovarian serous cystadenoma. Case report and review of the literature. Ann Ital Chir 2012; 83(6): 563–6.

9）Zavras N, Christianakis E, Ereikat K, Mpourikas D, Velaoras K. Alexandrou J. Intracranial hypertension secondary to abdominal compartment syndrome in a girl with giant ovarian cystic mass. Indian J Pediatr 2012; 79(4): 541–2.

10）James H, Johnson, Steven B, Scalea T. Ovarian tumor causing abdominal compartment syndrome. The Journal of Trauma Injury, Infection, and Critical Care 2007; 62: 768–9.

11）Sieloff EM, Baumgartner M, Schauer M, Shattuck B. A case of lethal abdominal compartment syndrome due to rapidly expanding ovarian small cell carcinoma pulmonary type. Cureus 2020 19; 12(8): e9879.

12）Peparini N, Di Matteo FM, Silvestri A, Caronna R, Chirletti P. Abdominal hypertension in Meigs' syndrome. Eur J Surg Oncol 2008; 34(8): 938–42.

13）Van Damme L, De Waele JJ. Effect of decompressive laparotomy on organ function in patients with abdominal compartment syndrome: a systematic review and meta-analysis. Crit Care 2018 25; 22(1): 179.

14）Lubner M, Menias C, Rucker C, Bhalla S, Peterson CM, Wang L, Gratz B. Blood in the belly: CT findings of hemoperitoneum. Radiographics 2007; 27(1): 109–25.

【連絡先】
谷　佳紀
公立学校共済組合中国中央病院産婦人科
〒720-0001　広島県福山市御幸町上岩成 148-13
電話：084-970-2121（代表）　FAX：084-972-8843
E-mail：tani.yoshinori.329@gmail.com

現代産婦人科　Vol.70 No.1，2021 年，pp.215-219

治療に難渋した巨大子宮筋腫に対する筋腫核出術

川西　貴之[1) 2)]・石原　剛[1)]・藤原　晴菜[1)]
牧　尉太[2)]・平松　祐司[1) 3)]・増山　寿[2)]

1）三豊総合病院　産婦人科
2）岡山大学病院　産科婦人科
3）岡山市立市民病院　産婦人科

Myomectomy for a giant uterine fibroid: A therapeutic challenge

Takayuki Kawanishi[1) 2)]・Go Ishihara[1)]・Haruna Fujiwara[1)]
Jota Maki[2)]・Yuji Hiramatsu[1) 3)]・Hisashi Masuyama[2)]

1）Department of Obstetrics and Gynecology, Mitoyo General Hospital
2）Department of Obstetrics and Gynecology, Okayama University Hospital
3）Department of Obstetrics and Gynecology, Okayama City Hospital

子宮筋腫は婦人科の日常診療において最も遭遇する頻度の高い疾患ではあるが，近年婦人科検診の普及により巨大子宮筋腫を診る機会は稀となってきている。本邦において巨大子宮筋腫の定義は一定していないが３kgを超える巨大子宮筋腫に対する子宮筋腫核出術の報告例は散見される程度である。今回我々が報告するのは，４kgを超える巨大子宮筋腫を有し，妊孕性温存を切望する女性患者に対して，本人と家族へ十分に説明を行い，手術操作の対策を慎重に熟考した上で，子宮筋腫核出術を施行した症例である。最終的には子宮を温存することができたが，初回手術後に重度の腹腔内出血と出血性貧血，開腹止血術，腸閉塞，開腹腸切除術といった合併症を来し，長期療養を要する結果となった。本稿では，本症で生じた周術期合併症を避けるために反省すべき点を考察するとともに，可能な限り早期に受診することや手術が安全に施行できる時期に医療介入することがいかに重要かについて論じる。

Uterine fibroids are the most common benign tumors observed in women in routine gynecological practice. Gynecological examinations are being widely performed, and detection of giant uterine fibroids is rare in recent times. Although a standardized definition of giant uterine fibroids is not available in Japan, a few studies have reported myomectomy for giant uterine fibroids that weigh >3 kg. We report a case of myomectomy in a woman with a giant uterine fibroid (weight >4 kg). The patient desired fertility preservation, and we proceeded with the operation only after she and her family were provided complete details regarding the surgical maneuver. The uterus was preserved; however, following the initial surgery, the patient developed complications, including severe intra-abdominal hemorrhage, hemorrhagic anemia, laparotomy for hemostasis, bowel obstruction, and laparotomy for bowel excision, which required long-term care. In this article, we discuss the strategies to avoid the aforementioned perioperative complications and the importance of prompt consultation and immediate medical intervention as soon as surgery can be safely performed.

キーワード：巨大子宮筋腫，子宮筋腫核出術，インフォームド・コンセント，合併症
Key words：giant uterine fibroid, myomectomy, informed consent, complication

緒　　言

子宮筋腫は婦人科の日常診療において最も遭遇する頻度の高い疾患ではあるが，近年婦人科検診の普及により巨大子宮筋腫を診る機会は稀となってきている。本邦において巨大子宮筋腫の定義は一定していないが３kgを超える巨大子宮筋腫に対する筋腫核出術の報告例は散見される程度である[1) 2)]。今回我々が報告するのは，４kgを超える巨大子宮筋腫を有し，妊孕性温存を切望する女性患者において，本人と家族へ十分に説明を行い，手術操作の対策を熟考した上で子宮筋腫核出術を施行し，最終的には子宮を温存することができた症例である。しかし，本症は初回手術後に重度の腹腔内出血と出血性貧血，開腹止血術，腸閉塞，開腹腸切除術といった合併症を来し，長期療養も要する結果となった。

症　　例

患者：45歳　女性　未婚
主訴：大量性器出血，腹部膨満感
妊娠分娩歴：０妊０産

既往歴：特記事項なし
家族歴：特記事項なし
月経歴：初経11歳，28日周期，過多月経なし，月経痛なし
現病歴：数年前から腹部腫瘤感を自覚していたが放置していた。受診前夜より大量の性器出血を認めたため当科受診となった。
身体所見：身長151cm，体重53kg。心窩部に達する硬い腫瘤を腹部全体に触知した。
血液検査所見：WBC 6280/μl，RBC 248万/μl，Hb 4.5g/dl，Hct 17.2%，AST 19U/l，ALT 16U/l，LDH 172U/l，Cr 0.61mg/dl，Dダイマー 0.5μg/ml，SCC 0.6ng/ml，CEA 1.6ng/ml，CA19-9 3.1U/ml，CA125 15.4U/ml
　血液検査では重度の貧血を認めた。LDHやCA125は正常域であり子宮肉腫など悪性腫瘍を示唆する所見は認めなかった。また，Dダイマーの上昇はなく血栓症の可能性は低いと考えた。
腹部超音波検査：腹部に辺縁平滑で低エコーの巨大な腫瘤を認めた。子宮内膜を描出することはできなかった。
腹部MRI：長径25cmの変性した子宮筋腫と思われる巨大な腫瘤を腹部に認めた（図１－A）。子宮体部は腫瘤により右下腹部に強く圧排され，筋腫は子宮壁から発生し，子宮頸管，内腔が伸展され，筋腫核出は非常に難易度の高い手術になると予測された（図１－B）。
経過：初診時，重度の貧血を認めたため入院。濃厚赤血球８単位の輸血を行い，Hbは9.4g/dlまで改善し退院とした。退院後，治療法についてインフォームド・コンセントを行った。腫瘍の大きさ，画像所見より単純子宮全摘術の適応と考えたが，未婚かつ本人の妊孕性温存の希望が強く子宮筋腫核出術の方針とした。説明時には，子宮全摘術になる可能性，尿管・膀胱損傷，大量出血，DIC，腸閉塞，再開腹術などの合併症と，子宮が温存できた場合であっても妊孕能が損なわれる可能性があることについて本人，家族に複数回にわたり十分な説明を行った。術前にGnRHアゴニスト，GnRHアンタゴニストなどのホルモン療法も提示したが本人の承諾が得られず行わなかった。出血量は2000mlを見込んでいた。自己血採取困難であり，濃厚赤血球８単位，新鮮凍結血漿６単位を準備して手術に臨んだ。

【手術所見】麻酔導入後，子宮筋腫と子宮内腔の術中位置関係の把握を容易にするために，気管内スプレー用チューブを経腟的に子宮内腔へ挿入できるか試みたが，把持した子宮腟部からの出血が多く断念した。
　恥骨上から臍上10cmまで縦切開し開腹。子宮の本体は頸部・体部が伸展し右に圧排され，その左壁全体から巨大筋腫が発生し，表面は怒張血管で網目状に覆われていた（図２－A）。腫瘤とS状結腸の間に認められた癒着を剥離することから手術を開始した。左円靭帯を切断し，左卵管，左卵巣固有靭帯を切離。腫瘍が左後腹膜腔方向に進展していたため左尿管を分離しテーピングした。左子宮動脈流入部の位置は巨大筋腫により偏位し，その周囲には怒張血管が豊富であったため，子宮動脈の同定・単離・結紮は断念した。
　このため，左内腸骨動脈を露出し，左外腸骨動脈との分岐部より５cm末梢の部位で絹糸を用いて二重結紮し（図２－B），子宮動脈等の腫瘍栄養動脈への血流を遮断した。その後，後腹膜に進展した腫瘤を周囲組織から徐々に剥離し挙上させることができた。
　本例では，筋腫核出時に伸展した子宮頸管を狭窄・閉鎖する可能性が高いため，子宮底部に小切開を加え，その部より子宮内腔にヘガール拡張器を挿入し（図２－C），手術を進めた。続いて，子宮頸部をネラトンカテーテルで結紮し，子宮頸部から子宮体部に向かう血流を遮断した。子宮筋層内に100倍希釈のピトレシ

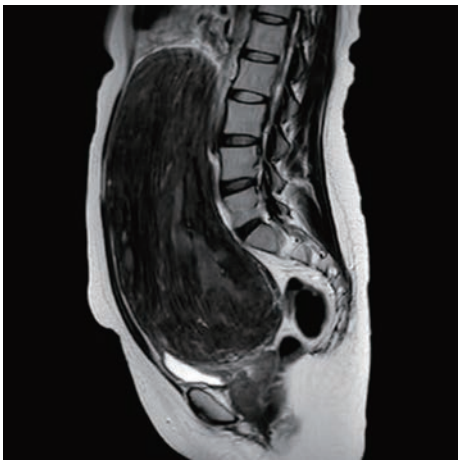

図１－A　MRI T2強調像　矢状断
長径25cmの巨大な腫瘤を腹部に認める。

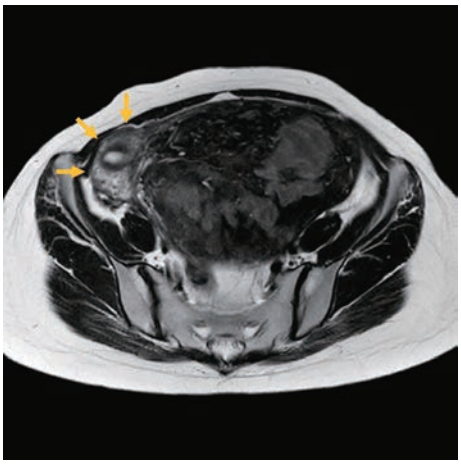

図１－B　MRI T2強調像　水平断
子宮体部（矢印）は腫瘤により右下腹部に強く圧排されている。

ンを局所注射後に腫瘤と子宮筋層の間に切開を加え巨大腫瘤を核出した。

核出後，子宮筋層縫合については，１層目は１号バイクリルで単結紮縫合，２層目は１号バイクリルで連続縫合，３層目は２－０バイクリルで連続縫合し修復した（図２－Ｄ）。また子宮底部のヘガール挿入用の切開部も縫合閉鎖した。癒着剥離面の止血を十分に行い止血確認後，腹腔内を洗浄。ダグラス窩，子宮切開縫合部に癒着防止剤を貼付し，閉創し手術を終了した。

手術所要時間は３時間57分。術中出血量1900ml。濃厚赤血球４単位，新鮮凍結血漿４単位の術中輸血を行った。

摘出後の巨大子宮筋腫の写真を示す（図３）。大きさは27cm×21cm×20cm。重量は4300gであった。

【病理所見】紡錘形平滑筋細胞の束状・錯綜増生よりなる平滑筋腫の所見であり悪性所見は認めなかった。

【術後経過】子宮筋腫核出術の手術侵襲の大きさと出血量を鑑みて，術後は集中治療室（ICU）に入室し，止血確認した部分でその後出血が顕在化する可能性を念頭に置いて厳重管理とした。ICU入室３時間後，血圧が57/22mmHgまで低下した。腹部超音波検査で上腹部まで達する腹腔内出血を認めたため緊急再開腹術を施行した。再開腹直前，Hb 8.2g/dlであった。再開腹時，動脈性の出血源は確認できなかったが左尿管の剥離面，膀胱の剥離面より静脈性と思われる出血が持続していた。出血部位を同定し２－０バイクリルで縫合止血し，さらに圧迫止血を十分に加え止血を確認。ダグラス窩にドレーンを挿入後，手術を終了した。結果的に子宮の縫合修復部からの出血は認めず，子宮は温存することができた。手術所要時間は２時間９分。術中出血量4300ml。濃厚赤血球８単位，新鮮凍結血漿10単位，濃厚血小板10単位

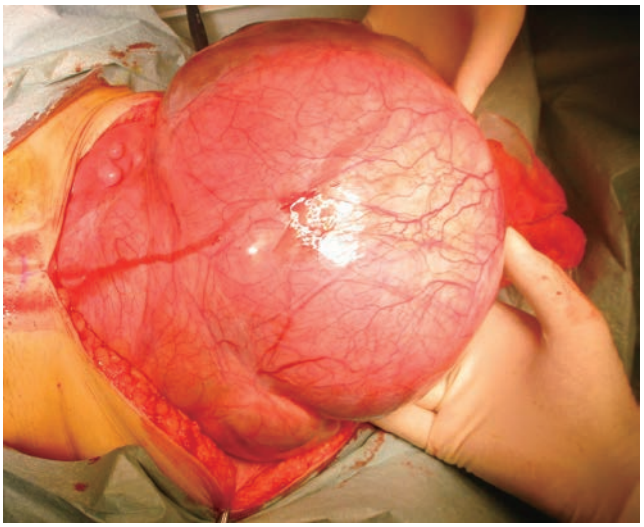

図２－Ａ　手術所見
子宮の本体は頸部・体部が伸展し右に圧排され，その左壁全体から巨大筋腫が発生。

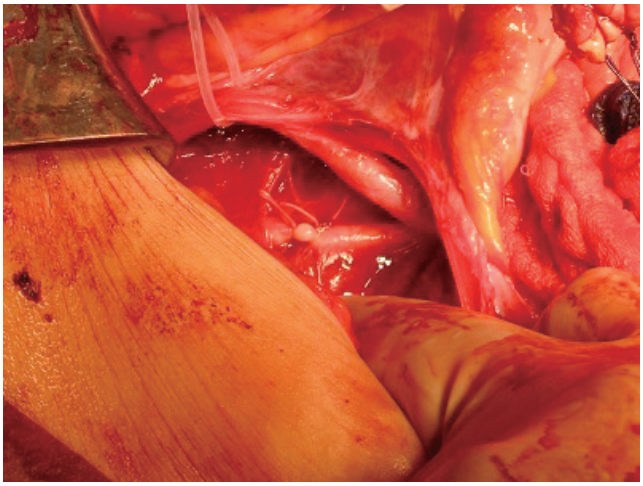

図２－Ｂ　手術所見
左尿管をテーピングし，左内腸骨動脈を結紮。

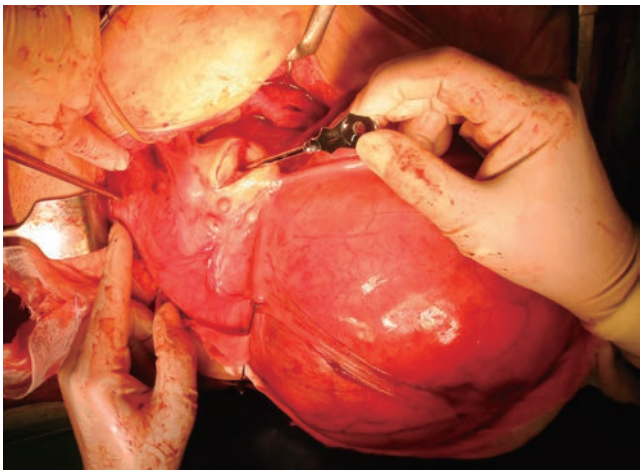

図２－Ｃ　手術所見
子宮体部を切開し，子宮内腔から頸管にヘガール拡張器を挿入。

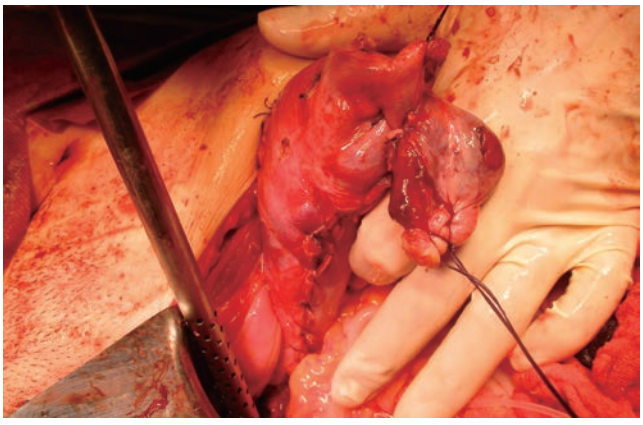

図２－Ｄ　手術所見
筋腫を核出し，子宮壁の修復終了。

の術中輸血を要した。術後１日目，Hb 9.4g/dlで腹腔内の再出血を認めず，ICU退出とした。周術期にDICは来たさなかった。

術後３日目より排ガスを認めたが，翌日より嘔気，腹部膨満感が増強し腹部単純Ｘ線撮影でニボー像を伴う腸閉塞所見を認め（図４），増悪傾向となった。術後10日目にイレウス管を挿入し，保存的加療を行ったが腸閉塞所見の改善を認めず，術後24日目に開腹手術を施行した。開腹時，創部と小腸の間に比較的広汎な癒着を認めた。癒着剥離の際に，硬く複雑な癒着で腸管損傷も生じ，良好な状態での剥離は非常に困難であった。通過障害や小腸瘻形成も懸念されたため，腸管損傷部位，狭窄部位を切除することとし，110cmほどの小腸を切除した。初回手術後38日目に状態が軽快し退院とした。再開腹止血術，再々開腹腸閉塞手術，長期間の療養を要したが，本患者の最大の希望であった子宮温存を成し遂げることができ，満足度は良好であった。

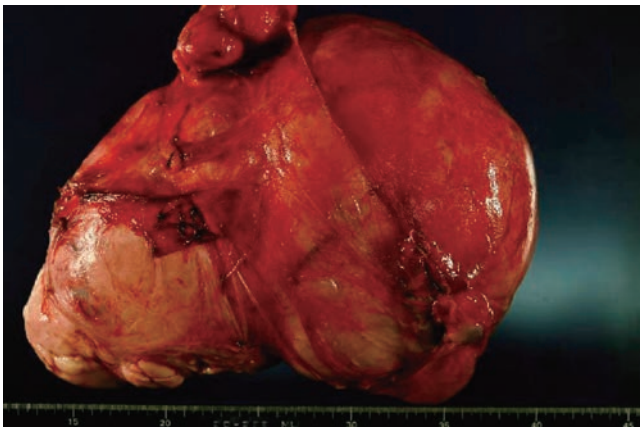

図３　摘出筋腫
大きさは27cm×21cm×20cm。重量は4300g。

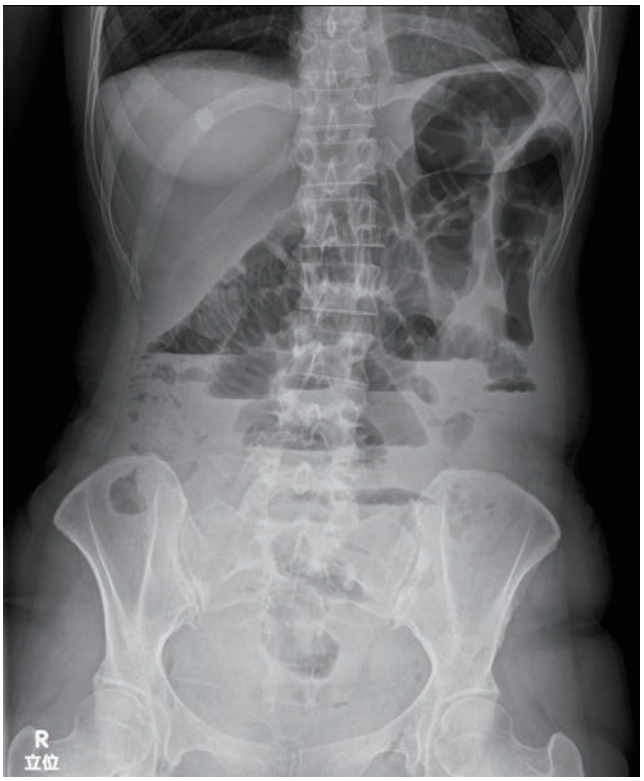

図４　術後４日目，腹部単純Ｘ線像
ニボー像を伴う腸閉塞所見を認める。

考　　察

子宮筋腫は婦人科良性疾患の中で最も頻度が高く，生殖年齢の女性の30%前後に認められるといわれている[3]。近年婦人科検診の普及や同疾患に関する知識が豊富になってきたことにより，巨大子宮筋腫が放置されたままでいることは珍しい[4]。

過多月経，月経困難症，圧迫症状等の症状を有する子宮筋腫の一般的な治療法は妊孕性温存の有無により異なる。妊孕性温存の希望・必要がない場合には，原則子宮摘出術を行うことが推奨されている一方，妊孕性温存の希望・必要がある場合は子宮筋腫の部位，大きさ，個数，成長速度，妊娠・分娩の時期も考慮して核出術の要否を決めるとされている[5]。本症例においては当初，術前精査において認められた子宮筋腫は１個であったがその長径は25cmと巨大であり，単純子宮全摘術の適応と考えた。しかし本人は未婚で妊孕性温存の強い希望があったため，インフォームド・コンセントで上述の通り丁寧な説明を行い，最終的には子宮筋腫核出術の方針とした。

本症例のように後腹膜腔に発育した巨大子宮筋腫では，手術時に以下の問題点を想定して手術に臨む必要がある。すなわち，（１）術中に子宮頸管を開放，切断，狭窄，閉塞する可能性，（２）子宮動脈等の大血管を損傷させ大量出血させる可能性，（３）術後合併症の可能性，についてである。

（１）に対して，手術開始前に気管内スプレー用チューブやネラトンカテーテル，子宮卵管造影用カテーテルなどを子宮頸管から子宮内腔にかけて挿入するという方法がある[2]。この操作を行うと，子宮頸管や子宮内腔の位置関係が把握しやすくなるだけでなく，子宮頸管を開放してしまった際にも，解剖学的な構造の確認と層と層の縫合が容易になるからである。本症例でも，麻酔導入後に気管内スプレー用チューブの子宮内腔挿入を試みたが，把持した子宮腟部からの出血が多く断念せざるを得なかった。そこで術中に，子宮底部を切開して子宮内腔にヘガール拡張器を挿入することで対応した。結果，子宮頸管を開放したり切断，狭窄，閉鎖したりする危険を軽減させ，回避することができた。

（２）に対しては，術前に両側総腸骨動脈にバルーンを留置し，必要時にバルーンを拡張させて両側総腸骨動脈を閉塞する方法や，術中に内腸骨動脈の結紮や，大動脈，総腸骨動脈の一時的な挟鉗で血流遮断を行う方法が

知られている[6]。後者の術中の処置は，熟練した産婦人科にとってさほど難しい手技ではないとされている[6]。また，内腸骨動脈結紮術は有効性や安全性に関して多くの報告があり[7][8]，術後の妊孕性に関しても多数の報告がある[7][9][10]。本症例においては，左子宮動脈流入部の位置は巨大筋腫により偏位し，その周囲には怒張血管が豊富であったため，その同定・単離・結紮は断念した。しかし左内腸骨動脈は比較的容易に同定できたため術中出血量を低減させることができ，術後の妊孕性も期待できることから，左内腸骨動脈の結紮を行った。

（3）については，術後の腸管癒着症に起因する腸閉塞により40日弱の療養を強いる状況となった。腸管の癒着は，鏡視下手術でさえ90%の頻度で癒着が起こるリスクがあるとされており[11]，腸管癒着は手術時に予防を行うのが重要である。その予防策は，①腹腔内異物，細菌による腹腔汚染，局所循環不全などをできるだけ防止・除去すること，②最小限の剥離・出血・時間で手術を行うよう心掛けること，③組織の損傷や欠損に注意して愛護的に操作することである[12]。本症では，手術が長時間となったこと，出血量が合計で6000ml超となったこと，剥離操作が極めて多く子宮漿膜組織の挫滅や損傷が多い手術となったこと，などが理由で腸管癒着のリスクは高い状況であった。このような状況になり得ることを術前のインフォームド・コンセントにおいて患者に説明していたこともあり，これら合併症を受容されていた。

子宮筋腫核出手術の閉腹時には，出血は動脈性のものも静脈性のものも認めないことを確認して閉腹した。一方，血圧低下で再開腹した際には，静脈性と思われる出血を来たしていた。これは，一度は止血されていた部分がその後に再度活動性出血を始めたもので，防ぎようがなかったものと考える。しかし，術後に腹腔内出血が顕在化する可能性を念頭に置き厳重管理していたため，即座に腹腔内出血の徴候を察知できた。術後に出血が顕在化することはいかなる手術においても起こり得ることなので，その可能性は常に忘れてはならないと考える。

結　　語

本症は，長期未受診であった結果，筋腫核が巨大に発育し，重度の出血性貧血の他，大変なリスクを伴う手術となった。これらを避けるためにも，早期受診を啓発し，手術が安全に施行できる時期に医療介入することが重要であると考える。

文　　献

1）平松祐司，中務日出輝，高本憲男，舛本明生，増山寿，本郷淳司．6.1kgの巨大子宮筋腫核出術の経験．産婦手術 2006；17：169-169.

2）中藤光里，根津優子，桐野智江，新家朱理，小橋勇二，徳毛敬三，平松祐司．後腹膜腔に発育し子宮頸管が著明に伸長した巨大子宮筋腫に対する筋腫核出術．現代産婦人科 2019；68(1)：55-59.

3）熊谷晴介，杉山徹．子宮筋腫疫学．日臨 2009；67(5)：41-43.

4）國富衛，河西邦浩，澤井倫子，岸本廉夫，秋本眹久．巨大子宮筋腫の一例．日産科中国四国会誌 2001；49(2)：120-123.

5）日本産科婦人科学会/日本産婦人科医会．産婦人科診療ガイドライン婦人科外来編2020．東京：日本産科婦人科学会事務局，2020；64-67.

6）白石昭彦，岡田慎悟，桑鶴良平．巨大子宮筋腫・頸部筋腫に対する術前バルーン閉塞法．映像情報Med 2013；11：966-969.

7）藤岡泉，宮内彰人，尾崎倫子，西舘野阿，渡邊理子，中川潤子，山田学，笠井靖代，安藤一道，杉本充弘．内腸骨動脈結紮術後の骨盤内血流回復に関する検討．日周産期･新生児会誌 2012；48(3)：601-605.

8）Papathanasiou K, Tolikas A, Dovas D, Fragkedakis N, Koutsos J, Giannoylis C, Tzafettas J. Ligation of internal iliac artery for severe obstetric and pelvic haemorrhage: 10 year experience with 11 cases in a university hospital. J Obstet Gynaecol 2008; 28(2): 183-184.

9）Nizard J, Barrinque L, Frydman R, Fernandez H. Fertility and pregnancy outcomes following hypogastric artery ligation for severe postpartum haemorrhage. Hum Reprod 2003; 18(4): 844-848.

10）Sentilhes L, Trichot C, Resch B, Sergent F, Roman H, Marpeau L, Verspyck E. Fertility and pregnancy outcomes following uterine devascularization for severe postpartum haemorrhage. Hum Reprod 2008; 23(5): 1087-1092.

11）Schnüriger B, Barmparas G, Branco BC, Lustenberger T, Inaba K, Demetriades D. Prevention of postoperative peritoneal adhesions: a review of the literature. Am J Surg 2011; 201(1): 111-121.

12）森畠康策，加藤順，一瀬雅夫．腸管癒着症．医と薬学 2012；68(6)：961-965.

【連絡先】
川西　貴之
岡山市立市民病院産婦人科
〒700-8557　岡山県岡山市北区北長瀬表町三丁目20番1号
電話：086-737-3000　FAX：086-737-3019
E-mail：me20025@s.okayama-u.ac.jp

現代産婦人科　Vol.70 No.1，2021 年，pp.221-225

高齢婦人科がん患者におけるCARG scoreの有用性に関する検討

桝田沙也加・中山健太郎・佐藤　誠也・笹森　博貴・菅野　晃輔・槇原　貫
澤田希代加・野々村由紀・山下　瞳・石橋　朋佳・石川　雅子・京　哲

島根大学医学部附属病院　産科婦人科

Usefulness of CARG score in elderly gynecologic cancer patients

Sayaka Masuda・Kentaro Nakayama・Seiya Sato・Hiroki Sasamori・Kosuke Kanno・Kan Makihara
Kiyoka Sawada・Yuki Nonomura・Hitomi Yamashita・Tomoka Ishibashi・Masako Ishikawa・Satoru Kyo

Department of Obstetrics and Gynecology, Shimane University Faculty of Medicine

【目的】高齢の担癌患者は若年者に比べ化学療法による有害事象の発生リスクが高いことから，その事前予測は安全な治療遂行の一助となる。今回我々は，高齢者に対する化学療法時の有害事象発生リスク評価ツールであるCARG（Cancer and aging research group）scoreの，高齢婦人科がん患者における有用性について検討した。
【方法】2014年４月から2020年12月までに，当院で初回化学療法を開始した65歳以上の婦人科がん患者54例を対象とした。全症例において，化学療法開始前のCARG scoreを算出し，Grade 3以上の有害事象の発生頻度との関連性を後方視的に検討した。
【結果】卵巣癌が24例，子宮体癌が30例で，全ての症例において化学療法レジメンはTC（paclitaxel+carboplatin）またはTC+Bev（bevacizumab）療法を実施していた。CARG scoreによる有害事象の発生リスク分類は，中リスク群40例，高リスク群14例で，低リスク群に該当する症例はなかった。高リスク群では年齢75歳以上（p＜0.001），クレアチニンクリアランス60ml/min未満の腎機能低下（p＝0.021），ヘモグロビン10g/dl未満の貧血（p＝0.002）を有する患者が中リスク群と比較して多かった。両群間で化学療法の完遂率に差はなかったものの，高リスク群ではGrade 3以上の貧血（p＝0.024），末梢神経障害（p＝0.049）の発生頻度が優位に高かった。
【結論】CARG scoreは婦人科領域においても，化学療法の有害事象発生リスクが高い高齢者の選別に有用であると考えられた。

Purpose: We aimed to clarify the usefulness of the Cancer and Aging Research Group (CARG) score, a tool for assessing the risk of adverse events during chemotherapy in elderly patients with gynecologic cancer.
Methods: Gynecologic cancer patients aged ≥ 65 years (n = 54) who underwent their first round of chemotherapy were included. CARG scores were calculated from the start of chemotherapy, and any factors associated with the frequency of adverse events (grade 3 or higher) were retrospectively examined.
Results: There were 24 cases of ovarian cancer and 30 cases of endometrial cancer. The risk of adverse event occurrences based on the CARG score was 40 in the medium-risk group, 14 in the high-risk group, and zero in the low-risk group. The high-risk group had more patients aged ≥ 75 years (p < 0.001) with decreased renal function (Ccr 60 ml/min, p = 0.021) and anemia (Hgb 10 g/dl, p = 0.02) compared to the medium-risk group. The high-risk group saw a greater frequency of grade 3, severe anemia (p = 0.024), and peripheral neuropathy (p = 0.049).
Conclusion: The CARG score could be useful in selecting elderly patients at high risk of developing adverse events from gynecologic chemotherapy.

キーワード：高齢者，化学療法，有害事象
Key words：CARG score, chemotherapy, adverse events

緒　　言

超高齢社会に突入した現在，医学の進歩による平均寿命，健康寿命の延伸も相まって高齢担癌患者の割合は増加傾向にある[1)]。婦人科領域でも高齢者のがん治療にあたることは稀ではなく，高齢進行卵巣癌患者でも治療に耐えうると判断されれば積極的な治療介入が考慮される[2) 3)]。一般に高齢者は，身体機能・臓器機能・認知機能の低下や，併存症による多剤内服，老年症候群など，生活機能の低下につながる多様な背景を抱えていることから，高齢担癌患者は若年担癌患者に比べ化学療法における有害事象の発生リスクが高い[4) 5)]。そのため高齢者のがん治療は有効かつ安全な治療方法を適切に選択することが肝要であり，事前に治療効果およびリスクを予測

する必要がある。

高齢者における化学療法の有害事象を予測するツールとしてCARG（cancer and aging research group）scoreがある[6]。これは米国で65歳以上の患者250人を対象としたコホート研究から開発された評価ツールで，年齢，癌腫，化学療法レジメン，聴力，血液・腎機能，高齢者総合機能評価（CGA: Comperehensive geriatric assessment）による活動レベル（服薬能力，身体活動，社会活動）などといった項目からなる。算出された合計点数から０－５点を有害事象発生の低リスク，６－９点を中リスク，10点以上を高リスクとしてGrade 3以上の有害事象発生リスクを予測する（表１）。CARG scoreは米国臨床腫瘍学会（ASCO: American Society of Clincal Oncology）のガイドラインにおいて，高齢者機能評価（GA: geriatric assessment）の一つとして有用とされている[7]。一方，本邦では高齢がん患者に対する包括的評価の重要性について認知はされているものの，実臨床の場で十分な機能評価ができていないのが現状である。そこで，CARG scoreが高齢婦人科がん患者の化学療法施行時における有害事象の発生リスクを評価するのに有用かどうかを後方視的に検討した。

対象と方法

2014年４月から2020年12月までに，当院で初回化学療法を開始した65歳以上の婦人科がん患者54例を対象とした。電子カルテデータから化学療法開始前のCARG scoreを算出し，Grade 3以上の有害事象の発生頻度とその関連性について評価した。統計解析はFisherの正確確立検定を用いて検定し，p＜0.05のとき有意差ありと判定した。有害事象についてはCommon Terminology Criteria for Adverce Events（CTCAE）version 4.0にて評価した。本研究は当施設の医学研究倫理委員会にて承認を得ている。

表１　CARG（cancer and aging research group）score

項目	詳細	点数
年齢	72歳以上	2
	65-71歳	0
癌種	尿生殖器/消化器	2
	その他	0
投与量	標準	2
	減量	0
化学療法薬剤数	多剤	2
	単剤	0
耳の聞こえ	普通/悪い/全く聞こえない	2
	極めて良い/良い	0
ヘモグロビン	男性11未満/女性10未満	3
	男性11以上/女性10以上	0
半年間での転倒歴	あり	3
	なし	0
薬の自己管理	手助けが必要/不可能	1
	可能	0
100m程度の歩行	制限あり	2
	制限なし	0
1か月での対人関係での制限（身体的、精神的）	なし/ごく一部	1
	一部/ほぼいつも/いつも	0

結　果

54例のうち，卵巣癌が24例，子宮体癌が30例で

表２　本検討でのリスクスコア

合計リスクスコア		n (%)
低	0~3	0 (0.0)
	4~5	0 (0.0)
中	6~7	19 (35.2)
	8~9	21 (38.9)
高	10~11	8 (14.8)
	12~19	6 (11.1)

表３　患者背景

		中リスク群 (N=40) n (%)	高リスク群 (N=14) n (%)	p-value
年齢				
	65-74	31 (77.5)	3 (21.4)	<0.001
	75-	9 (22.5)	11 (78.6)	
BMI kg/m2				
	＜25	29 (72.5)	9 (64.3)	0.735
	≧25	11 (27.5)	5 (35.7)	
CCr ml/min				
	＜60	3 (7.5)	5 (35.7)	0.021
	≧60	37 (92.5)	9 (64.3)	
Hgb g/dl				
	<10	5 (12.5)	8 (57.1)	0.002
	≧10	35 (87.5)	6 (42.9)	
癌腫				
	卵巣癌	17 (42.5)	7 (50.0)	0.757
	子宮体癌	23 (57.5)	7 (50.0)	
FIGO stage分類				
	I	19 (47.5)	4 (28.6)	0.259
	II	0 (0.0)	0 (0.0)	
	III	13 (32.5)	4 (28.6)	
	IV	8 (20.0)	6 (42.9)	
化学療法レジメン				
	TC＋Bev	8 (19.0)	3 (21.4)	1
	TC	32 (80.0)	11 (78.6)	

BMI：Body mass Index
CCr：Creatinine Clearance
Hgb：Hemoglobin
FIGO：Federation Internationale de Gynecologie et de Obstetrique
TC：paclitaxel+carboplatin
Bev：bevacizumab

あった。化学療法レジメンはTC療法（paclitaxel: 175mg/m^2, carboplatin: AUC 5, triweekly 6 cycles）またはTC+Bev療法（bevacizumab: 15mg/kg, triweekly 6 cycles）であった。CARG Scoreから中リスク群は40例，高リスク群は14例であった（表２）。低リスク群は存在しなかったため，以後２群間での比較を行った。

患者背景を表３に示す。高リスク群の78.6%（11/14）が75歳以上の後期高齢者であり，中リスク群と比較して年齢が有意に高かった（p＜0.001）。また，クレアチニンクリアランス（Ccr）が60ml/min未満の症例が中リスク群では7.5%（３/40）であったのに対して，高リスク群では35.7%（５/14）と多かった（p＝0.021）。さらに，高リスク群の57.1%（８/14）は化学療法前からヘモグロビン（Hgb）値が10g/dl未満であり，中リスク群と比較してHgb値が有意に低かった（p＝0.002）。両群間で，その他の項目であるBMI，癌腫，FIGO stage分類，化学療法レジメンの分布に差はなかった。

化学療法６サイクルの完遂率は全体の88.9%（48/54）で，中リスク群は92.5%（37/40），高リスク群は78.6%（11/14）であり２群間で有意差を認めなかった。化学療法を中止した症例は全体で６例あり，その理由は重症感染症（１例），急性心不全（１例），G-CSF（granulocyte-colony stimulating factor）投与に起因した大血管炎（１例），発熱性好中球減少（１例）といったGrade 4の有害事象，化学療法中のPerformance Statusの著しい低下（１例），本人希望（１例）であった。化学療法開始前から腹水貯留によるPSの悪化がみられたことで高リスク群の２例において，初回から薬剤を減量して投与されていた。治療途中で薬剤減量を行った症例は11例（中リスク群７例，高リスク群４例）で，減量理由はGrade 2以上の末梢神経障害（７例）が最も多く，その他，好中球減少（２例），下痢（１例）といったGrade 3の有害事象や腎機能低下（１例）であった。

Grade 3以上の有害事象を表４，表５に示した。高リスク群におけるGrade 3の貧血の頻度は中リスク群と比べて有意に高かった（P＝0.024）。血小板減少についてはGrade 4以上の出現を認めなかった（表４）。非血液毒性有害事象の頻度に関しては，高リスク群においてGrade 3の末梢神経障害の出現頻度が有意に高かった（P＝0.049）（表５）。

表４　有害事象の比較（血液毒性）

		中リスク群 (N=40) n (%)	高リスク群 (N=14) n (%)	p-value
Grade3				
	好中球減少	8 (20.0)	3 (21.4)	1
	貧血	5 (12.5)	6 (42.6)	0.024
	血小板減少	4 (10.0)	0 (0.0)	0.259
	発熱性好中球減少症	2 (5.0)	0 (0.0)	1
Grade4				
	好中球減少	20 (50.0)	4 (28.6)	0.218
	貧血	3 (7.5)	1 (7.1)	1
	血小板減少	0 (0.0)	0 (0.0)	
	発熱性好中球減少症	1 (2.5)	0 (0.0)	1

表５　有害事象の比較（非血液毒性）

		中リスク群 (N=40) n (%)	高リスク群 (N=14) n (%)	p-value
Grade3				
	末梢神経障害	1 (2.5)	3 (21.4)	0.049
	口内炎	1 (2.5)	0 (0.0)	1
	血管炎	1 (2.5)	0 (0.0)	1
	高血圧	1 (2.5)	0 (0.0)	1
	蛋白尿	1 (2.5)	1 (7.1)	0.455
	感染性腸炎	1 (2.5)	2 (14.3)	0.161
	尿路感染	0 (0.0)	1 (7.1)	0.259
Grade4				
	感染症	0 (0.0)	1 (7.1)	0.259
	心不全	0 (0.0)	1 (7.1)	0.259

考　　案

本検討ではCARG scoreによる有害事象の発生リスク分類を行い，高リスク群では75歳以上の年齢，化学療法開始前の腎機能低下および貧血を示す患者が中リスク群と比べて多いこと，また，高リスク群ではGrade 3以上の貧血，末梢神経障害の発生頻度が有意に高いことを明らかにした。本検討で治療薬として使用されたcarboplatinは白金製剤の一種で，腎排泄を示す抗がん剤である[8]。一方，paclitaxelは肝代謝と胆汁排泄に依存したタキサン系の抗がん剤[9) 10)]である。高齢者は若年者と比較して腎臓や肝臓などの多臓器機能が低下[11)]していることから，抗がん剤の代謝能が低下し化学療法の有害事象の出現が助長されたと考えられた。本検討において，出現頻度に有意な差を認めた有害事象は貧血，末梢神経障害のみであった。その理由については今後の検討が必要であり，症例数を増やして検証を行う予定である。

CARG scoreは米国において65歳以上の患者250人を対象としたコホート研究から開発された[6)]。化学療法の有害事象の発生率と関連し，CARG scoreが低い患者の37%に化学療法による有害事象が生じたのに対して，CARG scoreが中等度の患者は62%，高い患者では70%に発生した[6)]。この方法は化学療法の有害事象発生リスクを予測するうえで，従来のKarnofsky Performance Statusよりも優れているとされた[6)]。CARG scoreの欠点として，がんの種類別，がんの進行期，化学療法のレジメン内容を問わないスコアリングシステムであること

が挙げられる。近年Chrischilles et al.によって，高齢者の早期乳癌患者に特化した化学療法による有害事象を予測するCARG-Brest cancerが開発された[12]。これは従来のCARG scoreに，乳癌の進行期，化学療法レジメン，予定治療期間，肝機能が新たな評価項目として加えられており，これまでのCARG scoreに比べて有害事象の予測能力がより向上された。これまでに，婦人科がんに特化したCARG scoreの検証をおこなっている報告は少ない。Yoshida et al.は，65歳以上の婦人科がん患者35症例をCARG scoreに基づいて低リスク群，中リスク群，高リスク群に分けて有害事象の発生率，治療中断率を比較した結果，リスク群間で有害事象の個数，発生率，治療中断率に有意な差を認めた[13]。我々の検討では低リスク群に該当する症例がなく，中リスク，高リスク群間での比較となったものの，婦人科がんにおけるCARG scoreの一定の有用性を示した。今後，婦人科がんに特化したCARG scoreを確立するために，高齢者の臓器機能低下の誘因となり得る糖尿病，高血圧，高脂血症等の合併症の有無やその重症度の評価が必要である。本邦での更なるCARG scoreの有用性を検証するとともに，婦人科がん患者の化学療法における精度の高い有害事象の予測評価法の開発が望まれる。

CARG score以外の高齢者の化学療法の有害事象リスクを評価するツールとして，CRASH（Chemotherapy Risk Assessment Scale for High age）scoreがある[14]。これはMoffitt Cancer Centerの研究者らによって開発されたスコアであり，使用する化学療法レジメンのほか，クレアチン，アルブミン，Hgb，乳酸脱水素酵素といった臨床検査値や，手段的日常生活動作（IADL），ミニメンタルステート検査（MMSE），簡易栄養状態評価表（MNA）といった機能的，精神的，栄養学的状態から多角的に有害事象の発生予測を行う。CRASH scoreの特徴は血液毒性，非血液毒性それぞれの有害事象リスクを算出し，総体的にも有害事象のリスクを算出して評価予測ができることである。CARG score，CRASH scoreの有効性の比較についてはさまざまな検証がなされている[15) 16)]が，未だその優越に関する結論はでておらず，いずれも高齢者における化学療法の有害事象予測ツールとして有用とされている[7) 15) 16)]。本検証ではCRASHスコアについては検討しておらず，CRASH scoreの有用性，CARG scoreとの比較検証については今後の課題である。

本検討においてCARG score高値と化学療法後のGrade 3の貧血および末梢神経障害の発生頻度に関連性が示されたことから，CARG scoreは婦人科領域において化学療法の有害事象発生リスクが高い高齢者の選別に有用な可能性がある。高リスク患者を把握することで抗がん剤の減量投与が考慮され，有害事象の発生予防に努めることができる。今後，婦人科がんに特化したCARG scoreを確立するためにさらなる改良が望まれる。

文　献

1）国立がん研究センターがん対策情報センターがん情報サービス：がん統計2017, http://ganjoho.jp/reg_stat/statistics/index.html. [2021.06.03].

2）Eric LE, William PT, Douglas AL, Stuart ML, Carol LB, Carol A, Jae H, Richard RB, Dennis SC. Response and outcomes in elderly patients with stages IIIC-IV ovarian cancer receiving platinum-taxane chemotherapy. Gynecol Oncol 2007; 106(2): 381–387.

3）Hilpert F, du Bois A, Greimel ER, Hedderich J, Krause G, Venhoff L, Loibl S, Pfisterer J. Feasibility, toxicity and quality of life of first-line chemotherapy with platinum/paclitaxel in elderly patients aged≧70 years with advanced ovarian cancer-a study by the AGO OVAR Germany. Ann Oncol 2007; 18(2): 282–287.

4）Chrischilles EA, Pendergast JF, Kahn KL, Wallace RB, Moga DC, Harrington DP, Kiefe CI, Weeks JC, West DW, Zafar SY, Fletcher RH. Adverse events among the elderly receiving chemotherapy for advanced non-small-cell lung cancer. J Clin Oncol 2010; 28(4): 620–627.

5）Smith BD, Smith GL, Hurria A, Hortobagyi GN, Buchholz TA. Future of cancer incidence in the United States: Burdens upon an aging, changing nation. J Clin Oncol 2009; 27(17): 2758–2765.

6）Hurria A, Togawa K, Mohile SG, Owusu C, Klepin HD, Gross CP, Lichtman SM, Gajra A, Bhatia S, Katheria V, Klapper S, Hansen K, Ramani R, Lachs M, Wong FL, Tew WP. Predicting chemotherapy toxicity in older adults with cancer: a prospective multicenter study. J Clin Oncol 2011; 29(25): 3457–3465.

7）Mohile SG, Dale W, Somerfield MR, Schonberg MA, Boyd CM, Burhenn PS, Canin B, Cohen HJ, Holmes HM, Hopkins JO, Janelsins MC, Khorana AA, Klepin HD, Lichtman SM, Mustian KM, Tew WP, Hurria A. Practical assessment and management of vulnerabilities in older patients receiving chemotherapy: ASCO guideline for geriatric oncology. J Oncol Pract 2018; 14(7): 442–446.

8）Calvert AH, Harland SJ, Newell DR, Siddik ZH, Harrap KR. Phase I studies with carboplatin at the royal marsden hospital. Cancer Treat Rev 1985; 12:

51–57.
9）Gianni L, Kearns CM, Giani A, Capri G, Viganó L, Lacatelli A, Bonadonna G, Egorin MJ. Nonlinear pharmacokinetics and metabolism of paclitaxel and its pharmacokinetic/pharmacodynamics relationships in humans. J Clin Oncol 1995; 13(1): 180–190.
10）Sparreboom A, Huizing MT, Boesen JJ, Nooijen WJ, van Tellingen O, Beijnen JH. Isolation, purification, andbiological activity of mono- and dihydroxylated paclitaxel metabolites from human feces. Cancer Chemother Pharmacol 1995; 36(4): 299–304.
11）Sawhney R, Sehl M, Naeim A. Physiologic aspects of aging: impact on cancer management and decision making, part I. Cancer J 2005; 11(6): 449–460.
12）Magnuson A, Sedrak MS, Gross CP, Tew WP, Klepin HD, Wildes TM, Muss HB, Dotan E, Freedman RA, O'Connor T, Dale W, Cohen HJ, Katheria V, Arsenyan A, Levi A, Kim H, Mohile S, Hurria A, Sun CL. Development and validation of a risk tool for predicting severe toxicity in older adults receiving chemotherapy for early-stage breast cancer. J Clin Oncol 2021; 39(6): 608–618.
13）Yoshida H, Shintani D, Kawashima N, Fujiwara K. Predicting toxicity of platinum and taxane-based chemotherapy in older patients with gynecologic cancer. J BUON 2020; 25(2): 736–742.
14）Extermann M, Boler I, Reich RR, Lyman GH, Brown RH, DeFelice J, Levine RM, Lubiner ET, Reyes P, Schreiber FJ 3rd, Balducci L. Predicting the risk of chemotherapy toxicity in older patients: the chemotherapy risk assessment scale for high-age patients (CRASH) score. Cancer 2012; 118(13): 3377–3386.
15）Ortland I, Mendel Ott M, Kowar M, Sippel C, Jaehde U, Jacobs AH, Ko YD. Comparing the performance of the CARG and the CRASH score for predicting toxicity in older patients with cancer. J Geriatr Oncol 2020; 11(6): 997–1005.
16）Zhang J, Liao X, Feng J, Yin T, Liang Y. Prospective comparison of the value of CRASH and CARG toxicity scores in predicting chemotherapy toxicity in geriatric oncology. Oncol Lett 2019; 18(5): 4947–4955.

【連絡先】
桝田沙也加
島根大学医学部附属病院産科婦人科
〒693-8501　島根県出雲市塩冶町89-1
電話：0853-23-2111　FAX：0853-20-2317
E-mail：sawayaka0415@yahoo.co.jp

現代産婦人科　Vol.70 No.1，2021 年，pp.227-231

術前に卵巣原発胚細胞性腫瘍を疑ったが，傍卵巣の平滑筋肉腫であった一例

篠原　文香[1)]・峯田あゆか[1)]・乾　宏彰[1)]・香川　智洋[1)]・阿部　彰子[1)]
西條　康代[3)]・西村　正人[1)]・苛原　稔[2)]・岩佐　武[1)]

1）徳島大学大学院医歯薬学研究部　産科婦人科学分野
2）徳島大学大学院医歯薬学研究部
3）徳島大学病院　病理部

A case of leiomyosarcoma, although a primary ovarian embryonic cell tumor was suspected before surgery: a case report

Ayaka Shinohara[1)]・Ayuka Mineda[1)]・Hiroaki Inui[1)]・Tomohiro Kagawa[1)]・Akiko Abe[1)]
Yasuyo Saijo[3)]・Masato Nishimura[1)]・Minoru Irahara[2)]・Takeshi Iwasa[1)]

1）Department of Obstetrics and Gynecology, Tokushima University Graduate School of Biomedical Sciences
2）Tokushima University Graduate School of Biomedical Sciences
3）Division of Pathology, Tokushima University Hospital

症例は26歳女性，０妊０産。下腹部膨満感で近医受診しCTにて骨盤内腫瘤を認め当科紹介。LDH 675U/lと高値，骨盤部MRIより右卵巣の高悪性度の胚細胞性腫瘍（未分化胚細胞腫）が疑われた。術中迅速では肉腫様形態を示す高悪性度の腫瘍の診断で，年齢を考慮し妊孕性温存手術（腫瘍摘出術＋右付属器摘出＋大網切除）を施行した。腫瘍は腸間膜と強固な癒着を認め，病理診断は傍卵巣に位置する平滑筋肉腫であった。腸間膜に広範囲に癒着していたことを考慮し後療法として化学療法を行う方針とした。妊孕性，治療効果を考えAdriamycin単剤で治療を行った。計３コース終了後７か月で，腹腔内再発を認め化学療法を施行中である（Gemcitabine＋Docetaxel併用療法）。
平滑筋肉腫は稀少疾患であり，本症例は解剖学的位置関係より腸間膜，腸間膜血管，後腹膜原発が考えられた。子宮付属器以外の可能性が術前に診断できれば外科などにコンサルトの対応が可能となる。また原発不明の骨盤内腫瘤について造影CTでの栄養血管の評価は卵巣原発か否かの術前評価の一助となる可能性がある。

A 26-year-old woman visited the clinic reporting a feeling of fullness of the abdomen. A computed tomography (CT) scan revealed an intrapelvic mass. The patient's LDH was high and a pelvic MRI suggested a high-grade germ cell tumor (dysgerminoma) in the right ovary. Surgery was performed, and the intraoperative pathological diagnosis suggested a high-grade sarcomatoid tumor. A tumor resection, right adnexal resection, and omentectomy followed. The tumor showed adhesions to the mesentery, and the pathological diagnosis was paraovary located leiomyosarcoma. Postoperative therapy was decided to be Adriamycin coupled chemotherapy (three courses) due to the extensive adherence to the mesentery. Seven months later, intra-abdominal recurrence was observed, and chemotherapy was administered with gemcitabine and docetaxel.
Leiomyosarcoma is a rare disease, and the anatomical positional relationship suggests that the tumor arose from the mesentery, mesenteric blood vessels, or retroperitoneum. If we consider that the tumor might not have arisen preoperatively from the gynecological organs, it will be possible to provide surgical consultation. In addition, evaluating the pelvic mass-feeding blood vessels using contrast-enhanced CT may help during the preoperative evaluation to determine whether the organ of origin is the ovary or not.

キーワード：骨盤内腫瘍，平滑筋肉腫，画像評価，栄養血管
Key words：pelvic tumor, leiomyosarcoma, image evaluation, feeding blood vessels

緒　　言

平滑筋肉腫は平滑筋細胞より発生する腫瘍であり，主に子宮，消化管，血管より発生する希少疾患である。今回我々は術前に卵巣原発胚細胞性腫瘍を疑ったが，傍卵巣に位置する平滑筋肉腫であった一例を経験した。また骨盤内腫瘤の原発臓器に関する画像的評価について，文献的考察を加え報告する。

症　　例

患者：26歳女性。
主訴：下腹部膨満感。
既往歴：14歳時に骨腫瘍，経過観察で治癒。
妊娠歴：０妊０産。

現病歴：下腹部膨満感のため近医を受診，腹部造影CTを施行されたところ，腹部～骨盤部にかけてそれぞれ26cm大，10cm大の腫瘍性病変を指摘されたため精査加療目的に当科紹介受診となった。

初診時現症：身長157cm，体重54.5kg，血圧112/61mmHg，脈拍 92回/分，腹部は軽度膨隆し全体に硬い腫瘤を触れる，下腹部痛なし。

初診時検査所見：血液検査にてLDH 675U/l，D-dimer 4.6μg/mlと上昇し，腫瘍マーカーはCA125 142U/ml，CA19-9 91U/mlと異常高値を認めた。その他の血液一般検査，腎機能，肝機能，AFP，CEAは正常範囲内であった。

胸腹骨盤部造影CT：下腹部～上腹部にかけて16×10×23cmの巨大腫瘍を認めた。内部に不均一な濃染部位があり，内部壊死の所見を呈していた。骨盤部左側に内部に水，脂肪成分を含む９×６cmの腫瘍を認めた（図１）。傍大動脈近傍に１cm前後のリンパ節を認めた。

腹骨盤部造影MRI：腹部～骨盤部にかけて26×19cmの充実性腫瘤を認めた。辺縁優位に造影早期相から強い高信号，内部壊死を思わせる不整形の不染域や出血性変化が目立って見られ，右卵巣の高悪性度の胚細胞性腫瘍が疑われた。腫瘤の左側に接して内部に脂肪成分を含む10cm程度の腫瘤を認め，成熟嚢胞性奇形腫が疑われた（図２）。骨盤内に腫大リンパ節は認めなかった。

下肢静脈超音波検査：明らかな血栓は認めなかった。

以上より，右卵巣腫瘍（未分化胚細胞腫疑い），左卵巣嚢腫（成熟嚢胞性奇形腫疑い）と診断し，右付属器切除＋左卵巣嚢腫摘出術を施行する方針となった。

手術所見：腹腔内は黄色調の腹水少量を認めた。大型腫瘍は一塊となり腸管および後腹膜と広範囲に癒着していた。凝固止血しつつ腫瘍と癒着部分を剥離し，腫瘍を遊離した。右側の卵管，卵巣固有靭帯，骨盤漏斗靭帯を切断し腫瘍を摘出した。左付属器に肉眼的に明らかな異常は認めなかった。腫瘍の術中迅速診断は肉腫様形態を示す高悪性度腫瘍の疑いで，年齢を考慮し妊孕性温存手術として腫瘍摘出術＋右付属器摘出術に加えて大綱切除を追加した。回腸末端の腸間膜が10cm程度欠損したため血流を確認後縫合した。肉眼的完全切除であった。

病理組織診断：摘出された25×19×11cm大の充実性腫瘍は灰白色調の割面像を呈し，出血や壊死を伴っていた（図３－１）。組織学的に，紡錘形～短紡錘形核を有する腫瘍細胞が束状に増殖し，細胞密度は中等度以上で，腫瘍内壊死を伴っていた。多形細胞や多核細胞もみられ，分裂像は10高倍率視野で10個以上であった（図３－２）。免疫染色では，腫瘍細胞にdesmin，SMA，h-caldesmon，HHF-35陽性像が認められ（図３－３），CD34やc-kit，DOG1，myogenin，S100，MDM2，CDK4は陰性であった。増殖活性を示唆するKi-67陽性率は46.8%と高値であった。また腹水細胞診の診断はNegativeであった。以上の所見から，平滑筋分化を示す高悪性度の紡錘形腫瘍と考えられ，平滑筋肉腫と診断された。右卵巣には10.5×８×６cm大の成熟嚢胞性奇形腫が認められ，腫瘍の表面には切断された虫垂組織が付着して見られた。しかし，平滑筋肉腫は奇形腫や右卵巣以外から発生しており，虫垂や血管との連続性も見られなかった。以上より，傍卵巣領域に発生した平滑筋肉腫と診断された。

術後経過：術後５日目より嘔吐症状があり，腸閉塞の診断で保存的加療を行ったが改善せず，術後32日目に開腹にてイレウス解除術を施行し，症状は改善した。

図１　胸腹骨盤部造影CT
骨盤内に16×10×23cmの巨大腫瘤を認める。内部に不均一な濃染部位があり，内部壊死が示唆された。骨盤部左側に内部に水，脂肪成分を含む９×６cmの腫瘤（矢印）を認め左卵巣嚢腫（成熟嚢胞性奇形腫）疑い。

図２　腹骨盤部造影MRI（T2強調矢状断像）
腹部～骨盤部にかけて26×19cmの充実性腫瘤を認める。辺縁優位に造影早期相から強い高信号，内部壊死を思わせる不染域や出血あり。右卵巣の未分化胚細胞腫疑い。

肉眼的に完全切除であったが腫瘍が腸管，後腹膜に強く癒着していたため術後化学療法を行う方針とした。軟部肉腫のレジメを参考にAdriamycin＋Ifosfamide併用療法，Adriamycin単剤，Gemcitabine+Docetaxel併用療法を検討し，卵巣毒性と生存期間への効果を考慮してAdriamycin単剤を選択した。Adriamycin 60mg/m^{2}で３コース（３週間ごと）投与後７か月で，原発腫瘍の発生部位と思われる右付属器領域上方の後腹膜上に再発

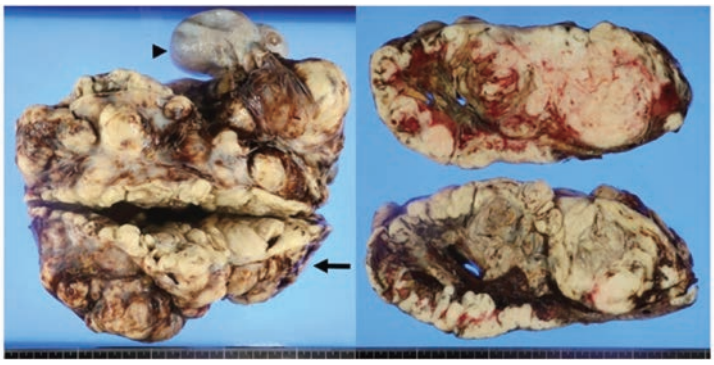

３－１　マクロ：傍卵巣領域の平滑筋腫（矢印）と右卵巣の成熟嚢胞性奇形腫（矢頭）。平滑筋肉腫は灰白色調の割面像を呈し，出血や壊死を伴っていた。平滑筋肉腫と成熟嚢胞性奇形腫との連続性はなかった。

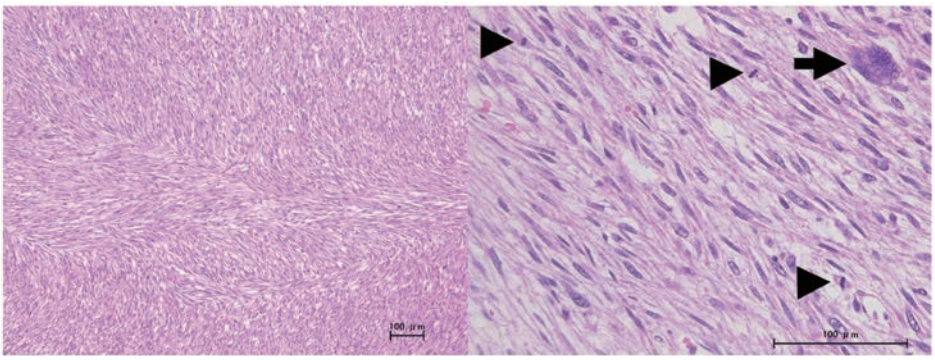

３－２　HE染色（平滑筋肉腫）：紡錘形態を示す腫瘍細胞が束状に増殖しており，多核細胞（矢印）や核分裂像（矢頭）が容易に認められた。

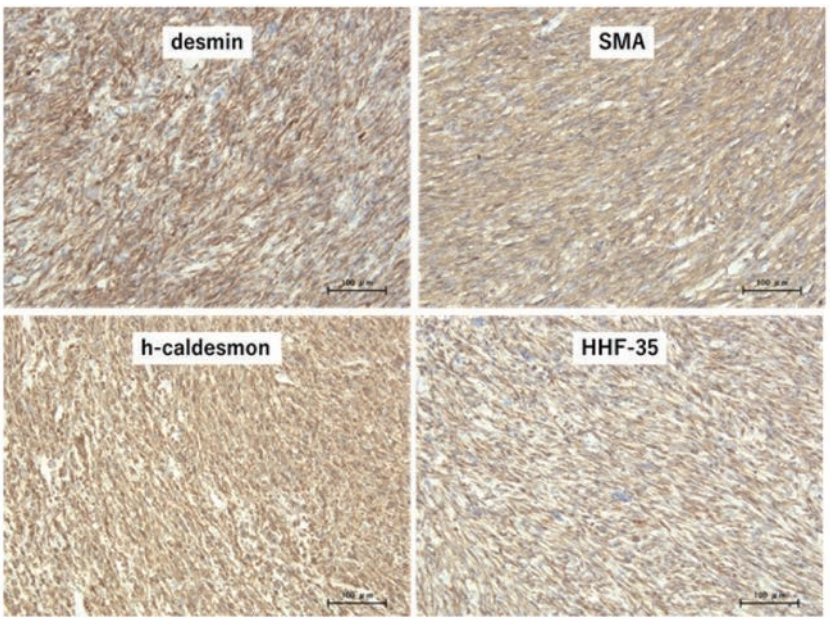

３－３　免疫染色：腫瘍細胞はdesminやSMA，h-caldesmon，HHF-35などの平滑筋マーカーに陽性を示した。

図３　病理所見
（3-1：マクロ像　3-2：HE染色　3-3：免疫染色）

を認め，現在化学療法を施行中である（Gemcitabine＋Docetaxel併用療法，Gemcitabine 800mg/m² Docetaxel 60mg/m²）。

考　　案

平滑筋肉腫は平滑筋細胞を起源とする悪性軟部腫瘍の一種である。悪性軟部腫瘍は悪性腫瘍全体の1.5％を占め[1]，平滑筋肉腫はそのうち８％とされている[2]。発生部位としては平滑筋を有するすべての臓器より発生しうるが大部分が子宮や消化管である[3]。

軟部肉腫の治療は手術による摘出が第一選択であり，補助化学療法は有効性が完全には明らかになっていない。NCCN2021のガイドラインによると，肉腫の術後化学療法としてはAdriamycin単独などが推奨されている[4]。切除可能な軟部肉腫に対して補助化学療法の有効性を評価する18のシステマティックレビューにおいて，アントラサイクリン薬（Adriamycinまたはepirubicin）とIfosfamide併用による術前および術後補助化学療法の追加は，手術単独または手術＋放射線療法併用と比較してハザード比（HR）0.56（95% CI，0.36－0.85；p＝0.01）と有意に死亡率の低下を認めている[5]。しかし，本症例のような若年発症の場合，Ifosfamideによる卵巣毒性が懸念される[6]。Judson et al.の報告では局所進行，切除不能，または転移性の高悪性度軟部肉腫の患者455人に対するランダム化比較試験においてAdriamycin単剤とAdriamycin＋Ifosfamide併用療法を比較して全生存期間に有意な差を認めなかった[7]。このことを踏まえ，本人の卵巣機能温存の希望が強かったことを考慮し，本症例ではAdriamycin単剤による術後化学療法を行った。2008年の軟部肉腫に対する術後化学療法のメタ解析によるとAdriamycinを400－600mg/m²投与した12のランダム化比較試験にてHR 0.75（95% CI，0.56－1.01；p＝0.055）と局所再発の有意な低下は認めていないが，遠隔転移はHR 0.69（95% CI，0.56－0.86；p＝0.001）と有意な低下を認めている。Adriamycin＋Ifosfamideの併用においてもHR 0.66（95% CI，0.39－1.12；p＝0.12）と有意な局所再発の低下は認めていない[5]。本症例ではAdriamycinを60mg/m²で３コースに留めたため，投与量が十分ではない可能性があるが，Adriamycin５－６コースあるいはAdriamycin＋Ifosfamide併用で行ったとしても，局所再発が制御できたかは不明である。術後化学療法のレジメと総投与量については今後も検討が必要と思われる。

また本症例は術前の画像診断において術前診断は右卵巣腫瘍（未分化胚細胞腫疑い）と左卵巣嚢腫（成熟嚢胞性奇形腫疑い）であったが，実際は右傍卵巣の平滑筋肉腫と右卵巣の成熟嚢胞性奇形腫であり術前診断が困難であった。平滑筋肉腫の原発臓器は，癒着部位より腸間膜，腸間膜血管，後腹膜などが推定されるが，摘出標本の病理診断ではそれらの臓器との連続性は確認できず，原発臓器の診断には至らなかった。

骨盤内腫瘍の画像診断の多くは腫瘍の位置，解剖学的ランドマークまたは画像の特徴等で評価を行うが，骨盤内の大きな腫瘤（５cmを超えるもの）は解剖学的構造のゆがみにより位置的評価が難しい[8]。骨盤内腫瘍を卵巣原発と診断する際にLee et al.の報告では造影CTにて卵巣を出入りする卵巣動静脈が腫瘤に直接流入している像，いわゆるovarian vascular pedicle signが有用であると述べている。卵巣または子宮の漿膜付近の腫瘤を有する131人の患者の前向き試験で，ovarian vascular pedicle signが陽性の場合に腫瘤が卵巣原発である確率は感度92%，特異度87%，陽性的中率97%，陰性的中率69%であったと報告している[9]。さらにLi et al.の報告では栄養血管の評価を行うことが骨盤内腫瘍の原発部位の同定に有用と述べている。卵巣由来であれば栄養血管は子宮動脈の卵巣枝や卵巣動脈が多く，腸管由来であれば腸間膜動脈の枝の流入を認めることが多い。6.5cm以上の骨盤内腫瘍を有する患者131人に対してCTでの腫瘍栄養血管と卵巣静脈の評価を行った後ろ向き試験で，腫瘍栄養動脈が子宮動脈卵巣枝または卵巣動脈であることかつ卵巣静脈の流入を認めることを卵巣原発腫瘍の陽性所見として使用した場合，感度97.8%，特異度84.2%，

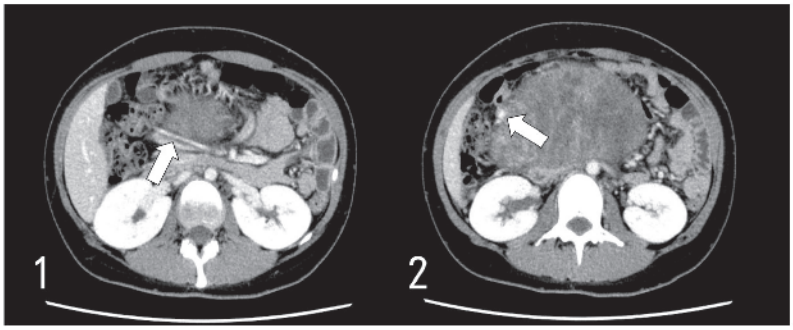

図４　胸腹骨盤部造影CT
上腸間膜動脈の枝からの流入血管を認め（４－１矢印，４－２矢印），巨大腫瘤では左右いずれもovarian vascular pedicle signは認めず。

陽性的中率93.8%，陰性的中率94.1%，診断精度93.9%で卵巣原発腫瘍の診断が可能であった[10]。

本症例で同様の検討をしたところ，術前の造影CTにおいて巨大腫瘤は上腸間膜動脈の枝からの流入血管を認め（図４），左右いずれもovarian vascular pedicle signは認めなかった。術中所見で腫瘍摘出時に腸間膜に10cm程度の損傷を認めたことからも実際に腸間膜からの栄養血管があったものと推測される。

術前に上記の診断ができていれば，巨大腫瘤は卵巣原発でない可能性を考慮し，事前に外科へのコンサルトができたと思われる。外科との連携があれば腸管や腸間膜からの発生を考えながらの手術が可能であったと考えられる。

結　　語

若年発症でLDH高値のため未分化胚細胞腫を疑ったが，傍卵巣に位置する平滑筋肉腫であった一例を経験した。巨大骨盤内腫瘍の場合，原発臓器の術前診断が困難なことがあるが，子宮付属器以外の疾患が想定できれば事前に外科にコンサルトなどの対応が可能となると考える。原発不明の骨盤内腫瘍について造影CTでの栄養血管の評価は卵巣原発か否かの術前評価の一助となる可能性がある。

文　　献

1）Ferrari A, Sultan I, Huang TT, Rodriguez-Galindo C, Shehadeh A, Meazza C, Ness KK, Casanova M, Spunt SL. Soft tissue sarcoma across the age spectrum: a population-based study from the Surveillance Epidemiology and End Results database. Pediatr Blood Cancer 2011; 57: 943–949.

2）Kransdorf MJ. Malignant soft-tissue tumors in a large referral population: distribution of diagnoses by age, sex, and location. Am J Roentgenol 1995; 164: 129–134.

3）Singh Z. Leiomyosarcoma: A rare soft tissue cancer arising from multiple organs. Journal of cancer research and practice 2018; 5: 1–8.

4）NCCN Clinical Practice Guidelines in Oncology（NCCN Guidelines), Soft Tissue Sarcoma Version 2.2021.

5）Pervaiz N, Colterjohn N, Farrokhyar F, Tozer R, Figueredo A, Ghert M. A systematic meta-analysis of randomized controlled trials of adjuvant chemotherapy for localized resectable soft-tissue sarcoma. Cancer 2008; 113: 573–581.

6）Williams D, Crofton PM, Levitt G. Does ifosfamide affect gonadal function? Pediatr Blood Cancer 2008; 50: 347–351.

7）Judson I, Verweij J, Gelderblom H, Hartmann JT, Schöffski P, Blay JY, Kerst JM, Sufliarsky J, Whelan J, Hohenberger P, Krarup-Hansen A, Alcindor T, Marreaud S, Litière S, Hermans C, Fisher C, Hogendoorn PC, Dei Tos AP, van der Graaf WT. Doxorubicin alone versus intensified doxorubicin plus ifosfamide for first-line treatment of advanced or metastatic soft-tissue sarcoma: a randomised controlled phase 3 trial. Lancet Oncol 2014; 15: 415–423.

8）Szklaruk J, Tamm EP, Choi H, Varavithya V. MR imaging of common and uncommon large pelvic masses. Radiographics 2003; 23: 403–424.

9）Lee JH, Jeong YK, Park JK, Hwang JC. “Ovarian vascular pedicle” sign revealing organ of origin of a pelvic mass lesion on helical CT. Am J Roentgenol 2003; 181: 131–137.

10）Li Y, Zheng Y, Chen J, Chen X, Lin J, Cai A, Zhou X. Determining the organ of origin of large pelvic masses in females using multidetector CT angiography and three-dimensional volume rendering CT angiography. Eur Radiol 2015; 25: 1032–1039.

【連絡先】
篠原　文香
徳島大学大学院医歯薬学研究部産科婦人科学分野
〒770-8503　徳島県徳島市蔵本町３丁目 18-5
電話：088-633-7177　FAX：088-631-2630
E-mail：amori0923@gmail.com

地 方 学 会 欄

令和３年
鳥取産科婦人科学会
鳥取県産婦人科医会
総会ならびに学術講演会

日時：令和３年５月30日（日）13時30分
会場：西部医師会館 / 鳥取県医師会館

特別講演

座長　鳥取産科婦人科学会会長　　原　田　　省

『鳥取県の救急医療 ～産婦人科との関わりについて～』

鳥取大学医学部附属病院　救急科長　教授
上　田　敬　博　先生

一般講演

Session 1 （15：50～16：18）　　座長　高　橋　弘　幸（鳥取県立中央病院）

１．先天性リステリア感染症が疑われた１例

鳥取県立中央病院
○荒田　和也・圓井　孝志・澤田真由美・上垣　　崇・野中　道子
竹中　泰子・高橋　弘幸

２．帝王切開術後の子宮仮性動脈瘤破裂の１例

鳥取県立厚生病院
○松本　芽生・大川　雅世・木山　智義・周防　加奈・大野原良昌
皆川　幸久

３．当院で経験した胎児付属物血管腫の２例

鳥取県立厚生病院
○木山　智義・松本　芽生・圓井　孝志・周防　加奈・大野原良昌
皆川　幸久

４．当院における高齢妊娠の検討

鳥取大学
○長田　広樹・和田　郁美・中曽　崇也・池淵　　愛・森山真亜子
山根恵美子・東　　幸弘・佐藤　絵理・經遠　孝子・原田　　崇
谷口　文紀・原田　　省

Session 2（16：18～16：46） 座長　大野原　良　昌（鳥取県立厚生病院）

5．抗がん剤によるリコール現象を認めた２例

鳥取市立病院
○長治　　誠・早田　　裕・清水　健治

6．子宮留膿症の破裂による汎発性腹膜炎の１例

山陰労災病院
○岩部　富夫・柳樂　　慶・坂本　靖子

7．当院におけるHBOC診療とRRSOの現状

鳥取大学
○飯田　祐基・小松　宏彰・大川　雅世・小作　大賢・東　　幸弘
　工藤　明子・千酌　　潤・佐藤　慎也・大石　徹郎・原田　　省

8．当院におけるロボット支援下手術の現状と課題

鳥取大学
○大川　雅世・小松　宏彰・飯田　祐基・小作　大賢・東　　幸弘
　工藤　明子・千酌　　潤・佐藤　慎也・大石　徹郎・原田　　省

Session 3（16：46～17：10） 座長　岩　部　富　夫（山陰労災病院）

9．妊娠初期に卵巣過剰刺激症候群を契機に発症した卵巣茎捻転の１例

鳥取大学
○山本　康嗣・東　　幸弘・長田　広樹・和田　郁美・中曽　崇也
　池淵　　愛・森山真亜子・山根恵美子・佐藤　絵理・谷口　文紀
　原田　　省

10．当院における手動真空吸引法による流産手術に関する検討

鳥取県立中央病院
○上垣　　崇・圓井　孝志・澤田真由美・野中　道子・荒田　和也
　竹中　泰子・高橋　弘幸

11．医史の中の婦人科学「生殖編」

安来市立病院
○水田　正能

令和３年度
山口産科婦人科学会・山口県産婦人科医会
総会ならびに学術講演会

日時：令和３年６月20日（日）午前８時55分
会場：山口県総合保健会館２Ｆ　第１研修室

特別講演　11：10～12：10

座長　山口大学大学院医学系研究科産科婦人科学講座　教授　杉　野　法　広　先生

『脳卒中治療　近年の動向～産婦人科関連まで』

演者　山口大学大学院医学系研究科脳神経外科学講座　教授
石　原　秀　行　先生

※特別講演：日本専門医機構の産婦人科領域講習１単位を発行いたします。

一般演題Ⅰ（９：00～11：00）

９：00～９：24　内分泌・生殖１　　**座長　浅　田　裕　美　先生**

１　卵巣腫瘍の茎捻転疑いにより発見された性分化疾患の１例

済生会下関総合病院
○鷹巣　　剛・丸山　祥子・松井　風香・品川　征大・矢壁　和之
田邊　　学・森岡　　均・嶋村　勝典

２　AMH値とART治療成績に関する検討

徳山中央病院
○澁谷　文恵・山縣　芳明・田村　雄次・樫部真央子・高木　遥香
平田　博子・中川　達史・平林　　啓・沼　　文隆

３　凍結融解胚移植日と妊娠率

山口大学
○城下　亜文・白蓋雄一郎・関谷　　彩・藤村　大志・田中結美子
三原由実子・田村　　功・竹谷　俊明・田村　博史・杉野　法広

９：24～９：48　腫瘍１　　**座長　末　岡　幸太郎　先生**

４　分葉状頸管腺過形成４症例の検討

山口県立総合医療センター
○今川　天美・大谷　恵子・高崎ひとみ・西本　裕喜・三輪一知郎
浅田　裕美・讃井　裕美・佐世　正勝・中村　康彦

５　当院におけるBRCA遺伝子検査の現状と課題

徳山中央病院
○山縣　芳明・田村　雄次・高木　遥香・平田　博子・澁谷　文恵
中川　達史・平林　　啓・沼　　文隆

6　当院におけるⅣ期卵巣癌の治療成績

山口大学
○津永　仁美・末岡幸太郎・米田　稔秀・坂井　宣裕・爲久　哲郎
岡田　真希・竹谷　俊明・杉野　法広

9：48～10：12　周産期1　　**座長　金　森　康　展　先生**

7　二卵性一絨毛膜性双胎の一症例

済生会下関総合病院
○松井　風香・品川　征大・鷹巣　　剛・矢壁　和之・田邊　　学
丸山　祥子・森岡　　均・嶋村　勝典

8　双胎間輸血症候群（TTTS）に対するレーザー凝固術の治療成績

山口大学
○中村真由子・村田　　晋・末田　充生・藤井菜月美・川﨑　真奈
前川　　亮・杉野　法広

9 妊娠中期に診断した先天性胆道拡張症の１例

徳山中央病院
○平田　博子・田村　雄次・高木　遥香・澁谷　文恵・中川　達史
山縣　芳明・平林　　啓・沼　　文隆

10：12～10：36　手術・症例1　　**座長　平　林　　啓　先生**

10　軟骨無形成症合併妊娠の１例

山陽小野田市民病院
○藤田　麻美・村上　明弘・平野恵美子・住浪　義則

11　Cotyledonoid dissecting leiomyomaの１例

山口県済生会豊浦病院[1)]・山口大学[2)]
○岡田　　理[1)]・藤村　大志[2)]・竹谷　俊明[2)]・杉野　法広[2)]

12　正常卵巣茎捻転の２例

周東総合病院
○松原　正和・津山　重夫

10：36～11：00　内分泌・生殖2　　**座長　山　縣　芳　明　先生**

13　Rescue ICSI の有用性の検討

山口県立総合医療センター
○高崎ひとみ・浅田　裕美・田尻　翔太・長弘由美子・今川　天美
西本　裕喜・大谷　恵子・三輪一知郎・讃井　裕美・佐世　正勝
中村　康彦

14　ホルモン補充周期凍結融解胚移植は周産期合併症を増加させるか

山口大学
○関谷　　彩・三原由実子・城下　亜文・藤村　大志・田中結美子
白蓋雄一郎・田村　　功・竹谷　俊明・田村　博史・杉野　法広

15　不妊治療の終結と養子縁組　～特別養子縁組斡旋施設における実際の取り組みについて～

田中病院
○田中　泰雅

一般演題Ⅱ（13：50～15：02）

13：50～14：14　手術・症例２　　座長　竹　谷　俊　明　先生

16　腹腔鏡下手術における開腹移行症例の後方視的検討

山口県立総合医療センター
○大谷　恵子・今川　天美・高崎ひとみ・西本　裕喜・三輪一知郎
浅田　裕美・讃井　裕美・佐世　正勝・中村　康彦

17　巨大子宮筋腫（3500g）に対するTLHの経験から学ぶ手術の工夫点・改善点

長門総合病院[1)]・徳山中央病院[2)]
○中島　健吾[1)]・田村　雄次[2)]・高木　遥香[2)]・平田　博子[2)]
澁谷　文恵[2)]・中川　達史[2)]・山縣　芳明[2)]・平林　　啓[2)]
沼　　文隆[2)]

18　全腹腔鏡下子宮摘出術を施行した帝王切開癒痕部妊娠の１例

山口赤十字病院
○申神　正子・曳野　耕平・長屋　陽平・南　　星旭・髙石　清美
西村　典子・月原　　悟・金森　康展

14：14～14：38　腫瘍２　　座長　嶋　村　勝　典　先生

19　子宮体部原発扁平上皮癌の１例

徳山中央病院
○田村　雄次・平林　　啓・高木　遥香・平田　博子・澁谷　文恵
中川　達史・山縣　芳明・沼　　文隆

20　腹腔鏡下子宮体癌手術における術前MRIの診断精度

徳山中央病院
○中川　達史・平林　　啓・田村　雄次・高木　遥香・平田　博子
澁谷　文恵・山縣　芳明・沼　　文隆

21　婦人科癌治療中の低ナトリウム血症についての検討

山口大学
○米田　稔秀・竹谷　俊明・津永　仁美・坂井　宣裕・爲久　哲郎
岡田　真希・末岡幸太郎・杉野　法広

14：38～15：02　周産期２　　座長　前　川　　亮　先生

22　妊娠年齢上昇と周産期合併症

山口大学
○川﨑　真奈・前川　　亮・末田　充生・藤井菜月美・中村真由子
村田　　晋・杉野　法広

23　当院における総肺静脈還流異常２症例の経験

済生会下関総合病院
○品川　征大・松井　風香・鷹巣　　剛・矢壁　和之・田邊　　学
丸山　祥子・森岡　　均・嶋村　勝典

24　令和２年山口県周産期死亡調査報告

山口県周産期医療研究会
○佐世　正勝・森岡　　均

査読者一覧（あいうえお順）

泉谷　知明（高知）・岩佐　　武（徳島）・宇佐美知香（愛媛）・氏原　悠介（高知）

太田　啓明（川崎）・大森由里子（広島）・小川千加子（岡山）・金西　賢治（香川）

鎌田　泰彦（岡山）・京　　哲（島根）・工藤　美樹（広島）・定金　貴子（広島）

下屋浩一郎（川崎）・末岡幸太郎（山口）・杉野　法広（山口）・杉山　　隆（愛媛）

関根　仁樹（広島）・髙木香津子（愛媛）・田中　宏和（香川）・谷口　佳代（高知）

寺岡　有子（広島）・友野　勝幸（広島）・中村圭一郎（岡山）・中村　隆文（川崎）

中山健太郎（島根）・新田絵美子（香川）・野坂　　豪（広島）・花岡有為子（香川）

早田　　桂（岡山）・原田　　省（鳥取）・藤岡　　徹（愛媛）・本郷　淳司（川崎）

前田　長正（高知）・増山　　寿（岡山）・松原　裕子（愛媛）・向井百合香（広島）

村田　卓也（川崎）・森本　明美（愛媛）・安岡　稔晃（愛媛）・山﨑　友美（広島）

山本　慎平（高知）・横山　真紀（愛媛）

令和３年12月１日印刷
令和３年12月10日発行　　〔非売品〕

発行所　岡山市北区鹿田町２丁目５番１号
中国四国産科婦人科学会
振込口座番号　01240-2-2932
岡山大学医学部産科婦人科学教室内

編集発行人　増山　寿

印刷所　岡山市北区高柳西町1-23
友野印刷株式会社



闘うあなたを、独りにしない。

必要なのに顧みられない薬があります。

私たちが創ります。

あなたが待ち望むその薬を。

Nobelpharma

ノーベルファーマ株式会社

ノーベルファーマのフィロソフィー
必要なのに顧みられない医薬品・医療機器の提供を
通して、社会に貢献する

〒104-0033　東京都中央区新川一丁目17番24号 NMF茅場町ビル
https://www.nobelpharma.co.jp
医療関係者向けサイト　NobelPark　https://nobelpark.jp/
製品に関するお問い合わせ　0120-003-140（土・日・祝日、会社休日を除く）



高リン血症治療剤
鉄欠乏性貧血治療剤

薬価基準収載
処方箋医薬品注)

リオナ® 錠250mg

Riona®

一般名：クエン酸第二鉄水和物

注）注意－医師等の処方箋により使用すること

効能又は効果、用法及び用量、禁忌を含む使用上の注意等については添付文書をご参照ください。

製造販売元
日本たばこ産業株式会社
東京都中央区日本橋本町3-4-1

販売元
鳥居薬品株式会社
東京都中央区日本橋本町3-4-1

提携【産婦人科領域】
あすか製薬株式会社
東京都港区芝浦二丁目5番1号

リオナ®製品情報サイト
https://www.riona.jp/

文献請求先及び問い合わせ先
鳥居薬品株式会社　お客様相談室　TEL 0120-316-834　FAX 03-3231-6890
あすか製薬株式会社　くすり相談室　TEL 0120-848-339　FAX 03-5484-8358【産婦人科領域】

2021年3月作成

Better Health,
Brighter Future

タケダは、世界中の人々の健康と、
輝かしい未来に貢献するために、
グローバルな研究開発型のバイオ医薬品企業として、
革新的な医薬品やワクチンを創出し続けます。

1781 年の創業以来、受け継がれてきた価値観を大切に、
常に患者さんに寄り添い、人々と信頼関係を築き、
社会的評価を向上させ、事業を発展させることを日々の行動指針としています。

武田薬品工業株式会社
www.takeda.com/jp

Takeda

天然型黄体ホルモン製剤　薬価基準未収載

エフメノ®カプセル100mg

F-meno® capsules 100mg プロゲステロンカプセル

処方箋医薬品（注意－医師等の処方箋により使用すること）

®：登録商標（BESINS HEALTHCARE LUXEMBOURG S.A.R.L. 所有）

「効能又は効果」「用法及び用量」「禁忌を含む使用上の注意」等につきましては、添付文書をご参照ください。

製造販売元（輸入）、文献請求先及び問い合わせ先

富士製薬工業株式会社

富山県富山市水橋辻ヶ堂1515番地

TEL.0120-956-792（富山工場 学術情報課）

2021年9月作成

AstraZeneca

製造販売元［文献請求先］

アストラゼネカ株式会社

大阪市北区大深町3番1号

TEL 0120-189-115

（問い合わせ先フリーダイヤル メディカルインフォメーションセンター）

2020年12月作成

NK
Speciality, Biosimilar & Generic

婦人科領域の製品

抗悪性腫瘍剤 劇薬・処方箋医薬品*
ハイカムチン注射用1.1mg
ノギテカン塩酸塩製剤

抗悪性腫瘍剤 劇薬・処方箋医薬品*
Randa Inj. **ランダ®注** 10mg/20mL 25mg/50mL 50mg/100mL
シスプラチン製剤

抗悪性腫瘍剤 劇薬・処方箋医薬品*
ラステッドSカプセル25mg・50mg
エトポシド製剤

抗悪性腫瘍剤 劇薬・処方箋医薬品*
カルボプラチン点滴静注液50mg・150mg・450mg「NK」
日本薬局方 カルボプラチン注射液

抗悪性腫瘍剤 劇薬・処方箋医薬品*
パクリタキセル注 30mg/5mL 100mg/16.7mL「NK」
パクリタキセル製剤

代謝拮抗性抗悪性腫瘍剤 劇薬・処方箋医薬品*
ゲムシタビン点滴静注用200mg・1g「NK」
点滴静注用ゲムシタビン塩酸塩
ゲムシタビン点滴静注液 200mg/5mL 1g/25mL「NK」
ゲムシタビン塩酸塩注射液

抗悪性腫瘍剤 劇薬・処方箋医薬品*
ドキソルビシン塩酸塩注射用10mg・50mg「NK」
日本薬局方 注射用ドキソルビシン塩酸塩

*注意・医師等の処方箋により使用すること

文献請求先及び問い合わせ先
日本化薬株式会社
東京都千代田区丸の内二丁目1番1号
日本化薬 医薬品情報センター 0120-505-282（フリーダイヤル）
日本化薬 医療従事者向け情報サイト https://mink.nipponkayaku.co.jp

※効能又は効果、用法及び用量、警告・禁忌を含む使用上の注意等については添付文書をご参照ください。

薬価基準収載
'20.10作成

多くの産婦人科の先生にご好評いただいている超音波画像診断装置Volusonシリーズ。

Voluson Series Volume Ultrasound for OB/GYN

NEW

3D/4Dボリューム超音波から内診室向け経腟超音波まで幅広いラインナップが揃いました。

GEヘルスケア・ジャパン株式会社
カスタマーコールセンター 0120-202-021
gehealthcare.co.jp

〈医療機器認証/承認番号〉
製造販売:GEヘルスケア・ジャパン株式会社
販売名称:汎用超音波画像診断装置 Voluson E8 医療機器認証番号 218ABBZX00100000
※Voluson E10はVoluson E8の類型です。
販売名称:汎用超音波画像診断装置 Voluson S8 医療機器認証番号 222ABBZX00198000
※Voluson S10 ExpertとVoluson S8 TouchはVoluson S8の類型です。
販売名称:汎用超音波画像診断装置 Voluson SWIFT 医療機器認証番号 302ACBZX00020000
販売名称:汎用超音波画像診断装置 Voluson P8 医療機器認証番号 224ABBZX00143000
販売名称:IC9-RSプローブ 医療機器認証番号 226ABBZX00154000
販売名称:eM6C G2プローブ 医療機器認証番号 223ABBZX00126000
※eM6C G2プローブはeM6Cプローブの類型です。
販売名称:RAB2-6-RSプローブ 医療機器認証番号 224ABBZX00152000
販売名称:RIC5-9A-RSプローブ医療機器認証番号 227ABBZX00098000
記載内容は、お断りなく変更することがありますのでご了承ください。

JB00581JA

一般的名称：癒着防止吸収性バリア　販売名：アドスプレー　医療機器承認番号：22800BZX00234

製造販売業者 **テルモ株式会社** 〒151-0072 東京都渋谷区幡ヶ谷2-44-1 www.terumo.co.jp

TERUMO、AdSprayはテルモ株式会社の商標です。
テルモ、アドスプレーはテルモ株式会社の登録商標です。
©テルモ株式会社 2016年5月

BAYER

薬価基準収載

子宮内膜症に伴う疼痛改善剤・月経困難症治療剤

ヤーズフレックス®配合錠

YazFlex®

ドロスピレノン・エチニルエストラジオール錠

処方箋医薬品注) 注)注意－医師等の処方箋により使用すること

※効能・効果，用法・用量，警告・禁忌を含む使用上の注意につきましては製品添付文書をご参照ください．

製造販売元［文献請求先及び問い合わせ先］

バイエル薬品株式会社

大阪市北区梅田2-4-9 〒530-0001

https://byl.bayer.co.jp/

［コンタクトセンター］

0120-106-398

<受付時間> 9:00～17:30(土日祝日・当社休日を除く)

PP-YZF-JP-0666-25-02　　2021年２月作成

月経困難症治療剤　処方箋医薬品注)

薬価基準収載

ディナゲスト錠0.5mg

DINAGEST Tablets 0.5mg

ジエノゲスト

注）注意－医師等の処方箋により使用すること

※「効能又は効果」、「用法及び用量」、「禁忌を含む使用上の注意」等の詳細は添付文書をご参照ください。

製造販売元<文献請求先及び問い合わせ先>

MOCHIDA

持田製薬株式会社

東京都新宿区四谷1丁目7番地

TEL 0120-189-522（くすり相談窓口）

2020年5月作成（N2）

Kracie

twice or three times a day　選べるやさしさ

スティックで、健やかな暮らしへ

クラシエ 薬品株式会社

［資料請求先］〒108-8080 東京都港区海岸3-20-20

医療用医薬品ウェブサイト 「漢・方・優・美」 http://www.kampoyubi.jp

■各製品の「効能・効果」、「用法・用量」、「使用上の注意」等については製品添付文書をご参照ください。

まだないくすりを
創るしごと。

世界には、まだ治せない病気があります。

世界には、まだ治せない病気とたたかう人たちがいます。

明日を変える一錠を創る。

アステラスの、しごとです。

明日は変えられる。

astellas

www.astellas.com/jp/

アステラス製薬株式会社

すべての革新は患者さんのために
中外製薬
ロシュ グループ

遺伝子パネル検査を、もっと日本のがん患者さんへ。



TISSUE：組織検体
FOUNDATIONONE® CDx
がんゲノムプロファイル

LIQUID：血液検体
FOUNDATIONONE® LIQUID CDx
がんゲノムプロファイル

高度管理医療機器　遺伝子変異解析プログラム（がんゲノムプロファイリング検査用）　体細胞遺伝子変異解析プログラム（抗悪性腫瘍薬適応判定用）

FoundationOne® CDx がんゲノムプロファイル　承認番号：23000BZX00403000
FoundationOne® Liquid CDx がんゲノムプロファイル　承認番号：30300BZX00074000

使用目的又は効果、使用方法、使用上の注意などにつきましては、添付文書情報をご参照ください。

2021年3月作成

製造販売元
中外製薬株式会社
〒103-8324 東京都中央区日本橋室町2-1-1
（文献請求先及び問い合わせ先）メディカルインフォメーション部
TEL.0120-189-706 FAX.0120-189-705
（販売情報提供活動に関する問い合わせ先）
https://www.chugai-pharm.co.jp/guideline/
ロシュ グループ